

# 结 论

人体解剖学 (human anatomy) 是研究人体正常形态结构及其发生发展的科学,其目的在于理解和掌握人体各系统器官的位置、毗邻和形态结构。它是医学科学中一门重要的基础医学课程,医学中大量的词汇都来自解剖学。所以人体解剖学也为学习其他基础医学和临床医学课程奠定基础。

在我国通常将人体解剖学教学分为系统解剖学 (systematic anatomy) 和局部解剖学 (topographic anatomy) 两门课程。系统解剖学是按人体各系统来研究器官的位置和形态结构特征。局部解剖学是按人体各大局部来研究器官的层次结构和位置、毗邻关系。

在学习系统解剖学观察和研究人体形态结构时,要运用进化发展的观点、形态与功能相结合的观点、局部与整体相统一的观点、理论与实际相联系的观点。解剖学属于形态学科,学习时还要结合标本、模型、图谱的观察和活体的触摸以及运用参考书、多媒体教学等学习方法。

## 一、解剖学姿势

为了正确描述人体形态结构的需要,解剖学上常采用公认标准的解剖学姿势。解剖学姿势规定人体直立,面向前,两眼平视,上肢下垂于躯干两侧,手掌向前,两足并立,足尖向前。不管人体处于何种位置关系,人体的形态结构仍要按标准的解剖学姿势进行描述。

## 二、常用方位术语

1. 上和下——近头者(颅侧)为上,近足者(尾侧)为下。故头部在上,足部在下。如眼位于鼻之上,而口则位于鼻之下。
2. 前和后——近身体腹面者(腹侧)为前,近身体背面者(背侧)为后。
3. 内侧和外侧——近正中面者为内侧,远离正中面者为外侧。如眼位于内侧,耳则位于外侧。
4. 内和外——近内腔者为内,远离内腔者为外。如胸腔内、外,腹腔内、外等。

- 5 浅和深——近体表者为浅，远离体表者为深。如皮肤位于浅表，内脏位于深面。
6. 近侧和远侧——近肢体根部者为近侧，远离肢体根部者为远侧。如大腿位于近侧，小腿则位于远侧。

### 三、人体的轴和面

#### 1. 人体的轴

- (1) 垂直轴：它是指自上而下方向，与身体长轴互相平行的轴。
- (2) 矢状轴：它是指自前向后方向，与身体垂直轴互成直角的轴。
- (3) 冠状轴或额状轴：它是指自左向右方向，与身体垂直轴和矢状轴互成直角的轴。

#### 2. 人体的面

- (1) 矢状面：按前、后方向将人体或器官切成左、右两部的切面，称为矢状面。如经人体或器官正中切成两半的切面，称为正中矢状面
- (2) 冠状面或额状面：按左、右方向将人体或器官切成前、后两部的切面，称为冠状面。
- (3) 水平面或横切面：按水平方向将人体或器官切成上、下两部的切面，称为水平面。

(刘才栋)

# 第一篇 运动系统

## 【学习方法】

人体解剖学是研究正常人体形态结构的科学，需要掌握人体众多器官和结构的形态学知识。在学习过程中，要求边读教材，边看图谱，边观察标本，边联系活体进行触摸，并注意标本的方位和切面，还可画一些简图，这样才能对器官的形态结构有更深刻的印象。如果不重视观察标本，不联系活体，要想学好人体解剖学是很困难的。看清形态以后，还要结合功能和发生来思考，再适当联系临床应用，力求弄懂，这样所学的知识就更灵活，记忆也更牢固。

运动系统包括骨、骨连结和骨骼肌，在运动中，骨起杠杆作用，关节是运动的枢纽，骨骼肌是运动的动力。要学好这个系统，必须按照上述的要求和方法，认真地观察标本。例如学习椎骨时，根据教材的描述，结合插图，在椎骨标本上逐一辨认各个结构，看清骨的突起、凹陷和关节面的形态特点。在活体上通过触摸椎骨棘突，确定其位置。这种从教材→图谱→标本→活体→理论的学习方法，有助于牢固掌握所学内容，并有助于记忆。学习一个关节也是如此，要了解关节的组成，看清关节面的形态，因为关节的运动是与关节面的形态密切相关的。然后辨认关节囊和韧带等连结物。连结物的强弱、松紧、多少，又关系到关节的稳定性和运动的灵活性。如肩关节和髋关节均为多轴关节，可是肩关节比髋关节灵活。因为肩关节的头大盂小，两个关节面的差额大，并且关节囊松弛，韧带少，允许肩关节作较大幅度的运动。当然肩关节从本身构造上来看不如髋关节稳固。观察完标本后，可在活体上摸一摸，动一动，以便更深刻地理解关节的运动方式学习一块肌时，要在标本上观察：肌的外形；肌的起止；位置和层次；肌纤维的方向；跨过哪些关节，而后根据所观察的内容来推论这块肌的作用。如果该肌位置较浅，可在体表触摸，并使该肌收缩，进一步体会其作用。身体各部分肌的配布方式是与该部关节的类型、运动轴的多少相关，所以通常三轴以上的大关节其周围配布着大量的肌肉。浅表的肌和浅表的骨性突起、凹陷等，均可作为内脏、血管、神经以及针灸取穴等的定位标志，故要在活体上多加触摸。

# 第一章 骨 学

## 第一节 总 论

### 【实验教具】

骨架；骨盒；幼儿长骨剖面；新鲜长骨剖面；脱钙骨；颅骨矢状切；串连椎骨。

正常成人共有 206 块骨，可分为中轴骨骼和附肢骨骼。

骨由骨组织等构成，坚硬而有弹性，并有丰富的血管、淋巴管及神经。活体骨是一种有生命的活的器官，具有新陈代谢和生长发育的特点，并有修复和重建的能力。正常的体力劳动和经常进行体育锻炼，可促进骨骼的良好发育，而长期废用则出现肌肉萎缩。

### 一、骨的分类

骨的分类见表 1-1。

表 1-1 骨的分类

分 类	形 态	功 能	分 布
长 骨	长 管 状	在肌肉牵引下,起杠杆作用	四肢,如肱骨等
短 骨	立 方 形	能承受较大的压力	腕、踝部,如腕骨、跗骨等
扁 骨	板 状	围成骨腔,保护器官	头、胸部,如顶骨、肋骨
不规则骨	不规则形	某些颅骨内部形成含空气的腔,起共鸣作用	脊柱、颅底,如椎骨、蝶骨

### 二、骨的构造

骨由骨质、骨膜、骨髓和血管、淋巴管、神经等构成。

#### 1. 骨质骨的主要成分，分为：

骨密质：骨密质由紧密排列的骨板层构成，其抗压、抗扭曲能力强，分布于骨的表层。长骨的骨干（中间较细的部分）由骨密质构成。在颅盖，骨密质构成内板与外板。

骨松质：骨松质由交织成网的骨小梁构成，位于骨的内部，如长骨两端（称骺）及其他类型骨的内部。颅盖的骨松质称为板障。

2. 骨膜骨膜紧贴于骨的表面，富有血管、神经和成骨细胞，对骨具有营养、生长（使骨增粗）和修复作用。

#### 3. 骨髓骨髓充填于骨髓腔和骨松质间隙内，分为：

红骨髓：红骨髓具有造血作用，胎儿及幼儿的骨内全是红骨髓，成人仅含于骨松质腔隙内。

黄骨髓 黄骨髓为脂肪组织 无造血作用 ,5 岁以后存在于长骨骨髓腔内。

#### 4. 血管、淋巴管和神经

血管：骨的血管有滋养动脉等。

淋巴管：骨膜的淋巴管丰富；骨是否存在淋巴管尚有争论。

神经：骨的神经一部分随滋养血管入骨内，分布于血管壁；另一部分分布于骨膜。

#### 三、骨的化学成分及物理性质

有机物占骨重量的 1/3，它作成骨的支架，赋予骨的弹性及韧性；无机物占 2/3 使骨坚硬结实。在学习时应注意掌握幼儿和老年人骨的特点。

#### 四、骨 X 线像的基本特征

骨 X 线像中可见骨密质、骨松质、骨髓腔、骺软骨和骺线。

长骨的骨干与骺相邻的部分称为干骺端。幼年时，骨干与骺之间有骺软骨（X 线像不显影）通过软骨细胞的分裂、繁殖、骨化使骨不断加长。成年后 骺软骨停止生长 并全部骨化形成骺线（X 线像为一致密的骨化线）。

## 第二节 中 轴 骨

### 【实验教具】

〔躯干骨〕 骨架； 串连椎骨； 游离椎骨； 骶骨； 游离肋； 胸骨。

〔颅〕 骨架； 分离颅骨； 筛骨； 蝶骨； 舌骨； 颅顶骨； 颅底骨； 颅矢状切； 塑料脑模型。

#### 一、躯干骨

躯干骨由 24 块椎骨（颈椎 7 个、胸椎 12 个、腰椎 5 个）骶骨、尾骨、胸骨和 12 对肋组成。它们分别参与脊柱、骨性胸廓和骨盆的构成。

#### （一）椎骨

##### 1. 椎骨的一般形态

椎体内为骨松质 表面为骨密质。

椎弓 { 椎弓根 上、下缘各有一切迹 相邻椎骨的上、下切迹参与构成椎间孔 )  
椎弓板 由此发出 7 个突起 横突、上关节突、下关节突各一对和一个棘突 )  
椎孔：由椎体和椎弓围成。各椎骨的椎孔连成椎管。

2. 各部椎骨的主要特征取典型的颈、胸、腰椎各一，进行比较，然后完成下列表格（表 1-2）。

表 1-2 各椎骨的特征比较

名 称	椎 体	椎 孔	横 突	棘 突	肋 凹
颈 椎					
胸 椎					
腰 椎					

特殊颈椎的特征：

第1颈椎 又名寰椎 呈环状 无椎体、棘突和关节突。

第2颈椎 又名枢椎 自椎体向上伸出一突起 称齿突。

第7颈椎 又名隆椎 棘突特别长 末端不分叉。

骶骨的形态特点 骶骨形如三角形 尖向下 有骶骨岬、前孔、骶正中嵴、骶后孔、骶管、骶管裂孔、骶角。侧部上份由耳状面与髌骨形成关节 骶粗隆。由5个骶椎融合而成。

尾骨的形态特点 仅第1尾椎还有横突和上关节突的痕迹。由4个尾椎融合而成。

## (二) 胸骨

胸骨的基本形态结构：

形态：长形扁骨 上宽下窄。

分部：自上而下分为胸骨柄、胸骨体和剑突。

重要标志 胸骨重要标志有颈静脉切迹(胸骨柄的上缘)、胸骨角(在胸骨柄和胸骨体相接处 其两侧连结第2肋软骨)

## (三) 肋

肋的一般形态：

肋 { 肋骨 { 分类：真肋(1~7)、假肋(8~10)、浮肋(11~12)  
      { 结构：肋头、肋颈、肋结节、肋角、肋体、肋沟  
      { 肋软骨 { 第1肋软骨与胸骨之间为软骨结合  
                  { 第2~7肋软骨与胸骨构成胸肋关节  
                  { 第8~10肋软骨各与上位肋软骨相连形成肋弓

第1肋的特点 宽、短 没有肋沟和肋角 分上、下两面及内、外两缘。内缘前份有前斜角肌结节，在前斜角肌结节的前、后方各有一浅沟，前方为锁骨下静脉沟，后方为锁骨下动脉沟。

## (四) 躯干骨的骨性标志

颈静脉切迹：颈静脉切迹位于胸前上部胸骨柄上缘凹陷处。

胸骨角：胸骨柄与胸骨体相接处形成向前微凸故称胸骨角，第2肋软骨连于此角的两侧，是计数肋的重要骨性标志。

剑突：剑突在胸骨下端、两侧肋弓构成的胸骨下角内。

肋弓：肋弓为胸廓前壁的下缘由内上斜向外下，其下方为腹壁。

第7颈椎棘突：低头时平肩处最显著的突起即是第7颈椎棘突，是计数椎骨的重要骨性标志。

第4腰椎棘突 第4腰椎棘突与两侧髂嵴最高点连线相平(其他腰椎棘突可依此计数)。

骶角 骶角是第5骶椎的下关节突，临床上以此来确定骶管裂孔的位置。

## 二、颅

颅的组成和功能：

脑颅 脑颅位于后上部 组成颅腔 容纳脑。对脑有保护、支持作用。

面颅 面颅位于前下部 组成面部支架 保护、支持感觉器官。它又是消化器、呼吸器的起始部。

## (一) 脑颅骨

在整颅上辨认构成脑颅的8块颅骨：

成对的——顶骨和颞骨。

不成对的——额骨、筛骨、蝶骨和枕骨。

颞骨、筛骨、蝶骨的分部及各部的结构：

颞骨 鳞部——位于外耳门的前上方。

鼓部——位于外耳门的下方。

岩部——位于外耳门的内、前方，其尖端伸向前内，内有属于中耳的鼓室及内耳。  
岩部后份扩大下垂形成的突起称乳突。

筛骨 筛板——呈水平位，构成鼻腔的顶，板上有许多小孔，称筛孔。

垂直板——构成骨性鼻中隔的一部分。

筛骨迷路——内含筛窦，迷路内侧壁上有两个向下卷曲的小骨片，即上鼻甲和中鼻甲。

蝶骨 蝶骨体——位居中央，内含蝶窦，上面中央的凹陷为垂体窝。

蝶骨小翼——自蝶骨体向两侧伸展，构成颅前窝的后缘。

蝶骨大翼——位于小翼后方，在大翼的根部有 3 个孔，自前向后为圆孔、卵圆孔和棘孔。

翼突——向下的一对突起，根部有一矢状方向的翼管。

颅盖骨的特点 骨密质构成颅盖骨的外板和内板，较外板薄，弧度不显著，当颅顶受暴力打击时，内板易发生骨折。两板之间的骨松质称为板障，内有静脉通过。

## (二) 面颅骨

在整颅上辨认构成面颅的 15 块颅骨：

成对的——上颌骨、颧骨、腭骨、泪骨、鼻骨和下鼻甲。

不成对的——下颌骨、犁骨和舌骨。

上、下颌骨和舌骨的分部及各部的结构：

上颌骨 上颌骨体——内含上颌窦，上面有眶下沟、眶下管，内侧面有上颌窦裂孔。

4 个突起——额突、颧突、牙槽突和腭突。

下颌骨 下颌体——呈弓形，上缘为牙槽弓。可见颏隆凸、颏孔和颏棘。

下颌支——下颌支系自体后方伸向后上方的骨板。可见冠突(在前)、髁突(在后)、下颌头、下颌颈、下颌切迹、下颌孔、下颌小舌和咬肌粗隆。在下颌支后缘与下颌体交界处为下颌角。

舌骨：位于下颌骨后方，借肌肉和韧带与颅相连。分舌骨体、大角和小角三部。

## (三) 颅的整体观

1. 顶面观 顶面观可见顶结节。

骨缝 冠状缝——位于额、顶骨之间。

矢状缝——位于左、右顶骨之间。

人字缝——位于枕、顶骨之间。

2. 后面观 后面可见枕外隆凸、乳突和上项线。

3. 内面观 内面可见上矢状窦沟、颗粒小凹、动脉沟、颅前窝、颅中窝及颅后窝。

颅底内面的基本形态结构：

(1) 颅前窝 最高，由额骨、筛骨和蝶骨小翼构成，有筛孔(通鼻腔)。

(2) 颅中窝 较低,由蝶骨和颞骨构成,中间部有垂体窝、鞍背(两者统称蝶鞍)视神经管、颈动脉沟和破裂孔(由此通颈动脉管内口)两侧部有眶上裂(通眶)圆孔、卵圆孔、棘孔、三叉神经压迹、弓状隆起和鼓室盖。

(3) 颅后窝 最低,由颞骨和枕骨构成,内有枕骨大孔(通椎管)斜坡、内耳门、舌下神经管内口、枕内隆凸、颈静脉孔、横窦沟及乙状窦沟

4. 外面观外面凹凸不平,孔裂多。在其外面有牙槽弓、鼻后孔、翼突、颧弓、下颌窝、关节结节、枕骨大孔、枕髁、乳突、茎突、茎乳孔、颈动脉管外口、颈静脉孔和舌下神经管外口等。

5. 侧面观在其侧面有外耳门、颧弓、颞窝(在颧弓的内上方)、颞下窝(在颧弓的下方)。翼腭窝为上颌骨体、翼突和腭骨之间的小间隙,是许多神经血管的通道。向外借翼上颌裂通颞下窝。翼点是额、顶、颞、蝶4骨汇合处,骨质薄弱,内面有脑膜中动脉前支通过,若该处骨折,易损伤动脉而造成颅内血肿。

#### 6. 前面观

##### (1) 眶的位置和形态结构

位置 眶在额部下方,上邻颅前窝,下邻上颌窦,内邻筛窦。

形态结构 锥体形,有1尖1底4壁。

尖——向后内,内有视神经管(通颅中窝)

底——朝前外,有眶上缘、眶上切迹(孔)、眶下缘和眶下孔。

上壁——其外侧部有泪腺窝。

下壁——眶下沟、眶下管(通眶下孔)

外侧壁——与上壁交界处有眶上裂(通颅中窝)与下壁交界处有眶下裂(通颞下窝)

内侧壁——最薄,有泪囊窝(经鼻泪管通下鼻道)

##### (2) 骨性鼻腔的位置及形态结构

位置:骨性鼻腔位于面颅中央,上邻颅前窝,主要由筛板构成;下邻口腔,由骨腭,由上颌骨腭突和腭骨水平板组成,构成,两侧为筛窦、眶和上颌窦。

形态结构:骨性鼻腔呈不规则形,上窄下宽,被骨性鼻中隔(由筛骨垂直板及犁骨构成)分成左、右两半,前口为梨状孔,后口为一对鼻后孔,鼻腔的外侧壁上有上、中、下3个鼻甲,每个鼻甲的下方有相应的3个鼻道。

##### (3) 鼻旁窦名称、位置和开口部位

上颌窦:上颌窦位于上颌体内,开口于中鼻道。窦口高于窦底,直立时不易引流。

额窦:额窦位于额骨眉弓的深面,开口于中鼻道。

蝶窦:蝶窦位于蝶骨体内,开口于蝶筛隐窝(上鼻甲后方)

筛窦:筛窦位于筛骨迷路内,分前、中、后筛窦,前筛窦和中筛窦开口于中鼻道,后筛窦开口于上鼻道。

#### (四) 颅的骨性标志

枕外隆凸:枕外隆凸系指头后正中中线处的骨性隆起。

乳突:乳突系耳郭后面的骨性隆起。

颧弓:颧弓为耳前方的骨性弓。

下颌角:下颌角位于下颌体下缘的后端。

下颌头:下颌头位于耳郭前 颞弓的下方 作张口、闭口运动时,下颌头向前、后移动。

眶缘 眶缘为眶的上、下骨性边界。

眉弓:眶上缘内侧半上方的骨性隆起。

眉间:眉间位于两侧眉弓之间。

舌骨 舌骨在颈前区 甲状软骨(属喉软骨)的上方。

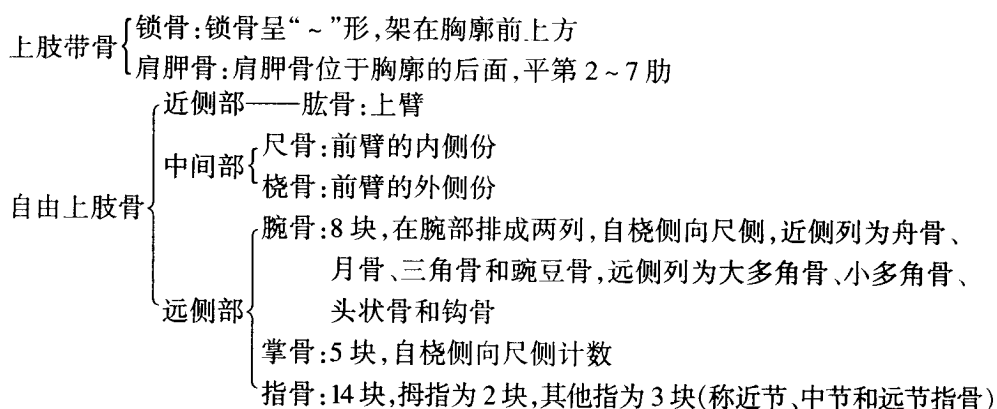
### 第三节 附 肢 骨

#### 【实验教具】

骨架; 串连上、下肢骨; 男、女骨盆; 小儿髌骨。

#### 一、上肢骨

上肢骨的分部、组成和排列:



#### (一) 上肢带骨

锁骨 锁骨呈“~”形 有两端(胸骨端、肩峰端)在其两端均有关节面。

肩胛骨:肩胛骨为三角形扁骨。

3角——外侧角 有梨形关节面 称关节孟。

上角 为上缘与内侧缘汇合处 平对第2肋。

下角 平对第7肋。

2面——前面 肩胛下窝。

后面 肩胛冈、冈上窝、冈下窝。

3缘——内侧缘 脊柱缘。

外侧缘 腋缘。

上缘:有肩胛切迹。

2个骨突——肩峰:在肩胛冈的外侧端,是肩部的最高点。

喙突:在肩胛切迹的外侧。

#### (二) 自由上肢骨

1. 肱骨 肱骨为一长骨。

上端——肱骨头:朝向上、后、内方的半球形隆起,有关节面与肩胛骨的关节孟构成关

节。

大结节：在肱骨头外侧。

小结节：在肱骨头的前下方。

外科颈：在大、小结节下方稍细处，是骨折的好发部位。

体——三角肌粗隆：位于肱骨中部外侧。

桡神经沟：在肱骨体后面，为自内上方斜向外下方的浅沟。

下端——内上髁 内侧突起 明显 其后下方有尺神经沟。

外上髁：外侧突起。

肱骨滑车：滑车形关节面，位于内侧，与尺骨滑车切迹构成关节。

肱骨小头：半球形关节面，位于外侧，与桡骨头上面的关节面构成关节。

鹰嘴窝：位于后面的深窝。

2. 尺骨属长骨，上粗下细。

上端——有冠突、鹰嘴、滑车切迹、桡切迹、尺骨粗隆。

体——其上 3/4 粗 呈三棱柱形 外侧缘锐利 称骨间缘；下 1/4 细 呈圆柱形。

下端——为尺骨头、尺骨茎突。

3. 桡骨桡骨属长骨，上细下粗。

上端——有桡骨头、环状关节面、桡骨颈、桡骨粗隆。

体——三棱柱形，内侧缘为骨间缘。

下端——有桡骨茎突、尺切迹、腕关节面。

### (三) 上肢骨的骨性标志

1. 锁骨全长均可摸到。

2. 肩胛骨

肩胛冈：自肩峰向背部可摸到其全长，其内侧平对第 3 胸椎棘突。

肩峰：在肩部的上方。

喙突 在锁骨中、外 1/3 交界处的下方深按时可摸到此骨性标志。

肩胛骨下角：肩胛骨下角平对第 7 肋。

3. 肱骨

大结节：位于肩峰的下方。

内上髁 在肘关节内侧稍上方 突起明显。

外上髁：在肘关节外侧稍上方。

4. 尺骨

鹰嘴：在肘后，伸肘时刚好在肱骨内、外上髁连线的中点，屈肘时此三点呈等腰三角形。

茎突 前臂旋前时 于尺骨头下方可摸到。

5. 桡骨

桡骨头 在肘后 肱骨外上髁的下方 回旋前臂时 桡骨头在转动。

茎突 低于尺骨茎突 在“鼻烟壶”上方可摸到。

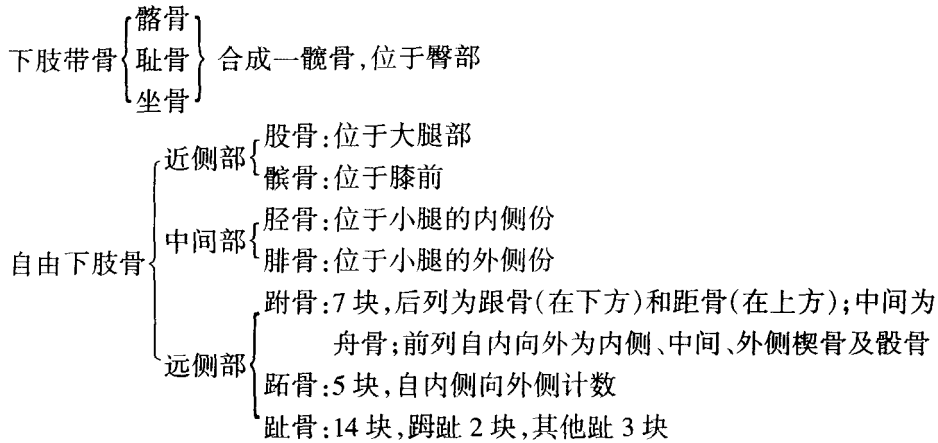
6. 腕骨

腕桡侧隆起：由舟骨结节和大多角骨结节构成，在腕前桡侧。

腕尺侧隆起：由豌豆骨和钩骨钩构成，在腕前尺侧。

## 二、下肢骨

下肢骨的分部、组成和排列：



### (一) 下肢带骨

髌骨——不规则形扁骨,由髌、耻、坐骨合成。在三骨会合处侧面有髌臼,坐骨、耻骨围成闭孔,髌骨、耻骨交界处的粗糙隆起为髌耻隆起。

髌骨——可见髌骨翼、髌嵴、髌结节、髌前上棘、髌后上棘、髌前下棘、髌后下棘、髌窝、弓状线、坐骨大切迹、耳状面、髌粗隆。

耻骨——耻骨梳、耻骨结节、耻骨峭、耻骨联合面。

坐骨——坐骨棘、坐骨小切迹、坐骨结节。

### (二) 自由下肢骨

1. 股骨为全身最粗大的长骨,其长度约为身高的 1/4。

上端——股骨头 球形 朝向前、上、内方,其关节面与髌臼构成关节。

股骨头凹:在关节面的中心附近

股骨颈:在股骨头下外侧稍细处。

大转子:在颈体交界处的外上方

小转子:在颈体交界处的内后方

转子间线 在大、小转子之间(前面)

转子间嵴 在大、小转子之间(后面)

体——稍向前弯曲,后面有纵行骨嵴,称为粗线。

臀肌粗隆:位于粗线向大转子延续处。

耻骨肌线:位于粗线向小转子延续处。

下端——内侧髁 宽广。外侧髁 狭长。

关节面 两髁的前、下后面均有关节面,与胫骨形成关节。

髁面:由内、外侧髁下方的关节面彼此在前方相连而成,与髌骨形成关节。

内上髁:内侧髁的内侧面最突出处。内上髁上方的小突起,称收肌结节。

外上髁:外侧髁的外侧面最突出处。

2. 胫骨为粗大的长骨。

上端——膨大 形成内、外侧髁,上有关节面,与股骨内、外侧髁形成关节。

髌间隆起：两髌之间向上的隆起。

腓关节面：与腓骨头形成关节

胫骨粗隆：在上端前面的粗糙隆起。

体——三棱柱状。

胫骨前缘：自胫骨粗隆向下，全长均可摸到。

下端——下关节面：与距骨形成关节。

内踝：内侧份向下伸出的突起。

腓骨切迹：与腓骨连结。

### 3. 腓骨细长。

上端——腓骨头，腓骨颈。

体——内侧缘为骨间缘。

下端——外踝：呈三角形。

## (三) 下肢骨的骨性标志

### 1. 髌骨

髌嵴：髌骨全部可在体表摸到，两侧髌嵴最高点的连线平第 4 腰椎棘突。

髌前上棘：在髌嵴前端。

髌后上棘：在髌嵴后端。

耻骨结节：位于耻骨联合外侧。

坐骨结节 坐骨最低部 可在体表摸到 坐时与凳面接触处。

### 2. 股骨

大转子：位于股骨上部外侧隆起，当外旋髋关节时可摸到皮下转动的大转子。

内侧髌：股骨下端向后内方突出的膨大。

外侧髌：股骨下端向后外方突出的膨大。

3. 骸骨：位于膝关节前方。

### 4. 胫骨

胫骨粗隆 位于髌骨下缘 4 横指处，伸膝时显而易见。

胫骨前缘 胫骨前方的一条锐峭 其上 2/3 位于皮下，易被摸到。

内踝：踝关节内侧的隆起。

### 5. 腓骨

腓骨头 为腓骨上端。

外踝：踝关节外侧的隆起，低于内踝。

### 6. 跗骨

跟骨结节：位于足跟处。

舟骨粗隆：位于内踝的前下方。

# 第二章 关节学

## 第一节 总 论

### 【实验教具】

骨架； 椎骨连结； 颅矢状切④髌骨； 肩关节打开； 膝关节打开； 新生儿颅； 幼儿长骨剖面。

骨与骨之间借纤维结缔组织、软骨或骨相连，形成骨连结

骨连结分直接连结和间接连结(关节)

### 一、直接连结

直接连结可分为纤维连结、软骨连结和骨性连结。

### 二、关节

1. 关节的构造关节的构造包括两部分：

(1) 基本构造：每个关节都具备以下基本结构：

关节面 表面覆有关节软骨(多数为透明软骨)具有弹性 能承受负荷和吸收震荡。

关节囊 由外层 纤维层 和内层 滑膜层 所组成。滑膜不覆盖关节软骨。

关节腔：由关节软骨和滑膜层所围成的腔隙，内含少量浆液，腔内为负压。

(2) 辅助结构：适应某些关节的特殊功能需要而出现，包括：

韧带：有囊内韧带和囊外韧带之分。

关节盘：位于两关节面之间的纤维软骨板

关节唇：附着于关节窝周缘的纤维软骨环

2. 关节的运动关节的运动与关节面形态有密切的关系，运动分屈、伸；内收、外展；旋转和环转。

3. 关节的分类

(1) 按构成关节的骨数(单关节、复关节)进行分类。

(2) 按运动轴的数目(单轴关节、双轴关节、多轴关节)进行分类。

(3) 按关节运动方式(单动关节、联合关节)进行分类。

4. 关节的 X 线像的基本特征关节面光滑整齐，关节间隙清晰、宽度均匀(由关节软骨和关节腔共同构成)。

## 第二节 中轴骨连结

### 【实验教具】

〔躯干骨连结〕 骨架；椎骨连结；胸肋关节；肋椎关节；椎间盘。  
〔颅的连接〕 骨架；新生儿颅；③颞下颌关节；颅矢状切。

### 一、躯干骨连结

#### (一) 脊柱

脊柱的组成：骨24块椎骨、1块骶骨及1块尾骨及连结(韧带、椎间盘及关节突关节)。

##### 1. 椎骨的连结

相邻椎体之间 通过椎间盘前纵韧带、后纵韧带 参与椎管壁的构成 连结。

相邻椎弓板之间：通过黄韧带（参与椎管壁的构成）连结。

相邻横突之间：通过横突间韧带连结。

相邻棘突之间 通过棘间韧带、棘上韧带、项韧带连结。

相邻关节突之间：通过关节突关节连结。

椎间盘的形态、构成、功能及其临床意义：

形态 与椎体形状一致 但各部厚度不一。

构成：外部为纤维环；内部为柔软而富有弹性的髓核。

功能：牢固连结相邻的椎体；椎间盘坚固而富有弹性 可承受压力、减缓冲击以保护脊髓；有利于脊柱向各方向运动。

临床意义 纤维环的后份最薄 当其破裂时髓核可脱出 突入椎管或椎间孔 产生脊神经压迫症状。

##### 2. 脊柱的整体观

前面观：椎体和椎间盘自上而下（到骶骨上份为止）逐渐增大（与重力承担不断增加有关）。

侧面观 呈“S”形 具有4个生理弯曲，可减轻震荡。可见椎间孔。

后面观：各部棘突的形态不同。

脊柱的功能 起支持、保护、运动功能 各部运动性质和运动范围不同 运动灵活区与稳定区交界处易受损伤）。

#### (二) 胸廓

##### 1. 胸廓的组成

骨——胸骨、12对肋及12个胸椎。

骨连结——肋软骨与胸骨的连结、肋骨与椎骨的连结（肋头关节和肋横突关节）和椎间盘。

2. 胸廓的形态近似圆锥形，上窄下宽，横径大于前后径，有上、下两口，上口由胸骨柄上缘、第一对肋及第一胸椎体围成；下口由胸骨剑突、肋弓、第11肋、第12肋及第12胸椎围成。年龄、性别、生活条件及疾病等因素均可影响胸廓的形态。

3. 胸廓的功能保护胸腹腔脏器，参与呼吸运动。

## 二、颅的连结

各颅骨之间大多以缝或软骨结合，舌骨以韧带与颅底相连，仅下颌骨与颞骨构成颞下颌关节。

颞下颌关节的组成、结构特点和运动方式：

1. 组成由下颌头及颞骨的下颌窝和关节结节构成。
2. 结构特点关节面覆盖纤维软骨，关节囊松弛，关节结节包在囊内，关节囊内有关节盘，囊的外侧有外侧韧带起加强作用。
3. 运动方式颞下颌关节属联合关节，可作张口、闭口、前进、后退及侧方运动。

新生儿颅的特征：脑颅大于面颅，有许多骨尚未完全发育，各颅盖骨之间的间隙较大，由膜连接称为颅囟。前囟（额囟）和后囟（枕囟）的位置、形态、闭合时间及临床意义。

## 第三节 附肢骨连结

### 【实验教具】

〔上肢骨的连结〕 骨架；胸锁关节；肩关节（完整、打开、冠状切面）；肘关节（完整、打开）；前臂骨间膜；桡腕关节连手关节（完整、冠状切面）

〔下肢骨的连结〕 骨架；骨盆韧带；髋关节（完整、打开、冠状切面）；膝关节（完整、打开）；踝关节冠状切面；足关节（完整、矢状切面）

### 一、上肢骨的连结

#### 1. 上肢带连结

胸锁关节——由锁骨胸骨端与胸骨的锁切迹和第1肋软骨构成，为上肢与躯干间的惟一连结，有关节盘，可作三轴性运动。

肩锁关节——由肩峰与锁骨肩峰端构成，活动度小。

喙肩韧带——连接于喙突与肩峰之间，有防止肱骨头向上脱位的作用。

#### 2. 自由上肢骨连结

##### (1) 肩关节的形态、组成、结构特点和运动方式

形态：呈球窝关节。

组成：为肱骨头与肩胛骨的关节盂。

结构特点 头大盂小 关节面差大 有孟唇加深关节窝 关节囊薄而松弛 下壁更为薄弱，关节内有肱二头肌长头腱通过。关节囊（除下壁外）有喙肱韧带及肌腱的纤维加入，有助于关节的稳固性。

运动方式：三轴性运动。

##### (2) 肘关节的形态、组成、结构特点和运动方式

组成 肘关节属复合关节 由3部组成：

肱尺关节——由肱骨滑车与尺骨滑车切迹构成。

肱桡关节——由肱骨头与桡骨关节凹构成。

桡尺近侧关节——由桡骨环状关节面与尺骨的桡切迹构成。

结构特点：6个关节面包在一个关节囊内；关节囊前后部松弛，两侧有侧副韧带加强；在

桡骨头周围有桡骨环状韧带。

运动方式：呈一轴性运动。

### (3) 前臂骨间的连结

桡尺近侧关节：参与肘关节的组成。

前臂骨间膜：为连结桡、尺骨骨干的坚韧纤维膜，当前臂处于旋前及旋后的中间位时，骨间膜宽度最大。

桡尺远侧关节：由桡骨的尺切迹与尺骨头的环状关节面构成，属车轴关节。关节囊薄弱，与桡腕关节间有关节盘（三角形的纤维软骨板，附着于桡骨的尺切迹和尺骨茎突之间）。

桡尺近侧关节和桡尺远侧关节是联合车轴关节，可作前臂的旋前（前臂旋内，手背向前，桡、尺骨交叉）和旋后（前臂旋外，手背向后，桡、尺骨并列）运动。

### (4) 手关节

桡腕关节的形态、组成、结构特点和运动方式。

形态 属椭圆关节。

组成：由桡骨腕关节面、尺骨头下方的关节盘下面与舟骨、月骨、三角骨近侧面的关节面组成。

结构特点 关节囊松弛 关节囊的前、后、内侧、外侧均有韧带加强。

运动方式：为二轴性运动。

腕骨间关节——由近侧列腕骨与远侧列腕骨组成，属微动关节。

腕掌关节——由远侧列腕骨与掌骨底组成，但拇指的腕掌关节由大多角骨与第1掌骨底构成，为鞍状关节，能作屈、伸、收、展、对掌及环转运动。

掌指关节——由掌骨头与近节指骨底组成，能作屈、伸、收、展运动。

指骨间关节——由各指相邻两节指骨的底与滑车构成，属典型的滑车关节。除拇指外，各指包括近侧指间关节（由近节和中节指骨构成）和远侧指间关节（由中节和远节指骨构成）能作屈、伸运动。

## 二、下肢骨的连结

### 1. 下肢带连结

耻骨联合——由两侧耻骨联合面借纤维软骨连结而成，内有裂隙，女性较大，其上、下各有韧带加强。

髌髌关节——由髌骨和髌骨的耳状面构成。对合紧密，关节囊紧张，周围有坚强的韧带，连接牢固，活动范围小。

髌结节韧带和髌棘韧带——连结髌骨、尾骨和髌骨，将坐骨大、小切迹围成坐骨大孔和坐骨小孔。

骨盆的组成、功能、大小骨盆界线、性别差异及骨盆的测量标志：

组成 由左、右髌骨、髌骨、尾骨及髌髌关节、耻骨联合、髌结节韧带和髌棘韧带组成。

功能：起连结躯干和下肢的桥梁作用，能有效地传递重力和保护盆腔内器官。

分部 以界线 髌骨岬、弓状线、耻骨梳、耻骨嵴和耻骨联合上缘 为标志，分为大骨盆和小骨盆。

性别差异 女性骨盆与妊娠、分娩有关，具体性别差异见教材。

活体测量骨盆标志 髌嵴、髌前上棘、耻骨联合、坐骨结节。

## 2. 自由下肢骨连结

### (1) 髋关节的形态、组成、结构特点和运动方式

形态：呈杵臼关节。

组成：由股骨头与髌臼组成。

结构特点 髌臼边缘有髌臼唇加深了关节窝 使股骨头深嵌于窝内 关节囊坚韧，一端附着于髌臼周缘，另一端包绕股骨颈，在前壁包绕股骨颈的全长，而后壁仅包绕股骨颈内侧 2/3（故股骨颈骨折有囊内和囊外骨折之分）。髌关节有坚强的髌股韧带（自髌前下棘至转子间线）以限制髌关节过伸。在关节囊内有股骨头韧带 自髌臼横韧带至股骨头凹，

运动方式：呈三轴性运动。

### (2) 膝关节的形态、组成、结构特点和运动方式

形态：为人体最大、最复杂的关节。滑车关节。

组成 股骨内、外侧髌 胫骨内、外侧髌及髌骨。

结构特点 关节囊坚韧 韧带多 囊内韧带（有前、后交叉韧带 防止胫骨前、后移位）囊外韧带（在前方有髌韧带，内侧有胫侧副韧带，外侧有腓侧副韧带。关节腔内有 2 块半月板，是垫在关节内的纤维软骨板，外侧半月板呈“O”形 内侧半月板较大 呈“C”形 其外缘与胫侧副韧带相连。半月板使关节面更为适合，能缓冲压力，吸收震荡，起弹性垫的作用。还有翼状襞和髌上囊。

运动方式 主要为单轴关节 可作屈伸运动。在膝关节半屈时 由于侧副韧带松弛 可稍作轻微旋转运动。

### (3) 胫腓连结

上端为胫腓关节（微动）。

胫、腓骨骨干之间有小腿骨间膜。

下端在胫、腓骨之间有坚强的胫腓韧带使之牢固结合。

运动：胫腓连结活动度甚小，必要时腓骨可部分切除不影响下肢功能。

### (4) 足关节

踝关节的组成、结构特点和运动方式。

组成 由胫、腓骨下端和距骨滑车组成。

结构特点：关节面前宽后窄，关节囊前后松弛，两侧有侧副韧带加强（内侧为三角韧带，较坚强 外侧为外侧副韧带 较薄弱）

运动方式 呈单轴关节运动。作背屈（足尖向上）和跖屈（足尖向下）运动。

跗骨间关节——包括距跟关节、距跟舟关节和跟骰关节（后两关节合成跗横关节）可使足内翻（上提足的内侧缘）和外翻（上提足的外侧缘）

跗跖关节——由 3 块楔骨和骰骨与 5 块跖骨的底构成 微动。

跖趾关节——由跖骨头和近节趾骨底组成，可作屈伸、收展运动。

趾骨间关节——由各趾相邻趾骨组成的关节，可作屈伸运动。

### (5) 足弓的组成和功能

组成 由跗骨、跖骨和足底的韧带、肌腱共同组成。

功能：足弓具有弹性，可缓冲震荡。足弓使重力分散到足跟、第 1 跖骨头和第 5 跖骨头三点，以保证直立时足底着地支持的稳定性。足弓可保护足底的血管和神经免受压迫。