节 育 技 术 知 识

沅　涛　赵彩兰　　李延青

甘肃人民出版社

需要全本请访问 www.ertongbook.com

计划生育丛书

节育技术知识

沅　涛　赵彩兰　李延青

甘肃人民出版社出版发行

（兰州第一新村51号）

天水新华印刷厂印刷

开本787×1092毫米 1/32　印张 8　字数 166,000

1985年 4月第 1版　1985年 4月第 1次印刷

印数：1——20,300

书号：14096·110　定价：0.94元

前　言

实行计划生育是我国的一项基本国策。积极做好计划生育技术服务工作是落实各项节育措施的有力保证。节育技术工作要贯彻“宣传教育为主、避孕措施为主、经常工作为主”的精神，做扎实细致的思想工作。因人因地制宜推广综合节育措施，讲究工作实效，努力提高节育效果，防止并发症的发生，保证受术者的健康与安全是每个施术者的神圣职责。

为了进一步推动计划生育工作的开展，为在本世纪末把我国人口控制在十二亿以内，在计划生育政策不断完善的过程中，特别强调受术者有“安全感”。这就要求加强对基层计划生育技术人员进行培训和业务指导，为此我们组织人力编写了这本《节育技术知识》。它是《计划生育丛书》的一个组成部分。在编写过程中要求作到系统化，文字力求简单明了，内容要求文图并茂，希望对指导计划生育工作有所裨益，难免有不妥之处，望读者批评指正。

史成礼

1984年3月

目　　录

第一节　男女生殖器官的解剖生理——（1）
第二节　妊娠生理——（16）
第三节　避孕原理及方法选择——（30）
第四节　简便避孕法——（35）
第五节　避孕用具——（38）
第六节　子宫内节育器——（45）
第七节　人工流产术——（75）
第八节　中期妊娠引产——（95）
第九节　输精管结扎术——（118）
第十节　输卵管结扎术——（137）
第十一节　剖宫取胎绝育术——（185）
第十二节　输卵管结扎后复通术——（189）
第十三节　输精管吻合术——（198）
第十四节　女性不孕症——（202）
第十五节　男子不育症——（232）

第一节　男女生殖器官的解剖生理

一、男性生殖器官的解剖生理

1.男性生殖器官

男性生殖器官可分外、内生殖器两部分。外生殖器官包括阴茎、阴囊；内生殖器官包括睾丸、附睾、输精管、精囊、射精管及前列腺（图 1）。

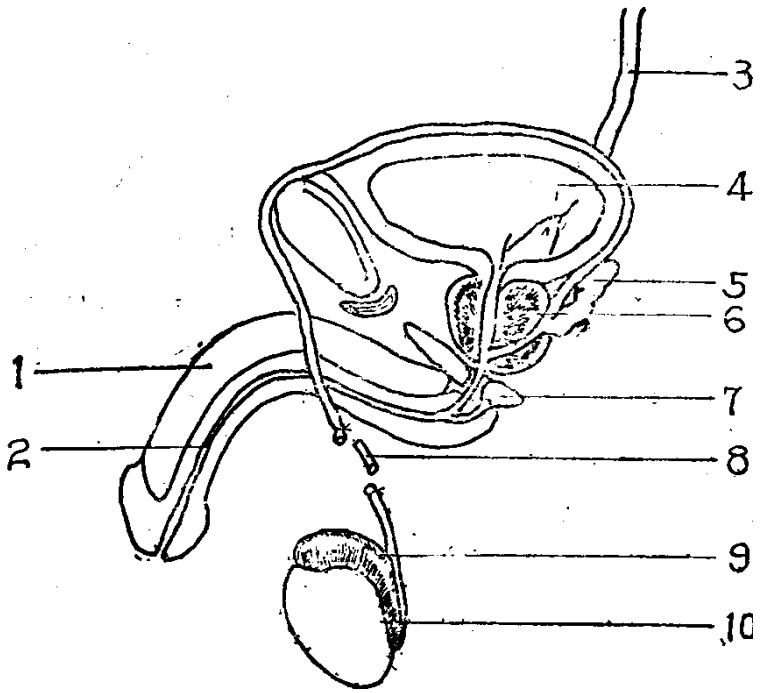

图 1　男性生殖器图

1.阴茎　2.尿道　3.输尿管　4.膀胱　5.精囊　6.前列腺
7.尿道球腺　8.输精管（显示结扎部位）　9.附睾　10.睾丸

需要全本请访问 www.ertongbook.com

（1）阴茎

阴茎分为三部分：后端固定，称阴茎根；前端较大，称阴茎头；头与根之间的部分称为阴茎体。阴茎主要由两个阴茎海绵体和一个尿道海绵体组成，每个海绵体外面都包有结缔组织形成的白膜。海绵体内有许多海绵状小腔隙，当海绵体充血时，阴茎即勃起。阴茎头前端有尿道外口，尿道除排尿外，还有排精的功能，为内外生殖器官之间的通道。

（2）阴囊

阴囊是由皮肤和肉膜构成的囊袋，皮肤薄而软，收缩时形成多皱折。阴囊内有中隔将其分为左、右两腔，内有睾丸、附睾和精索的一部分。

（3）睾丸

睾丸表面覆盖一层白膜，白膜的结缔组织伸入睾丸实质内形成睾丸小隔，把睾丸实质分隔成两百多个小叶，每个小叶含有2～3条曲细精管，这是上皮小管，长约70～80厘米，曲细精管在睾丸纵隔内交织成睾丸网，再自此分出12～15条输出小管，最后合为一管，形成附睾。曲细精管的上皮细胞分为生殖上皮和支柱细胞两类。发育期以前精原细胞尚未分化。自青春期开始，曲细精管内出现许多在不同发育阶段的精细胞，它们都是从精原细胞发育来的。支柱细胞为高锥形细胞，分散于精细胞之间，细胞底宽附于基膜之上，顶部伸向管腔。有许多精细胞和精子的头紧贴于支柱细胞的顶部（图2）支柱细胞具有营养精子的功能。在曲细精管之间有间质细胞，其主要功能是分泌雄激素（睾丸酮），也分泌少量雌激素。睾丸酮刺激附生殖器官的正常发育，维持它们处于正常状态，促使男性副性征的出现。此外雄激素对代谢也有

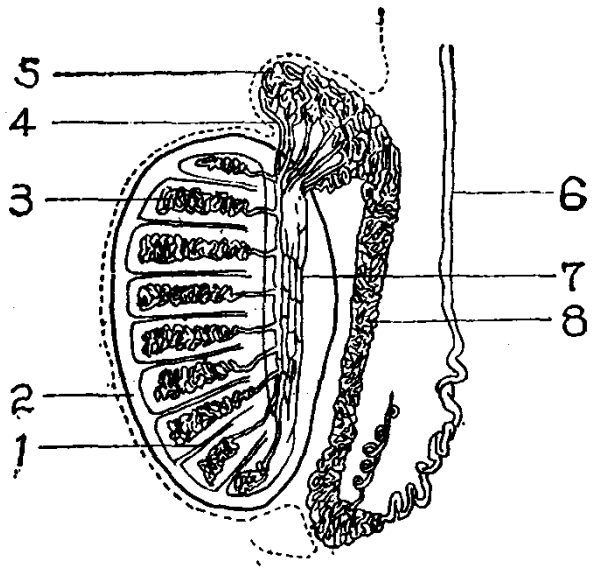

图 2　睾丸和附睾 的结构

1 .睾丸小隔　2 .白膜　3 .细精管　4 .输出小管
5 .附睾头　6 .输精管　7 .网睾丸　8.附睾管

促进作用。当切除附睾丸后，不仅附生殖器官退化萎缩，副性特征亦随之消失。

（ 4）附睾

附睾位于睾丸的边缘，其上端膨大而钝圆为附睾头，中部为附睾体，下端为附睾尾，与输精管相连。附睾头部的主要结构是输出小管，由输出小管汇成的附睾管长约 4米，反转曲折成为附睾。附睾管有吸收、分泌和合成等功能。由睾丸分泌的液体，90% 是在附睾头部被吸收。附睾上皮分泌甘油磷酸胆碱、肉毒碱、唾液酸等物质，还可合成少量睾丸酮。

（ 5）输精管

输精管是输送精子的管道，长约 35厘米。它与附睾尾端相接，然后反折上行，经过精索与血管和神经相伴行，再经

腹壁的腹股沟管进入盆腔，最后在膀胱后方与精囊的排泄管汇合成射精管。射精管穿过前列腺，开口于后尿道。输精管由三层很厚的平滑肌构成，即外纵层、内纵层和中环层。输精管腔与附睾小管相似，在其膜上有覆盖的上皮，具有粘膜下层和纵皱壁。于肌层外有一层厚的结缔组织。 输精管可分成五段：附睾段，位于睾丸鞘膜内，无鞘；阴囊段；腹股沟段；腹膜后或盆段；壶腹段（图 3 ）。输精管动脉是膀胱下动脉的分支，为睾丸的重要侧枝循环。输精管受精索下神经支配，纤细的神经纤维在输精管鞘（外膜）形成网状神经丛，

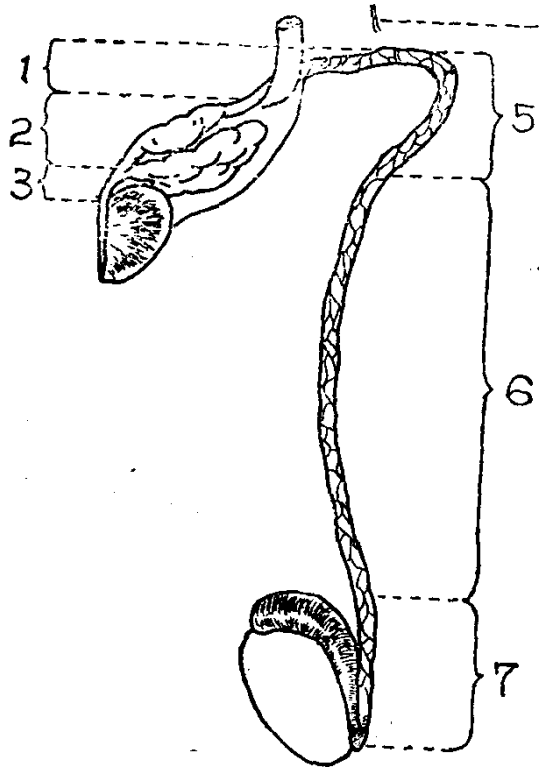

图 3　输精管分段

1 .盆段　2 .壶腹段　3 .射精管　4 .精索下神经
5 .腹股沟段　6 .阴囊段　7 .附睾段

其感觉纤维传入痛觉等冲动，其交感纤维则支配输精管平滑肌的运动。

（6）精囊及射精管

精囊左右各一，长约 5 厘米，为分叶状的囊状结构。位于前列腺上方、输精管壶腹外侧、膀胱底与直肠之间，其排泄管与输精管末端会合，形成射精管，穿过前列腺进入尿道前列腺部，开口于精阜上。精囊由一条扭曲的，并有数个不规则憩室的管道组成。囊腔覆盖以柱状分泌上皮，憩室内有管状腺。其外为粘膜下层、薄的环状和纵行平滑肌，并有一层结缔组织的外膜。

（7）前列腺

前列腺位于膀胱颈远侧，围绕尿道前列腺部，呈栗子状，由腺组织及结缔组织、平滑肌所构成，其外有纤维包膜。腺组织包含无数小泡，小泡开口于长的腺管，由多条腺管汇成 12～20条排泄小管。小泡和管道都覆盖柱状上皮。前列腺管开口于尿道前列腺部、尿道嵴的周围。

在一次射精中，占总数约75%的精子存在于最先排出的、相当于总量三分之一的精液内。射精最先排出的液体来自附睾、输精管和前列腺，终末部分主要来自精囊。前列腺液和精囊液的成分十分复杂，当精子和前列腺、精囊分泌物接触以后，才获得最大的活动力和较大的受精能力。精囊具有从血液中提取葡萄糖而转化为果糖的功能，果糖是供给精子活动和代谢的主要能源。精囊分泌某些物质使射出的精液发生凝固，随后被前列腺分泌的蛋白分解酶所液化。精液充分液化后，精子才能发挥其最大的活动功能。

2.精子的产生、成熟和输送

精子在睾丸曲细精管内产生。精管上皮中的精原细胞经过几次有丝分裂产生几代精原细胞，其中有一部分生长分化为初级精母细胞。初级精母细胞通过减数分裂产生两个次级精母细胞，后者的染色体数目只有前者的一半，次级精母细胞很快地再分裂产生两个精子细胞。精子细胞不再分裂，但要经过变态过程形成精子。从精原细胞经过几次有丝分裂演变成为精子的整个过程称为一个生精周期（图 4）。人的生精周期是74 ± 4天。这个周期的时间是相当稳定的，不受激素影响。一个精原细胞通过一个生精周期的分裂演变约产生 1 百个精子，每克睾丸组织每日约制造 1 千万个精子。精子形

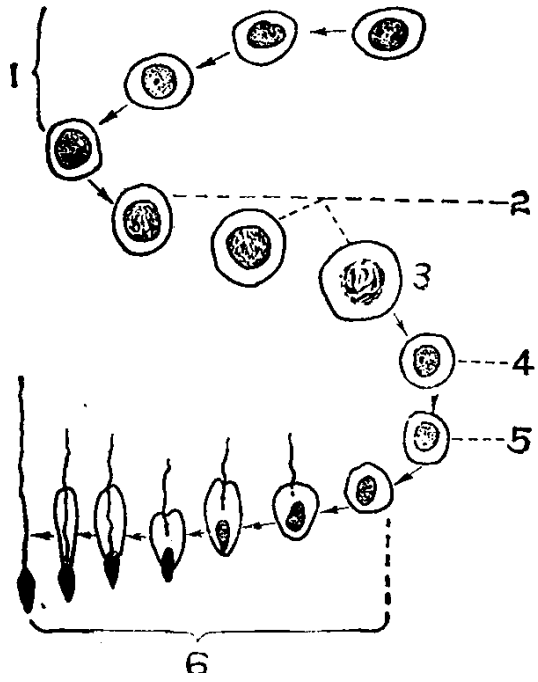

图 4　精子产生的阶段

1.精原细胞　2.初级精母生长细胞　3.减数分裂
.次级精母细胞　5.精子细胞　6.精子细胞变态过程

成后若不排出体外，则于生殖管道内被巨噬细胞吞噬、退化和被吸收。

人的精子呈蝌蚪形，分头、颈、体、尾四部分。头部的主要结构是浓缩的胞核。覆盖于核表面三分之二的是一个扁平囊胞，含有几种酶，其作用似是帮助精子能穿过卵细胞外围的一层细胞（放射冠）和透明带，与卵细胞接触结合。体部有线粒体，产生一种高能物质（三磷酸腺甙）供精子运动所需的能量。精子的尾部很长，它的鞭动能推动精子前进（图5）。

精子的产生需要特殊的环境。血液与曲细精管之间存在一个隔膜，叫做“血一睾丸屏障”，使血液与曲细精管液之间有选择性地进行物质交换：睾丸酮、促性腺激素等物质能较快地进入曲细精管，而白蛋白进入很慢，胆固醇不能进入；另一个特殊环境是位于阴囊内的睾丸温度比体温大约低3℃。这些特殊环境对精子的正常产生有重要关系。

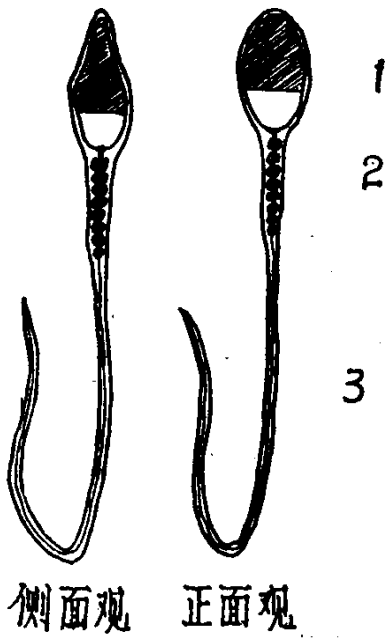

图 5　精子模式图

1.头部顶体覆盖着核　2.中部含有线粒体　3.尾部

精子产生需要激素。睾丸的功能（产生精子和分泌性激素）依赖脑垂体前叶分泌两种促性腺激素来调节：

1）精子生成素（在女性称为促卵泡成熟素）：主要作

需要全本请访问 www.ertongbook.com

用于曲细精管上皮细胞，促进它们的增生和精子发育。

2）间质细胞刺激素（在女性为黄体生成素）：主要促进睾丸的间质细胞分泌雄激素。精子产生的过程还需要睾丸酮的协助作用。间质细胞分泌睾丸酮到曲细精管周围的液体，很容易被吸收入曲细精管。睾丸酮的浓度对精子的产生有一定的关系，浓度过高时可有相反的作用。垂体前叶分泌促性腺激素的功能受神经中枢调节。丘脑下部分泌两种“释放因子”，分别刺激垂体前叶释放精子生成素和间质细胞刺激素。垂体分泌激素的功能又受睾丸间质细胞分泌睾丸酮的量所调节，血液中睾丸酮浓度增高达一定水平时，抑制了垂体分泌促性腺激素；血液睾丸酮浓度降低，可促进垂体分泌促性腺激素。

精子由曲细精管上皮产生后还没有成熟，是不活动或很少有运动能力的，在附睾头的精子只能进行绕圈运动，精子在成熟过程中，其合成能力和能量代谢发生改变，形态也发生变化，到达附睾尾部时才能有一直向前的螺旋式运动，而具备正常使卵子受精的能力。精子从曲细精管输送到附睾尾部，完成其成熟过程所需要的时间平均为12天。

成熟精子在生殖管道内的输送，是依靠管壁平滑肌的运运。从精索下神经分出的交感神经丛密布于附睾尾部和输精管的平滑肌层，在平时，交感神经末梢释放出一定量的去甲肾上腺素，引起一定量的管壁肌肉收缩，将精子从附睾及输精管输送至精囊；在射精时，交感神经末梢释放大量去甲肾上腺素，使输精管发生一系列有力而协调的收缩，将大量精子从附睾及输精管输送至尿道。在一次射精中，有60～70% 的精子是来自通常结扎部位近侧的输精管及附睾，而来自精囊

的精子还不足30～40%。

二、女性生殖器官的解剖生理

1.女性生殖器官

女性生殖器官可分外、内生殖器两部分。外生殖器常称外阴，位于耻骨联合下缘至会阴之间（图 6），包括阴阜、

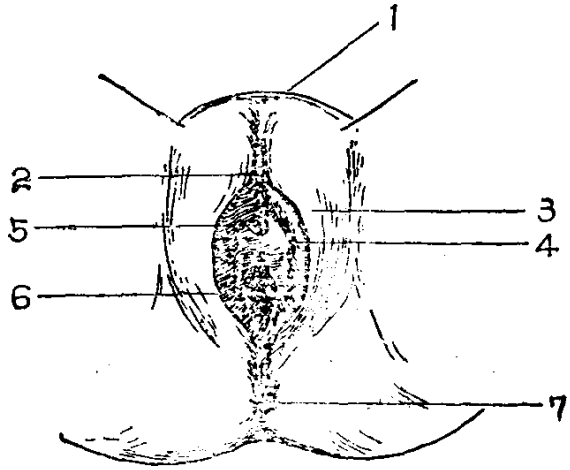

图 6　女性外生殖器

1.阴阜　2.阴蒂　3.大阴唇
4.小阴唇　5.尿道口　6.阴道口　7.肛门

大阴唇、小阴唇、阴蒂、阴道前庭、会阴等。内生殖器包括阴道、子宫、输卵管、卵巢等（图 7）。

（1）阴道

阴道是内外生殖器之间的通道，上端连接子宫，下端与外生殖器相通，是一个多皱折弹性良好的管道，阴道的顶端承接子宫颈，子宫颈的周围称穹窿，在子宫颈前方的称前穹窿，后方称后穹窿。阴道前壁长 7 ～ 9厘米，后壁长10～12

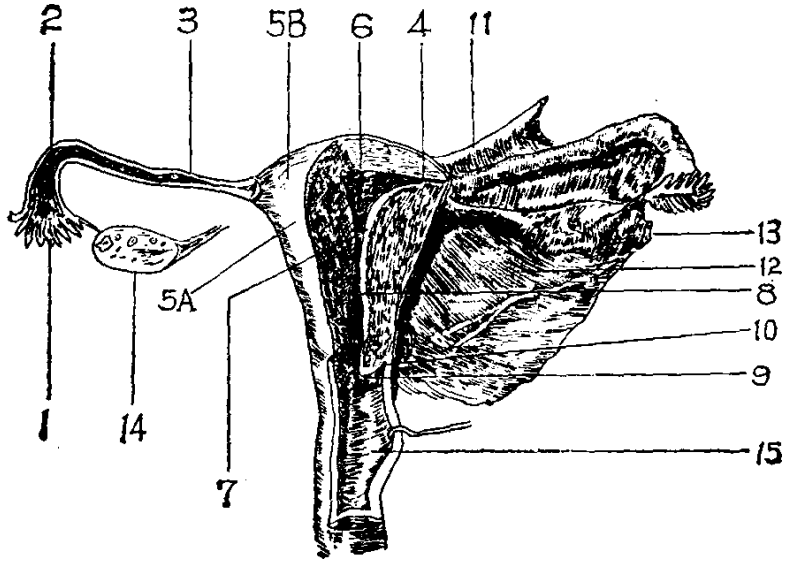

图 7　女性内生殖器背面观

1.伞部　2.壶腹部　3.狭窄部　4.间质带　5A.子宫体
5B.子宫底　6.子宫腔　7.子宫内膜　8.子宫颈内口　9.子宫颈外口
10.阴道穹窿　11.圆韧带　12.阔韧带　13.骨盆漏斗韧带
14.卵巢　15.阴道

厘米。正常阴道内有少量分泌物，是由阴道渗出液及脱落的上皮细胞混合而成，它保持阴道湿润以及一定的酸度（pH值4～5），可防止适于碱性环境的致病菌繁殖。

（2）子 宫

子宫是孕育胎儿的一个器官，借依附骨盆的韧带及骨盆底肌肉与邻近器官的支持而悬于小骨盆的中央并保持前倾前屈位置。子宫呈倒置而略扁的梨形，分底、体、颈三部分：上三分之二为子宫体；体的上端稍隆突为子宫底；下三分一呈圆柱状为子宫颈，子宫腔长约6～8厘米，上宽下窄，形状如三角形。宫腔上部的两侧与输卵管相通；下端狭窄，与

子宫颈阴道端之间形成子宫颈管，其上端称子宫颈内口，下端通阴道称子宫颈外口。子宫是一丰厚肌肉构成的器官，子宫腔的粘膜称子宫内膜，受卵巢内分泌活动的影响呈周期性变化，亦为受精卵植入的地方。

（3）输卵管

输卵管为一对细长弯曲的管道，内侧与子宫角相通，是卵子与精子相遇的场所，并把受精卵送往子宫腔长，约 8～14 厘米，在子宫肌层走行的一小段为间质部，近宫角的一段为峡部，管腔较窄，其外侧略为膨大的为壶腹部，末端游离为伞部，开口于腹腔，形似喇叭状。输卵管内膜有纤毛，协同输卵管平滑肌收缩引起蠕动而帮助卵子朝子宫方向运行，输卵管的蠕动以排卵期最强，妊娠期最弱。

（4）卵巢

卵巢呈扁卵圆形，左右各一个，约蚕豆大小，靠近输卵管的下方，由子宫底两侧与卵巢间的卵巢固有韧带固定，另一端由骨盆漏斗韧带（为腹膜皱壁加上卵巢血管、淋巴管及结缔组织等组成）连于骨盆壁。卵巢的血液供应主要来源系贯穿骨盆漏斗韧带的卵巢血管，这些血管可同时供应同侧的输卵管远端，并与子宫动脉输卵管分枝动脉相吻合。血管似肠系膜血管一样沿输卵管系膜及卵巢门分布，因此卵巢、输卵管保持丰富的血循环。但有一些解剖所见，卵巢、输卵管亦可仅来自子宫动脉分枝或仅来自卵巢动脉一方（图 8）。

卵巢的主要功能产生卵子和分泌性激素（雌激素、孕激素），是维持月经周期和女性生理特征的重要器官。青春期开始排卵，绝经期逐渐萎缩。

2.月经生理

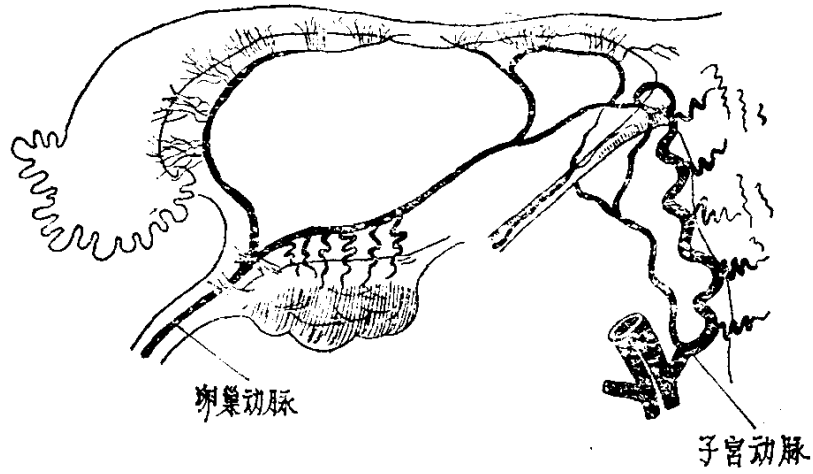

图 8　卵巢、输卵管的血液供应

女性 13～15岁时,生殖器官逐渐发育成熟,出现子宫内膜的周期性剥落性出血，称为月经。正常周期为28天，但也可以在25～35天之间，每次月经持续 3 ～ 5 天，经量约50～100毫升，呈暗红色而不凝固。月经周期的规律性是反映卵巢的周期性变化，正常女性当卵巢发育成熟以后，卵泡便开始成熟（一般每月只有一个卵泡成熟）、破裂，排出卵子，称为排卵。随后在破裂卵泡内血管增生形成黄体，黄体可产生孕激素和雌激素。子宫内膜先后受卵巢分泌的雌激素和孕激素的影响，呈现周期性的变化（图 9 ）。

1 ）修复期：即月经开始后第 4 ～ 6天，卵巢卵泡开始发育分泌雌激素，子宫内膜受雌激素作用开始增长。

2 ）增殖期：是月经周期的第 7～14天,雌激素分泌增多，刺激子宫内膜继续生长，腺管由直管状变为弯曲，数目增多。

3 ）分泌期：是月经周期第 15～28天，雌激素和孕激素使子宫内膜高度增长，腺体进一步弯曲、扩大，开始分泌，

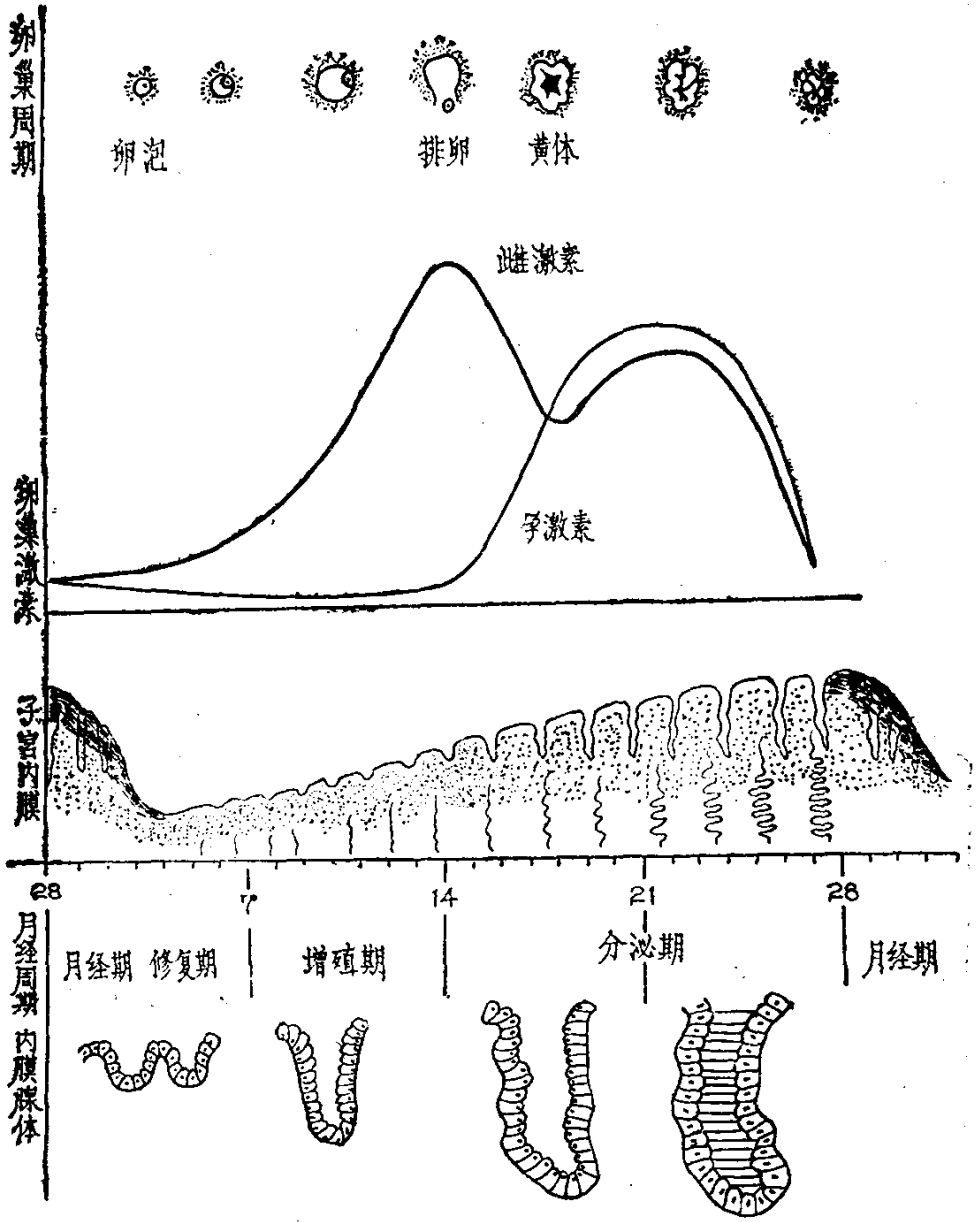

图 9　卵巢和子宫内膜周期性变化的关系

小动脉急速增长呈螺旋状。子宫内膜变厚。

4）月经期：是月经周期第 1 ～ 4 天，因黄体萎缩，雌激素和孕激素的水平下降，子宫内膜增殖停顿，血管紧缩，

需要全本请访问 www.ertongbook.com