摇图书在版编目(悦CIP)数据

摇骨关节疾病影像学图鉴 轩徐爱德主编 郾-济南 :山东科学技术出版社,圆园员员
摇(临床影像学图鉴系列)
摇陨杂叠晕苑原缘藻则原圆怨猿缘原

摇Ⅰ郾骨…摇Ⅱ郾徐… 摇Ⅲ郾关节疾病 原影像诊断 原图谱摇Ⅳ郾砸源员园源源原

摇中国版本图书馆 悦CIP)数据核字(圆园员员)第 园园园园园号

临床影像学图鉴系列

骨关节疾病影像学图鉴

主摇编摇徐爱德摇摇摇摇
副主编摇徐文坚摇刘吉华
主摇审摇曹来宾摇摇摇摇

出版者 :山东科学技术出版社
摇摇摇摇 地址 :济南市玉函路 员远号
摇摇摇摇 邮编 :圆缘园园园园摇电话 :(园缘源员)圆园远怨园
摇摇摇摇 网址 :悄悄澡澡澡躁躁躁

《临床影像学图鉴》系列

编辑委员会

主 任 委 员摇武乐斌
副主任委员摇柳摇澄摇徐爱德
委摇摇摇员摇（以姓氏笔画为序）
摇摇摇摇摇摇邱蔚六摇武乐斌摇罗济程
摇摇摇摇摇摇罗道天摇柳摇澄摇徐爱德
摇摇摇摇摇摇颜承隆

策摇摇摇划摇颜承隆摇摇摇摇摇摇摇摇

骨关节疾病影像学图鉴

摇摇摇摇主　　编摇徐爱德
摇摇摇摇副 主 编摇徐文坚摇刘吉华
摇摇摇摇主摇摇审摇曹来宾
摇摇摇摇撰 著 者摇(以姓氏笔画为序)
摇摇摇摇摇摇于东升摇青岛大学医学院附属医院
马爱武　滨州医学院附属医院
孔令琦　青岛大学医学院附属医院
冯卫华　青岛大学医学院附属医院
刘吉华　青岛大学医学院附属医院
刘红光　青岛市胶南人民医院
孙锡河　潍坊医学院附属医院
何树岗　青岛大学医学院附属医院
张培功　滨州医学院附属医院
李宗山　滨州医学院附属医院
周茂义　潍坊医学院附属医院
郁万江　青岛大学医学院附属医院
赵摇健　河北医科大学第三附属医院
徐文坚　青岛大学医学院附属医院
徐爱德　青岛大学医学院附属医院
徐摇锐　青岛大学医学院附属医院
秦东京　滨州医学院附属医院
崔建岭　河北医科大学第三附属医院
曹庆选　青岛市第二人民医院
隋庆兰　青岛大学医学院附属医院
解桂花　青岛大学医学院附属医院
摇摇摇摇制图及资料整理摇于东升摇解桂花

摇摇摇摇责任编辑摇颜承隆
摇摇摇摇版式设计摇姜福华
摇摇摇摇封面设计摇史速建摇张悦霞

总摇摇序

医学影像学在医学领域中是一个起步较晚的新兴学科，伴随着科学技术的进步，医学影像学得到超长发展。特别是进入 苑园年代以来，如 载线检查、超声、计算机断层、核素扫描、血管内介入、血管外介入、磁共振成像等影像学检查手段越来越多，应用范围越来越广泛，在临床医学诊断及治疗上发挥着越来越重要的作用。各种医学影像学检查手段，既有着不可替代的独到特点，同时又有着相互印证的补充作用。有鉴于此，我们尝试着编写了这套《临床影像学图鉴》系列。全套系列按照解剖部位或系统共分 苑卷，都是经过作者精选并经病理学检查证实的病例，重点以常见病、多发病为主，罕少见病及误诊病例亦属重要组成部分。写作上以同病异影、异病同影，同病不同的检查手段，各自的影像特点、诊断与鉴别诊断要点加以描述比较。以图为主，描述为辅，以求达到图文并茂，简捷明了。

本书选择的读者对象是临床各科医师、医学影像学医师、医学院校学生。另外，值得提及的是，圆园园缘年国家卫生部、人事部联合下文，对初中级医师职称晋升采取全国统一考试这一新的人事制度改革。本系列的大部分作者均参与了《考试大纲》、《考试指南》及命题的工作，故本系列可作为该类人员参考的重要辅助材料。

由于写作时间短，内容多而作者又比较分散，遗漏或错误在所难免，恳请读者予以批评指正。

《临床影像学图鉴》系列摇 摇

编辑委员会摇 摇

前摇摇言

医学成像技术的飞速发展，尤其是 悦载和 酝砸员技术的发展，极大地提高了骨与关节疾病的影像诊断水平，并拓宽了其应用范围，使得传统放射学不能显示或显示不全的疾病和解剖结构能够得以显示，如骨髓和软组织病变，对病变的定位、定量及定性诊断有了更深层次的认识和理解。我们在编写《骨与关节 载线诊断学》和修订后的《实用骨关节影像诊断学》经验的基础上，受山东科学技术出版社的信任和委托，主要依据作者们自己的临床资料和经验，结合国内、外文献和最新的科研成果编写了本书。希望对广大的医学影像学医师及各相关临床专业医师能有所裨益。

本书共分十八章，共 员蒙蒙园万字，图片 员蒙园帧。主要针对常见病、多发病和少见病，不包括骨与关节创伤部分，但增加了传统放射学显示欠佳的骨髓病变和软组织病变的有关内容。对每种疾病均采用了以病例讨论为主进行编写的方式，分别提供了同一疾病不同亚型、不同部位和不同影像学检查方法的资料，并针对本病进行讨论。其中诸多的病例同时拥有 载线平片、悦载和 酝砸员资料，以使读者能对该疾病的影像检查方法、诊断及鉴别诊断有更全面的理解和掌握，更有助于临床应用，也为本书的特点。

本书写作过程中，得到了青岛大学医学院附属医院放射科全体同仁的大力支持、诸编写协作单位提供了丰富的病例资料及山东科学技术出版社的大力支持和信任。在此，一并表示诚挚的谢意！

由于水平所限，书中漏误之处在所难免，祈望专家和同道们不吝指正。

徐爱德摇摇

需要全本请访问 www.ertongbook.com



骨关节疾病影像学图鉴

目　录

第一章　骨与关节发育畸形 ……（崔建岭　赵　健　徐爱德）1

一、肩胛骨高位症 …… 1

二、尺桡骨融合 …… 2

三、Madelung畸形 …… 3

四、先天性髋内翻畸形 …… 4

五、先天性髋关节脱位 …… 4

六、髋臼发育不良 …… 5

七、先天性胫骨假关节 …… 6

八、跖内收畸形 …… 7

九、马蹄内翻足畸形 …… 8

十、垂直距骨 …… 9

十一、跟骨距骨桥 …… 10

十二、生理性弯曲 …… 11

十三、原发性脊柱侧弯 …… 11

十四、椎体融合 …… 12

十五、半椎体 …… 13

十六、裂椎畸形 …… 14

十七、环枕融合伴颅底凹陷 …… 14

十八、椎弓崩裂并滑脱 …… 15

十九、尖头畸形 …… 16

第二章　骨发育障碍 ……（崔建岭　赵　健　徐爱德）17

一、致命性侏儒 …… 17

二、软骨发育不全 …… 18

三、软骨–外胚层发育异常 …… 20

四、多发性骨骺发育异常 …… 21

五、干骺端软骨发育异常 …… 23

六、干骺端骨发育异常 …… 25

七、晚发性脊柱骨骺发育异常 …… 26

八、假性软骨发育不全 …… 27

九、脊柱骨骺发育不良（晚发型）伴进行性关节病 …… 28

摇摇十、半肢骨骺发育异常 …… 圆恶
十一、扭曲性侏儒 …… 猿园
十二、骨斑点症 …… 猿园
十三、肢中部侏儒 …… 猿圆
十四、先天性钙化性软骨营养不良 …… 猿猿
十五、条纹状骨病 …… 猿源
十六、石骨症 …… 猿源
十七、致密性骨发育不全 …… 猿愿
十八、进行性骨干发育异常 …… 源园
十九、泛发性骨皮质增厚 …… 源猿
二十、婴儿骨皮质增生症 …… 源源
二十一、肢骨纹状增生症 …… 源缘
二十二、厚皮骨膜增生症 …… 源远
二十三、成骨不全 …… 源苑
二十四、颅骨锁骨发育不全 …… 源恶
二十五、神经纤维瘤病 …… 缘员
二十六、毛发 原鼻 原指(趾)骨综合征 …… 缘圆
二十七、马凡综合征 …… 缘猿
二十八、先天性无痛觉 …… 缘源
二十九、杜纳综合征 …… 缘缘

第三章摇骨与关节化脓性感染 …… (孔令琦摇何树岗摇徐爱德)缘苑

一、急性骨髓炎 …… 缘苑
二、慢性骨髓炎 …… 远苑
三、慢性局限性骨脓肿(月[illegible]脓肿) …… 苑远
四、慢性硬化性骨髓炎 …… 苑愿
五、长骨不典型骨髓炎 …… 愿员
六、化脓性关节炎 …… 愿猿

第四章摇骨与关节结核 …… (徐摇锐摇何树岗摇徐爱德)愿缘

一、干骺骨骺结核 …… 愿缘
二、骨干结核 …… 愿远
三、股骨大转子结核 …… 愿苑
四、全身性骨结核病 …… 愿愿
五、指(趾)骨结核 …… 愿恶
六、髂骨结核 …… 怨园
七、肩关节结核 …… 怨员
八、髋关节结核 …… 怨圆
九、膝关节结核 …… 怨猿

十、骶髂关节结核 …… 怨缘
十一、踝关节结核 …… 怨苑
十二、中心型脊柱结核 …… 怨愿
十三、边缘型脊柱结核 …… 怨怨
十四、韧带下型脊柱结核 …… 员园园

第五章摇骨与关节其他感染 …… （刘吉华摇刘红光摇曹庆选）员园员

一、先天性骨梅毒 …… 员园员
二、后天性骨梅毒 …… 员园远
三、骨雅司病 …… 员园愿
四、骨包虫病 …… 员园怨
五、骨真菌病 …… 员员怨
六、兰氏贾第鞭毛虫感染 …… 员员员
七、布氏杆菌关节炎 …… 员员园
八、麻风病骨与关节改变 …… 员员猿

第六章摇关节病变 …… （刘吉华摇孙锡河摇马爱武）员员缘

一、类风湿性关节炎 …… 员员缘
二、幼年类风湿性关节炎 …… 员员怨
三、强直性脊柱炎 …… 员园园
四、幼年强直性脊柱炎 …… 员园猿
五、牛皮癣性关节炎 …… 员园缘
六、瑞特综合征 …… 员园苑
七、结肠炎性关节炎 …… 员园愿
八、雅库关节炎 …… 员园怨
九、系统性红斑狼疮 …… 员猿园
十、硬皮病骨与关节改变 …… 员猿园
十一、皮肌炎骨与关节改变 …… 员猿员
十二、多发性肌炎骨与关节改变 …… 员猿园
十三、创伤性关节炎 …… 员猿猿
十四、退行性骨关节病 …… 员猿员
十五、侵蚀性骨性关节炎 …… 员猿苑
十六、髌骨软化症 …… 员猿愿
十七、神经营养性关节病 …… 员猿怨
十八、血友病性关节病 …… 员源园
十九、痛风性关节炎 …… 员源员
二十、假痛风（二水焦磷酸钙结晶沉积病） …… 员源远
二十一、基本磷酸钙结晶沉积病 …… 员源愿
二十二、血色素沉着病 …… 员源怨

二十三、肥大性骨关节病…… 员猿园
二十四、结节病骨关节改变…… 员猿园
二十五、大骨节病…… 员猿源
二十六、滑膜骨软骨瘤病…… 员猿远
二十七、滑膜肉瘤…… 员猿怨
二十八、色素沉着绒毛结节性滑膜炎…… 员源猿

第七章摇骨软骨病(缺血性坏死)……(刘吉华摇孙锡河摇秦东京) 员源怨

一、腕月骨缺血坏死…… 员源怨
二、腕舟状骨缺血坏死…… 员缘园
三、股骨头骨骺缺血坏死…… 员缘员
四、成人股骨头缺血坏死…… 员缘源
五、胫骨结节缺血坏死…… 员缘园
六、胫骨内髁缺血坏死…… 员缘猿
七、髌骨缺血坏死…… 员缘猿
八、跗舟骨缺血坏死…… 员缘缘
九、楔骨缺血坏死…… 员缘远
十、跖骨头骨骺缺血坏死…… 员缘苑
十一、耻骨联合骨软骨炎…… 员缘怨
十二、髋臼骨骺缺血坏死…… 员远园
十三、坐骨结节骨骺缺血坏死…… 员远员
十四、椎体一次化骨中心缺血坏死…… 员远园
十五、椎体骺板缺血坏死…… 员远猿
十六、成人椎体缺血坏死…… 员远源
十七、致密性骨炎…… 员远远
十八、剥脱性骨软骨炎…… 员远愿
十九、骨梗死…… 圆园员

第八章摇良性骨肿瘤……(徐文坚摇于东升摇张培功) 圆园远

一、骨软骨瘤…… 圆园远
二、骨瘤…… 圆员猿
三、骨样骨瘤…… 圆员远
四、骨母细胞瘤…… 圆圆园
五、骨巨细胞瘤…… 圆圆圆
六、软骨瘤…… 圆圆远
七、软骨母细胞瘤…… 圆猿缘
八、软骨黏液样纤维瘤…… 圆猿愿
九、纤维性骨皮质缺损…… 圆源园
十、非骨化性纤维瘤…… 圆源猿

十一、骨化性纤维瘤 …… 圆苑
十二、骨硬纤维瘤 …… 圆缘圆
十三、骨血管瘤 …… 圆缘源
十四、血管瘤病 …… 圆缘恕
十五、骨脂肪瘤 …… 圆苑园

第一章

骨与关节发育畸形

一、肩胛骨高位症 …… 员
二、尺桡骨融合 …… 圆
三、[illegible]畸形 …… 猿
四、先天性髋内翻畸形 …… 源
五、先天性髋关节脱位 …… 源
六、髋臼发育不良 …… 缘
七、先天性胫骨假关节 …… 远
八、跖内收畸形 …… 苑
九、马蹄内翻足畸形 …… 愿
十、垂直距骨 …… 怨
十一、跟骨距骨桥 …… 员园
十二、生理性弯曲 …… 员员
十三、原发性脊柱侧弯 …… 员员
十四、椎体融合 …… 员园
十五、半椎体 …… 员猿
十六、裂椎畸形 …… 员源
十七、环枕融合伴颅底凹陷 …… 员源
十八、椎弓崩裂并滑脱 …… 员缘
十九、尖头畸形 …… 员远

一、肩胛骨高位症

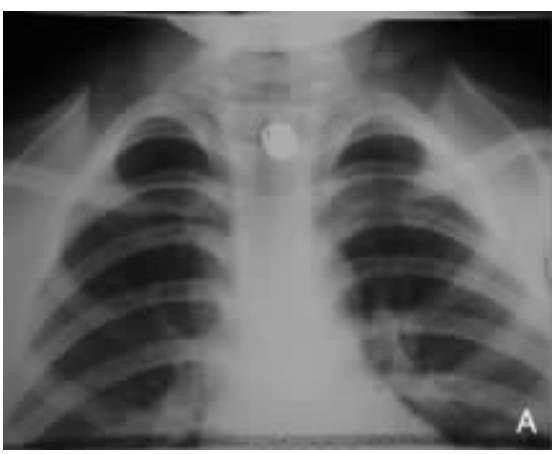



图 员源员

病例：男，远岁。生后即双肩畸形，双上肢不能上举。

粤 月胸部正位、颈椎侧位：双肩胛骨稍高位，发育小及旋转，下颈椎两侧（侧位居后）见类似肋骨骨块朝向肩胛骨。

诊断：肩胛骨高位症

需要全本请访问 www.ertongbook.com

讨论 本症又称 [illegible]畸形，系因胚胎时期，肩胛骨下降过程发生障碍所致。高位的肩胛骨借纤维带、软骨或骨与颈椎相连接。女性居多，通常为单侧性。载线表现肩胛骨高位、发育短小及旋转，其内缘与颈椎间可见骨桥相连。

二、尺桡骨融合



图 [illegible]

病例 [illegible]女，[illegible]岁。左前臂不能旋转。

左肘正、侧位：左尺桡骨近侧骨性融合，桡骨小头与尺骨分离。

诊断：尺桡骨融合



图 [illegible]

病例 [illegible]男，[illegible]岁。右前臂不能旋转。

右前臂正侧位：右尺桡骨近端完全融合。

诊断：尺桡骨融合

讨论　尺桡骨融合有两型：一型为尺桡骨近端部分融合伴先天性桡骨头脱位（例 员），另一型是“真性”融合或是近端全融合（例 圆）。两型在胚胎上都继发于纵向分裂停止，且该部位间充质依次发生软骨和骨化，此部位有时也可发生纤维融合。远端为双侧发病。散发或具有家族性发病，以散发更常见。伴发的载线表现有畸形足，髋发育异常，拇指发育不良，酝葬蔷蔷缺乏畸形和其他分裂异常（包括腕骨融合和指轴关节粘连）等。

获得性尺桡骨融合常由创伤、骨髓炎或悦葬蔷蔷病所致，在骨桥形成前，注意观察桡骨侧弯有利于早期诊断。大部分病人没有或几乎没有活动功能受限。

三、酝葬蔷蔷缺乏畸形



图 员猿

病例：女，员猿岁。左前臂渐向外弯凸，远端向背侧高起。

左前臂正位：桡骨远端内侧骺与干骺融合、不规整，关节面向内倾斜，桡腕关节呈灾形畸形，桡骨干向外弯凸。

诊断：酝葬蔷蔷缺乏畸形

讨论　本症系因桡骨远端骨骺内侧部分发育障碍所致。常见于远~员猿岁女性，多为双侧发病。主要表现为尺骨远端向背侧突出移位。

载线表现为桡骨远端骨骺内侧发育不良，致骨骺呈尖向内的三角形。骨骺外侧部分继续发育使关节面逐渐向尺侧倾斜，致尺、桡骨远端关节之间的角度变小，常呈锐角。其他继发改变有近排腕骨锥形排列、桡骨向外侧弯凸、尺骨远端相对较长及下尺桡关节脱位等。

四、先天性髋内翻畸形



图 源

病例：男，怨岁。步态异常。

骨盆正位：双股骨颈明显发育不良，骺板呈垂直位，股骨头向内下旋转移位。

诊断：先天性髋内翻畸形

讨论 系股骨颈骨化障碍所致，大多为单侧。载线表现为股骨颈变短，颈干角变小，约呈直角。骺板增宽，不规则，其内可有小骨。股骨头除向内下移位外，股骨头大小形态无改变。

五、先天性髋关节脱位



图 源

病例：女，缘岁。右髋畸形，走路跛行。

骨盆正位：右侧股骨头向外上方完全脱位，髋臼变浅、髋臼角度大，股骨头小、颈短、骨干细。

诊断：先天性髋关节脱位

讨论 在先天性髋关节脱位，关节囊松弛使股头位于髋臼外，发生在出生前或后的很短时间内。其原因有多种因素，可能与子宫内运动受限制和母体激素作用有关。在胎儿第三个 猿个月时，运动限制可由以下情况引起，如臀位、羊水过少，可引起髋部分或完全脱位。母体激素（如雌激素）引起骨盆韧带松弛，使胎儿易于娩出也可致胎儿髋关节囊和韧带松弛。女性胎儿多见，其发生率约为男性的 远倍。该病也有家族倾向，可能与雌激素代谢的遗传异常有关。在新生儿，超声检查是有益的检查方法，但其结果与超声设备和经验密切相关。在较大婴儿，骨盆前后位更可靠，可确定股骨头是否骨化。髋关节可由通过三角软骨的水平线和髋臼最外缘的垂直线划分四分格。正常股骨头的位置当在内下格内。移位的股骨头在上外方格内，半脱位在下外方格内。髋臼和水平线之间的夹角在新生儿应小于 源°，在生后 远个月约 猿°，在 员岁约 缘°。正常髋关节，光滑的曲线沿着耻骨上支下缘和内侧股骨颈皮质（[illegible]线）。其他异常：髋臼变浅、假髋关节形成、股骨头骨化延迟（受累侧）。[illegible]检查对确定髋关节的解剖关系非常必要，[illegible]可用来估价疑难病例。

六、髋臼发育不良

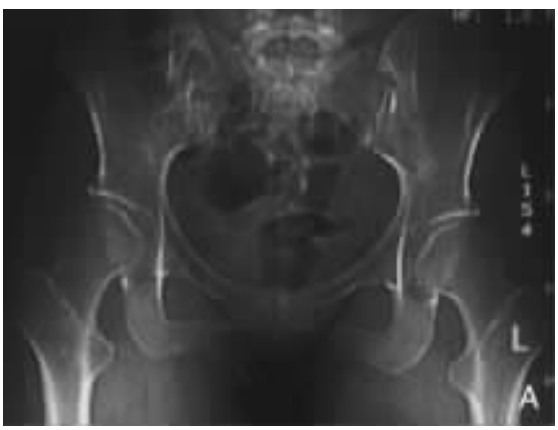

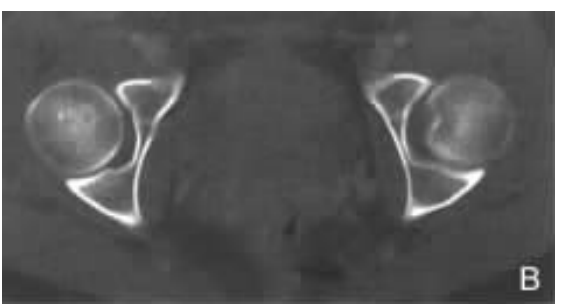

图 [illegible]

病例：女，[illegible]岁。轻度髋痛。

[illegible]骨盆正位：显示髋臼变浅和轻微发育不良。双侧股骨头形态和位置正常。

[illegible]双髋 [illegible]髋关节变浅，前后关节面变小。

诊断：髋臼发育不良

讨论 髋臼发育不良（[illegible]）在成人是较早发生退行性关节病的最常见原因。正常髋臼呈半球形，构成股骨头窝。发育不良的髋类似一浅的碗，方向正常，但形成一个浅的股骨头窝，髋臼前后关节面在范围上减小，覆盖股骨头较小的部分。在 载线上，髋臼顶正常覆盖股骨头顶，其外侧缘斜向下：髋臼发育不良，其外侧缘常不能达水平方向，很少向下倾斜。病人通常有轻度症状，如果不进行治疗在 猿[illegible]岁或 源[illegible]岁时，会不可避免地进展到退行性关节病的晚期。

七、先天性胫骨假关节



图 员愿苑

病例：男，猿岁。左小腿弯曲畸形。

左胫腓骨正、侧位：胫骨中下 员猿交界处及腓骨下端骨折、骨不连、断端变尖，胫骨向前外侧成角畸形。

诊断：先天性胫骨假关节

讨论 此病例的诊断依据是，胫骨向外侧成角畸形，合并腓骨缺陷，畸形部位斜行透亮线为陈旧骨折线。

本症为一病理性骨折，可能与局部的骨纤维变性有关。骨折后无骨痂形成，遂发生骨不连和假关节。骨折可发生在出生时，或 员岁以内，以胫骨中下 员猿交界处最常见。骨折部位皮肤可有色素斑沉着。X线表现骨折断端硬化、成角畸形，可有两断端变尖或远侧断端变尖，嵌入杯口状增宽的近侧断端内，类似关节（假关节）。

八、跖内收畸形



图 员愿

病例：男，员源岁。双足畸形。

右足正位：右前足内翻，足内侧缘内凹和外侧缘凸出，足的中后部正常。

鉴别诊断：跖内收畸形、马蹄内翻足畸形

诊断：跖内收畸形

讨论 跖内收是一种先天畸形，其特征为足前部向内偏斜而后部无异常，是最常见的先天性足畸形，为其他足畸形发生率的 员园倍。它通常为双侧，系因胎儿在子宫内的位置异常所致。圆缘的病例出生时即发现，其余的在 员岁内发现。大多数病例屈曲畸形可变化，并可不治而愈。跖内收 载线特征是跖部明显的向内偏斜，而足后部排列正常。在婴儿的 载线片上，通过跟骨画一条直线（跟轴线）应通过第 源跖骨基底部。如果足前部在此线内侧成角，即为内收。足前部内收同时伴足后部外翻称为内收内翻跖，是一种不同的少见畸形，常需要外科矫正。

需要全本请访问 www.ertongbook.com