FUCHANKE ZHENDUAN BINGLIXUE

陈乐真　主编
雷道年　主审

妇产科诊断病理学

FUCHANKE ZHENDUAN BINGLIXUE

人民军医出版社
People's Military Medical Publisher
北　京

FUCHANKE ZHENDUAN BINGLIXUE

需要全本请访问 www.ertongbook.com

图书在版编目(CIP)数据

妇产科诊断病理学/陈乐真主编. —北京:人民军医出版社,2002.2
ISBN 7-80157-288-2

Ⅰ.妇… Ⅱ.陈… Ⅲ.妇产科—诊断学:病理学 Ⅳ.R710.4

中国版本图书馆 CIP **数据核字**(2001)**第** 032864 **号**

人民军医出版社出版
(**北京市复兴路** 22 **号甲** 3 **号**)
(**邮政编码**:100842 **电话**:68222916)
人民军医出版社激光照排中心排版
潮河印刷厂印刷
春园装订厂装订
新华书店总店北京发行所发行
*
开本:787×1092mm 1/16 · **印张**:37.75 · **彩页** 47 **面** · **字数**:849 **千字**
2002 **年** 2 **月第** 1 **版** (**北京**)**第** 1 **次印刷**

印数:0001～5000 **定价**:88.00 **元**

(**购买本社图书,凡有缺、倒、脱页者,本社负责调换**)

编 著 者 名 单

陈乐真　　解放军总医院病理科　教授

陈国美　　香港中文大学病理系　名誉副教授

范娜娣　　天津市第二中心医院病理科　主任医师

郭丽娜　　北京协和医院病理科　副教授

雷道年　　北京大学医学部病理系　教授

李向红　　解放军总医院病理科　教授

刘爱军　　解放军总医院病理科　主治医师

马童丽丽　香港大学玛丽医院病理系　名誉教授

钱　宏　　江苏省肿瘤医院病理科　主任医师

田新霞　　北京大学医学部病理系　副教授

王美清　　山东医科大学病理教研室　教授

尹　辉　　解放军总医院病理科　主治医师

张雅贤　　香港大学玛丽医院病理系　副教授

张建民　　东南大学医学院第一附属医院病理科　教授

赵　坡　　解放军总医院病理科　教授

周羡梅　　北京大学第三临床医学院妇产科　教授

朱楣光　　天津妇产科医院妇产科　主任医师

序

在各综合医院病理科的日常外检工作中，约占30%～50%甚至更多的标本来自妇产科。在众多的妇产科活检和手术标本中大多数都是常见和易掌握的，如宫颈活检、刮宫材料、子宫肌瘤和卵巢囊肿等，但也不乏有罕见和疑难的病变。对病理科医师来说，能掌握大多数妇产科活检和手术标本的病理，无疑是学习和实践过程中的重要内容，所以出版一本全面系统的妇产科病理学专著，对各医院病理科医师来说都是非常必要和重要的。

近年来，国内已有不少有关外科病理学专著出版，但妇产科病理学的专著却不多。陈乐真教授主编的这部《妇产科诊断病理学》由十数位内地和香港特区经验丰富、学术造诣高的妇产科病理专家执笔撰写，以他(她)们自己积累的材料为基础，参阅大量国内外最新文献，经过综合分析研究，对女性生殖器各器官病变作了详尽细致的描述，突出了诊断和鉴别诊断的要点，内容新颖，并密切结合临床。

全书不仅包括了妇科和产科各种疾病的病理改变，还包括了其他妇产科病理参考书和外科病理参考书所没有的内容，如性分化异常、女性生殖道的医源性病理学等。本书有2章分别阐述了异位妊娠和胎盘病理，对产科临床和病理医师也有很好的参考价值。

本书是一本图文并茂、内容丰富、全面系统和跟上时代的妇产科病理学参考书，有很高的参考价值，相信各级病理科医师和妇产科医师必将从中得到很大的裨益。

中国工程院院士
北京协和医院教授



2001年9月

内 容 提 要

全书共分15章。主要内容包括女性生殖系统组织胚胎学和女性内分泌学；外阴、阴道、宫颈、子宫体、卵巢、女性盆腔等部位疾病的病理诊断和鉴别诊断；女性生殖系统医源性病理、妇产科手术中快速病理诊断、性分化异常、卵巢发育不全以及新实验技术在妇产科病理诊断中的应用等。对于诊断中的难点和鉴别诊断中的要点作了重点的论述，并紧密结合临床诊治，总结了病理诊断的经验教训，分析了容易误诊的原因。本书集中了内地和香港地区妇产科临床病理的一些宝贵资料，全书附病理图片440余幅，其中彩图190余幅，内容丰富，图文并茂，实用性强，对提高妇产科临床病理诊断的准确性和医疗质量，具有重要参考价值。适合临床妇产科、病理科医师及医学院校本科生、研究生学习参考。

责任编辑　张建平　罗子铭

需要全本请访问 www.ertongbook.com

前　言

由于近年来交叉学科的飞速发展，诊断手段不断增多，尤其是新技术成果的应用使人们对妇产科疾病的认识不断深入和提高，在推动临床妇产科学迅速发展的同时，极大地丰富了妇产科病理学的内容。在这种新形势下，需要有一部密切结合妇产科临床实际的妇产科疾病诊断病理学著作，以更好地反映国内外最新进展。

我们在中华妇产科学会的领导下，在人民军医出版社的精心组织下，邀请内地知名的妇产科病理专家张建民、范□娣、王美清、朱楣光、周羡梅等教授，香港特区香港玛丽医院妇产科病理专家张雅贤副教授、马童丽丽名誉教授，香港中文大学细胞学专家陈国美名誉副教授，以及一些学有专长、了解国内外现状的优秀中青年专家参加，编写了这部《妇产科诊断病理学》。

本书共分 15 章。另附照片 440 余幅（含 190 余幅彩片），图文并茂，是一本妇产科病理诊断学的高级参考书，读者对象主要是各级医院病理医师、妇产科医师以及医学院校本科生、研究生。

本书能够顺利完成编写和广大读者见面，我特别要感谢我的老师古美慈和莫庆义大夫，他们曾在北京大学医学部任教，现移居香港，他们给予我大力的资助和热情的鼓励。参与本书编写工作的还有解放军总医院病理科的刘小兵、黄巍、郭爱桃医师和李冰、宋欣主管技师，空军总医院笪冀平主任，三零九医院姚光大主任，北京妇产医院李宝珠主任，天津妇产科医院郭东辉主任等。解放军总医院医学摄影室、医学美术室也给予了大力协助，在此一并表示感谢。

由于编写时间较紧，作者能力有限，本书难免有不妥之处，敬请广大读者不吝指正。

陈乐真

2001 年 11 月于北京

目　　录

第五章　子宫体疾病病理 …… (158)
第一节　子宫的正常解剖学与胚胎发育异常 …… (158)
一、子宫解剖学 …… (158)
二、子宫胚胎发育异常 …… (159)
三、子宫的血管、淋巴和神经 …… (160)
四、子宫韧带 …… (161)
第二节　子宫内膜正常组织学 …… (162)
一、子宫内膜组织特点 …… (162)
二、子宫内膜组织结构 …… (162)
三、子宫内膜年龄性与周期性变化 …… (163)
第三节　月经周期紊乱的子宫内膜病理学 …… (170)
一、无功能内膜 …… (170)
二、雌激素分泌不足及内膜增生反应差 …… (170)
三、内膜不规则增生 …… (170)
四、子宫内膜增生(内膜增殖症) …… (171)
五、孕激素分泌低下和内膜分泌反应不足 …… (171)
六、内膜不规则脱卸 …… (171)
七、膜样月经 …… (172)
八、绝经后出血 …… (173)
九、应用内膜活检诊断卵巢功能失调的注意事项 …… (173)
第四节　子宫内膜炎 …… (175)
一、急性子宫内膜炎 …… (175)
二、慢性子宫内膜炎 …… (175)
第五节　子宫内膜息肉 …… (178)
一、临床表现 …… (178)

二、内膜息肉分型 …… (178)
三、病理改变 …… (178)
四、恶性变 …… (179)
第六节 子宫内膜异位症 …… (180)
一、内膜异位症的分类和分期 …… (180)
二、内膜异位症的发病机制 …… (180)
三、内膜异位症的病理学 …… (180)
第七节 子宫内膜化生 …… (184)
一、内膜上皮化生分类及各型细胞形态特征 …… (184)
二、内膜间质化生 …… (187)
第八节 子宫内膜增生 …… (187)
一、分类与命名 …… (187)
二、病理改变 …… (188)
三、子宫内膜增生与宫内膜癌的关系 …… (191)
四、子宫内膜增生与宫内膜高分化腺癌的诊断与鉴别诊断 …… (192)
第九节 子宫内膜癌 …… (194)
一、发生率 …… (194)
二、分类 …… (194)
三、病理变化 …… (195)
四、子宫内膜癌前病变与原位癌 …… (207)
五、病理分级和手术病理分期 …… (208)
六、宫内膜腺癌的免疫组化与肿瘤标志物 …… (209)
七、肿瘤的浸润与扩散 …… (209)
八、病理诊断与预后的关系 …… (211)
第十节 子宫平滑肌肿瘤 …… (212)
一、子宫平滑肌瘤 …… (212)
二、子宫平滑肌肉瘤 …… (218)
第十一节 子宫内膜间质肿瘤 …… (220)
一、子宫内膜间质结节 …… (220)
二、子宫内膜间质肉瘤 …… (221)
三、子宫外的内膜间质肉瘤 …… (225)
第十二节 子宫体上皮和间叶组织混合性肿瘤 …… (226)
一、组织发生 …… (226)
二、分类 …… (226)

三、腺纤维瘤 …… (227)
四、不典型息肉样腺肌瘤 …… (227)
五、腺肉瘤 …… (228)
第十三节 子宫体其他肿瘤和瘤样病变 …… (238)
一、子宫腺瘤样间皮瘤 …… (232)
二、腺肌脂肪瘤 …… (234)
三、血管平滑肌脂肪瘤 …… (234)
四、内膜原发性恶性淋巴瘤 …… (234)
五、畸胎瘤 …… (235)
六、其他少见肿瘤 …… (235)
七、子宫肌层囊肿 …… (235)

第六章 输卵管及阔韧带疾病病理 …… (242)
第一节 输卵管病理 …… (242)
一、输卵管解剖结构及功能 …… (242)
二、输卵管非肿瘤性疾病 …… (243)
(一)输卵管先天发育异常 …… (243)
(二)输卵管异位妊娠 …… (243)
(三)输卵管上皮化生 …… (244)
(四)输卵管脱垂 …… (244)
(五)输卵管疝 …… (245)
(六)输卵管扭转 …… (245)
(七)输卵管积水 …… (245)
(八)输卵管血肿 …… (245)
(九)输卵管绝育术后遗症 …… (245)
(十)结节性输卵管峡部炎 …… (246)
(十一)输卵管淀粉样变 …… (246)
三、输卵管炎症性疾病 …… (246)
(一)非感染性输卵管炎 …… (246)
(二)感染性输卵管炎 …… (247)
四、输卵管上皮增生 …… (248)
五、输卵管原发性肿瘤 …… (249)
(一)良性肿瘤 …… (250)
(二)恶性肿瘤 …… (251)
六、转移性肿瘤 …… (253)

第二节 阔韧带和输卵管旁组织病理 …… (253)
一、上皮性病变 …… (253)
二、中胚层病变 …… (254)
三、其他病变 …… (255)

第七章 卵巢疾病病理 …… (259)
第一节 卵巢解剖组织学 …… (259)
一、卵巢的正常解剖 …… (259)
二、卵巢组织学 …… (260)
(一)卵巢的一般组织形态 …… (260)
(二)卵泡的组织形态 …… (261)
第二节 卵巢炎症 …… (263)
一、急性卵巢炎 …… (263)
二、慢性卵巢炎 …… (264)
三、卵巢脓肿 …… (264)
四、巨细胞病毒性卵巢炎 …… (264)
五、卵巢结核 …… (265)
六、卵巢放线菌病 …… (266)
七、卵巢自身免疫性疾病 …… (266)
第三节 卵巢肿瘤及瘤样病变的 WHO 新分类和 TNM 分类 …… (268)
一、WHO 卵巢肿瘤组织学新分类 …… (268)
二、卵巢肿瘤的 TNM 国际癌症分类 …… (272)
第四节 卵巢表面上皮-间质肿瘤 …… (273)
一、卵巢浆液性肿瘤 …… (273)
(一)良性 …… (273)
(二)交界性 …… (274)
(三)恶性 …… (277)
(四)其他 …… (279)
二、卵巢粘液性(宫颈管内膜样型及肠型)肿瘤 …… (281)
(一)良性 …… (281)
(二)交界性 …… (282)
(三)恶性 …… (283)
(四)其他 …… (284)
三、卵巢宫内膜样肿瘤 …… (285)

（一）良性 …… (285)
（二）交界性 …… (286)
（三）恶性 …… (287)
四、卵巢上皮和间质混合性肿瘤 …… (291)
（一）卵巢中胚叶混合性肿瘤 …… (291)
（二）卵巢中胚叶腺肉瘤 …… (293)
五、卵巢透明细胞肿瘤 …… (293)
（一）良性 …… (293)
（二）交界性 …… (294)
（三）恶性 …… (294)
六、卵巢移行细胞肿瘤 …… (296)
（一）卵巢良性勃勒纳瘤 …… (296)
（二）卵巢交界性勃勒纳瘤 …… (297)
（三）卵巢恶性勃勒纳瘤 …… (297)
（四）卵巢移行细胞癌（非勃勒纳型） …… (298)
七、卵巢鳞状细胞癌 …… (299)
八、卵巢混合性上皮-间质肿瘤 …… (301)
九、卵巢未分化癌 …… (301)
第五节 卵巢性索-间质肿瘤 …… (302)
一、粒层细胞瘤 …… (303)
（一）成人型粒层细胞瘤 …… (303)
（二）幼年型粒层细胞瘤 …… (306)
（三）粒层细胞瘤的鉴别诊断 …… (307)
二、卵泡膜纤维细胞类肿瘤 …… (308)
（一）卵泡膜瘤 …… (308)
（二）卵泡膜-纤维瘤 …… (310)
（三）纤维瘤 …… (310)
（四）富于细胞纤维瘤 …… (311)
（五）纤维肉瘤 …… (311)
三、伴少量性索成分的间质瘤 …… (311)
四、硬化性间质瘤 …… (312)
五、支持-间质细胞瘤 …… (313)
（一）支持细胞瘤 …… (313)
（二）高分化支持-莱迪细胞瘤 …… (314)
（三）莱迪细胞瘤 …… (315)

需要全本请访问 www.ertongbook.com

（四）中-低分化的支持-莱迪细胞瘤 …… (315)
（五）网状型支持-间质细胞瘤 …… (316)
（六）伴异源性成分的支持-间质细胞瘤 …… (316)
六、伴环状小管的性索瘤 …… (317)
七、两性母细胞瘤 …… (318)
八、未分类性索-间质肿瘤 …… (318)
九、类固醇细胞瘤 …… (318)
（一）间质黄体瘤 …… (319)
（二）莱迪细胞瘤 …… (319)
（三）非特异性类固醇细胞瘤 …… (322)
第六节 卵巢生殖细胞肿瘤 …… (321)
一、无性细胞瘤 …… (323)
二、卵黄囊瘤 …… (325)
三、胚胎性癌 …… (329)
四、多胚瘤 …… (330)
五、绒癌 …… (330)
六、畸胎瘤 …… (331)
七、混合性生殖细胞肿瘤 …… (337)
八、由生殖细胞和性索-间质分化成分共同构成的肿瘤 …… (337)
第七节 卵巢组织来源未定肿瘤 …… (340)
一、卵巢小细胞癌 …… (340)
二、卵巢肝样癌 …… (344)
三、卵巢可能来源于午非管肿瘤 …… (344)
四、卵巢粘液瘤 …… (345)
第八节 卵巢的转移性肿瘤 …… (346)
一、来自消化系统的转移癌 …… (348)
（一）转移性胃癌 …… (348)
（二）转移性结直肠癌 …… (350)
（三）转移性阑尾肿瘤 …… (351)
（四）转移性胰、胆道和肝肿瘤 …… (351)
二、来自乳腺和女性生殖道的转移癌 …… (351)
（一）转移性乳腺癌 …… (351)
（二）转移性子宫肿瘤 …… (352)
三、其他 …… (353)
（一）转移性恶性黑色素瘤 …… (353)

（二）转移性类癌 …… (353)
（三）转移性肾肿瘤 …… (354)
（四）转移性肺和纵隔肿瘤 …… (354)
（五）其他少见的卵巢转移性肿瘤 …… (354)
第九节 卵巢非特殊性软组织肿瘤 …… (355)
一、卵巢平滑肌瘤 …… (355)
二、卵巢平滑肌肉瘤 …… (356)
三、卵巢横纹肌肉瘤 …… (357)
四、卵巢血管瘤、血管内皮瘤和血管外皮瘤 …… (358)
五、卵巢血管肉瘤 …… (359)
六、卵巢淋巴管瘤和淋巴管肉瘤 …… (360)
七、卵巢脂肪瘤和脂肪肉瘤 …… (361)
八、卵巢骨瘤和骨肉瘤 …… (361)
九、卵巢软骨瘤和软骨肉瘤 …… (361)
十、卵巢良、恶性神经鞘瘤 …… (362)
十一、卵巢节细胞性神经瘤及嗜铬细胞瘤 …… (362)
第十节 卵巢瘤样病变 …… (363)
一、卵巢孤立性滤泡囊肿 …… (363)
二、卵巢黄体囊肿 …… (363)
三、卵巢多发性滤泡囊肿（多囊卵巢病） …… (364)
四、卵巢妊娠期或产褥期大的孤立性黄素化滤泡囊肿 …… (366)
五、卵巢妊娠黄体瘤 …… (367)
六、卵巢多发性黄素化滤泡囊肿及（或）卵泡膜囊肿
（过高反应黄体） …… (368)
七、卵巢包涵囊肿 …… (369)
八、卵巢冠囊肿 …… (369)
九、卵巢间质增生及间质卵泡膜增生症 …… (370)
十、卵巢异位蜕膜 …… (372)
十一、卵巢子宫内膜异位症（子宫内膜囊肿） …… (372)
十二、卵巢重度水肿 …… (373)
十三、卵巢纤维增生症 …… (374)
十四、卵巢妊娠期粒层细胞增生 …… (375)
十五、卵巢单纯囊肿及炎性囊肿 …… (376)
十六、卵巢门细胞增殖 …… (376)
十七、卵巢软斑 …… (376)

十八、卵巢黄色肉芽肿 …… (377)
第十一节 卵巢其他肿瘤 …… (378)
一、卵巢恶性淋巴瘤 …… (378)
二、卵巢浆细胞瘤 …… (380)
三、卵巢白血病 …… (380)
四、卵巢网肿瘤 …… (380)
五、卵巢腺瘤样瘤 …… (382)
六、卵巢恶性间皮瘤 …… (383)
七、卵巢非小细胞性神经内分泌型未分化癌 …… (383)
八、卵巢“腺样囊性”和基底细胞样癌 …… (383)
九、卵巢腹内促纤维形成性小圆细胞肿瘤伴多样分化 …… (383)

第五章　子宫体疾病病理

第一节　子宫的正常解剖学与胚胎发育异常

一、子宫解剖学

（一）子宫形状

子宫呈倒置的梨形，重量约 50g，长约 7～8cm，宽 4～5cm，厚 2～3cm。子宫顶部为子宫底，子宫底两侧为子宫角，与输卵管相通。子宫腔为上宽下窄的三角形腔隙，容量约 5ml。下窄部分为子宫峡部。

在宫底和峡部之间称为子宫体。子宫峡部与圆柱状的子宫颈相连，两者相连的交界处为解剖学内口（anatomical internal os），而子宫内膜上皮与宫颈管上皮的交界处为组织学内口（histological internal os）。解剖学内口与组织学内口不完全吻合。因此，在临床上分段刮宫时，临床送检组织为宫颈内膜，而组织像为子宫内膜组织。在宫颈下 1/3 插入阴道称为宫颈阴道部，宫颈管与宫颈阴道部相移行同样有解剖学外口与组织学外口不完全吻合的表现。子宫体与子宫颈的比例因年龄而异，婴儿期为 1∶2；青春期为 1∶1；生育期为 2∶1；老年期为 1∶1。

（二）子宫壁结构

子宫体由 3 层构成。

1. 浆膜层　即覆盖子宫表面的腹膜脏层，于子宫前面近子宫峡部处，腹膜向前反折覆盖膀胱，形成较浅的子宫膀胱窝；在子宫后面腹膜向下沿阴道后穹窿，再折向后上覆盖直肠，形成颇深的子宫直肠窝。子宫前面腹膜覆盖的光滑面比子宫后面要高，而粗糙面较长。因此，在全切子宫标本检查时，需要用此解剖学标志来区别子宫的前面和后面，从前面剖开子宫，检查宫腔。

2. 子宫肌层　为子宫壁最厚的一层，由大量平滑肌和弹性纤维组成。大致分为外纵、内环和中层交错的 3 层。在两侧输卵管口和子宫峡部肌层环形排列较明显。这种排列结构有利于分娩时的子宫收缩及月经、流产和产后的子宫缩复和止血。肌层内有大量厚壁血管。肌纤维在未孕时为 40～60μm，怀孕时可以增长至 250～600μm。

3. 子宫内膜　详见第二节子宫内膜组织学。

二、子宫胚胎发育异常

在胚胎生长到 32mm 时，两侧的副中肾管在中线融合成子宫，由于融合的缺陷，间隔吸收不良或管道形成不全、先天萎缩等原因，造成子宫发育异常，常见的表现有以下几种。

（一）双子宫、双宫颈、双阴道

两侧副中肾管发育相等，完全没有融合，各自形成该侧的子宫、宫颈和阴道（图 5-1-1）。有的表现为双子宫、双宫颈，而阴道间有隔分开（图 5-1-2）。

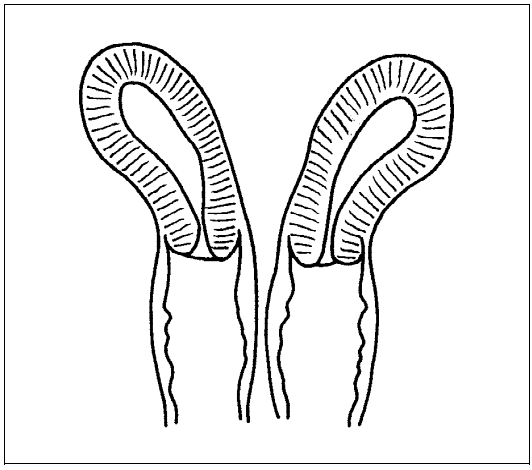

图 5-1-1　双子宫，双宫颈，双阴道

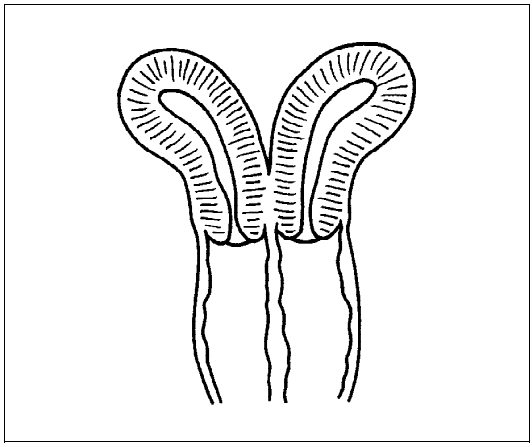

图 5-1-2　双子宫，双宫颈，双阴道，阴道间有隔膜

有些低等哺乳动物的副中肾管是不融合的，在人类两侧副中肾管完全不融合形成的畸形是很少见的。

（二）双子宫

两侧副中肾管发育相等，在近端部分融合，可以表现以下几种形式：

（1）在子宫底部有轻度的凹陷成心形，称为心形子宫。形成 2 个宫腔，1 个宫颈，1 个阴道（图 5-1-3）。

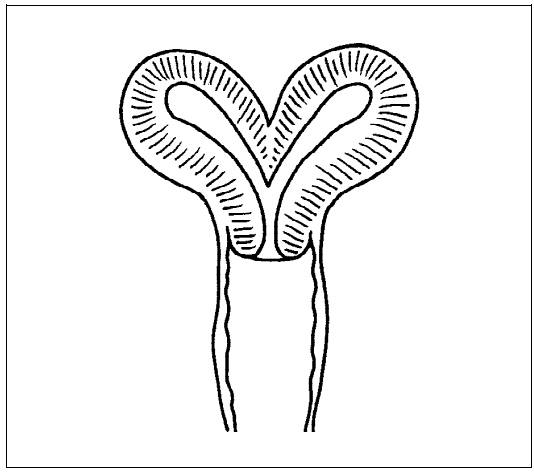

图 5-1-3　心形子宫，2 个宫腔，1 个宫颈，1 个阴道

（2）两侧副中肾管发育相等，在子宫上部不融合，形成 2 个宫腔，2 个宫颈，1 个阴道（图 5-1-4）。

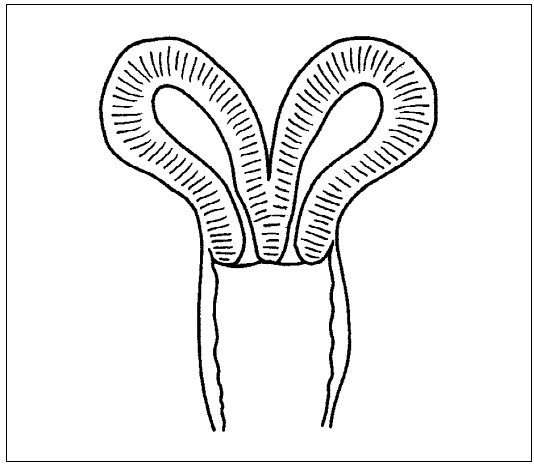

图 5-1-4　2 个宫腔，2 个宫颈，1 个阴道

（三）残角子宫

一侧副中肾管发育正常，而另一侧副中肾管发育不好，出现不同程度的残角子宫（rudimentary uterus）（图 5-1-5）。

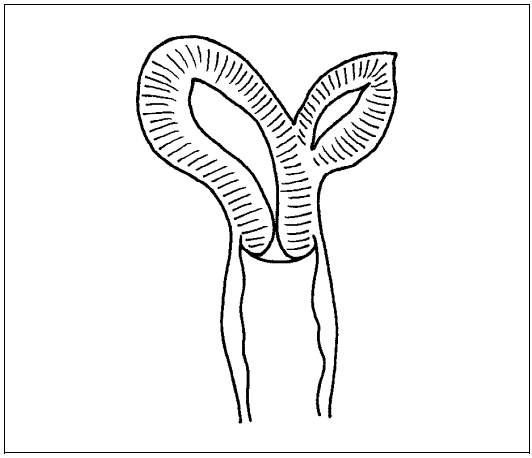

图 5-1-5　残角子宫 2 个宫腔不交通

大多数残角子宫与正常子宫不相通，只有一条纤维索相连。残角子宫内膜没有功能，因此没有临床症状。如果内膜有功能，则可引起残角内积血。有少数残角子宫的腔与发育正常的子宫之间有一小管相通，则可以在残角子宫内妊娠，临床上表现为异位妊娠。

（四）单角子宫

仅一侧副中肾管发育为子宫及输卵管，另一侧副中肾管完全不发育（图 5-1-6）。

（五）中隔子宫

由于两侧副中肾管下段合并时，部分管壁未消失，而成为子宫中隔。临床上在刮宫时会有中隔的感觉，如果要确诊肿瘤，必须要注意刮取两侧子宫角。

（六）子宫发育不全

由于两侧副中肾管发育障碍，导致子宫发育不全或子宫缺如。由于卵巢发育正常，因此病人的第二性征无改变，临床上表现常常为闭经或不孕而来就诊。

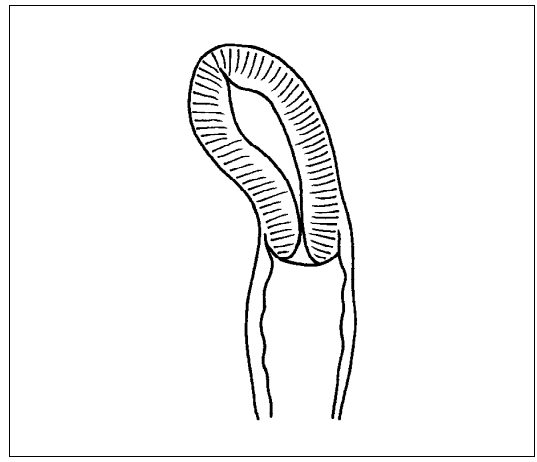

图 5-1-6　单角子宫

三、子宫的血管、淋巴和神经

（一）动脉

主要由子宫动脉供应。它是由髂内动脉前支分出，沿子宫侧缘上行，分出无数小分支分布于子宫体前后壁，其至子宫角处又分出子宫底支、输卵管支及卵巢支，后者与卵巢动脉末梢吻合。进入肌层的弓形小动脉，在内膜的基底层分出 1 支基底小动脉供应基底层。来自基底层动脉分支的功能层螺旋小动脉，于增生期末到达子宫内膜的最上部（图 5-1-7）。功能层的脉管与其他器官、组织中的脉管不同，其结构单一，对激素刺激敏感，反应迅速，但基底层的脉管几乎不受激素周期性变化的影响。血管受孕酮刺激后变长、变大、变弯曲，螺旋度增加。在分泌期的后半期，这些改变尤为明显。子宫内膜的厚度与螺旋动脉的长度之比为 1∶10～15，这是由于血管生长速度较快所引起的。

螺旋小动脉壁有平滑肌与外膜，进入接近腔面的内膜时，平滑肌消失，形成微血管。血管壁富于碱性磷酸酶；Fanger 与 Barber（1961）用AKP染色能观察到血管的周期性

需要全本请访问 www.ertongbook.com