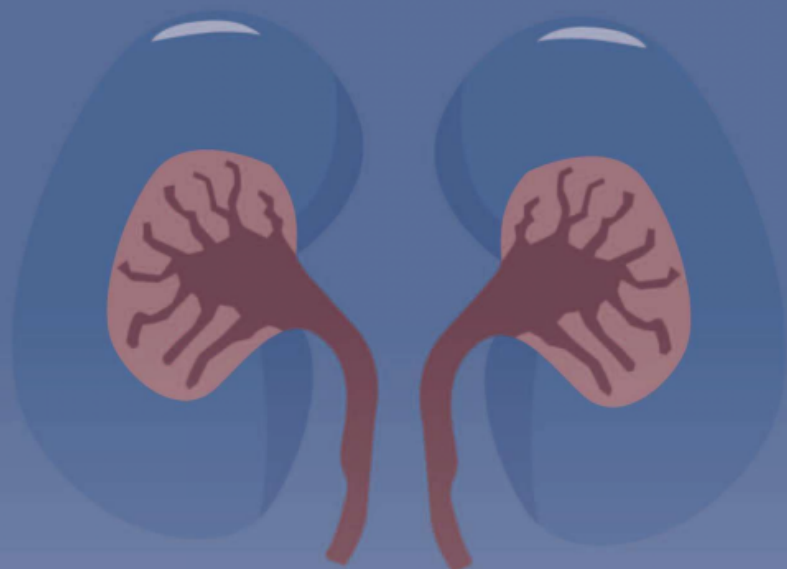


现代肾内科疾病 与治疗技术

曹微 等 主编

SHEN NEI KE



 江西科学技术出版社

图书在版编目 (CIP) 数据

现代肾内科疾病与治疗技术 / 曹微等主编. -- 南昌 :
江西科学技术出版社, 2021.8
ISBN 978-7-5390-7925-7

I . ①现… II . ①曹… III . ①肾疾病 - 诊疗 IV .
① R692

中国版本图书馆 CIP 数据核字 (2021) 第 175267 号

选题序号: KX2021073
图书代码: B21168-101
责任编辑: 王凯勋

现代肾内科疾病与治疗技术

XIANDAI SHENNEIKE JIBING YU ZHILIAO JISHU

曹微等 主编

出版发行 江西科学技术出版社
社 址 南昌市蓼洲街 2 号附 1 号
邮编: 330009 电话: (0791) 86623491 86639342 (传真)
经 销 全国新华书店
印 刷 郑州华之旗数码快印有限公司
开 本 880mm × 1230mm 1/16
字 数 289 千字
印 张 9.375
版 次 2021 年 8 月第 1 版 2021 年 8 月第 1 次印刷
书 号 ISBN 978-7-5390-7925-7
定 价 88.00 元

赣版权登字: -03-2021-304

版权所有, 侵权必究

(赣科版图书凡属印装错误, 可向承印厂调换)

编 委 会

主 编 曹 微 孙晓晓 张 辉 冯 涛
金 晟 陈 波 冯要菊 宋 杰

副主编 张 娟 苏 莉 周 璇 孟保玲

编 委

(按姓氏笔画排序)

冯 涛 内蒙古科技大学包头医学院第二附属医院
冯要菊 南阳医学高等专科学校第一附属医院
冯婷婷 荆门市第二人民医院
孙晓晓 青岛市城阳区人民医院
苏 莉 解放军总医院第七医学中心
李 雪 大连医科大学附属第二医院
邹春波 泰州市人民医院
宋 杰 山西省中医院
张 娟 山西省中医院
张 辉 广东省人民医院珠海医院(珠海市金湾中心医院)
陈 波 连云港市中医院
金 晟 江汉大学附属湖北省第三人民医院
周 璇 荆门市第二人民医院
孟保玲 河南中医药大学第一附属医院
曹 微 连云港市第一人民医院
(南京医科大学康达学院第一附属医院)

主编简介



曹微

曹微，女，1981年3月出生，籍贯安徽省宣城市，汉族，2018年6月毕业于南京医科大学，现工作于连云港市第一人民医院，副主任中医师，主要研究方向：肾脏内科，肾脏病替代治疗，多年从事肾脏病诊治工作，具有相当丰富的理论和实践经验，现任江苏省医学会肾脏病分会青年委员，江苏省中医药学会肾脏病分会青年委员。近年来，发表sci论文5篇，核心期刊10余篇。



孙晓晓

孙晓晓，女，1990年1月出生，籍贯山东省临沂市，汉族，2017年6月硕士毕业于青岛大学，现工作于青岛市城阳区人民医院，老年医学科，目前主要研究方向为：老年慢性疾病，从事老年医学科工作数年。目前发表《血管内皮生长因子基因-2578C>A多态性与中国山东汉族人群颈动脉粥样硬化的相关性分析》、《血清白蛋白与不同年龄段急性缺血性卒中患者短期转归的相关性》均发表于中华医学分枝杂志《国际脑血管病》杂志。



张辉

张辉，男，1974年10月出生，籍贯河南省南阳市，汉族，2005年7月毕业于郑州大学，内科学硕士。现工作于珠海市金湾中心医院，副主任医师，主要研究方向：慢性肾脏病一体化治疗，继发性肾脏病诊治，血液净化治疗。从事肾内科临床工作多年，具有丰富的理论和实践经验。担任多届省市肾脏病学专业委员会委员和副主任委员。主持市级课题2项，近年来发表论文6篇，参编主编专著两部。



冯涛

冯涛，男，1979年10月出生，籍贯内蒙古包头市，目前博士研究生在读于天津医科大学（内科学 肾脏病学专业）。现就职于包头医学院第二附属医院，副主任医师，内蒙古自治区医师协会肾脏内科医师分会委员会委员。2004年参加工作以来，长期从事肾脏内科及血液透析临床及教学工作。擅长慢性肾脏病、慢肾衰血液透析、腹膜透析等疾病的诊治及动静脉内瘘、颈内静脉置管、腹膜透析置管术等操作。在国家级、省级等期刊共发表论文10余篇。出版《现代肾脏生理与内科临床》著作一部。主持省级项目1项，参与完成市、校级科研项目4项。

前 言

肾脏既是排泄器官，又是内分泌器官，对维持机体内环境稳定起着非常重要的作用。肾脏疾病已成为目前严重危害人类健康和生活质量的疾病，且其发病率呈上升趋势，尤其是继发性肾脏疾病发病率的上升以及其对人类健康所造成的影响，已引起社会日益广泛的关注。随着科学技术的不断创新和发展，肾脏疾病的诊疗与研究也日渐活跃起来，各种理论和方法不断更新和完善。对于肾脏疾病的正确诊断和治疗，要求每一位医师既要有扎实的理论基础又要有丰富的临床经验，只有不断学习，才能提高诊断水平，更好地诊治疾病，减轻患者负担。

本书首先简要介绍了肾脏的结构和功能；然后从病因病理、诊断、治疗等各方面介绍了肾脏常见疾病，包含原发性和继发性肾小球疾病、肾小管、遗传性肾脏疾病，以及感染性肾脏疾病；最后还介绍了血液净化等内容。全书构架清晰，内容通俗易懂，实用性强，结合了最新的理论基础和临床实践，可供临床肾病科工作者参考和使用。

在编写过程中，参编人员精心规划，认真编写，力求内容科学准确。但难免会有不足、疏漏及错误之处，敬请广大读者及专家在使用过程中提出宝贵意见。

编 者

2021年8月

目 录

第一章 肾脏的正常结构与功能	1
第一节 肾脏的解剖和形态	1
第二节 肾脏的生理功能	8
第二章 肾脏病常见症状	12
第一节 尿量异常	12
第二节 排尿异常	13
第三节 血尿	14
第三章 原发性肾小球疾病	17
第一节 概述	17
第二节 急性感染后肾小球肾炎	19
第三节 急进性肾小球肾炎	22
第四节 慢性肾小球肾炎	24
第五节 肾病综合征	26
第六节 系膜增生性肾小球肾炎	31
第四章 继发性肾小球疾病	36
第一节 狼疮性肾炎	36
第二节 糖尿病肾病	41
第三节 乙型肝炎病毒相关性肾炎	48
第四节 丙型肝炎病毒相关性肾炎	51
第五节 ANCA 相关性小血管炎肾损害	58
第六节 高尿酸血症肾病	62
第五章 肾小管疾病	71
第一节 肾小管性酸中毒	71
第二节 肾性糖尿	73
第三节 肾性尿崩症	75
第四节 急性间质性肾炎	78
第五节 慢性间质性肾炎	84
第六章 泌尿系统感染性疾病	88
第一节 急性膀胱炎	88
第二节 急性肾盂肾炎	89
第三节 慢性肾盂肾炎	92
第四节 淋菌性尿路感染	94
第五节 非淋菌性尿路感染	96

第六节 性病尿路感染·····	98
第七章 遗传性肾病·····	100
第一节 薄基底膜肾病·····	100
第二节 Alport 综合征·····	101
第三节 Fabry 病·····	103
第八章 血液透析·····	104
第一节 血液透析指征和透析剂量·····	104
第二节 血液透析诱导疗法·····	107
第三节 血液透析准备·····	109
第九章 其他血液净化治疗·····	110
第一节 连续性肾脏替代治疗·····	110
第二节 血浆置换·····	114
第三节 血液灌流·····	116
第十章 老年肾内科疾病·····	119
第一节 老年尿路感染·····	119
第二节 肾血管疾病·····	124
第三节 肾衰竭·····	132
第四节 肾小球肾炎·····	139
第五节 肾病综合征·····	140
第六节 肾动脉硬化症·····	143
参考文献·····	146

第一章

肾脏的正常结构与功能

第一节 肾脏的解剖和形态

肾脏具有多种重要的生理功能。肾脏通过排尿排泄体内代谢产物，维持水、电解质及酸碱平衡的作用；肾脏同时也是一个内分泌器官，可分泌促红细胞生成素、肾素、前列腺素等多种激素和生物活性物质。这些生理功能均建立在肾脏复杂的组织结构基础上。因此，对于肾脏基本结构的了解有助于对肾脏生理功能和病理表现的认识。

一、肾脏的解剖

肾脏属于腹腔外实质性器官，位于腹膜后间隙内脊柱的两侧，左右各一。肾脏长轴向外下倾斜，左肾较右肾更靠近中线。右肾上邻肝脏，所以较左肾略低。左肾上极平第11胸椎下缘，下极平第2腰椎下缘；右肾上极平第12胸椎下缘，下极平第3腰椎，所以第12肋正好斜过左肾后面的中部或右肾后面的上部。以肾门为准，则左肾门约平第1腰椎，右肾门平第2腰椎，距中线5 cm。以髂嵴作为标志，距左肾下极为6 cm，距右肾下极为5.5 cm。一般而论，女性肾脏位置低于男性，儿童低于成年人，新生儿肾脏下端有时可达髂嵴附近。肾脏的位置可随呼吸及体位而轻度改变。

肾脏的体积各人有所不同，一般而言，正常成年男性肾脏的平均体积为11 cm×6 cm×3 cm，左肾略长于右肾。女性肾脏的体积和重量均略小于同龄的男性，其平均重量在男性约150 g，在女性约135 g。肾脏分为上下两端、内外两缘和前后两面，上端宽而薄，下端窄而厚；前面较凸，朝向前外侧，后面较平，紧贴后腹壁；外缘隆起，内缘中间呈凹陷状，是肾脏血管、淋巴管、神经和输尿管出入的部位，称为肾门。这些出入肾门的结构总称为肾蒂。肾蒂主要结构的排列关系由前向后依次为肾静脉、肾动脉及输尿管，从上向下依次为肾动脉、肾静脉及输尿管。但也有肾动脉和肾静脉分支位于输尿管后方者。右侧肾蒂较左侧者短，故右肾手术较困难。肾门向内连续为较大的腔，称为肾窦，由肾实质围成。

肾窦为肾血管、淋巴管、神经、肾小盏、肾大盏、肾盂、脂肪及结缔组织所填充。

肾脏的表面自内向外有三层被膜包绕。

①纤维膜：为紧贴于肾实质表面的一层致密结缔组织膜，薄而坚韧。在正常的肾脏，该膜易于剥离，若该膜粘连于肾脏表面，则提示有由肾实质疾病而导致的纤维膜与肾脏间的纤维化。剥离了纤维膜后的肾脏表面平滑、光亮，呈红褐色，若表面苍白呈颗粒状则表示有肾脏疾病。

②肾周脂肪层：又称脂肪囊，位于纤维膜外面，为肾周围的脂肪层，对肾脏有弹性垫样保护作用。

③肾筋膜：位于脂肪囊外面，分前后两层，包绕肾和肾上腺。另外，肾筋膜外尚有大量脂肪包绕肾脏，称肾旁脂肪，为腹膜后脂肪的一部分。肾周脂肪层、肾筋膜及肾旁脂肪共同对肾脏有固定作用，若上述结构不健全则可能导致肾下垂或游走肾。

在肾的冠状切面，肾实质分为皮质和髓质两部分。肾皮质位于浅层，占1/3，富含血管，肉眼观察可见粉红色颗粒，即肾小体；肾髓质位于深部，占2/3，主要由小管结构组成。肾髓质的管道结构有规律地组成向皮质呈放射状的条纹称髓放线，向内侧集合组成15~20个锥形体称为肾锥体，每2~3个肾锥

体的尖端合成一个肾乳头，肾乳头顶端有许多小孔，称乳头孔，是尿液流入肾盏的通道。肾皮质包绕肾髓质并伸入肾锥体之间，称为肾柱。2个或2个以上肾乳头伸入1个肾小盏，2~3个肾小盏合成一个肾大盏，2~3个肾大盏合成一个前后扁平的漏斗状的肾盂，肾盂出肾门后逐渐变细形成下行的输尿管。

双侧肾脏上方接肾上腺，后上1/3借横膈与胸膜腔的肋膈隐窝相隔，后下2/3与腹横肌、腰方肌和腰大肌外缘相邻。右肾前面内侧接十二指肠降部，外侧接肝右叶和结肠右曲；左肾前面由上向下分别与胃、胰和空肠相邻接，外缘上半接脾，下半接结肠左曲。

二、肾单位的组成、肾小球基底膜及其细胞成分

组成肾脏结构和功能的基本单位是肾单位，包括肾小体和与之相连的肾小管。人类的每个肾脏约由100万（80万~110万）个肾单位组成，出生时婴儿体重与肾单位数目呈正相关。根据肾小体在皮质中的位置，可分为表浅、中间和髓旁三种肾单位。表浅肾单位的肾小体位于离皮质表面几毫米之内，髓旁肾单位的肾小体位于皮质深层，靠近皮质与髓质交界处，中间肾单位的肾小体则位于以上两者之间。

肾小体由肾小球和肾小囊组成，通过滤过作用形成原尿。肾小管是细长迂回的上皮性管道。平均长度为30~38mm，具有重吸收和排泌功能，通常分为三段：第一段与肾小囊相连，称近端小管，依其走行的曲直，又有曲部和直部之分；第二段称为细段，管径细，管壁薄；第三段称远端小管，分为直部和曲部，其曲部末端与集合管相连。近端小管的直部、细段与远端小管的直部连成“U”字形，称为髓袢或Henle袢。肾单位的各部在肾脏中的分布有其相应的较固定的位置。肾小体存在于肾皮质迷路，近端小管曲部和远端小管曲部分布于肾皮质迷路和肾柱，髓袢则和集合管一起分布于髓质肾锥体和皮质髓放线中。

通常，根据髓袢的长度可将肾单位分为短髓袢和长髓袢肾单位两种。表浅肾单位及大多数中间肾单位属于短髓袢肾单位，其髓袢在髓质外带返回。髓旁肾单位及少数中间肾单位属于长髓袢肾单位，其髓袢一般由髓质内带返回。长髓袢肾单位只占肾单位总数的10%~20%，它的长髓袢对尿的浓缩与稀释起着重要作用，但因其血液循环不如短髓袢肾单位丰富，故较易受损伤。

（一）肾小体

肾小体是形成原尿的主要结构，位于皮质迷路，近似球形，直径约为200 μm ，近髓质者比位于皮质浅层者大20%左右。肾小体的中央部分是由毛细血管组成的肾小球，肾小球外面紧包着肾小囊。肾小体有两个极，小动脉出入肾小体的区域称血管极，对侧是与肾小管相连的尿极。

1. 肾小球

肾小球约占肾皮质体积的9%，占肾重量的5%。肾小球通过其反复分支的毛细血管系统来增加其滤过面积。成年人肾小球毛细血管长度约13km。其肾小球基底膜面积约为1.6 m^2 。入球小动脉进入肾小球后分为5~8个主支，使血管球形成相应的毛细血管小叶或肾小球节段。每个主支又分出数个小支，最后形成20~40个盘曲的袢状毛细血管网，称毛细血管袢。各小叶的毛细血管返至血管极处，又汇聚成主支，最后合成出球小动脉。肾小球毛细血管袢是体内唯一的介于两条小动脉之间的毛细血管床（其他毛细血管网都是介于一小动脉及一小静脉之间），这种特殊的解剖结构保证了肾小球毛细血管内的静水压较身体其他部位的毛细血管静水压高，有利于毛细血管滤过功能的发挥。另一方面，也使血液内的异常物质（如免疫复合物等）易于沉积在肾小球。肾小球毛细血管壁由内皮细胞、基底膜和上皮细胞组成，其结构较其他部位的毛细血管更加复杂。

（1）内皮细胞：内皮细胞呈扁平状，被覆于毛细血管壁腔侧，与血流接触，内皮细胞核位于毛细血管的轴心侧（即系膜侧），细胞质环绕于血管腔，内皮细胞的胞体布满直径为70~100nm的小孔，称为窗孔，大约覆盖毛细血管表面积的30%。内皮细胞内有丰富的中间丝、微丝和微管，细胞表面被覆有富含唾液酸蛋白的多阴离子表面糖蛋白，所以内皮细胞带有丰富的负电荷。内皮细胞构成了肾小球毛细血管壁的第一道屏障，使血细胞及一些大分子物质受到阻拦而不被滤出；内皮细胞表面的负电荷构成了肾小球毛细血管壁电荷屏障的重要组成部分。内皮细胞可黏附细菌和白细胞、具有重要的抗凝血及抗血栓作用，还参与基底膜的合成及修复。内皮细胞可合成一氧化氮，此反应由内皮源性一氧化氮合成酶催

化, 该酶位于细胞质膜内陷所形成的细胞质膜囊泡。一氧化氮是内皮细胞释放的最重要的血管舒张因子, 尚有抑制炎症及血小板聚集的作用。内皮细胞还可合成及释放内皮素及Ⅷ因子。内皮细胞表面具有血管内皮生长因子 (vascular endothelial growth factor, VEGF) 受体, 实验研究证明, 由足细胞分泌的 VEGF 可与内皮细胞表面的 VEGF 受体结合, 从而调节内皮细胞的功能及通透性。

(2) 脏层上皮细胞: 贴附于肾小球基底膜外侧, 是肾小球内最大的细胞。光镜下其形态难以确认, 但细胞核最大, 着色较浅, 并凸向肾小囊囊腔。该细胞由三个部分组成: 含有细胞核的细胞体、从细胞分出的几个大的主突起和再依次分出的次级突起, 称足突, 故该细胞又名足细胞。用扫描电镜观察证实, 来自不同细胞的足突相嵌形成指状交叉, 足突顶部与基底膜外疏松层相接触。足突之间的间隙称裂孔, 直径为 25 ~ 60 nm, 由裂孔隔膜桥接。电镜下可见这种细胞具有发育完好的高尔基体和多数溶酶体, 并有包括微管, 中间丝和微丝在内的大量细胞骨架, 对维持足细胞正常形态及跨膜蛋白和裂孔隔膜的正常位置有重要作用。

足细胞足突可分为三个特异的膜区: 即基底部、顶部和裂孔隔膜三个区域。足细胞的基底部具有特殊分子, 是保持足细胞与基底膜附着的主要分子。另外, 足突基底部具有 Heymann 肾炎抗原, 可与肾小球刷状缘抗体结合导致膜性肾病。足细胞顶部表面覆盖着一层带负电荷富含涎酸糖蛋白的多糖蛋白复合物, 是肾小球负电荷屏障的重要组成部分, 对足细胞独特结构的形成及相邻足突间的融合有重要作用。

裂孔隔膜并非一层完整的膜, 从其横切面看, 隔膜有许多长方形面积为 $4\text{ nm} \times 14\text{ nm}$ 的小孔, 形成铰链状。这些解制铰链可能是一种变性的黏性连接, 是肾小球滤过孔径屏障的基础。裂孔隔膜是由多个蛋白分子组成的复合体样结构, 裂孔隔膜蛋白控制肾小球的通透性。近年的研究显示, 许多裂孔隔膜蛋白的基因突变, 可导致肾脏疾病及大量蛋白尿。

上皮细胞本身可表达某些造血抗原。此外, 上皮细胞有很强的吞饮功能。严重蛋白尿患者, 上皮细胞胞质内可出现很多蛋白滴、次级溶酶体、包涵物以及空泡变性。上皮细胞除具有合成基底膜、维持肾小球通透性和对肾小球毛细血管襻起结构上的支持作用之外, 也是参与肾小球疾病的主要细胞成分。

(3) 系膜: 位于肾小球毛细血管小叶的中央部分, 由系膜细胞和系膜基质组成。它从肾小体血管极处广泛地联系着每根毛细血管, 将毛细血管悬吊于肾小体的血管极, 同时肾小球系膜与小球外系膜在血管极处相延续。在常规 $3\text{ }\mu\text{m}$ 厚的组织切片中, 每个远离血管极的系膜区正常时不应超过 3 个系膜细胞。面向毛细血管腔的系膜部分由内皮细胞覆盖, 与毛细血管基底膜移行部位称副系膜, 由肾小球基底膜覆盖。因此, 肾小球基底膜并不包绕整个毛细血管腔。肾小球系膜的总面积可随生理和病理情况而改变, 新生儿期, 它占肾小球切面的 6.2%, 老年时可达 10.4%, 病理状态下可明显增宽。

系膜细胞有多种生理功能: ①对肾小球毛细血管襻有支持和保护作用。②调节肾小球微循环及滤过率。③吞噬与清洁功能。④参与免疫反应。⑤对肾小球局部损伤的反应。⑥迁移功能。

(4) 壁层上皮细胞: 覆盖肾小囊外壁, 细胞呈立方或扁平状, 游离面偶见微绒毛, 有为数较少的线粒体、吸收小泡以及高尔基体。壁层上皮细胞在肾小体尿极与近端小管上皮细胞相延续, 在血管极与脏层上皮细胞相连。

(5) 肾小球基底膜: 基底膜有中间的致密层和两侧的电子密度较低的内疏松层及外疏松层组成。成年人的基底膜厚度由于检测方法及受检对象不同略有差异 (270 ~ 380 nm), 其中男性较女性略厚。儿童基底膜较成年人薄且随年龄增长而增厚, 新生儿一般小于 150 nm, 1 岁时的平均厚度为 194 nm, 到 11 岁时增至 297 nm。肾小球基底膜可分毛细血管周围和系膜周围 (即副系膜区) 两部分。肾小球基底膜带负电荷, 此负电荷主要由硫酸类肝素的硫酸根引起, 这也是肾小球滤过膜电荷屏障的重要组成部分。基底膜的主要功能是保证毛细血管壁的完整性和一定的通透性。

基底膜的生化组成较复杂, 主要由下列三类成分构成。①胶原: 主要为 IV 型胶原。②糖蛋白: 包括层粘连蛋白、纤连蛋白及内动蛋白 / 巢原蛋白。③蛋白聚糖: 主要为硫酸肝素多糖。

(6) 肾小球滤过屏障: 包括四个部分: ①肾小球内皮细胞表面的细胞衣, 也称之为多糖蛋白质复合物。②肾小球毛细血管的有孔内皮细胞。③肾小球基底膜。④足细胞的裂孔隔膜。肾小球滤过屏障可有效地阻止血浆中白蛋白及更大分子量的物质进入尿液。

2. 肾小囊

肾小囊是肾小管盲端扩大并内陷所构成的双层球状囊，囊的外层称为壁层，内层称为脏层，两层之间的裂隙称为肾小囊腔。脏层即肾小球的脏层上皮细胞，壁层由肾小囊基底膜和壁层上皮细胞组成。肾小囊基底膜较厚，为 1 200 ~ 1 500 nm，在肾小体的尿极移行为近端肾小管基底膜；在血管极，与入、出球小动脉及肾小球毛细血管基底膜相移行。

3. 肾小球旁器

肾小球旁器是位于肾小球血管极的一个具有内分泌功能的特殊结构。其主要功能包括维持肾小管-肾小球反馈系统及调节肾素的合成及分泌。肾小球旁器由致密斑、肾小球外系膜、入球小动脉的终末部和出球小动脉的起始部所组成。其细胞成分包括球旁颗粒细胞、致密斑、球外系膜细胞和极周细胞。

(1) 球旁颗粒细胞：主要由入球小动脉壁上的平滑肌细胞衍化而成。然而近来有人提出与此相反的观点，认为入球小动脉的肌细胞是从球旁颗粒细胞衍化而来。一般认为，当入球小动脉接近肾小体血管极时，管壁平滑肌细胞变态为上皮样细胞，胞体较大，呈立方形或多边形，细胞核呈圆形或卵圆形，弱嗜碱性。粗面内质网丰富，线粒体较多，核糖体散在，并见较多的有膜包绕的内分泌颗粒，多数颗粒呈均质状，少数可见结晶状物质。最近研究证明，球旁颗粒细胞的这些内分泌颗粒主要含有肾素，同时也含有血管紧张素 II。肾素通过细胞排泌作用被释放到周围间质。球旁颗粒细胞受交感神经末梢支配。病变时球旁颗粒细胞甚至可延续到小叶间动脉壁，而且部分球旁细胞可位于出球小动脉管壁。

(2) 致密斑：远端肾小管（髓襻升支粗段）接近于肾小球血管极时，紧靠肾小球侧的上皮细胞变得窄而高，形成一个椭圆形隆起，称为致密斑（macula densa）。致密斑细胞之间近腔面为紧密连接，侧面为指状相嵌连接，基部有短皱褶。细胞核呈圆形，位于细胞顶部，胞质内见高尔基体，较多的线粒体，内质网和多聚核糖体，细胞顶部有胞膜内陷而成的小泡。致密斑与球外系膜细胞和入球小动脉有广泛接触。与髓襻升支粗段其他细胞不同，致密斑不含有 Tamm-Horsfall (T-H) 蛋白。致密斑表达高浓度的神经源性一氧化氮合成酶（neuronal nitric oxide synthase, nNOS）及环氧合酶 2（cyclooxygenase, COX-2）。致密斑细胞为渗透压感受器，感受流经远端肾小管滤过液中 NaCl 浓度，通过调节肾素的释放来调节入球小动脉血管张力，以此来控制肾小球滤过率，这称为肾小管-肾小球反馈机制。致密斑还可通过释放 NO 抑制肾小管-肾小球反馈。

(3) 球外系膜细胞：又称极垫细胞，是位于肾小体血管极的入球小动脉、出球小动脉和致密斑之间的一群细胞，它们与肾小球（内）系膜细胞相连。细胞表面有突起，细胞核呈长圆形，细胞质清晰，细胞器较少，细胞间有基底膜样物质包绕，并与致密斑的基底膜相连。在某些刺激下，球外系膜细胞可以转化为具有肾素颗粒的细胞。

(4) 极周细胞：位于肾小囊壁层细胞与脏层细胞的移行处。因其环绕着肾小体血管极，故而得名。极周细胞内有大量球形分泌颗粒、白蛋白、免疫球蛋白、神经元特异性烯醇酶和 transthyretin。极周细胞的功能目前尚不很清楚。它是否是肾小球旁器的一部分，目前仍有争议。

(二) 肾小管

肾小管占正常肾皮质体积的 80% ~ 90%，是肾单位的另一个重要组成部分，与肾小体合成一个密不可分的结构和功能单位，所以肾小球和肾小管的病变是相互影响的。不同节段肾小管之上皮细胞结构有很大不同，在一定程度上与其功能相关。肾小管的上皮细胞有强大的重吸收功能，可重吸收约 99% 的肾小球滤出原尿。另外肾小管的不同节段尚有一定的分泌功能，虽然每个肾单位的小管系统可从形态及功能上分为至少 15 个节段，但通常分为三大节段，即近端小管、髓襻和远端小管。

1. 近端小管

近端小管重吸收大部分肾小球滤过的水和溶质，在肾小管的各段中最粗最长，外径约 40 μm，长约 14 mm，被覆单层立方或低柱状上皮。根据上皮细胞的主要形态和功能特点，近端小管又可分为曲部和直部两部分。

(1) 近端小管曲部（近曲小管）：主要位于肾小体周围，构成皮质迷路的大部分。近曲小管上皮细胞呈立方或低柱状，细胞核较大，圆形，位于细胞基底部，细胞质嗜酸性，略呈颗粒状，腔面有发达的

刷状缘,紧贴基底膜的基底面有垂直的基底纵纹。电镜下,上皮细胞内可见多数与基底膜垂直排列的线粒体、粗面和滑面内质网、核蛋白体、各级溶酶体及丰富的微管和微丝。其最大特点是细胞的腔面、侧面及基底面均形成复杂的形态结构,从而使细胞表面积增加,以利于它的重吸收功能。细胞的腔面有大量密集的凸向管腔的指状细长突起,称为微绒毛,相当于光镜下的刷状缘。微绒毛的轴心为细胞质,并有6~10根纵行的微丝(直径1~6nm),含有肌动蛋白,与微绒毛的收缩摆动及重吸收有关。近曲小管可重吸收原尿中滤出的蛋白,经过吞饮和细胞内消化成为氨基酸被吸收。

近曲小管上皮细胞间为复合连接,细胞基底面、细胞膜内陷形成许多基底褶,在细胞的侧面还向外伸出许多突起,称为侧突,相邻细胞的侧突相互形成指状交叉。细胞基底部侧突尚分成更细小的次级侧突,伸至相邻细胞的基底褶之间,从而形成复杂的细胞外间隙。近曲小管的主要功能是重吸收原尿中的 Na^+ 、 K^+ 、 Cl^- 、 HCO_3^- 、 Ca^{2+} 、 PO_4^{3-} 、水及一些有机物质(如葡萄糖和氨基酸)等。近端小管的腔面及基底侧面细胞膜上存在水通道蛋白-1,按照渗透梯度,水分子通过此通道穿过上皮细胞。基底侧膜上存在 Na^+ - K^+ -ATP酶,将重吸收的 Na^+ 主动泵到细胞间隙, Cl^- 和 HCO_3^- 也被动向细胞间隙转移。 HCO_3^- 的重吸收可通过 $\text{Na}^+/\text{HCO}_3^-$ 的共同转运子 NaCl 完成。腔面细胞膜上尚存在 Na^+ - H^+ 交换器,将 Na^+ 由腔面重吸收到细胞内。另外,近端小管还是肾脏产生并分泌氨的主要部位。

(2) 近端小管直部:与近端小管曲部相连,位于髓放线(medullary ray),由于它位于髓襻降支的上段,管径粗于细段,故又称降支粗段。直部也由单层立方上皮组成。只是微绒毛较短,缺少侧突和基底褶,线粒体较少,排列紊乱,顶浆小管、小泡、大泡及溶酶体也减少。上述改变表明直部的重吸收功能减弱。与此相吻合,近端小管直部 Na^+ - K^+ -ATP酶的活性较曲部明显降低。近端小管直部与有机阴、阳离子的分泌有关。

2. 髓襻细段

髓襻细段为连接近端小管直部和远端小管直部的细直管部分,这一段的长度依不同类型的肾单位有明显区别,皮质(短髓襻)肾单位的细段很短,主要位于髓质外带;髓旁(长髓襻)肾单位的细段较长,可达10mm,起始于髓质外带,延伸至内带乃至肾乳头口近端小管直部在髓质外带内、外区交界处,骤然转变为髓襻降支细段,在不同深度反折后成为髓襻升支细段,然后移行至远端小管直部。细段的管径细,只有 $15\mu\text{m}$,管壁也薄,被覆单层扁平上皮细胞,细胞核呈椭圆形,凸向腔面,细胞质少,着色浅。

与近端小管类似,髓襻降支细段表达高浓度水通道蛋白-1,该段细胞膜对水的通透性很高;同时,髓襻降支细段存在大量A型尿素转运子参与髓质的尿素循环,对尿浓缩功能具有重要作用。

3. 远端小管

远端小管包括直部、致密斑和曲部。在肾髓质外带内、外区交界处,髓襻细段升支移行为远端小管直部,入髓放线,行至皮质迷路的肾小球血管极处,形成致密斑,继而移行为远端小管曲部,迂曲分布于近端小管之间,最后又行至髓放线进入集合管。远端小管直部又称髓襻升支粗段,由单层立方上皮组成。腔面有短小的微绒毛,基底部有基底褶,众多线粒体与基底膜呈垂直排列,相邻细胞间有大量侧突呈指状交叉。大多数细胞具有一根纤毛,极少数细胞有两根,事实上,除集合管的嵌入细胞外,所有肾小管的上皮细胞均具有纤毛。近年来认为,纤毛为一个机械感受器,通过感受小管液的流量而调节细胞增生。如果此功能缺失,会出现小管细胞增生失调而导致多囊肾。另外,远端小管直部产生并分泌T-H蛋白,这是一种糖蛋白,其功能包括抗微生物(抵御尿路感染)等。

远端小管曲部又称远曲小管,也由单层立方上皮构成。该段细胞膜在所有小管中具有最高的 Na^+ - K^+ -ATP酶活性,其腔面细胞膜尚存在 Na^+ - Cl^- 共同转换子TSC,重吸收 Na^+ 和 Cl^- 是远曲小管的主要功能。另外,远曲小管存在有较高的 Ca^{2+} - Mg^{2+} -ATP酶活性,参与 Ca^{2+} 的重吸收。与近端小管相比,远端小管管径小,管腔大,上皮细胞体积小,故在小管切面上有较多细胞核。

4. 连接小管

连接小管为远端小管曲部和皮质集合管起始段的过渡节段,由多种细胞组成,包括连接小管细胞以及混杂的远曲小管和集合管细胞。细胞腔面有少数微绒毛,有细胞侧突和基底褶,细胞核位于细胞顶部,线粒体较少,不均匀地分布于基底褶附近。

连接小管具有明显的分泌 K^+ 的功能，而且对 H^+ 的释放也有重要作用。此外，连接小管基底侧膜存在 Na^+-Ca^{2+} 交换子和 Ca^{2+} -ATP 酶，对 Ca^{2+} 重吸收起重要作用。

（三）集合管

集合管不是肾单位的组成部分。根据其所在位置，集合管可分为三段：皮质集合管、髓质集合管和髓质内带集合管。髓质内带集合管行至锥体乳头，称乳头管，并开口于肾乳头形成筛状区。集合管上皮由主细胞及嵌入细胞组成。

主细胞遍布集合管全长，占细胞总数的 60% ~ 65%，细胞界限清晰，腔面覆有一层糖蛋白复合物，胞核呈圆形，位于细胞中央，胞质浅淡，电镜下线粒体较少，分布杂乱，腔面有少数短小微绒毛，侧面有不发达的小侧突，基底褶也较浅。主细胞上存在水通道蛋白-2 (aquaporin 2, AQP2)，其活性受抗利尿激素调节。

嵌入细胞散布于主细胞之间，腔面有较长的微绒毛，基底面有很多复杂的内褶，细胞质内有丰富的线粒体、溶酶体，游离核蛋白体、粗面及滑面内质网。嵌入细胞分为 A、B 两型细胞，A 型嵌入细胞腔面表达 H^+ -ATP 酶，可分泌 H^+ ；B 型嵌入细胞的基底侧膜表达 H^+ -ATP 酶，可分泌 HCO_3^- 并重吸收 H^+ 。

集合管是肾脏调节水和电解质平衡的最后部位，对 Na^+ 、 K^+ 、 Cl^- 和酸碱调节起重要作用。集合管通过抗利尿激素参与尿浓缩功能的调节。

（四）肾间质

位于肾单位以及集合管之间的间叶组织称为肾间质。肾间质由间质细胞以及半流动状态的细胞外基质组成，后者由硫化或非硫化的糖胺多糖组成。肾皮质所含间质很少，但随着年龄的增长可略有增加，在小于 36 岁的人群中，肾间质约占肾皮质总体积的 11.7%，在大于 36 岁的人群约占 15.7%。肾间质的相对体积由皮质到肾乳头逐渐增加，髓质外带占髓质总体积的 20%，肾乳头部可达 30% ~ 40%。

1. 皮质肾间质

肾皮质肾小管之间的间质相对较多，而肾小管基底膜与肾小管周围毛细血管间的间质则较少，后者或许有助于将肾小管重吸收的物质向血流中转运。肾皮质含有两种间质细胞。第一种皮质间质细胞与成纤维细胞相似，又称为 I 型皮质间质细胞，主要位于肾小管基底膜与毛细血管之间，星星芒状，有形状不规则的细胞核和发育完好的粗面及滑面内质网。I 型肾皮质间质细胞产生促红细胞生成素 (erythropoietin, EPO)。第二种肾皮质间质细胞数量相对较少，为单核或淋巴样细胞，圆形，胞质很少，仅有少数细胞器，此类细胞来自骨髓。间质细胞之间为细胞外基质和少量胶原纤维，主要为 I 型、III 型胶原和纤粘连蛋白。

2. 髓质肾间质

髓质间质细胞有三种，第一种髓质间质细胞与 I 型皮质肾间质细胞相似，呈不规则星芒状，位于髓襻细段和直小血管之间，与细段长轴垂直排列，有如旋体状，细胞突起与肾小管及直小血管直接相连。与 I 型皮质肾间质细胞不同处是其胞质内含有类脂包含体或脂粒，呈均质状，界膜不明显。该细胞可产生糖胺多糖、前列腺素以及其他降压物质，其中前列腺素的合成是由环氧合酶-2 (COX-2) 所催化。第二种髓质肾间质细胞呈圆形，与 II 型皮质肾间质细胞相同，属于单核细胞或淋巴细胞，主要位于髓质外带及髓质内带的外部，无类脂包涵体，具有吞噬功能，有较发达的溶酶体。第三种髓质肾间质细胞属于血管周细胞，位于髓质外带及髓质内带的外部。其功能尚不清楚。

（五）肾盏、肾盂和输尿管

肾盂占据并附着于肾窦的内侧，是输尿管上部的囊状扩张。如前所述，肾盂向肾实质伸出 2 ~ 3 个肾大盏，继续分支形成 8 ~ 9 个肾小盏。肾小盏呈杯形，包绕肾乳头。肾乳头的数目超过肾小盏，因此，一个肾小盏可接受来自多个肾乳头的尿液。乳头管被覆单层柱状上皮，开口于肾乳头，乳头侧面逐渐变成移行上皮。肾盏及肾盂黏膜均为移行上皮，中层为两层平滑肌细胞，外膜为纤维结缔组织。肾盏和肾盂有节律性蠕动，有促进排尿的作用。输尿管的黏膜形成许多纵行皱襞，移行上皮较厚，固有膜由致密的结缔组织构成，肌层为纵行和环形平滑肌组成，外膜为疏松结缔组织。

三、肾脏的血管、淋巴及神经分布

(一) 肾脏的血管

肾脏血供丰富，心排血量的 20% ~ 25% 流经肾脏。双侧肾动脉起自腹主动脉的两侧。大约在第 1 腰椎的水平，位于肠系膜上动脉的稍下方，肾动脉发出后，向外越过膈脚的前方进入肾门。右肾动脉较左肾动脉长。肾动脉进入肾门后分为前后两支，前支较粗，供血范围较大；后支较细，供血范围较小。两支于肾盂的前方和后方在肾乳头凹陷处进入肾实质。两个主要分支再分为五支肾段动脉，肾段动脉再行分支，位于肾锥体的侧方，称叶间动脉，叶间动脉行走至皮髓质交界处，发出与叶间动脉垂直并与肾表面平行的弓状动脉，自弓状动脉向皮质表面发出多数呈放射状的分支，称小叶间动脉，进入皮质迷路。小叶间动脉多数发自弓状动脉，少数来自叶间动脉。小叶间动脉再分则形成入球小动脉，在肾小球内形成毛细血管襻。极少数小叶间动脉分支不进入肾小球，称无肾小球小动脉，可能因所连接的肾小球退化所致。上述动脉及小动脉均为终末血管，所以一旦阻塞，会导致其所供血的部位缺血乃至梗死。

血液经出球小动脉流出肾小球。皮质肾单位的出球小动脉离开肾小体后，迅速分支形成肾小管周围的毛细血管网；髓旁肾单位的出球小动脉越过弓状动脉形成较长的直小动脉进入肾髓质。每支出球小动脉可分出数支到十数支直小动脉，成束直行下降，走向肾乳头。直小动脉主要来自髓旁肾单位的出球小动脉，少数自弓状动脉和小叶间动脉直接发出。进入髓质的直小动脉在髓质外带内区形成血管束，在走行过程中，发出分支到髓质肾小管和集合管周围，形成毛细血管网。髓质毛细血管网分为三个区带：髓质外带的外区毛细血管网稀疏，形成长菱形网眼状；髓质外带的内区毛细血管网很丰富，形成密集圆孔状；髓质内带的毛细血管网最稀疏。但在肾乳头部又变稠密。总之，髓质的肾小管周围毛细血管网较皮质少，因而对缺血的反应更为敏感。

肾脏的静脉系统与动脉相伴行，在皮质，肾小管周围毛细血管网汇入小叶间静脉，再注入弓状静脉。在髓质，直小动脉经过毛细血管网演变为直小静脉，直小静脉与直小动脉呈反方向折返注入小叶间静脉，小叶间静脉汇入弓状静脉，再注入肾段静脉，在肾门处汇集为肾静脉，最后注入下腔静脉。

肾动脉、肾段动脉、叶间动脉及弓状动脉均为弹力肌型动脉，由内皮细胞、基底膜、内弹力板、肌层和外膜组成。小叶间动脉属于小肌型动脉，最内层为长梭形的内皮细胞，细胞间为紧密连接及缝隙连接，并混有肌上皮细胞，其下为基底膜及不连续的弹性纤维，向外为较厚的平滑肌层，最外为外膜。入球小动脉可分为起始段和近小球段，起始段的结构与小叶间动脉相似，近小球段为肾小球旁器的一部分。皮质肾单位和髓旁肾单位的出球小动脉的结构有显著差异，皮质肾单位之出球小动脉管径仅为入球小动脉管径的一半；相反，髓旁肾单位的出球小动脉管径大于入球小动脉。皮质肾单位之出球小动脉管壁薄，仅有一层平滑肌细胞，髓旁肾单位的出球小动脉管壁有 2 ~ 4 层平滑肌细胞，并形成直小动脉。肾小管周围毛细血管由内皮细胞和基底膜构成，基底膜外侧尚见血管周细胞，毛细血管内皮细胞也有窗孔，窗孔内由窗孔膜连接。髓质的直小静脉、小叶间静脉的管壁与毛细血管相似。弓状静脉和叶间静脉的管壁很薄，仅有少量不连续的平滑肌细胞。

(二) 肾脏的淋巴

肾的淋巴循环分为肾内和肾周两组，肾内淋巴管与肾内动静脉相伴而行。肾皮质内淋巴毛细血管网分别位于肾被膜下及肾小管周围，淋巴液引流入小叶间动静脉周围的淋巴管。进而入弓状动静脉、叶间动静脉周围的淋巴管。肾周淋巴管主要分布于肾周脂肪层内，它们与肾内淋巴管有丰富的吻合支，在肾门处与肾内淋巴管汇合，最终流入主动脉旁淋巴结。

(三) 肾脏的神经

肾脏主要由来自腹丛的交感神经支配，交感神经纤维随肾动脉进入肾脏，逐级分布，支配各级肾脏血管、肾小球及肾小管（特别是位于皮质的肾小管）。另外，来自弓状动脉周围神经丛的神经纤维支配髓旁肾单位的出球小动脉和直小动脉，从而调节皮质和髓质间的血流而不影响肾小球的血液循环。来自迷走神经的副交感纤维，只分布于肾盂和输尿管的平滑肌。

第二节 肾脏的生理功能

一、肾小球的滤过及其调节

肾脏的主要功能之一是排出由体外摄入或由代谢产生的废物，维持内环境的稳定。完成此功能的重要一环是肾小球滤过。肾小球是一个特殊的毛细血管球状结构，其滤过膜由内皮细胞、基底膜及上皮细胞组成。血浆经此滤过膜后形成无细胞的超滤液。肾小球毛细血管压力很高，需要系膜细胞支撑其结构。此外，由致密斑、出、入球小动脉及肾小球外系膜细胞形成的肾小球旁器对肾小球滤过起到重要的调节作用，它既是肾小管-肾小球反馈调节的结构基础，也是肾素分泌及调节的场所。

（一）肾小球滤过的一般概念

1. 肾小球滤过的结构基础

肾小球毛细血管的特征是肾小球滤过得以实现的结构基础。肾小球毛细血管压力高，约为 60 mmHg，较其他器官毛细血管压高 1 倍左右。这是因为肾小球毛细血管远端有阻力小动脉，即出球小动脉。肾小球毛细血管近端和远端的压力相差不大。此外，肾小球毛细血管内皮的窗孔结构使其通透性非常高，可达其他器官毛细血管的 50 ~ 100 倍。

2. 肾小球滤过率

正常人的肾小球滤过率（glomerular filtration rate, GFR）是 120 mL/min，这个数值受年龄、性别的影响。一般来说，40 岁之后 GFR 开始下降，每 10 年约减少 10%，80 岁之后 GFR 将减少 40% 左右，但这并不影响正常生活。通常，男性的 GFR 略高于女性。GFR 是体内约 200 万单个肾单位的单个肾小球滤过率（SNGFR）的总和。GFR（120 mL/min）除以肾小球数量（200 万）即是 SUGFR，约为 60 mL/min。

3. 滤过分数

滤过分数是 GFR 与肾血浆流量（renal blood flow, RBF）的比值。成年男性的 GFR 是 120 mL/min，肾血流量约是 1 110 mL/min，即 RBF 约是 600 mL/min，因此滤过分数为： $120/600 = 20\%$ 。这表明流经肾脏的血浆约有 20% 由肾小球滤过形成原尿，即是血浆的超滤液。相比之下，肌肉毛细血管的滤过分数只有 1% 左右。肾小球的高滤过分数是由于肾小球毛细血管的高静水压以及高渗透性所决定的，也是维持肾小球的滤过功能所必需的。

（二）肾小球滤过的决定因素

血浆在肾小球的滤过和在其他器官的毛细血管一样，是由 Starling 力所驱动的。Starling 力由跨毛细血管膜静水压差和胶体渗透压梯度共同决定。肾小球毛细血管静水压及肾小囊内胶体渗透压驱使血浆滤过；相反，肾小球毛细血管胶体渗透压及肾小囊内静水压拮抗血浆滤过。

1. 肾小球毛细血管静水压

肾小球毛细血管静水压，简称肾小球毛细血管压，是影响 GFR 的主要因素之一。肾小球毛细血管压与 GFR 呈平行关系，当肾小球毛细血管压增高时，GFR 亦增高；反之，当肾小球毛细血管压降低时，GFR 亦降低。肾小球毛细血管压是由以下三个因素所决定的。

（1）血压：全身动脉压如有改变，理应引起肾小球毛细血管压的改变。但事实上，在生理条件下动脉血压在 80 ~ 180 mmHg 波动时，对肾小球毛细血管压的影响甚小。这是因为肾小球滤过自我调节的缘故。

（2）入球小动脉阻力：肾小球毛细血管压主要是由入球小动脉阻力所决定的。入球小动脉收缩会降低肾小球毛细血管压，从而降低 GFR；反之，入球小动脉扩张会升高肾小球毛细血管压，从而升高 GFR。

（3）出球小动脉阻力：与入球小动脉阻力相反，出球小动脉收缩会升高肾小球毛细血管压；出球小动脉扩张会降低肾小球毛细血管压。出球小动脉阻力变化对 GFR 的影响则是双向的。出球小动脉轻度收缩会升高肾小球毛细血管压而不至于减少肾血流量，这时 GFR 会升高。然而，出球小动脉重度收缩不仅

会升高肾小球毛细血管压，又会减少肾血流量，这时 GFR 可能变化不大，甚至会降低。

2. 肾小球毛细血管胶体渗透压

肾小球毛细血管胶体渗透压主要由血浆蛋白浓度决定。血液由入球小动脉端流经毛细血管，到达出球小动脉端，肾小球毛细血管胶体渗透压升高约 20%，这是因为约有 1/5 的血浆在流经毛细血管后被滤过，于是毛细血管内蛋白被浓缩。肾小球毛细血管胶体渗透压受以下两个因素的影响。

(1) 血浆胶体渗透压：在正常情况下人体血浆胶体渗透压不会有太大变动，但若全身血浆蛋白浓度明显降低时，血浆胶体渗透压会降低，GFR 会升高。例如由静脉快速注射生理盐水时，GFR 会升高。其原因之一可能是肾小球毛细血管胶体渗透压下降。

(2) 滤过分数：滤过分数增加会进一步浓缩血浆蛋白，引起血浆胶体渗透压升高。滤过分数是 GFR 与肾血浆流量的比值，因此，当 GFR 或肾血浆流量改变时，肾小球毛细血管胶体渗透压会随之改变。

3. 肾小球囊内静水压

微穿刺方法测到入的肾小囊内静水压约 18 mmHg (2.3 kPa)。肾小囊内静水压增高会降低 GFR，相反，其降低会升高 GFR。在正常情况下，肾小囊内静水压较稳定，不是调节 GFR 的主要因素。

4. 超滤系数

超滤系数 (Kf) 是表示肾小球毛细血管内在特性的参数，是由毛细血管通透性和滤过面积所决定。Kf 不能直接检测，一般可以间接地由 GFR 与净滤过压的比值来推算。

(三) 肾小球滤过的调节

1. 交感神经对 GFR 的影响

肾脏全部的血管，包括入、出球小动脉都有丰富的交感神经纤维支配。此外，系膜细胞与交感神经末梢有直接接触。交感神经兴奋会引起小动脉收缩，从而减少 RBF 及 GFR，但这种效应只有在交感神经受到强烈刺激（如严重出血，脑血管意外等）时才会发生。在正常生理条件下，交感神经对肾小球血流动力学的影响甚微。

2. 激素及血管活性物质对 GFR 及肾血流量的影响

许多激素及血管活性物质可以调节肾小球的滤过状态，这种调节通常是通过对肾血流的影响而实现的。这些激素及血管活性物质可以由肾外产生，通过血循环到达肾脏，作用于肾脏血管，例如心钠素 (atrial natriuretic peptide, ANP)、抗利尿激素 (antidiuretic hormone, ADH) 等；也可由肾脏局部合成后再对肾脏血管发生作用，例如前列腺素 (prostaglandin, PG)、一氧化氮 (NO)；还可由肾内、肾外同时产生，例如血管紧张素 (angiotensin, Ang) II。这些物质通过收缩或扩张肾血管对 GFR 产生不同的影响。除了影响 GFR，它们还会影响肾小管的重吸收。通过对肾小球和肾小管的综合作用，它们可对体液平衡状态进行调节。

3. 肾小球滤过及肾血流量的自我调节

动脉血压随生理活动而随时发生变化。当血压升高时，肾脏血管尤其是肾小球入球小动脉阻力会随之升高；相反，当血压下降时，肾血管阻力亦下降，从而使肾血流量和 GFR 保持在一个恒定的水平，动脉血压在 80 ~ 180 mmHg 波动，而肾血流量及 GFR 变化幅度很小。这种现象称为自我调节。自我调节是由肾脏内在的机制决定的，而不需神经系统或全身体液因子的参与。

(四) 肾小球对大分子溶质的滤过

肾小球超滤液中小分子溶质（如电解质、葡萄糖及尿素等）的浓度与血浆中的浓度几乎相同，而超滤液中大分子溶质如蛋白质的浓度很低。正常血浆白蛋白的浓度约是 45 g/L，而超滤液中白蛋白的浓度约是 0.01 g/L。肾小球毛细血管对不同分子量物质的滤过具有不同滤过率的特点，称为选择性滤过作用。肾小球滤过屏障对大分子溶质的滤过取决于分子大小（孔径屏障）及电荷性质（电荷屏障）。

1. 孔径屏障

肾小球滤过屏障由内皮细胞、基底膜以及足突细胞组成。内皮细胞的窗孔径为 70 ~ 100 nm；基底膜为胶原纤维形成的可变凝胶，滤过的物质在一定压力下可变形通过；足突之间的裂孔膜形成很多平行的丝状结构，丝状结构的间距约为 4 nm。基底膜为粗的滤过器，仅能限制较大的蛋白质（如球蛋白）通过，