



华图教育 编著 | 2021版

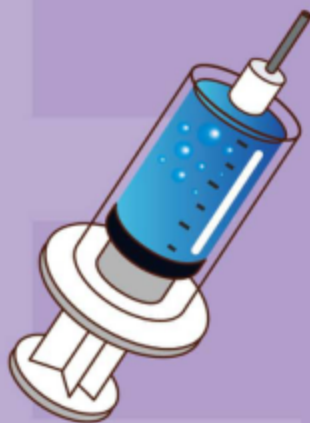云南省事业单位

公开招聘工作人员录用考试专用教材

E类

综合应用能力历年真题及详解

【医疗卫生类】



中国出版集团 | 全国百佳图书
中国民主法制出版社 | 出版单位

准考证号

姓名

云南省 2020 年下半年事业单位考试
《综合应用能力》E 类试卷



华图教育出品

本书所选真题均选自网络或根据考生回忆整理

第一部分 医学基础知识

一、单项选择题(共 40 题,每题 1.2 分。每题的备选项中,只有 1 个最符合题意。)

1. 线粒体异常会导致多种疾病,其中线粒体脑肌病/心肌病需要服用辅酶 Q 治疗。这种治疗方法是()。

A. 基因疗法
B. 补充疗法
C. 选择疗法
D. 靶向疗法



视频解析

2. 下列关于肝位置的描述,正确的是()。

A. 肝位于右季肋区和腹上区
B. 肝为腹膜间位器官
C. 肝右叶下界在肋弓下 3cm
D. 肝右叶下面前部邻接右肾上腺和右肾



视频解析

3. 下列关于颈动脉窦的说法,错误的是()。

A. 是颈总动脉分支和颈内动脉起始处的膨大部分
B. 若突然持续压迫颈动脉窦可使心率持续减慢
C. 是感受动脉血氧的化学感受器
D. 若突然持续压迫颈动脉窦可使血压持续降低



视频解析

4. 下列与生长激素分泌异常无关的疾病是()。

A. 呆小症
B. 肢端肥大症
C. 侏儒症
D. 巨人症



视频解析

5. 脂肪酸在肝内经一系列生化反应,部分被转变成酮体。下列不属于酮体的是()。

A. 乙酰乙酸
B. 丙酮
C. β -羟丁酸
D. 琥珀酸



视频解析

6. 健康人接种乙肝疫苗后可产生的保护性抗体是()。

A. 抗-HBc
B. 抗-HBe
C. 抗-HBcIgG
D. 抗-HBs



视频解析

7. 男性新生儿,出生后呈小头、枕部扁平,伴特殊面容:眼距过宽、眼裂狭小、外眼角上斜、内眦赘皮、鼻梁低平、外耳小、耳廓畸形、耳低位、硬腭狭小、舌大外伸、流涎。为确诊该患者,需进行的辅助检查手段是()。

A. 生化检查
B. 染色体检查
C. 基因诊断
D. X 线摄片



视频解析

8. 鼠疫病原体耶尔森菌的主要保虫宿主是()。

A. 旱獭
B. 猫
C. 狗
D. 猪



视频解析

9. 关于阿托品药理作用及机制,下列表述错误的是()。
- A. 阿托品作用机制为非竞争性拮抗 M 胆碱受体
B. 阿托品对外源性胆碱酶的拮抗作用大于其对内源性 ACh 的拮抗作用
C. 大剂量阿托品对神经节的 N 受体也有阻断作用
D. 阿托品对各种 M 受体亚型的选择性低



视频解析

10. 下列不属于传出神经系统药物对递质的基本作用的是()。
- A. 影响递质的生物分解
B. 影响递质的生物转化
C. 影响递质的转运贮存
D. 影响递质的释放



视频解析

11. 癌前疾病虽然本身不是恶性肿瘤,但具有发展为恶性肿瘤的潜能,下列病变中不属于癌前疾病的是()。
- A. 大肠腺瘤
B. 皮肤慢性溃疡
C. 子宫颈上皮内瘤变
D. 口腔黏膜白斑



视频解析

12. 脑膜刺激征的内容不包括()。
- A. 颈强直
B. Kernig 征
C. Brudzinski 征
D. Babinski 征



视频解析

13. 患者,女,30 岁,发热一周,每天体温 $38.0^{\circ}\text{C} - 40.1^{\circ}\text{C}$,持续不退。该患者的热型是()。
- A. 弛张热
B. 稽留热
C. 回归热
D. 间歇热



视频解析

14. 患者,男,56 岁,因“接触汽油后突发喘息、气促 5 小时”就诊,既往病史不详。查体:双肺呼吸音粗,未闻及干湿性啰音。支气管舒张实验: FEV_1 变异率为 13%,且绝对值增加 230ml。该患者可能的诊断是()。
- A. 慢性支气管炎
B. 支气管哮喘
C. 急性左心衰竭
D. 变应性咳嗽



视频解析

15. 患者,女,76 岁,有慢性支气管炎病史 10 年,居住在老年护理院;一周前开始出现咳嗽、咳脓痰、发热症状;胸片示双肺斑片状渗出影。痰液细菌培养示流感嗜血杆菌。其属于()。
- A. 医院获得性肺炎
B. 社区获得性肺炎
C. 肺结核
D. 急性支气管炎



视频解析

16. 患者,男,10 岁。被气枪击中左前胸。查体:血压 0mmHg,神志不躁动,脸色苍白,颈静脉怒张,气管居中,左锁骨中线第 4 肋间胸壁有一直径 0.5cm 创口,少许渗血,心音微弱,双肺呼吸音清,该患者的首选治疗方案是()。
- A. 立即输血、吸氧
B. 紧急开胸探查
C. 紧急处理胸壁伤口
D. 迅速镇静止痛



视频解析

17. 患者,男,78岁。乙状结肠癌伴机械性肠梗阻,近侧结肠造瘘术后1天,脸色苍白,皮肤湿冷有瘀斑,口唇发绀。经输液治疗后血压仍低,中心静脉压 $4\text{cmH}_2\text{O}$,该患者的首选治疗方案是()。

- A. 加快输血输液速度
B. 应用血管扩张剂
C. 应用血管收缩剂
D. 强心药物



视频解析

18. 下列关于婴儿期保健重点的描述,错误的是()。

- A. 提倡纯母乳喂养至4—6个月
B. 按计划免疫完成基础免疫
C. 适时添加辅助食品为断母乳作准备
D. 尽早练习站立,锻炼下肢功能



视频解析

19. 某新生儿出生后20小时出现黄疸,并进行性加重,未予以治疗,现患儿出现呕吐、尖叫、烦躁及抽搐、角弓反张、发热。该患者患病最可能的原因是()。

- A. 新生儿破伤风
B. 新生儿胆红素脑病
C. 新生儿缺氧缺血性脑病
D. 新生儿低钙血症



视频解析

20. 经产妇,28岁,孕32周。下腹痛一天伴恶心、呕吐、发热。既往有子宫前壁肌瘤病史。查:体温 38°C ,子宫体有压痛,胎心胎动正常。该患者最可能的诊断是()。

- A. 妊娠合并子宫肌瘤、胎盘早剥
B. 妊娠合并子宫肌瘤、急性阑尾炎
C. 妊娠合并子宫肌瘤、肌瘤红色变性
D. 妊娠合并子宫肌瘤、先兆早产



视频解析

21. 产妇,24岁,产后9日,发热、腹痛3日入院,体温 39.5°C ,血压 $95/62\text{mmHg}$,急性痛苦面容,下腹压痛,妇科检查:子宫如妊娠4个月大,触痛明显,子宫右侧触及有压痛实性肿块,该产妇最可能的诊断是()。

- A. 急性子宫内膜炎
B. 急性子宫肌炎
C. 急性盆腔结缔组织炎
D. 急性盆腔腹膜炎



视频解析

22. 患者与家人争吵后,出现头痛而胀,目赤面红,烦躁易怒,痰中带血,其病机是()。

- A. 气滞
B. 气逆
C. 气脱
D. 气闭



视频解析

23. 《金匱要略·水气病脉证并治》提出治疗水肿“诸有水者,腰以下肿,当利小便”。与该治疗原则一致的是()。

- A. 开鬼门
B. 洁净府
C. 去菀陈莖
D. 提壶揭盖



视频解析

24. 患儿,男,7岁。因“发热伴咽痛、鼻塞、打鼾6天”就诊。查体:精神欠佳,颈部可触及数枚蚕豆大小淋巴结,部分融合,无明显触痛。扁桃体 II° 肿大。心肺查体未见明显异常。腹部平软,肝脾轻度肿大。血常规:白细胞 $18 \times 10^9 /$



视频解析

L,淋巴细胞比率 75%,其中异型淋巴细胞 12%,最可能的诊断是()。

- A. 川崎病
B. 淋巴瘤
C. 亚急性坏死性淋巴结炎
D. 传染性单核细胞增多症

25. 下列与疥疮的特点描述不相符的是()。

- A. 发病前常有与其类似皮肤患者的接触史
B. 成人常累及头面部
C. 常在阴囊、阴茎等处形成较特殊的豌豆大小结节
D. 儿童患者在掌跖部位可见隧道



视频解析

26. 患者,女,20岁,面颊部及双手背对称性红斑半年,面部皮疹呈蝶型分布,日晒后加重。血常规:血红蛋白 85g/L,抗核抗体(ANA)滴度 1:160,抗 dsDNA 抗体(+),尿常规:蛋白(+),其最可能的诊断是()。

- A. 盘状红斑狼疮
B. 寻常狼疮
C. 系统性红斑狼疮
D. 播散性盘状红斑狼疮



视频解析

27. 患者,女,21岁,因“门牙松动”就诊,检查发现:11,21,16,26 牙龈无明显红肿,松动Ⅲ度,牙周袋深及根尖区,未探及明显牙结石,口腔全景 X 线片显示:11,12 牙槽骨水平吸收达根尖 1/3;16,26 牙槽骨呈弧形吸收,该患者最可能的诊断是()。

- A. 慢性牙龈炎
B. 侵袭性成人牙周炎
C. 广泛型侵袭性牙周炎
D. 局限型侵袭性牙周炎



视频解析

28. 患者,17岁,因进食时右下牙痛并伴出血 1 年就诊,有长期冷热刺激牙痛病史。检查见:右下第一磨牙合面大而深龋洞,洞内可见红色息肉,探诊出血,冷热(+),叩(-),X 线显示患牙坏龋坏穿髓,髓底完整,根尖区影像未见明显异常,该患者的诊断为()。

- A. 慢性增生性牙髓炎
B. 牙周膜息肉
C. 牙龈息肉
D. 急性牙髓炎



视频解析

29. 患者,女,因胸闷气短行胸部 CT 检查提示纵隔畸胎瘤,该患者的特征性影像表现是()。

- A. 肿位于前纵隔
B. 可呈囊性密度
C. 可见骨骼、牙齿影
D. 肿瘤边缘星锯齿状或毛刺状



视频解析

30. 为判断女性不孕患者输卵管是否通畅,最有价值的影像学检查是()。

- A. 盆腔 CT 扫描
B. 盆腔 MRI 检查
C. 子宫输卵管造影
D. X 线骨盆平片检查



视频解析

31. 患者,中年女性,因胸闷气短行胸部 CT 检查示纵隔肿瘤,下列关于纵隔肿瘤的描述,错误的是()。

- A. 前纵隔常见为胸腺肿瘤



视频解析

- B. 中纵隔常见为神经源性肿瘤
C. 交感神经受压可出现 Horner 综合征
D. 喉返神经受压可出现声音嘶哑
32. 下列不属于预防医学研究范畴的是()。
- A. 研究影响人群健康状况的环境因素
B. 研究疾病的预防、促进人群健康的策略与措施
C. 研究疾病的三间分布、影响因素
D. 研究常见的慢性病病因、诊断和治疗
33. 人群的普查、筛查、定期健康体检、高危人群的重点项目检查属于()。
- A. 病因预防
B. 临床前期预防
C. 临床期预防
D. 全人群预防
34. 关于流行病学中队列研究的优点,下列说法正确的是()。
- A. 研究省时、省力,易组织实施
B. 适用于发病率很低的疾病的病因研究
C. 检验病因假说的能力较强,一般可证实因果联系
D. 研究对象易保持依从性,不易产生失访偏倚
35. 小强患有夜盲症,应补充的维生素是()。
- A. 维生素 A
B. 维生素 B
C. 维生素 C
D. 维生素 D
36. 根据我国对特殊药品监督管理的相关规定,医疗机构应当对麻醉药品和精神药品处方的保存年限分别是()。
- A. 麻醉药品处方至少保存 3 年,精神药品处方至少保存 1 年
B. 麻醉药品处方至少保存 2 年,精神药品处方至少保存 3 年
C. 麻醉药品处方至少保存 3 年,精神药品处方至少保存 2 年
D. 麻醉药品处方至少保存 1 年,精神药品处方至少保存 3 年
37. 患者,男,38 岁。在一次火灾中冒着生命危险救出了一名 5 岁的小孩,半年后该患者出现沮丧、抑郁、惊恐、自杀念头等,其症状属于()。
- A. 急性紧张反应
B. 慢性紧张反应
C. 创伤后应激障碍
D. 癔症
38. 杨某,女,58 岁,身高 158cm,体重 65kg。根据杨某的身高和体重,计算 BMI,判断其营养状态是()。
- A. 标准
B. 超重
C. 体重过低
D. 肥胖
39. 孙某,女,42 岁。以冠心病入院,经治疗病情好转,但未完全康复。此时,其母亲因“脑梗”住院,孙某毅然出院照顾患病母亲。孙某的行为属于()。
- A. 病人角色行为缺如
B. 病人角色行为冲突



视频解析



视频解析



视频解析



视频解析



视频解析



视频解析



视频解析



视频解析

- C. DNA 病毒是常见的生物诱变因素
D. 某些 RNA 病毒也是诱发基因突变的因素
48. 下列关于人体感染似蛔线虫后可出现的临床表现有()。
- A. 咳嗽、胸闷、咳血等呼吸道症状
B. 荨麻疹、皮肤瘙痒等症状
C. 呕吐、腹胀、腹痛、营养不良
D. 肠穿孔和急性腹膜炎
49. 关于胃癌的描述,正确的有()。
- A. 早期胃癌指癌组织浸润仅限于粘膜层或粘膜下层,且无淋巴结转移
B. 中晚期胃癌指癌组织浸润超过粘膜下层或浸润胃壁全层
C. 淋巴道转移是胃癌的主要转移途径
D. 血道转移多发生于胃癌晚期,常经门静脉转移至肝,也可转移到肺、脑及骨
50. 正常人肺下界叩诊正确的位置在()。
- A. 锁骨中线第 6 肋间
B. 腋中线第 8 肋间
C. 肩胛线第 10 肋间
D. 前正中线第 5 肋间
51. 支气管哮喘典型的临床表现有()。
- A. 发作性伴有哮鸣音的呼气性呼吸困难
B. 经平喘药治疗后缓解或自行缓解
C. 夜间及凌晨发作或加重
D. 极易发生肺气肿
52. 患者,女,82 岁,左腹股沟肿痛 1 周伴高热 39℃,检查发现左侧腹股沟有 3cm×4cm 肿块,压痛,似有跳动和波动感,拟诊为脓肿,拟行脓肿切开引流术。术前需鉴别诊断的疾病有()。
- A. 股疝(肠管壁疝)嵌顿
B. 髂腰部结核性脓肿
C. 股动脉瘤
D. 大隐静脉曲张结节样膨大
53. 有关小儿蛋白质-能量营养不良,下列描述正确的有()。
- A. 早期活动减少,精神较差,体重不增
B. 皮下脂肪层厚度是判断营养不良程度的重要指标之一
C. 皮下脂肪消耗的顺序先是四肢,其次是躯干、腹部、臀部、面颊
D. 重度营养不良可伴有重要脏器功能损害
54. 产妇,26 岁,孕 34 周,突发剧烈、持续腰背部疼痛伴较多阴道出血。体格检查:BP170/100mmHg,HR110 次/分,子宫孕足月大小,硬如板状,痛明显,胎心消失,宫口未开。该患者的紧急处理原则包括()。
- A. 早期明确诊断
B. 防治并发症
C. 及时终止妊娠
D. 降压



视频解析



视频解析



视频解析



视频解析



视频解析



视频解析



视频解析

55. 患者,男,42岁,因刷牙时双侧上牙敏感就诊,检查见:右上第一、第二前磨牙,左上第一、第二前磨牙颈部楔形缺损,缺损边缘整齐,表面坚硬光滑,探(+-),冷(-),叩(-),X线未见患牙根尖异常。对该患者的治疗应包括()。

- A. 改正刷牙方式
- B. 桩冠修复
- C. 充填治疗
- D. 根管治疗



视频解析

56. 某大学报告超过20多名学生短期内出现发烧、咳嗽等症状,经专家会诊确定为不明原因发热,按照甲类传染病处置,当地应采取的措施有()。

- A. 学校立即停课
- B. 限制或停止人群聚集的活动
- C. 封闭可能造成传染病扩散的场所
- D. 加强对可能被污染的公共饮用水水源管理



视频解析

57. 患者,男,41岁,农民,给庄稼喷洒敌敌畏后出现出汗、流涎、恶心、呕吐,随后出现呼吸困难、抽搐、意识障碍等症状,查体:BP140/90mmHg,HR75次/分,心律不齐。应立即给予患者的处理有()。

- A. 立即脱掉污染衣服
- B. 肥皂水清洗污染的皮肤、毛发和指甲
- C. 给予阿托品或/和胆碱酯酶复能剂
- D. 保持呼吸道通畅,必要时机械通气治疗



视频解析

58. 高压蒸气灭菌法是目前医院内应用最多的灭菌法,其所适用的医用物品包括()。

- A. 手术器械
- B. 布类敷料
- C. 内镜
- D. 电子仪器



视频解析

59. 为提高植物蛋白质的营养价值,可采取的措施有()。

- A. 利用植物蛋白质的互补作用
- B. 合理加工烹调
- C. 改良种子蛋白质的氨基酸组成
- D. 利用氨基酸强化



视频解析

60. 某社区为创建健康示范社区,加强疾病的一级预防,拟举办活动。下列举措正确的有()。

- A. 为保护个人健康,应提倡居民加强体育锻炼
- B. 在社区开展限盐限糖的健康教育
- C. 提高本社区儿童,特别是流动人口家庭儿童的疫苗接种率
- D. 针对本社区的老年人组织定期的肺癌专项检查



视频解析

第二部分 岗位专业知识应用能力

注意:请根据所报考的具体岗位类别作答相应的试题,作答其他岗位的试题一律无效。

中医岗

三、案例分析题(30分)

患者,男,74岁。有高血压病史30年,平时不规则服用降压药,血压控制不稳定。3天前,患者夜尿时摔倒,家属发现其意识不清,小便失禁,急送医院诊治。CT检查示:脑内多发腔梗灶,伴部分软化灶。经抢救后患者苏醒,但精神萎靡,言语不利,吞咽困难,饮水呛咳,头晕,右下肢乏力,小便频数,大便每天1次。舌质暗红,苔薄黄腻,脉弦。

根据上述案例,回答下列问题:

1.请列出本案最可能的中医诊断,说明诊断依据。



2.请指出该患者意识不清应排除的疾病,并说明理由。



四、实务题(30分)

患者,男,46岁。2年前反复出现上腹部疼痛,胃镜示:糜烂出血性胃炎。病理示:(窦前)中度慢性萎缩性胃炎伴肠上皮化生。昨晚过量饮酒后,呕吐大量食物残渣。今晨感恶心,上腹部胀痛拒按,再次呕吐不消化食物,吐后痛减,打嗝有腐臭味,不思饮食。大便不爽,舌苔厚腻,脉滑。

根据上述材料提供的信息,回答下列问题:

1.请列出中医诊断、辨证分型,并分析病机,拟定治法方药和针灸治疗方案。



2.请给该患者制定健康指导方案。



西医临床岗

三、案例分析题(30分)

患者,男,65岁。因“反复上腹痛3月,呕血1小时”入院。患者3月前开始出现上腹痛,餐后加重,无恶心,呕吐;无腹泻、便秘;无发热、呕血、黑便等。在某卫生所诊断为“慢性胃炎”,服用药物(药名不详)后腹痛可缓解,但仍有上腹痛反复发作,3月来患者消瘦、食欲差、乏力明显。1小时前患者突感心慌、出汗、头昏、黑朦,恶心,呕出咖啡样胃内容物约300ml,为进一步诊治收住院,查体:T37.2℃,P100次/分,R20次/分,BP100/50mmHg。

神志清,精神萎,HR100次/分,律齐,双肺呼吸音清,腹部平软,上腹偏右可触及3cm×3cm包块,压痛(+),移动性浊音(-),肠鸣音12次/分。既往身体健康,无“高血压、糖尿病、乙型肝炎”等病史,无手术史。

根据上述案例,回答下列问题:

1.请指出该患者最可能的诊断,列出诊断依据。

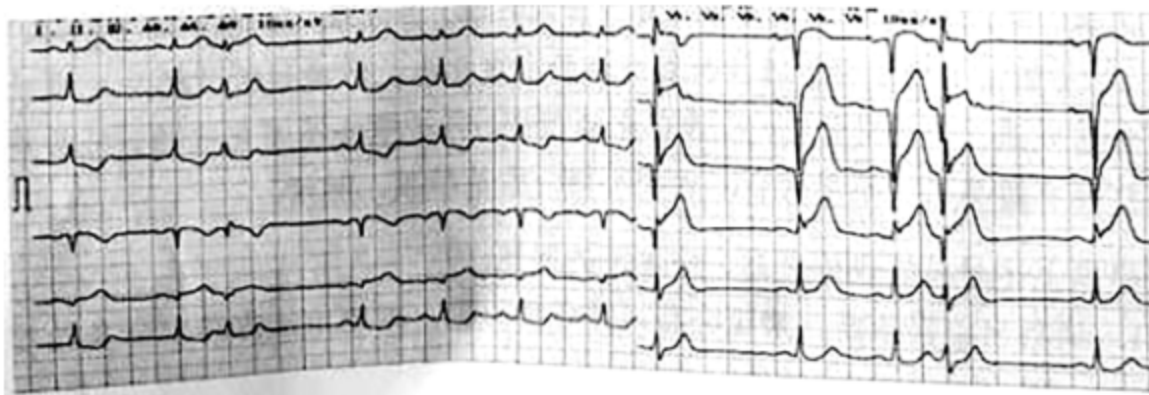


2.请列出该患者的诊疗方案。



四、实务题(30分)

患者,男,53岁。因“胸闷、心前区隐痛2小时”就诊。患者2小时前起床后出现心慌胸闷,心前区隐痛,疼痛向左颈部及左臂放射,伴有恶心。无咳嗽、发热、气喘等。急诊心电图检查如下:



根据上述材料提供的信息,回答下列问题:

1.请根据心电图检查结果,写出心电图诊断。



2.为明确诊断,该患者还需做哪些实验室检查?



3.请写出该患者的治疗方案。



护理岗

三、案例分析题(30分)

患者,男,61岁。因“剧烈头痛、头晕4小时”就诊,患者由于劳累、睡眠差,出现头晕、头痛,自服“降压片”效果不佳。既往高血压病史10余年服药不规律,头痛、头晕明显时服药。平日不运动,熬夜,喜食腌制品及油炸食品,很少吃蔬菜、水果,吸烟史30年,每日20支,饮酒史20余年,每日饮白酒半斤。查体:T36.5℃,P88次/分,R20次/分,BP196/105mmHg,身高168cm,体重82kg。

根据上述案例,回答下列问题:

1.请写出该患者3个最主要的护理诊断,并列出具体的诊断依据。



视频解析

2.患者病情平稳后,请列出健康指导方案。



视频解析

四、实务题(30分)

患者,男,35岁。因“肢体抽搐2小时”就诊。2小时前无明显诱因出现肢体抽搐,左上肢屈曲、左下肢伸直,双眼上翻,呼之不应,无大小便失禁,持续约1小时,遂呼叫120,给予安定10mg肌肉注射好转后转送医院。查体:中度昏迷,查体不合作,口唇有血渍,双眼向右侧凝视,双瞳孔等大等圆直径约2.5mm,对光反应迟钝,右侧babinski征(+).CT示:左侧大脑半球胶质瘤术后状态,左侧额叶高密度影,待除外出血,周围脑水肿。

根据上述材料提供的信息,回答下列问题:

1.作为护士,如何对患者进行初步急救?



视频解析

2.应采取哪些护理措施保证患者安全?



药剂岗

三、案例分析题(30分)

药物在体内的动力学过程可分为线性和非线性两种。为了研究 A、B 两种药物的体内动力学过程,王某给予大鼠不同剂量的药物,并测定其血药浓度结果发现:当灌胃给予大鼠 A 药 250mg 时,其最大血药浓度为 $3.9\mu\text{g}/\text{mL}$,剂量增加至 500mg 时,其最大血药浓度为 $36.1\mu\text{g}/\text{mL}$ 。当灌胃给予大鼠 B 药 250mg 时,其最大血药浓度为 $2.9\mu\text{g}/\text{mL}$,剂量增加至 500mg 时,其最大血药浓度为 $5.8\mu\text{g}/\text{mL}$ 。

根据上述案例,回答下列问题:

1.请指出 A 药和 B 药在体内的动力学过程种类,并说明理由。



2.请指出该案例中需要进行血药浓度监测的药物,并说明理由。



四、实务题(30分)

抗肿瘤药物紫杉醇为白色或类白色结晶性粉末,在甲醇、乙醇、氯仿中溶解,在乙醚中微溶,在水中几乎不溶。因而,市售的紫杉醇注射液溶剂为有机溶剂并加入表面活性剂聚氧乙烯蓖麻油。但是,在临床使用时,该注射液易发生过敏反应。为了减少过敏反应的发生,降低毒副作用,2003年我国批准上市了由卵磷脂和胆固醇构成的注射用紫杉醇脂质体。

根据上述材料提供的信息,回答下列问题:

1.请选出最佳的紫杉醇注射液溶剂,并说明处方中加入聚氧乙烯蓖麻油的原因。



2.请说明注射用紫杉醇脂质体可减少过敏反应发生的主要原因。



医技岗

三、案例分析题(30分)

患者,男,67岁。午餐后2小时,突然感到胸背部持续性、撕裂样剧痛,难以忍受,并向胸腹部等处放射。查体:T37.0℃,P100次/分,BP180/110mmHg,痛苦貌。心率100次/分,律齐,各瓣膜听诊区未闻及病理性杂音。双肺呼吸音清,未闻及干湿啰音。腹平软,无明显压痛。

根据上述案例,回答下列问题:

1.为排除急性胰腺炎,应进行哪些实验室检查?

