YANKEXUE JICHU YU SHIJIAN



眼科学基础与实践

主 编 刘晓燕 左 晶 冷云霞 相自越 殷 莉 韩宝雁

黑龙江科学技术出版社

需要全本请访问 www.ertongbook.com



YANKEXUE JICHU YU SHIJIAN

眼科学基础与实践

主 编 刘晓燕 左 晶 冷云霞 相自越 殷 莉 韩宝雁

黑龙江科学技术出版社

图书在版编目（CIP）数据

眼科学基础与实践 / 刘晓燕等主编. -- 哈尔滨：
黑龙江科学技术出版社, 2018.2
ISBN 978-7-5388-9757-9

Ⅰ. ①眼… Ⅱ. ①刘… Ⅲ. ①眼科学 Ⅳ. ①R77

中国版本图书馆CIP数据核字(2018)第115001号

眼科学基础与实践
YANKEXUE JICHU YU SHIJIAN

主　　编　刘晓燕　左　晶　冷云霞　相自越　殷　莉　韩宝雁
副 主 编　蒋　莉　马萧萧　杨倩倩　王　涛
　　郑　宇　张　剑　肖　华
责任编辑　李欣育
装帧设计　雅卓图书
出　　版　黑龙江科学技术出版社
　　地址：哈尔滨市南岗区公安街70-2号 邮编：150001
　　电话：（0451）53642106 传真：（0451）53642143
　　网址：www.lkcbs.cn www.lkpub.cn
发　　行　全国新华书店
印　　刷　济南大地图文快印有限公司
开　　本　880 mm × 1 230 mm　1/16
印　　张　11
字　　数　352 千字
版　　次　2018年2月第1版
印　　次　2018年2月第1次印刷
书　　号　ISBN 978-7-5388-9757-9
定　　价　88.00元

【版权所有，请勿翻印、转载】

前　言

近几年来，随着经济、科技、文化的发展，人们的生活水平不断提高，医学模式发生了巨大的变化，眼科学顺应国人期望寿命延长与生活质量提高的需求，成为临床医学发展最迅速的专业之一。眼科学内容不断拓展和延伸，新的治疗手段和措施不断更新和完善。眼科疾病涉及面广，病因复杂，严重影响人们的身心健康，给社会、家庭以及个人带来沉重的负担，引起了社会的广泛关注。

眼科疾病的正确诊断和治疗，要求每一位医师既要有扎实的理论基础又要有丰富的临床经验，只有不断学习，才能提高诊断水平，更好地诊治疾病，减轻患者负担。

本书首先详细介绍了眼的解剖组织学、眼科常见症状及常用检查技术，然后重点阐述了眼科常见疾病的发病机制、诊断方法、治疗手段等内容。本书选材较新颖，图表清晰，详细而不繁杂，实用性较强。编者成员多系从事眼科专业多年且具有丰富临床经验的一线医生，希望本书能为眼科医务工作者处理相关问题提供参考，也可作为医学生和各基层医生学习之用。

在编写过程中，由于作者较多，写作方式和文笔风格不一，再加上时间、经验有限，难免存在疏漏和不足之处，望广大读者提出宝贵意见和建议，以便再版时更正，谢谢。

编　者

2018 年 2 月

目　录

第一章　眼的解剖组织学 …… 1
　第一节　眼球的组织解剖 …… 1
　第二节　眼附属器的组织解剖 …… 18
　第三节　眼的血液循环 …… 23
第二章　眼科常见症状 …… 25
　第一节　视力障碍 …… 25
　第二节　眼痛 …… 26
　第三节　眼红 …… 27
　第四节　眼不适 …… 27
　第五节　流泪与溢泪 …… 28
　第六节　分泌物 …… 28
　第七节　复视 …… 28
　第八节　视疲劳 …… 29
　第九节　眼压异常 …… 29
第三章　眼科检查技术 …… 30
　第一节　眼外部一般检查 …… 30
　第二节　眼功能检查法 …… 38
　第三节　瞳孔反应检查 …… 51
　第四节　裂隙灯显微镜检查法 …… 52
第四章　晶状体手术 …… 58
　第一节　晶状体手术解剖、生理和病理 …… 58
　第二节　术前检查 …… 59
　第三节　术前准备及麻醉 …… 61
　第四节　白内障囊外摘除术 …… 62
　第五节　超声乳化白内障吸除术 …… 80
　第六节　白内障囊内摘除术 …… 92
　第七节　白内障抽吸术 …… 98
　第八节　白内障摘除人工晶状体植入术 …… 98
　第九节　二期人工晶状体植入术 …… 121
　第十节　儿童白内障摘除人工晶状体植入术 …… 126
　第十一节　白内障摘除的联合性 …… 134
　第十二节　特殊情况的白内障手术 …… 139
第五章　玻璃体病 …… 154
　第一节　先天性玻璃体异常 …… 154
　第二节　遗传性玻璃体视网膜病 …… 156

需要全本请访问 www.ertongbook.com

第三节　退化玻璃体异常…… 158
第四节　玻璃体出血…… 160
第五节　玻璃体炎症…… 161
第六节　增生性玻璃体视网膜病变…… 163
第六章　视网膜病…… 166
第一节　视网膜中央动脉阻塞…… 166
第二节　视网膜中央静脉阻塞…… 168
第三节　视网膜静脉周围炎…… 170
第四节　急性视网膜坏死…… 172
第五节　Coats 病 …… 175
参考文献…… 178

第一章

眼的解剖组织学

眼为视觉器官，包括眼球、视路和附属器三部分。眼球和视路完成视觉功能。眼附属器则具有保护及运动等功能。

眼球（eye ball）近似球形，其前后径平均为24mm，垂直径为23mm，水平径为23.5mm。眼球位于眼眶内，其前面有眼睑保护。

第一节　眼球的组织解剖

眼球位于眼眶前部，借眶筋膜与眶壁联系，周围有眶脂肪垫衬，以减少眼球的震动。眼球前面有眼睑保护。正常眼球向前平视时，突出于外眶缘12～14mm，由于眶外缘较上、下、内缘稍偏后，使眼球外侧部分暴露在眼眶之外，故易受外伤。

眼球由眼球壁与眼球内容物所组成。

眼球壁分为三层，外层为纤维膜，中层为葡萄膜，内层为视网膜，视网膜神经节细胞发出的纤维，汇集形成视神经（图1－1）。

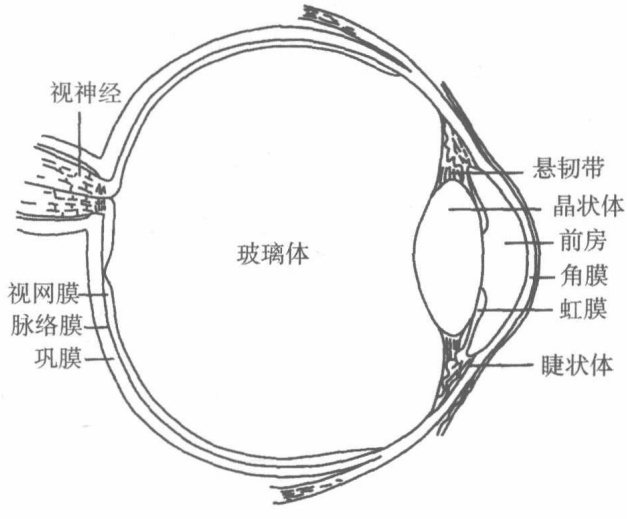

图1－1　眼球水平切面

眼球内容物包括充满前房及后房内的房水、晶状体及玻璃体，三者均透明而又有一定屈光指数。通常与角膜一并构成眼的屈光系统。

一、纤维膜

纤维膜（fibrous tunic）主要由纤维组织构成，是眼球的外膜，前1/6为角膜，后5/6为巩膜，二者之间的移行处为角膜缘。

（一）角膜

角膜（cornea）完全透明，约占纤维膜的前1/6，从后面看角膜为正圆形，从前面看为横椭圆形。成年男性角膜横径平均值为11.04mm，女性为10.05mm，竖径平均值男性为10.13mm，女性为10.08mm，3岁以上儿童的角膜直径已接近成人。中央瞳孔区约4mm直径的圆形区内近似球形，其各点的曲率半径基本相等，而中央区以外的中间区和边缘部角膜较为扁平，各点曲率半径也不相等。从角膜前面测量，水平方向曲率半径为7.8mm；垂直方向为7.7mm，后部表面的曲率半径为6.22～6.80mm，角膜厚度各部分不同，中央部最薄，平均为0.5mm，周边部约为1mm。

角膜分为五层，由前向后依次为：上皮细胞层（epithelium）；前弹力层（lamina elastica anterior），又称bowman膜；基质层（stroma）；后弹力层（lamina elastica posterior），又称descemet膜；内皮细胞层（endothelium）。

1. 上皮细胞层　上皮细胞层厚约50μm，占整个角膜厚度的10%，由5～6层细胞所组成，角膜周边部上皮增厚，细胞增加到8～10层（图1－2）。

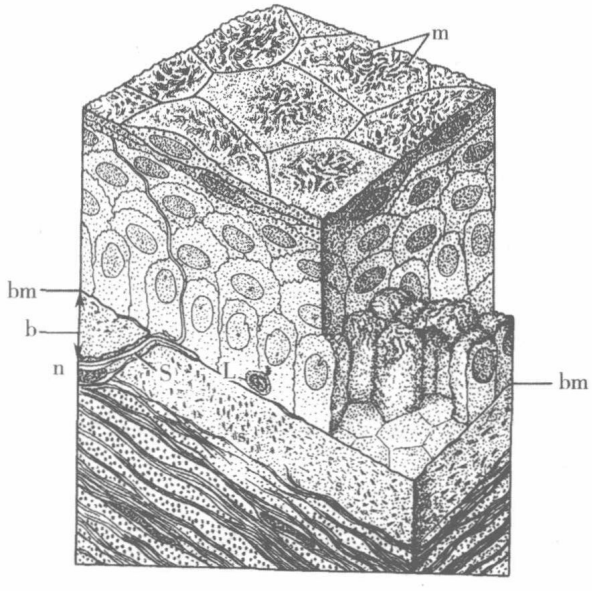

图1－2　角膜上皮层模式图

角膜上皮细胞为复层上皮，细胞分为三种：基底细胞、翼状细胞及表层细胞。角膜上皮细胞的表层细胞，其前表面具有广泛的微皱褶及微绒毛（m）；角膜神经（n）穿过前弹力层（b），在基底细胞的基底膜（bm）附近失去施万鞘（S）进入上皮层；在两个基底细胞之间可见淋巴细胞（L）（s）；为基质层的浅层

上皮细胞层为复层上皮，细胞分为三种：基底细胞（basal cells）、翼状细胞（wing cells）、表层细胞（superficial cells），在基底细胞与翼状细胞层间偶尔可见淋巴细胞及吞噬细胞。

（1）基底细胞层：基底细胞层为一单层细胞，位置最深，细胞的底部紧接前弹力层，细胞的顶部与翼状细胞连接，每个细胞的大小及形状基本一致。细胞为多角形，高柱状，其高18μm，宽10μm。

（2）翼状细胞：翼状细胞为多角形，在角膜中央区有2～3层，周边部变为4～5层，翼状细胞的前面呈凸面，其后面呈凹面，它向侧面延伸变细，形似翼状，与其相邻的细胞及基底细胞相连接，当基底细胞进行有丝分裂向前移入翼状细胞层时，仍保持其多角形，但逐渐变细。细胞核变为扁平，且与角膜表面平行，细胞质致密。

（3）表面细胞：表面细胞分为两层，细胞长而细，细胞长约45μm，厚度约4μm，其细胞核扁平，长约25μm。

假若细胞的表面层保护完好，其前面的细胞膜显示出许多小的微皱褶（microplicae）及微绒毛（microvilli），微绒毛高0.5～1.0μm，粗约0.5μm，微皱褶高0.5μm，粗0.5μm，微绒毛及微皱褶是表面上皮细胞正常结构的一部分，对角膜前泪膜的滞留起着重要的作用。

2. 前弹力层　过去认为前弹力层是一层特殊的膜，用电镜观察显示该膜主要由胶原纤维所构成。

前弹力层厚 8～14μm，由胶原及基质所构成。除了 Schwann 细胞延伸到该层以外，前弹力层没有细胞成分，Schwann 细胞的延伸部分沿着神经穿过的隧道到达角膜上皮层。前弹力层的前面是光滑的，与角膜上皮基底膜相毗邻，其后面与基质层融合在一起。角膜周边部，前弹力层变薄，可出现细胞，甚至毛细血管。

3. 基质层　角膜基质层由胶原纤维所构成，厚约 500μm，占整个角膜厚度的 9/10，基质层共包含有 200～250 个板层，板层相互重叠在一起。每个板层厚约 2μm，宽 9～260μm，其长度横跨整个角膜。板层与角膜表面平行，板层与板层之间也平行，角膜板层由胶原纤维组成，胶原纤维集合成扁平的纤维束，纤维束互相连合，形成规则的纤维板，纤维板层紧密重叠，构成实质层。

在板层中，除其主要成分胶原纤维以外，尚有纤维细胞（fibrablasts，keratocytes）及基质，还可以看到 Schwann 细胞并偶见淋巴细胞，巨噬细胞及多形核白细胞。

4. 后弹力层（又名 Descemet 膜）　后弹力层是角膜内皮细胞的基底膜。该膜很容易与相邻的基质层及内皮细胞分离，后弹力层坚固，对化学物质和病理损害的抵抗力强。当整个角膜基质层破溃化脓时，它仍能存留无损，故临床上可见后弹力层膨出。正常角膜后弹力层可以再生，如有损伤撕裂为裂隙，将为内皮细胞形成新的后弹力层所修复。假若后弹力层被撕裂为大的裂口，则裂口的边缘向后卷曲进入前房，这显示后弹力膜有一定的弹性。

在角膜周边部，后弹力层增厚，向前房突起，其表面为内皮细胞所遮盖。这些突起在 1851 年和 1866 年分别由 Hassall 和 Henle 所发现，故称为 Hassall－Henle 小体或疣，这种疣起始于青年时期，随着年龄的增长而逐渐增多。

5. 内皮细胞层　角膜内皮为一单层细胞，约由 500 000 个六边形细胞所组成，细胞高 5μm，宽18～20μm，细胞核位于细胞的中央部，为椭圆形，直径约 7μm。在婴幼儿，内皮细胞进行有丝分裂，但在成年后不再进行有丝分裂，当内皮细胞损伤后，其缺损区由邻近的内皮细胞增大，扩展和移行滑动来覆盖。

6. 角膜的血管　角膜之所以透明，其重要因素之一是角膜组织内没有血管，血管终止于角膜缘，形成血管网，营养成分由此扩散入角膜。角膜缘周围的血管网由睫状前血管构成，睫状前动脉自四条直肌肌腱穿出后，在巩膜表层组织中向前，行至距角膜约 4mm 处发出分支穿入巩膜达睫状体，参与虹膜大环的组成。其本支不进巩膜，继续前行至角膜缘，构成角膜缘周围的血管网。本支在形成血管网之前发出小支至前部球结膜，是为结膜前动脉，与来自眼睑动脉弓的结膜后动脉相吻合。

7. 角膜的神经　角膜的感觉神经丰富，主要由三叉神经的眼支经睫状神经到达角膜，睫状神经在角膜缘后不远处，自脉络膜上穿出眼球，发出细支向前伸延互相吻合，并与结膜的神经吻合，在巩膜不同深度形成角膜缘神经丛，自神经丛有 60～80 支有髓神经从角膜缘进入角膜，进入角膜后神经鞘消失，构成神经丛分布于角膜各层。浅层的神经丛发出垂直小支穿过前弹力层，并分成细纤维分布于上角膜上皮之间，所以角膜知觉特别敏感。

（二）前房角

前房角（angle of anterior chamber）是前房的周边部分，其前壁为角巩膜交界处，后壁为虹膜，介于前壁与后壁之间为前房角的顶部，称为房角隐窝（angle recess），房角隐窝即为睫状体的底部所构成，所谓前房角，主要由上述三者所组成。

前房角是房水排出的主要途径，前房内的房水通过前房角的小梁网及 Schlemm 管外流。

1. Schlemm 管　Schlemm 管是围绕着前房角的环形管状腔隙，位于内巩膜沟的基底部。管的外侧壁紧贴角巩膜缘的实质层，管的内侧壁与最深部的角巩膜小梁网毗邻；管的后界为深层巩膜组织，管的前面为角巩膜小梁网。环形的 Schlemm 管其周径约 36mm，其横切面为圆形、椭圆形或三角形，管腔直径变化很大，在 350～500μm 之间。Schlemm 管并非一条规则整齐的管道，经过中分出若干分支，如同河流，时而分支，时而合流，但最终汇合归一。

Schlemm 管由一层内皮细胞所衬覆，其周围包绕一薄层结缔组织。

外集合管（External collecter channel）起始于Schlemm管的外侧壁，约25～35条，房水由外集合管排出，直接注入巩膜深层静脉丛，经巩膜内静脉丛，再注入上巩膜静脉丛，最后流入睫状前静脉。有少数外集合管穿过巩膜，出现于巩膜表面，管内为房水，直接注入睫状前静脉，是为房水静脉（Aqueous vein）。外集合管相互连接，并且与巩膜深层静脉丛连接，但与邻近的巩膜内动脉没有连接。

外集合管的组织结构与Schlemm管相似，外集合管衬覆的内皮及其周围的结缔组织外膜均为Schlemm管外侧壁的延续，在外集合管与巩膜静脉丛连接处，结缔组织的外膜消失。

内集合管（internal collecter channels）也称Sondermann管。Iwamoto（1967）及Hogan（1971）等借助电镜观察发现，内集合管起始于Schlemm管后部，向前弯曲形成分支，终止于内层的小梁网。内集合管没有贯穿整个小梁网厚度把Schlemm管与前房连接起来，也不是Schlemm管与小梁内间隙的通道，实际上内集合管为Schlemm管的膨大，以增加Schlemm管内侧壁的面积。内集合管的结构与Schlemm管相似，管腔覆盖一层内皮，其周围包绕着结缔组织。

2. 小梁网　小梁网（trabecular meshwork）位于Schlemm管以外的内巩膜沟中，介于Schlemm管与前房之间。子午线切面呈三角形，三角形的尖端向前，与角膜后弹力层纤维接近，基底部向后，与巩膜突相接，前部小梁网为3～5层，后部小梁网为15～20层。

小梁网分为角巩膜部分及色素膜部分，前者占小梁网的大部分，后者为一层疏松的网，覆盖于角巩膜小梁网的内表面。

（1）角巩膜小梁网：角巩膜小梁网（corneoscleral meshwork）起始于角膜后弹力层终端及深部角膜的实质层，向巩膜、巩膜突及睫状体方向伸展，终止于巩膜突。有部分小梁穿过巩膜突与睫状体的基质及睫状肌的纵行纤维相连接。

角巩膜小梁网由许多扁平的小梁薄片（sheet）所构成。薄片上带有孔洞并有分支，薄片的分支不仅在同一层次相互连接，而且层与层之间也有连接，薄片与薄片之间形成小梁内间隙，薄片上的孔洞与其邻近的小梁内间隙相交通。一层层小梁网重叠着，但小梁薄片上的孔洞并不重叠，房水从前房经沟通小梁内间隙的孔洞流入Schlemm管。薄片上的孔洞大小不等，其直径为12～20μm，从小梁网的最内层至Schlemm管部孔洞逐渐变小，Schlemm管的内侧壁没有孔洞。

光镜观察，每个小梁薄片包括4种成分：①中央核心部为结缔组织，其纤维呈环形排列。②核心部周围为致密的弹力组织。③在弹力组织外为来自角膜后弹力层的玻璃膜。④薄片表面覆盖着一层内皮，形成小梁内间隙。

（2）葡萄膜小梁网：葡萄膜小梁网（uveal trabecular meshwork）的小带（cord）起始于睫状体，向前伸延，附着于Schlemm环附近，小梁网小带从睫状体向前延伸发出分支，小带之间的分支相互连接形成网状，并与外侧的角巩膜小梁网连接。小带的直径4～6μm，网眼的大小30～40μm，葡萄膜小梁网最多不超过2～3层。

（3）虹膜突（或称梳状纤维）：有蹄动物的眼中，从虹膜至角巩膜交界处有跨越前房角的色素小梁，状如梳齿，故名为梳状纤维（pectinate fibers）或梳状韧带（pectinate ligament）。在人类，上述组织仅存在于6个月以前的胎儿，此后大部分消失，但用前房角镜检查，大多数成人眼中仍可见到为数不多的梳状韧带残余。由于该组织起源于虹膜，故又名虹膜突（iris processes）。

虹膜突为较大的突起，起始于虹膜，跨越前房角，终止于巩膜突部位，也有一部分终止于小梁网的中部。

3. 巩膜突　巩膜突（scleral spur）是眼球内面巩膜最前突出的部分，位于Schlemm管的后端，构成内巩膜沟的后凹面，由巩膜纤维所组成，是小梁网后界的标志。角巩膜小梁网附着在巩膜突上，睫状肌的纵行纤维也附着在巩膜突上，所以睫状肌的活动可以通过巩膜突影响小梁的功能，从而可能改变房水的流畅度。

4. Schwalbe环　Schwalbe环（schwalbe ring）位于角膜后弹力层终端的外侧，相当于小梁网的最前端，故也称前界环（anterior border ring），主要由胶原纤维构成，胶原纤维的方向呈环形排列。有些教科书描述Schwalbe环部位的组织增厚或者隆起突向前房，但组织学证实，这种增厚或隆起并非多见。

Allen 等（1955）报道仅占 15%，Schwalbe 环这一名词主要用于前房角镜下描述小梁网前部的终末端。

5. 神经　小梁网的神经包括感觉、交感及副交感神经纤维，来自巩膜突附近的睫状神经丛及睫状体上腔神经丛。从上述神经丛发出的轴突向前向外伸延，其分支进入小梁网，分布于小梁网的各个部分。

（三）巩膜

巩膜（sclera）占纤维膜的后 5/6，质地坚韧，不透明，呈瓷白色，由致密相互交错的纤维所组成。其外表面为眼球筋膜所包裹，前面又被球结膜所覆盖，三者于角膜缘附近相连接。巩膜内面邻接脉络膜上腔，内有色素细胞分布，故呈棕色。儿童因巩膜薄，在白色的背景上透出葡萄膜的颜色而呈蓝色。老年人的巩膜可因脂肪物质沉着略呈黄色。巩膜向前与角膜相连，向后至视盘部。

巩膜的厚度各个部位不同，最厚部分在后极部，约 1mm。从后极部向前逐渐变薄，赤道部 0.4 ~ 0.6mm；在四直肌附着部，巩膜最薄，仅为 0.3mm，直肌腱的厚度，一般也为 0.3mm，附着部之前的厚度是二者厚度之和，约 0.6mm，过此前行，巩膜厚度又稍增加，接近角膜缘增厚为 0.8mm，至角膜缘，由于巩膜内、外沟，巩膜再度变薄。

在眼球后极部的鼻侧，有巩膜后孔，又称巩膜管，为视神经的出口，管为漏斗形，内口直径较小，1.5 ~ 2.0mm，外口直径较大，3.0 ~ 3.5mm。形成内口的边缘向视神经方向突出，嵌着视神经，并与脉络膜相连。在这个区域，巩膜外 2/3 的组织沿视神经向后掺合到视神经硬脑膜鞘中，内 1/3 向巩膜后孔的中央扩展，形成薄板，被视神经纤维穿过，构成许多小孔，称为巩膜筛板（lamina cribrosa），此外由于缺少巩膜，是眼球纤维层最薄弱的部分，青光眼病，若筛板不敌眼内压而致后退，形成病理凹陷，当然形成病理性凹陷的原因可能与筛板部位的缺血有关系。

在眼球前部，也有一个大孔，称为巩膜前孔，作为巩膜前孔，即角巩膜交界处，不规则的巩膜纤维掺和到角膜周边部的基质层，从后面看，巩膜前孔为圆形，其直径为 12mm，从前面看，巩膜前孔为横椭圆形，是由于上下方巩膜纤维的伸展多于水平方向之故，孔径为 11 ~ 12mm。

在角巩膜交界处，巩膜表面凹陷如沟状，称为外巩膜沟，与其相应的巩膜内侧面有相符的内巩膜沟，内沟的后唇向前突，称为巩膜突，为睫状肌的附着点。Schlemm 管位于内巩膜沟的基底部，在 Schlemm 管的内侧为前房角的小梁网结构。

巩膜被许多血管和神经穿过，但本身血管很少。在眼球后部视神经周围，有睫状后长和睫状后短动脉及睫状神经穿入眼内。睫状后短动脉和睫状短神经一部分直着穿入，另一部分斜着穿入；睫状后长动脉和睫状长神经斜着穿入，从后向前，向内把巩膜凿成小管，管中血管与神经之间有纤维组织分隔，在眼球赤道部之后约 4 ~ 6mm 处，有 4 ~ 6 个涡静脉穿出眼球，上直肌两侧的一对静脉及下直肌两侧的一对静脉，自眼球内后斜着穿出眼球外壁，把巩膜凿成 3 ~ 4mm 的小管。眼球前节与角膜缘相距 2 ~ 4mm，有睫状前动脉和静脉穿入及穿出眼球。

巩膜的组织结构从外往里分为三层：①巩膜上层。②巩膜实质层。③巩膜棕黑板。

1. 巩膜上层（episclera）　前巩膜上层含有血管，是巩膜实质层表面的一部分，向外与球结膜下组织及眼球筋膜相连接，深部并入巩膜实质层。前巩膜上层由于眼球筋膜及直肌周围的血管组织参与而增厚，该层含有色素细胞，巨噬细胞及淋巴细胞。

巩膜上层的胶原纤维束较细，排列方向不规则，所含基质较丰富，纤维细胞较少见。巩膜上层中的血管，有睫状前动脉的主要分支、小动脉、毛细血管及小静脉，巩膜上层中含有无髓鞘神经纤维及有髓鞘神经，神经纤维末端不具有特殊结构。

2. 巩膜实质层（scleral stroma）　巩膜实质层由胶原纤维束，纤维细胞及一定量的基质所组成。巩膜胶原纤维束的走行方向及其大小均不规则，眼球前部与后部，巩膜浅层与深层分布的纤维束也有差别，胶原纤维束向各个方向发出分支又相互融合，形成纤维束之间的交错。

3. 巩膜棕黑板（lumina fusca）　巩膜棕黑板是三层巩膜组织中最内的一层，也是脉络膜上腔的外侧壁。组成该层的胶原纤维束较实质层更为细小，巩膜最内层的胶原纤维束分离为更细的纤维束，这些细微的纤维束具有分支，与脉络膜上腔及睫状体上腔的纤维束相连接，致使巩膜的内面与脉络膜及睫状

需要全本请访问 www.ertongbook.com

体的外面之间的分界线不明显。该层胶原纤维束之间有较多的色素细胞及载有色素的巨噬细胞，使巩膜内面呈棕色外观，所以叫做棕黑板。

4. 巩膜的血管　巩膜组织中血管很少，几乎全分布于巩膜上层，巩膜实质层基本上不含血管，前部近角膜缘的巩膜上层中有毛细血管网。直肌附着部的前后，巩膜上层也有血管网，后部视神经周围的巩膜中有视神经动脉环或称 Zinn 动脉环。

二、葡萄膜

葡萄膜（uvea）是眼球壁的第二层膜，位于巩膜与视网膜之间。前面有孔即瞳孔，后面为视神经穿过。因此膜具有许多色素，又称色素膜（tunica pigmentosa）。又因具有丰富的血管，所以也叫血管膜（vascular tunic）。由于该膜有丰富的血管及大量色素，使其颜色呈棕黑色，似紫色的葡萄，故称葡萄膜。葡萄膜自前向后分为虹膜、睫状体和脉络膜三个相连续部分。

（一）虹膜

虹膜（iris）是葡萄膜的最前部，位于晶状体前面，为一圆盘形膜，中央有圆孔，称为瞳孔（pupil）。瞳孔直径为 2.5 ~ 4.0mm。瞳孔周围虹膜的基质内，有环形排列的瞳孔括约肌，由副交感神经支配，使瞳孔收缩；虹膜基质层后面有放射状排列的肌纤维，称瞳孔开大肌，由交感神经支配，使瞳孔开大。

虹膜根部附着在睫状体前面的中央。根部较薄，所以眼部挫伤时易发生虹膜根部解离。虹膜小环为虹膜的最厚部分，再向内达瞳孔缘又变薄。瞳孔缘依附在晶状体前面，得到晶状体支持，当晶状体脱位或摘除后，虹膜因失去支持而产生震颤。

虹膜的颜色主要因基质中所含色素的多少而不同。白色人种，因缺乏色素，则虹膜呈浅黄色或浅蓝色；有色人种因色素多，虹膜色深，呈棕褐色（图 1 - 3）。

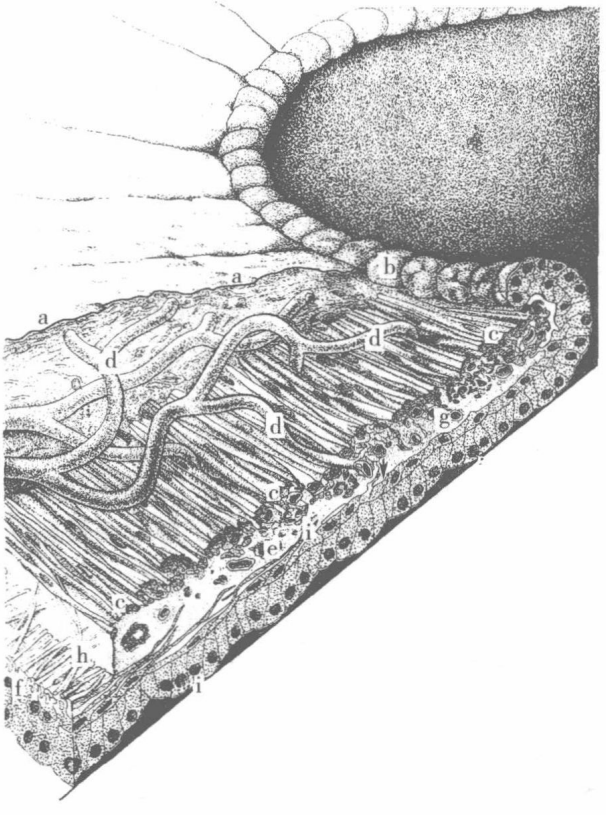

图 1 - 3　虹膜的组织结构

a：虹膜的前表面；b：瞳孔缘的后色素层；c：瞳孔括约肌；d：小动脉；e：块状细胞；f：瞳孔开大肌；g：前色素上皮；h：突状结构；i：后色素上皮

虹膜前面距瞳孔缘约 1.5mm 处，有一隆起的环状条纹，即虹膜小环，或称为虹膜卷缩轮（iris frill）。虹膜小环将虹膜表面分为两个区域，小环外部分为睫状区，内部分为瞳孔区。虹膜小环附近，有许多穴状凹陷，叫虹膜小窝，在虹膜睫状区的周边部也有小窝。这些凹陷的所在部，房水可以直接与虹膜基质中的血管接触。在虹膜周边部有与角膜缘成同心排列的皱褶，系为瞳孔开大时形成的皱襞。瞳孔缘镶以窄的黑色环，呈花边状，系虹膜后面色素上皮的前缘，也代表视杯的前缘。

虹膜的组织结构由前向后可分为 4 层：①前表面层。②基质与瞳孔括约肌。③前上皮与瞳孔开大肌。④后色素上皮。

1. 前表面层　前表面层（anterior border layer）由色素细胞及纤维细胞所组成，纤维细胞的突起分支构成致密的网。该层没有胶原纤维。在虹膜不同部位，前表面层的厚度不同，虹膜睫状区的周边部及瞳孔区的领部（collarette），前表面层较厚；虹膜隐窝处很薄，甚至缺如。棕色虹膜较厚，蓝色虹膜较薄。

多年来认为虹膜前表面为一层内皮细胞所覆盖。Vrabbe（1951—1952）指出，出生时，人的虹膜前表面确实有一层内皮细胞覆盖，但 1～2 岁以后内皮细胞消失，为纤维细胞所代替。电镜观察研究也证实了虹膜前表面没有真正的内皮细胞。

2. 基质（stroma）　虹膜基质系胶原结缔组织构成的框架网（framework），框架网组织排列疏松，网眼内包含有黏多糖基质及液体。这种框架网支撑着前表面层、括约肌及开大肌。在虹膜根部，框架网与睫状体的结缔组织相连续。当瞳孔开大与收缩时，虹膜基质向周边或中心部移动，则虹膜基质趋于折叠或展平。瞳孔括约肌、血管及神经位于框架网内。虹膜基质内包含有纤维细胞、色素细胞、块状细胞（clump cells）、肥大细胞（mast cells）、巨噬细胞及淋巴细胞，其中纤维细胞与色素细胞为基质中的主要细胞。虹膜基质中不含弹力组织。

瞳孔括约肌（sphincter muscle）位于虹膜瞳孔区的基质层。在瞳孔缘，胶原纤维将括约肌边缘与色素上皮相连接，括约肌的后面与结缔组织的致密层相连接，这些结缔组织与瞳孔开大肌相延续。

3. 前上皮与瞳孔开大肌层（anterior epitheliumand dilation muscle layer）　虹膜有两层上皮，即前上皮层与后上皮层。前上皮层也就是瞳孔开大肌层。

虹膜前上皮层的每个细胞由两部分组成：细胞顶部，也称上皮部；细胞基底部，也称肌肉部。上皮细胞的两部分，其形态结构截然不同。

前上皮的肌肉部由细胞顶部发出的舌状突起所构成，这些突起进入基质层，组成 3～5 层的瞳孔开大肌。瞳孔开大肌，从虹膜根部呈辐射状向瞳孔方向伸延，终止于瞳孔括约肌中部的后面，在此处，开大肌的终末端与括约肌融合，形成突状结构（spur－like structures）。自开大肌的终末端，到瞳孔缘，上皮细胞的肌肉部消失，仅保留上皮部，细胞变为立方形。瞳孔开大肌向周边部伸延，终止于虹膜根部，在此处，上皮细胞的肌肉部消失，上皮细胞向后延续到睫状突，成为睫状突的色素细胞层。

前上皮的顶部与后上皮的顶部相连接。前上皮的顶部包含有扁平的细胞核、细胞器及色素颗粒。

4. 后色素上皮（posterior pigment epithelium）　后色素上皮细胞呈长方形，细胞质内含有许多圆形黑色素颗粒，这些色素颗粒比色素细胞内的颗粒大得多。

（二）睫状体

睫状体（ciliary body）是葡萄膜的中间部分，前接虹膜根部，后端以锯齿缘为界移行于脉络膜。外侧与巩膜毗邻；内侧环绕晶状体赤道部，面向后房及玻璃体。睫状体分为两部，即睫状体冠（corona ciliaris）或称绉部（pars plicata）和平坦部（pars plana）。睫状冠长约 2mm，其内侧表面有 40～80 个纵形放射状突起，指向晶状体赤道部，称睫状突（ciliary processes），睫状突与晶状体赤道部相距 0.5mm。平坦部长约 4mm，形成一环，故又称睫状环（orbiculus ciliaris）。从睫状体至晶体赤道部有纤细的晶状体悬韧带与晶状体联接。

整个睫状体形成一带状环，其颞侧较宽，约 6.7mm；鼻侧较窄，约 5.9mm。前后切面，睫状体呈三角形，可分为前、内和外三边。前边最短，为三角形的基底，其中央部为虹膜根部附着；内边即睫状体的内面，为游离缘，朝向玻璃体；外边是睫状肌，与巩膜毗邻。睫状体上腔介于睫状肌和巩膜之间。

从内向外将睫状体分为五个部分：①无色素睫状上皮。②色素睫状上皮。③基质。④睫状肌。⑤睫状体上腔。

1. 无色素睫状上皮（unpigmented ciliary epithelium） 无色素睫状上皮构成睫状体的最内层。该层从虹膜根部延伸而来，将睫状冠与平坦部的表面覆盖，然后向锯齿缘伸延，与视网膜的感觉部分（sensory retina）相连接。接近虹膜根部的无色素上皮往往也包含一些色素。

2. 色素上皮细胞（pigmented epithelium） 色素上皮细胞为单层细胞，起始于虹膜根部，向后延伸至锯齿缘。色素上皮细胞向前延续与虹膜开大肌上皮相延续，向后与视网膜色素上皮相延续。这层延续的上皮来源于视杯的外上皮，是神经外胚层，但没有分化为具有特殊神经感觉的组织。

色素上皮与无色素上皮的连接处相当平滑，没有细胞与细胞之间的交错对插。

3. 基质（stroma） 睫状体的基质分为二部分：①内结缔组织层与血管。②Bruch 膜。

（1）内结缔组织层（inner connective tissue layer）：内结缔组织层由细胞、胶原、血管及神经所组成。在睫状冠部，该层较厚，且将上皮层与肌肉层分隔。在平坦部，该层变薄。在睫状突顶部该层最厚，在突间凹陷，该层最薄。青年人，结缔组织稀疏；老年人，一部分胶原纤维发生玻璃样变。

（2）Bruch 膜：脉络膜的 Bruch 膜是由视网膜色素上皮的基底膜、两层胶原及其间的弹力组织和脉络膜毛细血管的基底膜所组成，其主要成分为胶原及弹力组织。所谓脉络膜的 Bruch 膜表层部分（视网膜色素上皮的基底膜）继续向前延伸为睫状体色素上皮的基底膜。胶原与弹力组织也向前延伸，经过锯齿缘进入睫状体平坦部的基质内，在靠近睫状冠后部逐渐消失。

4. 睫状肌 睫状肌（ciliary muscle）由平滑肌纤维束所组成，分为三部分：①外侧者为前后排列的子午纤维部分（meridional portion），纵行纤维（longitudinal）。②内侧者为斜行排列的放射纤维部分（radial portion）。③前部者为环形排列的环形纤维部分（circular portion）。三部分纤维均起始于睫状肌的肌腱，所谓睫状肌腱即巩膜突及其周围的结缔组织。

（1）子午纤维（纵行纤维）：子午纤维位于最外侧，起始于巩膜突；沿子午线方向向后伸延，肌纤维相当致密。肌束相互交叉形成 V 字形，V 字形的开口朝前，尖部向后。肌纤维的终末呈三支或三支以上的放射状分支，即所谓肌星（muscle stars），终止于脉络膜上腔的前部。

（2）放射纤维（斜行纤维）：放射纤维位于子午纤维内侧，起始于巩膜突，肌肉纤维不沿子午线纵行排列，而是朝着睫状突方向向内倾斜，呈放射状。肌纤维束相互交叉形成 V 字形，其开口向前，尖端向后，肌纤维的末端的肌腱，附着于前部及后部睫状突的结缔组织。放射纤维与子午纤维之间为丰富的胶原结缔组织所分隔。

（3）环状纤维：环状纤维位于睫状体的前内部，子午纤维的内侧。起始于巩膜突，肌肉纤维斜度几乎与赤道平行，呈环行排列。肌束结成 V 字形。肌纤维末端的肌腱附着于前部睫状突末端的结缔组织。

5. 睫状体上腔 睫状体上腔（supraciliaris）由含有色素的结缔组织板层带所组成。板层带起始于睫状肌的纵行纤维，向外伸延，与巩膜相延续。当睫状体与巩膜分离时，结缔组织板层带仍附着在睫状体上，其残端保留在巩膜上。板层带由一般的胶原纤维所组成，胶原纤维中包含有纤维细胞及色素细胞，板层带的表面没有真正的上皮覆盖。板层带与睫状体相连处，板层带的胶原与细胞和睫状肌的结缔组织相延续；在巩膜下，与内巩膜的胶原相连接。在睫状体上腔常见神经节细胞，特别是平坦部更为常见。

（三）脉络膜

脉络膜（choroid）为葡萄膜的最后部，在视网膜和巩膜之间，是一层富有血管的棕色薄膜，营养视网膜的外层。脉络膜由视网膜锯齿缘开始，后止于视神经周围，覆盖眼球后部。

脉络膜主要由血管组成，其血管来自眼动脉的睫状后短动脉与睫状后长动脉。睫状后短动脉有10～20 小支在眼球后极部视神经周围，穿过巩膜而形成脉络膜血管；睫状后长动脉有 2 支，在视神经内、外两侧穿过巩膜，向前到睫状体，以后又各分为 2 支，形成虹膜大动脉环（annulus iridis major），其分支主要供给虹膜及睫状体，此外，睫状后长动脉还发出回返支供应前部脉络膜。静脉汇成 4～6 支涡静

脉，在眼球赤道部后，上、下直肌旁穿出巩膜，注入眼静脉，最后流入海绵窦。脉络膜的血管由粗细可分为三层：接近巩膜的血管最大，为大血管层；靠近视网膜的最细，为毛细血管层；两层之间为中大血管层。

脉络膜的组织结构由内向外分为4层：①Bruch膜。②毛细血管层。③基质。④脉络膜上腔。

1. Bruch膜（bruch membrane）　Bruch膜起始于视盘边缘，然后向四周延伸至锯齿缘。

Bruch膜由以下各层组成：①视网膜色素上皮的基底膜。②内胶原层。③弹力层。④外胶原层。⑤脉络膜毛细血管的基底膜。

（1）视网膜色素上皮的基底膜（basement membrane of the retinal pigment epithelium）：视网膜色素上皮的基底膜是由微丝构成的一层薄膜。构成该膜的微丝向外延伸与胶原连接，向内延伸与色素上皮的细胞膜接近。

（2）内胶原层（inner collagenous zone）：内胶原层由排列疏松的胶原微丝构成。

（3）弹力层（elastic layer）：弹力层是Bruch膜的支柱，由细长的直纤维构成，这些纤维交织成多层次的格子网（grillwork）。

（4）外胶原层（outer collagenous zone）：外胶原层比内胶原层薄，其结构与内胶原层类似。

（5）脉络膜毛细血管的基底膜（basement membrane of the choriocapillaris）：脉络膜毛细血管的基底膜为Bruch膜的最外层，是脉络膜毛细血管内皮的基底膜，它比色素上皮的基底膜薄。

2. 脉络膜毛细血管（choriocapillaris）　脉络膜毛细血管位于脉络膜的内层。其动脉来源分为三个部分：①睫状后短动脉，为脉络膜毛细血管的主要来源。②睫状后长动脉的回返支，睫状后长动脉从锯齿缘向后延伸，发出分支，供给锯齿缘部及赤道部。③来自睫状前动脉的分支穿过睫状肌，进入脉络膜毛细血管网。睫状前动脉与睫状后动脉系统之间有广泛的吻合支。

脉络膜毛细血管静脉回流，首先进入毛细血管网外侧的小静脉，然后进入涡静脉系统。

脉络膜毛细血管的管腔直径较大，所以红细胞通过脉络膜毛细血管的管腔时，可以2～3个同时并行。

脉络膜毛细血管的超微结构与肾小球及其他内脏器官的毛细血管相类似，其内皮细胞有许多环形窗孔，且窗孔有隔膜遮盖。在毛细血管的内壁，内皮细胞窗孔甚多。

3. 基质（stroma）　脉络膜基质由疏松的胶原纤维组成框架，其中包含有血管、神经及细胞。作为基质的框架组织胶原纤维并不丰富，脉络膜大部分空间为血管、神经及细胞所占据。在脉络膜基质中包含有色素细胞、纤维细胞、巨噬细胞（macrophage）、肥大细胞（mast cells）、浆细胞（plasma cells）及淋巴细胞（lymphocytes），其中主要为色素细胞与纤维细胞。

4. 脉络膜上腔（suprachoroide）　脉络膜上腔位于脉络膜与巩膜之间，其组织结构主要为起源于脉络膜及巩膜的胶原纤维。胶原纤维形成的网，包含有纤维细胞、色素细胞、神经节细胞及神经丛，睫状后长、后短动脉及睫状神经均由该区穿过。

三、视网膜

视网膜（retina）为一透明薄膜，起自视盘周围向前衬覆在脉络膜内面，其前缘呈锯齿状，故名锯齿缘（ora serrata）。视网膜仅在视神经穿过处和锯齿缘与其外面的组织紧紧连接。视网膜后极部有一浅漏斗状凹，称中央凹（fovea centralis），直径约1.5mm。当死后不久变为黄色，故称黄斑（macula lutea）。黄斑鼻侧约3mm处有一淡红色圆盘即视盘（optic papilla），直径约1.5mm。视盘是视网膜神经纤维汇聚穿出眼球的部位，其中央呈漏斗状凹陷，称为生理凹陷，是神经纤维汇合时填充不完善所致。

视网膜中央动脉与静脉由视盘处进出眼球，在视网膜内层分支直到锯齿缘，彼此不相吻合。视网膜中央动脉除和Zinn动脉环分支有小吻合外，和脉络膜血管系统几乎完全分开。有时可见Zinn动脉环分支穿出视盘颞侧到达视网膜，即视网膜睫状动脉。视网膜内五层（脑层）由视网膜中央动脉供血；外五层（感觉神经上皮层）由脉络膜毛细血管供血。

视网膜本部主要由三种细胞构成：光感受器细胞（第一神经元），双极细胞（第二神经元）和神经

节细胞（第三神经元）。光感受器细胞又分为视杆细胞和视锥细胞，称为神经上皮层。双极细胞和神经节细胞为传导组织，称为脑层，在脑层中还有协调兴奋的所谓联合组织，即水平细胞和无长突细胞。此外，在视网膜本部还有神经胶质，起支架作用，如 Müller 细胞，星形胶质细胞和小神经胶质细胞。

视网膜的组织结构极为复杂，由外往内分为 10 层：①色素上皮层。②视杆细胞与视锥细胞层；③外界膜。④外核层。⑤外丛状层。⑥内核层。⑦内丛状层。⑧神经节细胞层。⑨神经纤维层。⑩内界膜（图 1－4）。

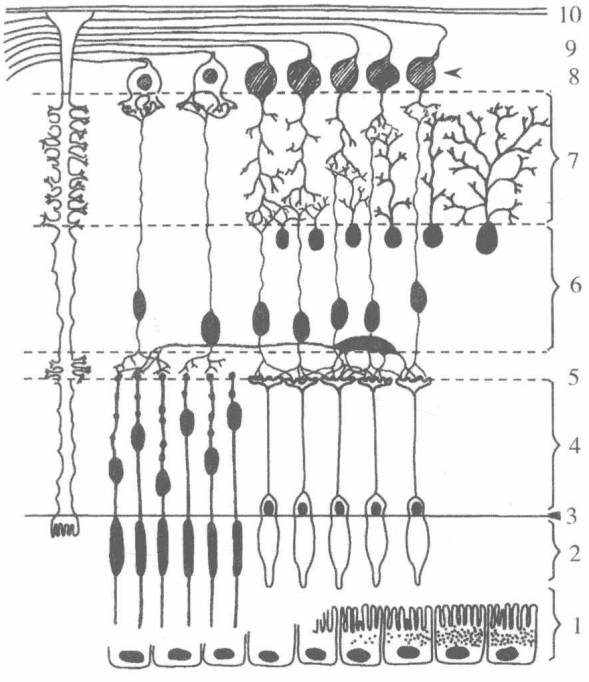

图 1－4　视网膜

1. 视网膜色素上皮；2. 视杆与视锥；3. 外界膜；4. 外核层；5. 外丛状层；6. 内核层；7. 内丛状层；8. 神经节细胞层；9. 神经纤维层；10. 内界膜

（一）视网膜色素上皮

视网膜色素上皮（the retinal pigment epithelium）由单层色素上皮细胞所构成，排列十分规则。细胞呈多角形。细胞分为三部分，即顶部、体部和基底部。每只眼有 $4.2\times10^6\sim6.1\times10^6$ 个视网膜色素上皮细胞。视网膜色素上皮细胞无再生能力，细胞死亡后不被替换，而是邻近的细胞向侧面滑动，以填补死亡细胞遗留下来的空间。

以下分述视网膜色素上皮细胞的细胞膜、细胞质与细胞核的结构。

1. 细胞膜　视网膜色素上皮细胞的顶部与光感受器的视杆细胞和视锥细胞的外节紧密邻近，但这两种细胞之间并没有连接。细胞的基底部附着在 Bruch 膜之上。

视网膜色素上皮细胞顶部的细胞膜，朝着视杆细胞与视锥细胞的方向发出许多长度不同的微绒毛（microvilli），微绒毛的细胞膜与细胞质实为细胞体的延续。微绒毛分为两类：一类细长，这些绒毛延伸到光感受器之间的间隙，另一类粗短，这类绒毛包绕在视杆细胞与视锥细胞的外节，形成光感受器外节的鞘膜。微绒毛与光感受器外节之间无细胞连接结构，仅充满粘多糖类细胞基质。

视网膜色素上皮细胞侧面与其毗邻细胞的细胞膜之间有不同宽度的细胞间隙，细胞间隙起始于基底部，向顶部延伸，在顶部，细胞间隙为 zonula、adherens 和紧密联接（zonula ocuiudent）所封闭，形成所谓视网膜的外屏障。

2. 细胞质　在电子显微镜下，视网膜色素上皮细胞的胞质中除了可以看到一般常见的细胞器，如线粒体、核糖体、内质网以外，还可以看到许多大的色素颗粒及板层结构包涵体。

细胞质中含有大量的色素颗粒，构成了色素上皮细胞的显著特征。色素颗粒长 2～3μm，直径

1μm。色素颗粒分布于细胞的顶部及中段，基底部几乎没有色素。色素颗粒有多种形态，在细胞顶部为针叶状，在细胞核周围为圆形或椭圆形。色素颗粒的主要作用为减少来自巩膜的反射光，捕捉光传导过程中未被光感受器吸收的光子，防止光的散射和反射，使得视网膜成像清楚。

在顶部细胞质内，可以看到板层包涵体，该包涵体实为被视网膜色素上皮细胞吞噬的视杆细胞外节的膜盘，膜盘结构比较完整。在细胞的基底部膜盘结构已遭破坏，膜盘与膜盘之间的界限模糊不清，膜盘组织浓缩。

视网膜色素上皮细胞的吞噬作用是其主要的功能之一，光感受器外节末端陈旧的膜盘不断脱落，被视网膜色素上皮细胞迅速吞噬，而新的膜盘不断地从光感受器外节基部形成，视网膜色素上皮细胞吞噬脱落膜盘的功能对视觉细胞外节的更新及维持正常视觉至关重要。

3. 细胞核　视网膜色素上皮细胞的细胞核位于基底部，呈椭圆形，由于切片的方向，也可呈圆形。

视杆细胞与视锥细胞周围无血管区，其营养来源于脉络膜毛细血管。色素上皮细胞基底部的细胞膜向细胞质内陷，形成许多折叠，这就增加了与脉络膜毛细血管接触的面积。顶部的细胞膜发出微绒毛，形成致密的网状组织，光感受器外节插入其间，这就形成两层广泛的接触。视网膜色素上皮是光感受器进行新陈代谢所需的物质的重要传递途径。从脉络膜毛细血管向光感受器运送的液体、盐及代谢物质均经过色素上皮细胞。

（二）视杆细胞与视锥细胞层

视杆细胞与视锥细胞（rod and cone）位于外界膜以外，由粗的内节与细的外节所构成。在视网膜色素上皮层与外界膜之间的1/2处，为内外节的移行部，该处为细长的收缩部（a slight constriction）将内外节连接，且两部分的细胞膜仍然是延续的。

全部视网膜有视杆细胞 $110\times10^6\sim125\times10^6$ 个，视锥细胞 $6.3\times10^6\sim6.8\times10^6$ 个。在黄斑中心凹处，视锥细胞密度最高，每平方毫米147 300个。距中心凹10°，视锥细胞迅速减少，在周边部，每平方毫米大约稳定在5 000个。黄斑部没有视杆细胞，距中心凹130μm处开始出现。距中心凹5～6mm处，视杆细胞密度达到最高极限，每平方毫米为160 000个。向锯齿缘部，数目继续减少，每平方毫米为23 000～50 000个。

视杆细胞与视锥细胞的组织解剖分为外节、连接部及内节三部分。

视杆细胞外节（rod outer segments）由一系列的圆盘堆积起来所构成。一根视杆细胞由600～1 000个圆盘重叠排列起来所组成。圆盘周围为视杆细胞的细胞膜所包绕，但圆盘与细胞膜不连接。圆盘与视杆细胞外节的长轴成直角。每一个圆盘由两个单位膜构成，两个单位膜在末端相连接。

视杆细胞的连接部将内节与外节连接起来。该连接部长约1μm，为视杆细胞最细的部分，其直径由2.5μm减少到0.3μm。连接部有连接纤毛（connecting cilium），纤毛周围为细胞质及细胞膜所构成。

视杆细胞内节（rod inner segment）为长圆筒形，由外部的椭圆体（ellipsoid）及内部的视肌样质（myoid）所组成。椭圆体由连接部与外节相连接，视肌样质与外核层内的细胞体相连接。椭圆体内有相当多的线粒体，一个横切面往往可以看到30～50个。

在视肌样质的细胞质内，有许多排列不规则的滑面内质网，也可看到粗面内质网。在靠近外界膜处，有许多高尔基体的空泡。游离核糖体往往形成多聚核糖体。也可以看到少量的线粒体。

视锥细胞外节（cone outer segment）的组织结构与视杆细胞基本相同，但视锥细胞的内侧段比其外侧段粗，所以形成特殊的锥体形。

视锥细胞的连接纤毛（connecting cilium）结构及排列与视杆细胞相同，但比视杆细胞纤毛短些。

视锥细胞内节（cone inner segment）也是由椭圆体与视肌样质所组成。

（三）外界膜

光镜下观察，传统观点认为外界膜（the outer limiting membrane）是一层具有网眼的薄膜，视杆细胞与视锥细胞的内节穿过其网眼。外界膜从视盘边缘起，延伸至锯齿缘。

Arey（1932）首先提出，外界膜并非一般概念的膜，而是由视杆细胞与视锥细胞与Müller细胞相

需要全本请访问 www.ertongbook.com