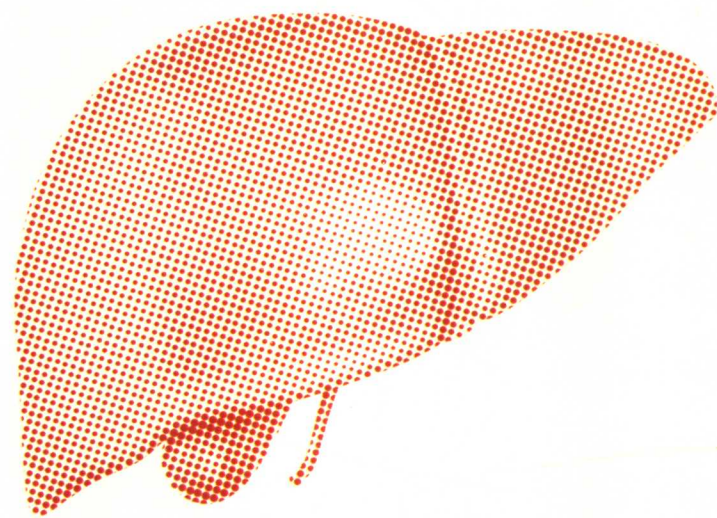


XIANDAI GANDAN XITONG JIBING  
NEIKE ZHILIAO SHIJIAN

# 现代肝胆系统疾病 内科治疗实践

主 编 张广业 郭宗云

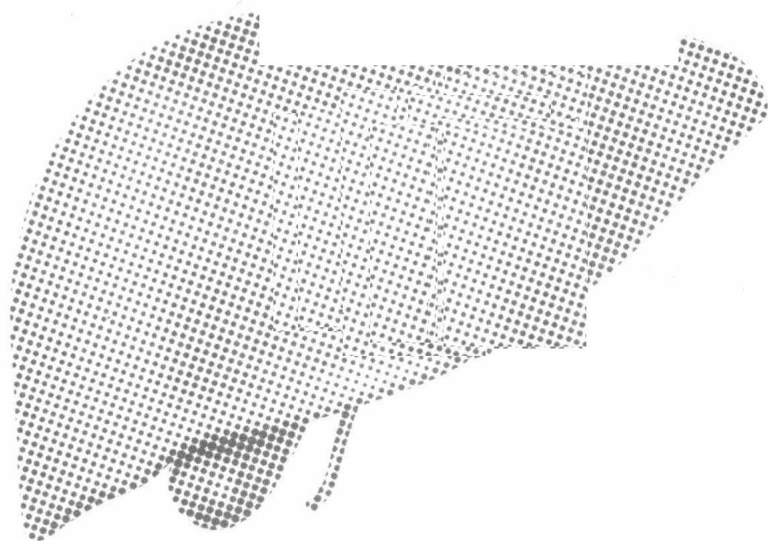


科学技术文献出版社  
SCIENTIFIC AND TECHNICAL DOCUMENTATION PRESS

XIANDAI GANDAN XITONG JIBING  
NEIKE ZHILIAO SHIJIAN

# 现代肝胆系统疾病 内科治疗实践

主 编 张广业 郭宗云



科学技术文献出版社  
SCIENTIFIC AND TECHNICAL DOCUMENTATION PRESS

· 北 京 ·

图书在版编目 (CIP)数据

现代肝胆系统疾病内科治疗实践 / 张广业等主编. — 北京: 科学技术文献出版社, 2018.4  
ISBN 978-7-5189-4389-0

I. ①现… II. ①张… III. ①肝疾病—诊疗②胆道疾病—诊疗 IV. ①R575

中国版本图书馆CIP数据核字(2018)第095439号

---

## 现代肝胆系统疾病内科治疗实践

策划编辑: 曹沧晔      责任编辑: 曹沧晔      责任校对: 赵 媛      责任出版: 张志平

---

出 版 者 科学技术文献出版社  
地 址 北京市复兴路15号 邮编 100038  
编 务 部 (010) 58882938, 58882087 (传真)  
发 行 部 (010) 58882868, 58882874 (传真)  
邮 购 部 (010) 58882873  
官方网址 [www.stdp.com.cn](http://www.stdp.com.cn)  
发 行 者 科学技术文献出版社发行 全国各地新华书店经销  
印 刷 者 济南大地图文快印有限公司  
版 次 2018年4月第1版 2018年4月第1次印刷  
开 本 880×1230 1/16  
字 数 426千  
印 张 13  
书 号 ISBN 978-7-5189-4389-0  
定 价 148.00元

---



版权所有 违法必究

购买本社图书, 凡字迹不清、缺页、倒页、脱页者, 本社发行部负责调换

# 前 言

---

随着生活水平的不断提高，肝胆科疾病的发病率、死亡率也逐年增加，已严重威胁人类健康，由于涉及面广、病种多、患者数量大等原因，这就要求肝胆科医师既要掌握全面的理论知识，熟悉常见病、多发病的诊治，又要不断积累经验，提高对非典型疾病的诊治水平，同时还要不断拓宽视野，将最新的技术成果应用于临床工作中，才能更好地为患者服务。因此，编者们根据自身丰富的临床经验，并参考大量近期文献，编写了这部临床常用的肝胆疾病学著作。

本书首先详细介绍了肝脏、胆道的解剖和生理学、常见症状等内容，然后重点介绍了肝胆内科常见疾病的病因病理、临床表现及诊断、治疗等方面的内容。全书取材新颖，重点突出，具有广泛性、实用性、科学性等特点，适用于各基层医院的住院医师，主治医师及相关教学研究人员参考和学习。各位作者长期工作在繁忙的医、教、研第一线，在编写过程中付出了艰辛的劳动，在此表示衷心的感谢。

由于写作时间和篇幅有限，难免有不足和疏漏之处，恳请广大读者给予批评和指正，以便再版时修正。

编 者  
2018年4月

# 目 录

第一章 肝脏解剖与生理	1
第一节 肝脏的解剖生理概要	1
第二节 肝脏的分叶及分段	2
第三节 肝脏的管道结构	2
第二章 胆道解剖与生理	4
第一节 肝内胆道系统的解剖	4
第二节 肝外胆道系统的解剖及变异	6
第三节 胆囊的解剖及变异	10
第四节 胰、十二指肠的解剖	14
第五节 胆汁的分泌	16
第六节 胆囊的功能	19
第三章 肝胆科常见症状	21
第一节 黄疸	21
第二节 腹部肿块	25
第三节 腹痛	27
第四节 蜘蛛痣	30
第五节 腹腔积液	31
第四章 病毒性肝炎	33
第一节 甲型病毒性肝炎	33
第二节 乙型病毒性肝炎	36
第三节 丙型病毒性肝炎	44
第四节 丁型病毒性肝炎	49
第五节 戊型病毒性肝炎	51
第五章 肝硬化	55
第一节 肝纤维化	55
第二节 肝硬化的临床表现	62
第三节 肝硬化腹腔积液	66
第四节 肝硬化的诊断与鉴别诊断	77
第五节 肝硬化的一般治疗	80
第六节 肝硬化的氨基酸疗法	82
第七节 肝硬化上消化道出血的治疗	85
第八节 肝硬化的并发症	88
第九节 其他类型肝硬化	99
第六章 门静脉高压	105
第一节 概述	105

第二节	病因与发病机制	105
第三节	临床表现	107
第四节	诊断与鉴别诊断	110
第五节	治疗	112
<b>第七章</b>	<b>肝性脑病</b>	118
第一节	概述	118
第二节	诊断	123
第三节	治疗	125
<b>第八章</b>	<b>肝肾综合征</b>	131
第一节	病因与发病机制	131
第二节	临床表现	132
第三节	HRS 的分型	132
第四节	实验室检查及辅助检查	132
第五节	诊断与鉴别诊断	133
第六节	治疗	134
<b>第九章</b>	<b>肝脏肿瘤</b>	137
第一节	原发性肝癌	137
第二节	转移性肝癌	142
<b>第十章</b>	<b>自身免疫性肝病</b>	144
第一节	自身免疫性肝炎	144
第二节	原发性胆汁性肝硬化	147
第三节	原发性硬化性胆管炎	151
第四节	重叠综合征	154
<b>第十一章</b>	<b>药物性肝病</b>	156
第一节	肝与药物代谢	156
第二节	发病机制	160
第三节	诊断	162
第四节	西医治疗	169
<b>第十二章</b>	<b>肝感染性疾病</b>	174
第一节	细菌性肝脓肿	174
第二节	阿米巴肝脓肿	175
第三节	肝结核	176
第四节	肝肉芽肿病	179
第五节	Reye 综合征(急性脑病合并内脏脂肪变性)	182
<b>第十三章</b>	<b>胆道疾病</b>	185
第一节	急性胆囊炎	185
第二节	慢性胆囊炎	189
第三节	胆结石	191
第四节	胆囊癌	194
第五节	胆囊息肉	207
第六节	胆管癌	211
<b>参考文献</b>		215

## 肝脏解剖与生理

### 第一节 肝脏的解剖生理概要

肝脏是人体最大的实质性器官，其左右径（长）约 25.8cm，前后径（宽）约 15.2cm，上下径（厚）约 5.8cm。成人肝重量为 1 200 ~ 1 500g，约占成人体重的 1/36。自下腔静脉左缘至胆囊窝中点的正中裂将肝脏分为左半肝和右半肝。自脉切迹至肝左静脉入下腔静脉处的左叶间裂将左半肝分为左内叶和左外叶，左段间裂将左外叶分为上、下两段。肝右叶间裂将右半肝分为右前叶和右后叶，右段间裂又将右前叶、右后叶各自分成上、下两段(图 1-1)。

从肝脏的脏面看，有肝方叶和肝尾状叶(图 1-2)。肝方叶前缘为肝脏的下缘，其左缘为肝圆韧带，后缘为第一肝门，右缘为胆囊窝。肝尾状叶位于肝脏后方，其左缘为静脉韧带，右缘为下腔静脉窝，下缘为第一肝门。

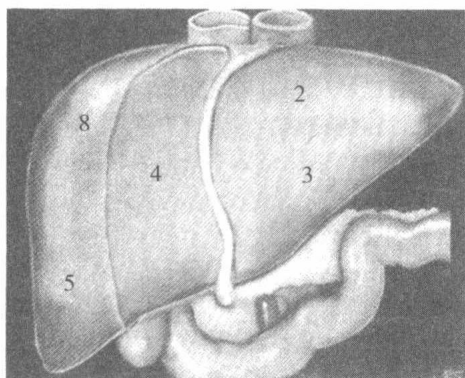


图 1-1 肝脏的膈面结构

2. 左外叶上段；3. 左外叶下段；4. 左内叶；5. 右前叶下段；8. 右前叶上段

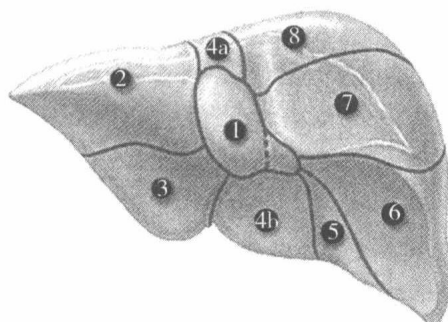


图 1-2 肝脏的脏面结构

1. 尾状叶；2. 左外叶上段；3. 左外叶下段；4. 左内叶；5. 右前叶下段；6. 右后叶下段；7. 右后叶上段；8. 右前叶上段

肝脏被腹膜皱折形成的肝周韧带固定在上腹部，包括肝圆韧带、镰状韧带、冠状韧带和左右三角韧带等。肝圆韧带是脐静脉闭锁后形成的纤维索，自脐移行至脐切迹，经镰状韧带游离缘的两层腹膜之间到达门静脉左干的囊部与静脉韧带相连。静脉韧带为左门静脉和左肝静脉之间闭锁后的静脉导管。镰状韧带将肝脏的膈面分为右大、左小两部分，是左叶间裂在肝脏表面的标志。韧带下端与脐切迹和静脉韧带相连，上端向后上方延伸与冠状韧带相移行。右冠状韧带的前后两叶之间有较大的间隙为裸区，左冠状韧带两叶之间距离很近。左右冠状韧带的前后叶向外侧延伸，分别汇合成左、右三角韧带，这两条韧带比较坚韧，尤其是左三角韧带比较宽厚，其内往往有血管和迷走胆管，肝脏切除时应予以妥善缝扎。在右冠状韧带的中央部分为第二肝门，即左、中、右肝静脉的下腔静脉入口处。在游离肝脏时，要注意不能贴膈肌太近，以防止损伤膈肌导致气胸。在离断右冠状韧带内侧时，要注意保护肝右静脉根部和下

腔静脉，在离断左冠状韧带时，注意不要损伤肝左静脉。

此外，肝胃之间有肝胃韧带、肝十二指肠韧带，内有迷走神经肝支、异常走行的左肝动脉，以及进出第一肝门的肝动脉、门静脉、胆管和淋巴等。

(张广业)

## 第二节 肝脏的分叶及分段

Couinaud 根据肝内门静脉干的分布范围，将肝脏分为八段（图 1-3）。1 段为尾状叶，2 段为左外叶上段，3 段为左外叶下段，4 段为左内叶，5 段为右前叶下段，6 段为右后叶下段，7 段为右后叶上段，8 段为右前叶上段。

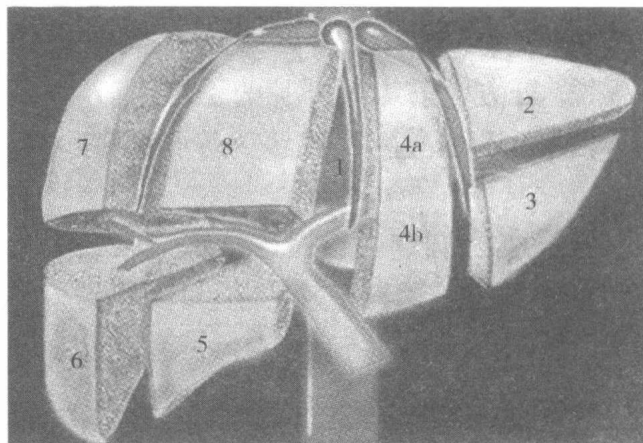


图 1-3 Couinaud 肝脏分段法

1. 尾状叶；2. 左外叶上段；3. 左外叶下段；4. 左内叶；5. 右前叶下段；6. 右后叶下段；7. 右后叶上段；8. 右前叶上段

(张广业)

## 第三节 肝脏的管道结构

### 一、肝静脉

肝静脉分为肝左静脉、肝右静脉和肝中静脉。根据国内资料，肝左、中、右静脉分别开口进入下腔静脉者占 56.3%，肝中静脉与肝左静脉形成共干后进入下腔静脉者占 40.6%，而同时有 4 个开口于下腔静脉者占 3.15%，其中另一开口为左后上缘静脉。

肝右静脉是肝静脉中最长的一条，位于右叶间裂内，它主要收集来自肝右后叶（V 段、Ⅶ段）的血液，也回收部分肝右前叶（V 段、Ⅷ段）的血液。肝右静脉的分支类型、粗细和分布范围变化较大，与肝中静脉和右后侧肝静脉大小的关系密切。肝中静脉位于正中裂内，接受来自左内叶和右前叶的血液。有时，肝中静脉也接受来自右后叶下段的部分回血，所以，在劈离式肝移植时，将供肝切成两半，应该将肝中静脉保留给右半肝，以防止右肝瘀血和右肝切面出血。肝左静脉本身不在肝左叶间裂内，而是与之呈锐角交叉，在裂内只是它的一个分支，它接受来自左外叶（Ⅱ段和Ⅲ段）的血液及左内叶（Ⅳ段）的部分血流。此外，还有直接开口于下腔静脉左前壁和右前壁的肝短静脉，一般有 4~8 条，最少 3 条，最多可达 31 条。开口于左前壁的肝短静脉主要接收来自左尾状叶的静脉回流，开口于右前壁的肝短静脉主要接收来自右尾状叶（尾状突）和肝右后叶脏面的静脉回流，此组肝短静脉中，经常有 1~2 条比较粗大的静脉，其口径可达 1.5cm，称为右后侧肝静脉。它紧贴肝脏面浅表，向内上方靠近门静脉支后方走行，开口于下腔静脉远端右前壁。

## 二、肝动脉

在胚胎期，肝脏由3条动脉供血，分别来源于胃左动脉、腹腔动脉和肠系膜上动脉，这3条动脉分别供应肝脏的不同部位。出生后，一般保留一条动脉，大部分为起源于腹腔动脉的动脉，由其分出左、右肝动脉供应左、右半肝。偶尔也可见起源于胃左动脉的动脉或起源于肠系膜上动脉的动脉。但也有2条动脉并存的情况，如起源于腹腔动脉和起源于胃左动脉（25%），起源于腹腔动脉和起源于肠系膜上动脉（10%），而起源于胃左动脉和起源于肠系膜上动脉的2条动脉同时存在的情况比较少见。此外，还有5%的人像胚胎期一样，3条动脉同时存在。这种起源于腹腔动脉以外的肝动脉称为迷走肝动脉，如果肝脏没有起源于腹腔动脉的动脉供血时，此种异位起源的肝动脉称为替代动脉，如果在常见肝动脉类型外，还有1支这种异位起始的动脉供应肝脏的一部分血流，这种肝动脉称为副肝动脉。肝移植外科医生还必须熟悉肝动脉的变异情况，因为这在供肝获取和血管吻合过程中十分重要。

解剖学资料表明，大约有30%的肝脏存在肝动脉变异。从总体上看，在肝动脉正常和变异的情况下，术后动脉并发症的发生率没有明显差异，但是，如果需要行多处肝动脉吻合或需要将供体肝动脉与受体腹主动脉吻合，那么，术后动脉并发症的发生率明显升高。

在活体肝移植时，术前对供体行肝动脉造影检查是必要的。如果左肝动脉直径小于2mm，肝左外叶有双动脉血供或供体本身存在血管疾病，一般不能作为供体。如果从左肝动脉发出一较粗的分支供应右半肝，也不应作为供体。

## 三、门静脉

门静脉由肠系膜下静脉、脾静脉、肠系膜上静脉汇合而成、回收来自腹腔脏器的血液。门静脉内没有瓣膜。成人的门静脉长约8cm。在肝十二指肠韧带处，门静脉位于肝动脉和胆总管后方。在肝十二指肠韧带游离缘，一般没有门静脉的属支。在十二指肠第一部后方，有来自胃、胰十二指肠的静脉直接注入门静脉。在第一肝门的位置，门静脉分为粗短的右干和细长的左干，门静脉左干和右干分别发出1~3条小静脉至尾状叶的左、右段，有部分患者的右前叶门静脉也直接从门静脉主干发出，或来自门静脉左干的横部。

## 四、胆管系统

左肝管长约2.5cm，引流来自左半肝的胆汁而右肝管长约1cm，引流来自右半肝的胆汁。尾状叶的左右两侧的肝管可以分别引流至左肝管和右肝管，也可以同时引流至左肝管或引流至右肝管。右肝管在肝门部汇合成肝总管。与肝动脉一样，胆管在肝门部也有众多变异。这些变异在活供体肝移植时相当重要。所以，在活体肝移植时，供体一般需要预先行胆管造影。

## 五、下腔静脉

下腔静脉位于肝脏后方的腔静脉窝内，有许多来自肝右叶和尾状叶的肝短静脉直接进入下腔静脉，有些肝短静脉直径较粗。在下腔静脉后方，下腔静脉与右膈肌脚和右肾上腺在一起，右肾上腺有一些很短的静脉直接进入下腔静脉。膈静脉直接汇入下腔静脉，有时，左膈静脉先汇入肝左静脉，在供肝修整时必须注意这些血管。在肝脏与膈肌之间的肝上、下腔静脉长1~2cm。分离镰状韧带和冠状韧带打开腹膜返折，然后翻转肝左叶，可以将肝上、下腔静脉暴露出来，可以通过下腔静脉后方绕过一阻断带。肝上、下腔静脉可以在肾静脉上方加以控制。

(张广业)

# 胆道解剖与生理

## 第一节 肝内胆道系统的解剖

肝内胆道系统是指肝细胞分泌的胆汁输送出肝之前的管道，一般分为胆小管、胆小管-胆管连接、小叶内胆管、小叶间胆管、肝段肝管和肝叶肝管六部分。随着各级胆道向肝门方向逐级汇合，管腔逐渐变大，管壁也逐渐变厚。

肝内胆道系统的走行与肝的微细结构密切相关。肝表面包绕着致密结缔组织被膜，肝门处的结缔组织随着门静脉、肝动脉、肝静脉和肝管的分支伸入到肝实质内，将实质分成许多肝小叶。肝小叶呈棱柱状，中央有一条沿其长轴走行的静脉称中央静脉。肝细胞单层排列形成的肝板以中央静脉为中心呈放射状排列。肝板之间为管腔大而不规则的肝血窦。肝血窦接受分别来自门静脉和肝动脉分支的小叶间静脉和小叶间动脉的血液，然后汇入中央静脉，经小叶下静脉最终在肝门处汇集成肝静脉。肝血窦的内皮与构成肝板的肝细胞之间有宽约 $0.4\mu\text{m}$ 的狭窄间隙，称窦周隙，内有从血窦内皮间隙之间流入的血浆成分以及肝细胞伸入的微绒毛。因此，窦周隙是肝细胞（通过其微绒毛）与血液之间进行物质交换的重要结构。此外，相邻肝细胞之间还形成内含胆汁的胆小管。综上所述，肝板、肝血窦和胆小管在肝小叶内形成既各自独立又密切相关的复杂网络系统，而构成肝板的肝细胞均有三个功能面：肝细胞连接面、血窦面和胆小管面，其中胆小管面是形成肝内胆道系统起始部——胆小管的结构和功能基础。

### 一、胆小管

胆小管（bile canaliculus）是相邻两个肝细胞的胆小管面细胞膜分别向各自胞质内凹陷并相互对接而形成的微细管道，是肌体内为数不多的由细胞质膜围成的管道之一。相邻胆小管在肝板内相互连接交织成复杂的网状结构，向肝小叶周边部移行逐渐过渡为小叶内胆管。胆小管直径一般为 $0.5\sim 1\mu\text{m}$ ，粗细较均匀，管腔内充满肝细胞合成和分泌的胆汁。邻近胆小管的相邻肝细胞膜，形成由桥粒和紧密连接组成的连接复合体，使相邻肝细胞膜紧密而牢固地连接在一起，从而封闭胆小管，防止胆汁外溢。在某些病理状态下，胆小管破裂导致胆汁进入到肝细胞之间及窦周隙（又称Disse间隙）内，然后通过肝血窦进入血液循环，最终形成黄疸。

由于胆小管是由细胞膜围成的微米级微细管道，因此肉眼和普通HE染色的光镜切片都不能观察到其走行和结构。但是，肝细胞在靠近胆小管处的胞质内含有丰富的三磷酸苷酶和碱性磷酸酶，因此，应用三磷酸苷酶和碱性磷酸酶的酶组织化学染色可显示胆小管的走行。此外，镀银染色法也可以用于显示胆小管网络。虽然酶组化和镀银染色都能够清晰地看到胆小管在肝板内相互连接交织形成的网状结构，但不能观察到胆小管的具体结构。电镜技术则是分析胆小管结构和功能的最佳手段之一。在电镜下，肝细胞胆小管面的细胞膜向细胞内凹陷并形成的微绒毛伸入到胆小管腔内，尤其是在相邻肝细胞膜连接处的胆小管表面有大量的微绒毛，这些微绒毛相互交错排列，形成相对的两条边缘嵴。边缘嵴的主要作用可能是使胆小管壁的细胞膜连接处闭锁，防止在某些病理状态下如胆小管梗阻时胆汁外溢到肝细胞之间和窦周隙内。

胆小管接受构成其本身的相邻两个肝细胞合成和分泌的胆汁。在胆小管周围 $2\sim 3\mu\text{m}$ 宽的肝细胞胞质内,除了有丰富的分泌小泡和发达的高尔基复合体外,还有大量的微丝和微管环绕,而其他的细胞器则很少,这一区域与胆汁的合成和分泌密切相关,因此称为胆汁分泌装置。构成胆小管的胆小管面质膜除了向管腔内伸入微绒毛外,还向胞质内凹陷形成肝细胞内小管,与胆汁分泌装置相连。肝细胞内小管膜上有丰富的ATP酶和转运胆酸等有机物的转运泵,通过此系统将胆汁成分转运到胆小管内。研究表明,在胆汁分泌过程中,胆汁分泌装置内环绕胆小管的微丝和微管扮演着重要角色。尤其是肌动蛋白和肌球蛋白两种微丝能使胆小管收缩,引起胆汁流动,从而维持胆汁的正常分泌。胆汁分泌装置微丝损害和功能异常是导致胆小管扩张、胆汁淤积的重要原因。

## 二、胆小管 - 胆管连接

胆小管从肝小叶中央静脉为中心向小叶周边部移行,汇合成小叶内胆管,两者之间有过渡性的极其短小的管道,称胆小管 - 胆管连接 (canaliculo - ductular junction),其管腔由 $1\sim 2$ 个立方上皮细胞与肝细胞共同组成。因此,胆小管、胆小管 - 胆管连接和小叶内导管三者之间的区别在于:前者仅由肝细胞围绕而成;后者仅由上皮细胞围成;而位于胆小管和小叶内导管过渡段的胆小管 - 胆管连接则是由肝细胞和上皮混合围成,可以将其看成小叶内导管的起始部。

## 三、小叶内胆管

小叶内胆管又称赫令管 (Hering canal),位于肝小叶边缘,由单层立方上皮细胞围成,管道短小,直径约 $15\mu\text{m}$ 。组成小叶内导管的上皮细胞比其附近的肝细胞小。上皮细胞腔面有少量微绒毛,胞质内有吞饮小泡,高尔基复合体较发达,表明这种上皮细胞有一定的分泌和吸收功能。细胞基底部有明显的基膜。目前认为小叶内胆管上皮细胞分化程度较低,具有干细胞的性质,肝再生时这种上皮细胞能增殖分化为肝细胞。小叶内胆管穿过界板,在门管区汇入小叶间胆管。

## 四、小叶间胆管

小叶间胆管 (interlobular bile ductule) 位于门管区,由小叶内导管汇合而成。门管区 (portal area) 是指相邻肝小叶之间的三角形或椭圆形的结缔组织区域,每个肝小叶周围有 $3\sim 4$ 个门管区。门管区内有三种相互伴行的管道,即小叶间静脉、小叶间动脉和小叶间胆管,合称门三联管 (portal triad)。其中小叶间静脉和小叶间动脉分别为门静脉和肝动脉的分支,前者与后者相比具有管腔大、管壁薄的特点。从总体来看,小叶间胆管的直径为 $30\sim 40\mu\text{m}$ ,其起始部管径较小,管壁由单层立方上皮细胞围成。在向肝门方向逐渐汇集的过程中,管径逐渐变大,管壁逐渐变厚,上皮细胞也由单层立方逐渐变成单层柱状。小叶间胆管及其逐渐汇合的胆道上皮细胞具有分泌和重吸收功能。上皮细胞主要分泌重碳酸盐和氯,其分泌过程受促胰液素的调节。上皮细胞的重吸收功能主要体现在重吸收水、无机盐和葡萄糖并对胆汁有浓缩作用。

## 五、肝段肝管和肝叶肝管

在各肝段和肝叶,小叶间胆管逐渐汇合成肝段肝管和肝叶肝管。在肝的左外侧叶上、下段,小叶间胆管分别汇合成外侧上段肝管和外侧下段肝管,两者共同汇合成为左外侧叶肝管;在左内侧叶上、下段,小叶间胆管分别汇合成两支内侧上段肝管和两支内侧下段肝管,它们汇合成为左内侧叶肝管。左内侧叶肝管同左外侧叶肝管共同组成肝左管。在肝的右前叶,胆汁分别由小叶间胆管汇入前上段肝管、前下段肝管,两者汇合成右前叶肝管;在肝的右后叶,胆汁分别由小叶间胆管汇入后上段肝管和后下段肝管,它们汇合形成右后叶肝管。右前叶肝管和右后叶肝管汇合为肝右管。在多数情况下,小叶间胆管在肝尾状叶的尾状叶左侧段、尾状叶右侧段和尾状叶突分别汇合成尾状叶左侧段肝管、尾状叶右侧段肝管和尾状叶突肝管,胆汁经这三条肝管流出尾状叶。尾状叶左侧段肝管汇入肝左管,尾状叶右侧段肝管和尾状叶突肝管汇入肝右管,有时尾状叶右侧段肝管和尾状叶突肝管先汇合成一条肝管,然后再汇入肝右

管，因而在这种情况下只有两条肝管出尾状叶。肝左管和肝右管构成了肝外胆道系统的起始部，分别引流左、右半肝的胆汁出肝（图2-1）。国人的统计资料表明，肝段、肝叶肝管约有78.6%汇合成为肝左、右管，其余21.4%表现为不同形式的变异，如肝右管缺如，仅有一条肝管出肝等。

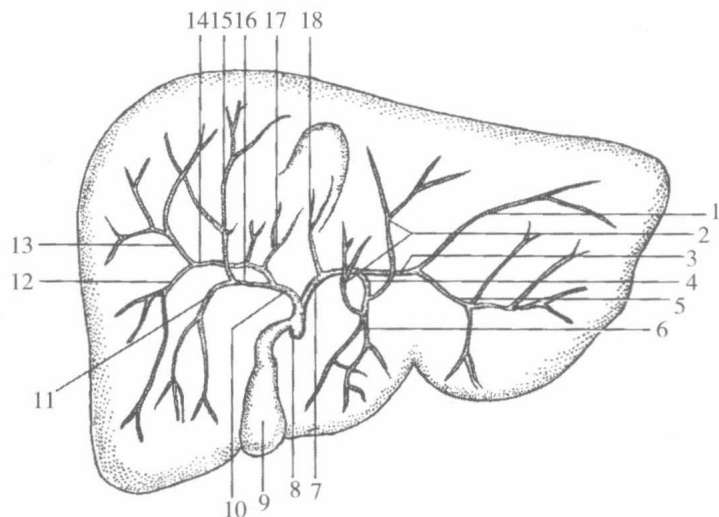


图2-1 肝内胆道系统

1. 外侧上段肝管；2. 内侧上段肝管；3. 左外侧叶肝管；4. 左内侧叶肝管；5. 外侧下段肝管；6. 内侧下段肝管；7. 肝左管；8. 胆总管；9. 胆囊；10. 肝右管；11. 前下段肝管；12. 后下段肝管；13. 后上段肝管；14. 右后叶肝管；15. 前上段肝管；16. 右前叶肝管；17. 尾状叶右侧段肝管；18. 尾状叶左侧段肝管

(张广业)

## 第二节 肝外胆道系统的解剖及变异

肝外胆道系统是指走出肝门之外的胆道系统而言，包括胆囊和输胆管道（肝左管、肝右管、肝总管和胆总管）。左、右半肝的肝内胆管最终分别汇合为肝左、右管，两者于肝门处汇合成肝总管，肝总管与胆囊管于肝十二指肠韧带汇合成胆总管。胆汁经肝总管和胆囊管进入胆囊储存和浓缩，消化期胆囊内胆汁经胆囊管进入胆总管。胆总管与胰管在十二指肠降部左后壁汇合并开口于十二指肠乳头（图2-2）。

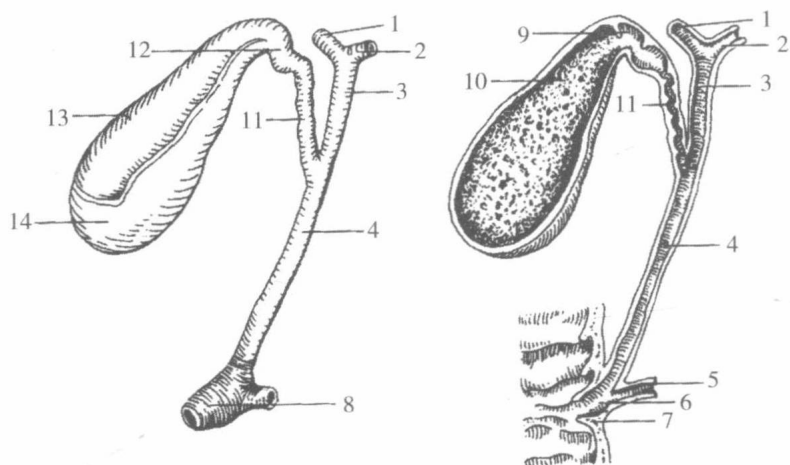


图2-2 胆囊与输胆管道

1. 肝右管；2. 肝左管；3. 肝总管；4. 胆总管；5. 胰管；6. 肝胰壶腹；7. 十二指肠大乳头；8. 肝胰壶腹括约肌；9. 哈特曼囊（Hartmann pouch）；10. 胆囊黏膜皱襞；11. 胆囊管；12. 胆囊颈；13. 胆囊体；14. 胆囊底

## 一、肝左、右管与肝总管

肝左、右管分别由左、右半肝的肝内胆管系统逐渐汇合而成，走出肝门之后即合成肝总管（common hepatic duct）。肝总管长约3cm，下行于肝十二指肠韧带内，并在韧带内与胆囊管以锐角结合成胆总管。

肝左、右管为肝外胆道系统的起始部，分别由左、右半肝内的肝叶肝管汇合而形成，其中肝左管主要由左内侧叶肝管和左外侧叶肝管汇合而成，肝右管主要由右前叶肝管和右后叶肝管汇合而形成。肝左、右管汇合成肝总管，其汇合点大多在肝门下方，汇合点距肝门的距离在成人为0.3~0.6cm，儿童为0.1~0.4cm。少数汇合点在肝门内（即肝内）。左、右肝管汇合点的深面有肝门静脉和肝动脉的分支，手术时应注意。

1. 肝左管 肝左管细而长，其管径成人平均为0.64cm，儿童约为0.36cm，长度在成人平均约为1.32cm，儿童约为0.85cm。肝左管以近直角汇入肝总管。肝左管由于上述特点，致使胆汁引流缓慢不畅，易造成胆色素沉积，因而临床上肝内胆管结石以左半肝者多见。

肝左管的汇合类型主要有：① I型：最为常见，肝左管由左内侧叶肝管和左外侧叶肝管汇合而成。② II型：左内侧叶肝管和左外侧下段肝管先汇合为一条管，然后再同左外侧上段肝管汇合成肝左管。③ III型：肝左管由左内侧叶肝管、左外侧上段肝管和左外侧下段肝管共同汇合而成。④ IV型：左外侧叶肝管同右肝管先汇合成肝总管，然后左内侧叶肝管再汇入肝总管。

肝左管的变异包括：肝左管缺如；少数人有两条肝左管；肝左管收纳右前叶肝管或其段肝管支。

2. 肝右管 肝右管粗且短，管径成人平均约为0.6cm，儿童约为0.36cm，长度成人平均约为1.13cm，儿童约为0.76cm。肝右管行于肝门静脉右支的下方，近乎垂直位，约成150°汇入肝总管，故胆汁引流比肝左管顺畅。

肝右管通常由右后叶肝管和右前叶肝管汇合形成。部分个体右后叶肝管代替肝右管与肝左管汇合成肝总管，而右前叶肝管直接汇入肝总管分叉处，右前叶肝管通常以三种形式汇入肝总管：①右前叶肝管为单支汇入肝总管起始段；②右前叶肝管为双支，一支直接汇入肝总管，另一支注入右后叶肝管；③右前叶肝管为双支，均直接汇入肝总管。

另外在部分个体，右前叶肝管代替肝右管与肝左管汇合成肝总管，而右后叶肝管直接汇入肝总管；也有部分个体右前叶肝管先汇入肝左管，后者再与右后叶肝管汇合成肝总管。

此外，20%~27%的人无肝右管，且其右后上段肝管和右后下段肝管直接汇至肝总管；也有少数人无右后叶肝管，其右后上段肝管和右后下段肝管分别同右前叶肝管汇合，形成肝右管。此两种类型属于变异。

3. 肝总管 肝总管由肝左、右管汇合而成。由于肝总管的起始点和终止点距肝门的距离变化较大，因此肝总管长度的个体差异很大。肝总管在成人长度为3~5cm，管径为0.5cm，在儿童长度为1.1~2.5cm。

肝总管的走行与毗邻：肝总管在肝十二指肠韧带中先向右下方走行一段距离，然后与胆囊管汇合成胆总管。在肝门处，肝总管大多位于肝门静脉的右前方，肝右动脉右侧；在肝门下方，肝右动脉以及胆囊动脉在大多数情况下均位于肝总管的后方。

## 二、副肝管、胆囊下肝管和迷走肝管

副肝管是指在第一肝门区，肝左、右管以外的、肝实质独立发出并直接汇入肝外胆道的肝管。胆囊下肝管和迷走肝管均为胚胎时期的肝内胆管，在发育过程中某些肝组织萎缩肝细胞凋亡而使其暴露于肝外所至。胆囊下肝管一般是指位于肝和胆囊之间的小胆管，迷走肝管一般是指肝门区和胆囊窝部位以外的肝外肝管。此外，肝外胆道不同部分之间还可形成称为肝外吻合肝管的连通管道。

1. 副肝管 副肝管的出现率为11%~20%，绝大多数出自右半肝（多数为右后叶肝管，少数为右前叶肝管）。在大多数情况下，副肝管只有一条，偶见两条。其平均长度为1~1.5cm，平均口径约为

0.25cm。副肝管绝大多数位于胆囊三角内，行程与胆囊、胆囊管、胆囊动脉及肝右动脉关系密切。副肝管常与胆囊管走行近似，因此准确辨认副肝管对胆囊手术具有重要意义。

根据副肝管注入肝外胆道系统位置的不同，将其分为四种类型：① I 型：副肝管起始于肝方叶，注入肝右管；② II 型：副肝管自肝方叶发出，注入肝左、右管汇合处；③ III 型：副肝管起始于肝右叶、肝方叶或尾状叶，注入肝总管；④ IV 型：副肝管自肝方叶发出，注入肝总管和胆囊管汇合处（图 2-3）。

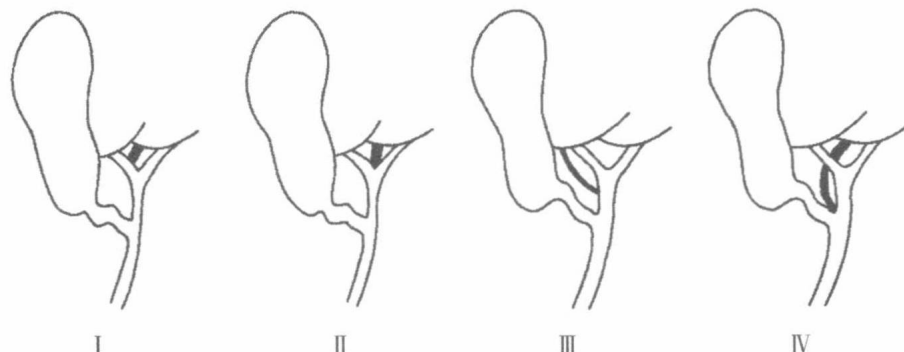


图 2-3 副肝管注入肝外胆道系统的类型

2. 胆囊下肝管 胆囊下肝管自肝组织走出，多穿行于胆囊体与肝胆囊窝之间的结缔组织内，连肝右叶前部。胆囊下肝管的出现率约为 12%，最长可达 5cm，管径可达 0.4cm。由于胆囊下肝管出现率较高，因此在胆囊切除术中应在胆囊窝处仔细寻找，发现后必须予以结扎，防止胆汁渗漏。

3. 迷走肝管 迷走肝管（Luschka 管，胆囊腺管），是指第一肝门以外存在于肝实质表面或肝外的细小胆管。常以单支形式出现，无伴行动、静脉。迷走肝管位于肝纤维膜下，或肝周腹膜韧带中，前者见于肝的上面、肝下缘、尾状叶、下腔静脉韧带，肝圆韧带裂（或其浅部的肝桥），肝的十二指肠压迹、食管压迹、第一肝门和胆囊窝等处，后者以左三角韧带中为多见（图 2-4）。迷走肝管直径一般不超过 3mm，有时在中途或属支汇合处呈现囊状膨大，有时形成网状。迷走肝管与肝内胆管相连，因此，如手术中不慎将其切断，胆汁渗漏将导致胆汁性腹膜炎。

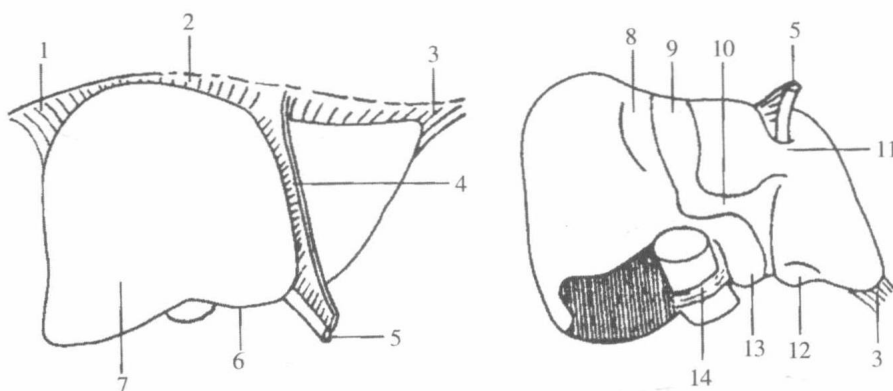


图 2-4 迷走肝管出现部位

1. 右三角韧带；2. 冠状韧带；3. 左三角韧带；4. 肝镰状韧带；5. 肝圆韧带；6. 肝下缘；7. 肝前面；
8. 胆囊窝；9. 十二指肠压迹；10. 第一肝门；11. 肝圆韧带裂处的肝桥；12. 食管压迹；13. 尾状叶；
14. 下腔静脉韧带

### 三、胆总管

胆总管（common bile duct）由肝总管和胆囊管汇合而成。初行于肝十二指肠韧带游离缘内，继而向下经十二指肠上部的后方降至胰头后方，大多行于胰头与十二指肠降部之间的胆总管沟内或藏于胰头的实质内，末段转向十二指肠降部，于十二指肠降部中份的后内侧壁内与胰管汇合，形成略膨大的肝胰

壶腹即胆道口壶腹 (papillae of santorini, 或称 Vater 壶腹), 最终开口于十二指肠大乳头。在肝胰壶腹周围有肝胰壶腹括约肌 (sphincter of hepatopancreatic ampulla, 或称肝胰壶腹括约肌) 包绕。胆总管体表投影相当于幽门平面上方 5cm 与正中矢状面右侧 2cm 的交叉点向下做 7.5cm 的线段。胆总管的长度视胆囊管与肝总管汇合的位置不同而变化较大。通常胆总管的长度成人 4~8cm, 儿童为 2~4cm。胆总管的管径为 0.6~0.8cm, 一般不超过 1.0cm, 若超过 1.2cm, 应视为病变。

胆总管根据其行程和毗邻通常分为四段: 十二指肠上段、十二指肠后段、胰腺段和十二指肠壁内段。

1. 十二指肠上段 从胆总管起始部到十二指肠上部上缘之间的一段胆总管, 其长度取决于胆囊管与肝总管汇合处的位置, 变异很大。成人平均长度约为 1.41cm、儿童约为 0.74cm。此段胆总管位于肝十二指肠韧带游离缘内, 左侧为肝固有动脉, 右后方为门静脉, 后方为网膜孔。在手术过程中, 若将手指伸入网膜孔中即可触摸到此段胆总管。因此, 胆道手术大多在此段进行, 如胆总管探查术、胆总管十二指肠吻合术等。此段胆总管与胃十二指肠动脉及分支的关系密切, 有的胃十二指肠动脉紧贴胆总管左壁走行; 有的十二指肠上动脉从胆总管前面经过。此外, 肝固有动脉及右支 (即肝右动脉) 与胆总管的位置关系变化也较大, 故胆总管手术时, 应注意避免损伤可能出现的异常走行的血管。

2. 十二指肠后段 为走行于十二指肠上部后方、下腔静脉前方、肝门静脉右前方和胃十二指肠动脉右方的一段胆总管。此段较短, 成人长约 2.04cm, 儿童约为 1.15cm。十二指肠上部常可移动, 故此段胆总管易于暴露, 胆总管十二指肠后吻合术常于此段进行。

3. 胰腺段 是指位于胰头和十二指肠之间的胆总管沟内, 或完全埋藏在胰头实质内的一段胆总管, 有的位于胰头的后方或十二指肠降部的后方。此段与胰头关系密切, 胰头有病变时很容易侵袭此段胆总管, 如胰头癌或慢性胰腺炎常因压迫该段胆总管导致阻塞性黄疸。胰腺段约 80% 以上位于胰实质内, 据文献报道, 该段胆总管被胰组织覆盖情况有以下几种情况: ①胰腺组织由左侧不完全地包绕胆总管, 约占 60.6%。②胆总管后方无胰腺组织覆盖, 占 38.7%。③该段胆总管全部被胰腺组织包绕, 此类极为少见, 仅占 0.7%。④偶可见胆总管后面有少数游离岛状胰组织。

胰后下行的胆总管, 在入十二指肠壁前的 1~2cm 与十二指肠壁紧贴, 之间无胰腺组织。有学者主张该段胆总管结石嵌顿时, 可经十二指肠腔切开肠壁和胆总管壁取石, 并做胆总管十二指肠内吻合术。

该段胆总管与其后方的下腔静脉之间仅隔以少量结缔组织, 或有薄层的胰腺组织。故该段手术需慎防伤及下腔静脉, 以免造成难以控制的出血。肝门静脉在此段胆总管左后方上行, 胆总管左侧与胃十二指肠动脉相毗邻, 胃十二指肠动脉发出的胰十二指肠上后动脉可经前方或后方, 或呈螺旋状环绕胆总管, 这种关系使暴露胆总管胰腺段时, 易损伤胰十二指肠上后动脉, 故该段胆总管手术最易出血, 因此有时临床常用切开十二指肠暴露该部。

4. 十二指肠壁内段 指胆总管穿经十二指肠壁的部分, 该段在十二指肠降部的后内侧壁中呈斜行, 末端开口于十二指肠大乳头。此段最短, 成人长约 1.0cm, 儿童约为 0.88cm。开口处管径约为 2.1mm。在胰管、胆总管汇合处, 管径仅为 1.9mm, 是胆石容易嵌顿的部位。正常情况下, 十二指肠大乳头位于十二指肠降部中 1/3 的后内侧壁, 距幽门为 7~10cm 左右, 距中切牙约 75cm。胆总管穿十二指肠的部位, 以十二指肠降部后内侧壁中 1/3 多见, 下 1/3 和上 1/3 次之, 偶见穿十二指肠下部的上壁。

#### 四、胆总管与胰管的终末部

胆总管的十二指肠壁内段与胰管汇合, 形成肝胰壶腹 (Vater 壶腹)。胆总管和胰管的末端以及肝胰壶腹均被肝胰壶腹括约肌 (肝胰壶腹括约肌) 围绕, 并突向肠腔内, 形成十二指肠黏膜隆起, 即十二指肠大乳头。肝胰壶腹括约肌包括三部分: ①胆总管括约肌: 环绕胆总管末端, 最发达, 收缩可关闭胆总管下端, 阻止胆汁流入十二指肠肠腔。②胰管括约肌: 位于胰管末端, 不完整, 肌纤维较少、甚或缺如。③壶腹括约肌: 围绕肝胰壶腹周围, 由十二指肠纵行肌纤维的延续部和环形肌纤维构成。该肌的舒缩可调节胆汁和胰液的排出。此外, 由于该括约肌延伸到十二指肠大乳头, 故当肌纤维收缩时, 可防止十二指肠内容物逆流入胆总管和胰管。

胆总管和胰管的汇合情况存在个体差异，主要有三种情况：①胆总管与胰管并行（无共同通道），但共同开口于十二指肠大乳头，呈“V”形，占50%；②胆总管与胰管合成胆道口壶腹（共同通道）并开口于十二指肠大乳头，呈“Y”形，占46.7%；③胆总管和胰管完全分开并分别开口于十二指肠，占3.1%，通常胆总管开口于十二指肠大乳头，胰管开口于其上方的十二指肠小乳头。两开口相距0.6~2.0cm或更长。

## 五、肝外胆道的先天性异常

肝外胆道的先天性异常并不常见，但在胆道手术中，了解各种异常情况很必要。较常见的先天性肝外胆道异常有如下几种情况。

1. 胆总管囊肿 又称特发性胆总管囊肿、巨胆总管症、先天性胆总管囊样扩张，为一种少见的先天性畸形。80%病例见于30岁以下，且大部分病例在20岁以内发现，尤其在胎儿期、新生儿，并伴有其他变异。囊肿大多位于十二指肠上段，或胆总管以上肝外胆道，甚至肝内胆管。囊肿大小变化很大，小如葡萄，大如新生儿头颅，最大者囊内可积存胆汁4500mL。

2. 肝外胆道闭锁及狭窄 这种畸形很少见，大多数患婴在出生后6个月死亡。在胚胎发育过程中，肝外胆道先是中空，后闭塞，而后再形成管道。如管道再形成过程不完全，即成单纯性狭窄或局部闭锁，若完全不通则为一条纤维素，胆道完全消失，肝外胆道缺如。

3. 双胆总管 这种变异罕见。患者有两条各自独立的胆总管，彼此间有交通支，两管可同时注入十二指肠，也可其中一条注入胃。

(张广业)

## 第三节 胆囊的解剖及变异

### 一、胆囊的解剖

胆囊(gallbladder)为贮存胆汁的囊状器官，兼有浓缩胆汁、分泌功能和调节胆道压力的作用。胆囊多呈长梨形，长8~12cm，宽3~5cm，壁厚为1.86mm，平均容量40~60mL。正常情况下，充盈状态的胆囊容量为90mL，收缩状态下的胆囊容量为15mL。胆囊位于肝下面的胆囊窝内，其上面借结缔组织与肝相连，易于分离；下面覆以浆膜，并与结肠脾曲和十二指肠上曲相邻。胆囊的位置有的较深，甚至埋在肝实质内，有的胆囊各面均覆以浆膜，并借系膜连于胆囊窝，可以活动。胆囊分底、体、颈、管四部分。

1. 胆囊底(fundus of gallbladder) 是胆囊突向前下方的盲端，常在肝前缘的胆囊切迹处露出。一般情况下，在人体仰卧或胆囊充盈下，胆囊底可凸出于肝下缘，贴近腹前壁，其前方的体表投影位置在右锁骨中线与右肋弓交点附近。故当胆囊发炎肿大时，该处可有压痛。胆囊底是胆囊穿孔的好发部位。

2. 胆囊体(body of gallbladder) 是胆囊的主体部分，与底之间无明显界限。是胆囊底向左后上方逐渐变细的部分，约在肝门右端附近移行为胆囊颈。胆囊体的上面借疏松结缔组织附于肝胆囊窝，两者间的连接有时较疏松，致使胆囊活动度增大。另外，在疏松结缔组织中有连接肝和胆囊的小静脉、淋巴管以及副肝管等。故手术分离时，应予以重视，以免造成术后出血、膈下感染及胆汁外漏，胆囊窝浆膜的缝合可有效地防止胆汁渗漏和胆囊窝的出血。胆囊的两侧面及下面被腹膜覆盖。其内下方与十二指肠上部和降部上端毗邻，外下方与结肠肝曲和横结肠起始部相毗邻，故胆囊炎时常可致胆囊与上述结构粘连，发生胆囊肠瘘时，可致脓液及结石进入肠管。基于此种位置关系，临床上胰头癌患者常施行胆囊十二指肠吻合术。

3. 胆囊颈(neck of gallbladder) 是胆囊体向下延续并变细的部分，常以直角向左下弯转，移行于胆囊管。胆囊颈的起始部有一突向后方的囊状膨大，称为哈德曼囊(Hartmann pouch)，胆囊结石多停留于此。此囊可与胆囊管或胆总管、十二指肠产生粘连，后两者可遮盖胆囊管，甚至穿孔引起胆囊

十二指肠痿或胆囊胆总管痿，使结石进入十二指肠。胆囊颈黏膜含有大量的黏液分泌腺，故当胆囊管结石嵌顿时，胆囊颈黏液大量分泌，胆囊内黏液大量潴积。

4. 胆囊管 (cystic duct) 为胆囊颈向左后下方延续而成。长 3~4cm，直径 0.2~0.3cm，其下端在肝十二指肠韧带内与肝总管呈锐角（约 45°）汇成胆总管。胆囊管与肝总管的常见汇合形式可分为角型、平行型和螺旋型三种。角型：该型最常见，指胆囊管和肝总管成角相交，胆囊管与肝总管相遇后立即汇合成胆总管。其所形成夹角以 45° 为最多见，变动范围在 15°~90°；平行型：胆囊管与肝总管相遇后共同被一结缔组织包绕，两管在结缔组织鞘内平行下降一段距离后再汇合。此型颇为常见；螺旋型：较少见，胆囊管与肝总管汇合之前，可绕过肝总管的前方或后方，而后开口于肝总管的前壁、前外侧壁或开口于后外侧壁、后壁或内侧壁。

胆囊腔面被有黏膜，其中底和体部的黏膜呈蜂窝状，而衬于颈和管部分的黏膜皱襞呈螺旋状突入腔内，形成螺旋襞。螺旋襞可控制胆汁的流入和流出。有时较大的结石，也常由于螺旋襞的阻碍而嵌顿于此。

5. 胆囊三角 (calot 三角) 胆囊管、肝总管和肝的脏面围成的三角形区域称胆囊三角，三角内有胆囊动脉通过，因此该三角是胆囊手术中寻找胆囊动脉的标志。此外，胆囊三角内还有一些重要结构通行：肝固有动脉右支经肝总管前方或后方进入三角内，行于胆囊管旁；异常副肝管，据报道约 16% 的人在胆囊三角内有异常的副肝管；异常的肝右动脉，约 18% 的人有异常肝右动脉，在这类人中异常肝右动脉是供养肝右叶的唯一动脉（图 2-5）。

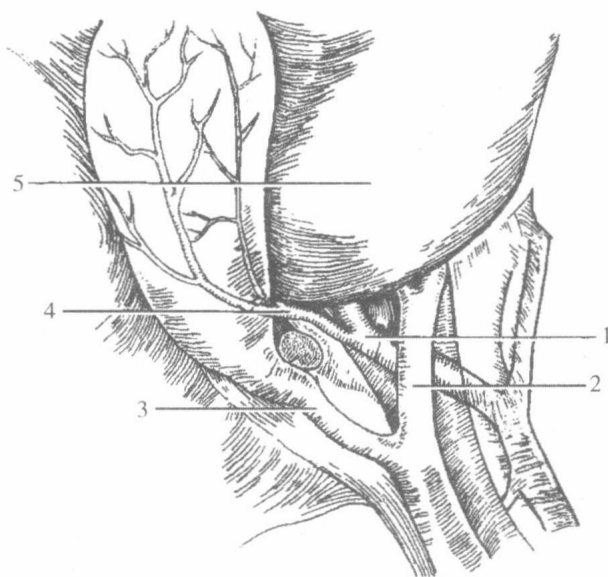


图 2-5 胆囊三角

1. 肝右动脉；2. 肝总管；3. 胆囊管；4. 胆囊动脉；5. 肝

## 二、胆囊的变异

胆囊的变异甚为少见，但在临床中很为重要，稍不慎，容易造成严重后果。先天性胆囊的异常可分为数目的变异，形态变形和位置异常。

1. 数目异常 ①先天性胆囊缺如：是一种很罕见的变异，这类患者除胆囊缺如外，还伴有胆囊管缺如，但肝管及其他胆管均属正常。②双胆囊：同时存在两个互不相连各自独立的胆囊和胆囊管。这类变异非常罕见。大部分患者的两个胆囊发育均良好，两个胆囊可同时位于右侧，其中一个位于胆囊窝内，另一个在其上方；也可一右一左。但两个胆囊腔大小大多不等，往往一大一小。三胆囊畸形极为罕见。

2. 形态的变异 ①双叶胆囊（中隔胆囊）：胆囊腔被完全性或部分性间隔分成两个腔，有一根共同的胆囊管。隔膜呈平板状，与胆囊长轴垂直，将胆囊分为前大后小两个腔，隔膜的上方往往有穿孔。前腔近胆囊底；后腔靠近胆囊颈。②胆囊憩室：胆囊的任何部位均可发生这种异常，常见部位为 Hart-