艺用

人体结构形态分析解剖

YIYONG RENTI JIEGOU XINGTAI FENXI JIEPOU

李景凯 编著

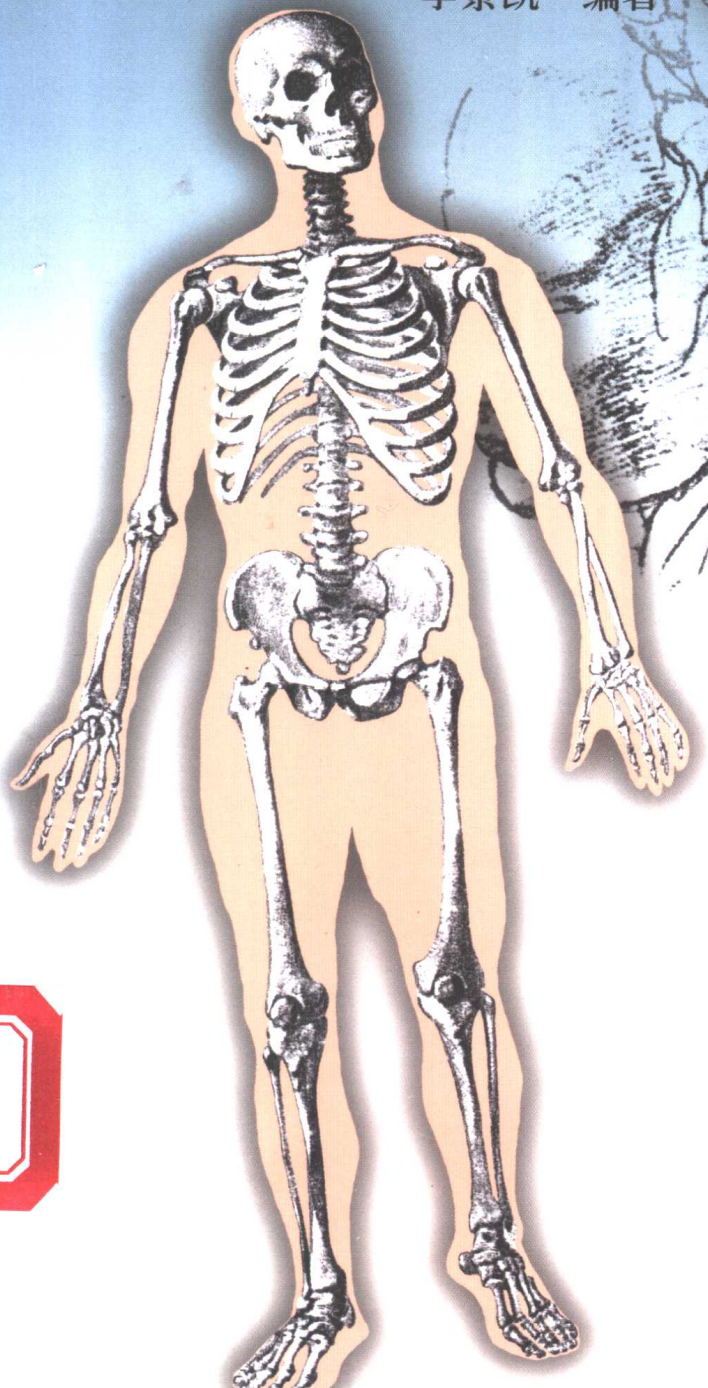

陕西人民美術出版社

需要全本请访问 www.ertongbook.com

●艺用

●人体结构形态分析解剖

● YIYONG RENTI JIEGOU XINGTAI FENXI JIEPOU

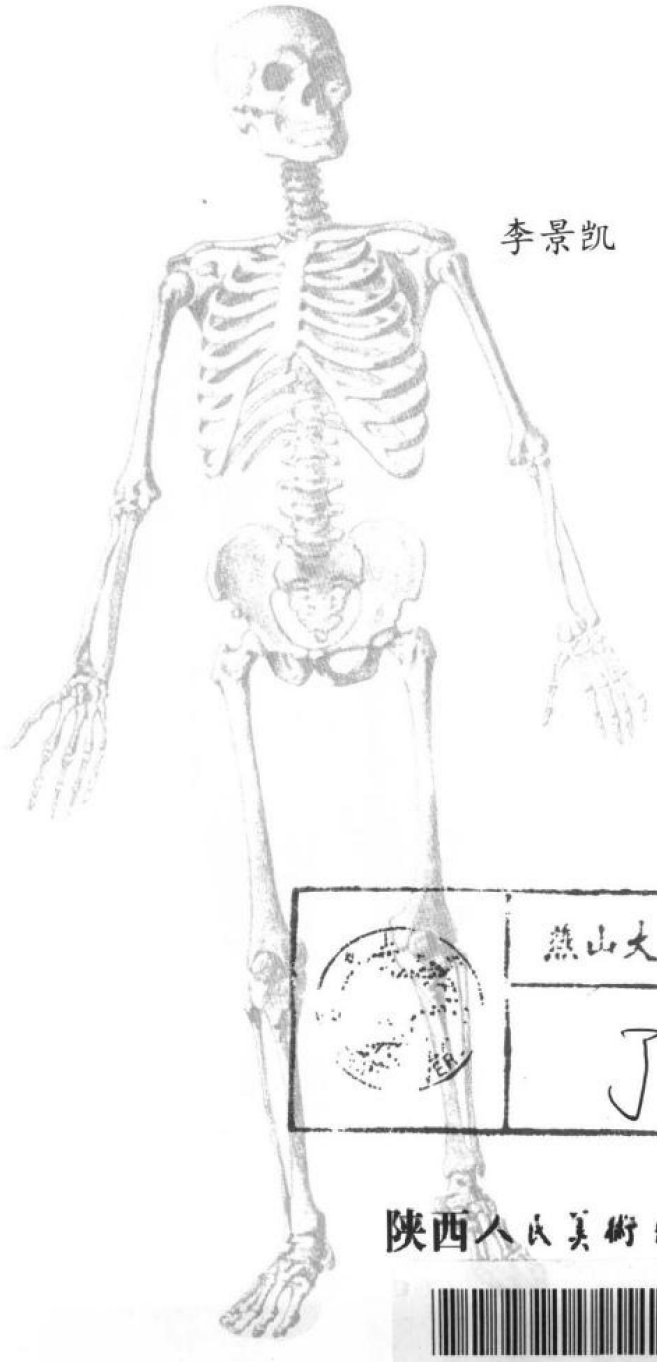

李景凯　编著

燕山大学图书馆藏书
J 206.4/1

陕西人民美术出版社

0776146
-47

图书在版编目（CIP）数据

艺用人体结构形态分析解剖／李景凯编著．—2版．
西安：陕西人民美术出版社，2003.9
ISBN 7-5368-0214-5

Ⅰ．艺… Ⅱ．李… Ⅲ．艺用人体解剖学
Ⅳ．J064

中国版本图书馆CIP数据核字（2003）第074979号

艺用人体结构形态分析解剖

李景凯 编著

陕西人民美术出版社出版发行

（西安市北大街131号）

新华书店经销 陕西省印刷厂印刷

787×1092毫米 16开本 12.5印张 282千字

2003年8月第1版第3次印刷

印数：8501-13500

ISBN7-5368-0214-5/J·186

定价：28.00元

前　言

在解剖学门类中，艺用人体解剖学是属于解剖学的独立分支。各门解剖学由于研究的目的性不同，因而所探索的问题也各有特定的区别。

通常，科学家把解剖学分为系统解剖学、局部解剖学和造型解剖学三个类别。系统解剖学是按照人体各个系统的组织结构研究机体；局部解剖学是在通晓系统解剖学之后，研究人体各个部位以及该部分的相互关系；造型解剖学则是专门侧重研究人体的外部形态（外形）、比例和活动变化规律等问题。

解剖学中的系统解剖和局部解剖，二者均为研究生理学或医学所应用。造型解剖学则专门为人体艺术造型所应用，它们是同属于解剖学范围之内的科学，但是所探索研究的问题是各行其道的。对此，必须在学习和研究当中区别开来，不可混为一谈。

艺用解剖研究的历史由来已久，它与医学解剖同步起源于西欧文艺复兴时代。众所周知，那时著名的大画家达·芬奇(Leonard Davinci)对于解剖学的研究就是卓有贡献的创始人之一。他为了掌握人体各个部位的结构和正确的比例，曾亲自动手解剖尸体做实际研究。从他的传世素描作品中可见：先描绘出的是人体全身的骨骼，其次就是外表可见肌肉和血管、肌腱和骨突起。由此可知，描绘或塑造人体的真实形象，是与解剖学知识相联系的。

美术家在创作实践中，要想正确地刻画出人物的形象，必须尽可能地理解人体的结构。较写实地表现人体，当然得通晓解剖结构。就是高度地强调风格、形式或象征性的人物形象也需要以足够的解剖学知识为凭借。更进一步，即使想把它变化，也得首先掌握人体的实际结构状况才可以行事。

强调地指出：美术家无论在习作或创作中，主观想要精确地表现有机的人体形象，应该是严格地以人体结构的实际为依据。经验证明，美术家在创作中，其所以塑造形体不像，这主要是由于结构不准、比例失调所致。这一事实是人们所熟知的。

人体的具体形态，是全身有机结构的综合体。违背了形态、结构的原理而主观臆造人物形象，只能导致美术作品的失败或出劣作。在美术基础课训练中素描作业的功力深浅，完全取决于解剖学知识的有无，这关系着创作中塑造人物形象的实际水平。

艺用解剖学作为美术技法理论设课教学，在我国已有七十余年的历史。自20世纪20年代末开始迄今，在美术专业教学上发挥了有益的作用，并奠定了人体造型艺术的基础。虽然如此，但因多年来解剖学的内容没有长足的发展，目前已赶不上形势的要求了。

现今，在科技文化飞速发展的情况下，许多生活产品都需要科学设计，因此，工业美术、服装设计等等纷纷进入美术院校的专业。此外，造型化装、头骨容貌复原也进入了雕塑专业。这些专业，的确无一不与解剖学知识相联系，因此解剖学的现有内容已不足以应用了。现在，必须扩大解剖学的研究领域，才能臻于完善，从而适应时代的需要。

本人有鉴于此，特意有针对性地选定几个解剖学上的关键问题，通过精心研究，编写成《艺用人体结构形态分析解剖》一稿。具体项目是：一、人体的结构(包括骨结构和肌结构)；二、五官的结构；三、皮肤及其附属物和血管的结构；四、人体各部的基本形、特征及比例；五、容貌和体型；六、人体实测。这几个问题，不仅在绘画和雕塑上可应用，在工业美术和服装设计等方面也可以作参考。现将各项内容的实际意义阐述如下：

人体结构是确认外部形态的基础。在全编中列为首编，是因为研究解剖学必须先把解剖结构搞清楚，才能理解外部所表现的特征以及功能和变化等。缺乏结构的知识，概难观察外形。

五官的结构和外形是描绘人像(特别是肖像画)、雕塑人像着眼点的关键所在。五官的结构形态不准，对于个人容貌的特征和种族容貌的特征就难以表现出来。一句话，刻画不像(形不准)，那么在表现人的精神面貌和气质方面就更谈不到了。五官是人体各部表情的中心部位，对于美术家来说，应该研究有素。

皮肤及其附属物和血管的结构，是人体外形重要的组成部分。在现有的艺用解剖学书中资料贫乏，同时也不甚引人注意。但是实际并不如此，画家和雕塑家如果想写实地刻画人物形象，忽略了这些实际存在的结构是表现不出来的。特别是对于皮肤的研究更属重要。

人体各部的基本形、特征及比例，是认识人体形态的要领。基本形是建立在骨骼和肌肉结构上面的；特征产生于骨骼和肌肉的外形。因此，人体的基本形就是骨骼和肌肉的总和体。简言之，形体来源于结构，它们是紧密相关的。至于比例则更属重要。不难理解，在美术作品中表现任何物象，若无正确的比例都不会创作出佳作，对于人体的比例，则要求更为严格，这是不可忽略的。

人体的实测，一般说来在美术家是不需要的。画家通常是凭借画笔作比量和观察行事。但必须指出，这只能比量个大概，而误差是不可避免的。人体实测意义何在呢？实测人体的研究，有助于认识正常人体的各部比例。换句话说，美术家如掌握有实测人体数据的知识，可以大大加强对各部比例的判断能力。这种机械的方法不一定提倡，但有必要应用实测进行人体比例的研究。

全编的几个专述是我多年来所关心研究的课题。这里必须说明，研究解剖学是涉及广泛的科学领域的，有许多科学问题必须有亲自调查研究的分析认识，而这对于一个普通的教学者来说，在缺乏支持的条件下，孤军作战是做不到的。为此，全文有关科学调查才能得到的资料，多借助于人类学家研究的结论。这里也必须说明：人类学的研究成果，在许多问题上对于深入研究艺用解剖是有帮助和启迪的。

最后提出，全编如有疏谬之处，敬希读者提出宝贵的意见，以利于艺用解剖学学术的发展。无任感盼！

另外，本书中有部分插图是张鹏、宁建军同志协助绘制的。为了绘图的准确、精美，今借再版的机会，部分插图由刘骏同志重新绘制，今在这里表示感谢！

李景凯

需要全本请访问 www.ertongbook.com

目　录

第一编　人体结构的解剖分析 …… (1)
第一章　全身的骨连结和各骨的外形 …… (3)
第一节　躯干的骨结构 …… (3)
第二节　颅的骨结构 …… (15)
第三节　上肢的骨结构 …… (24)
第四节　下肢的骨结构 …… (38)
第二章　构成全身外形的肌肉结构 …… (52)
第一节　躯干肌的结构及作用 …… (52)
第二节　头部的肌结构及作用 …… (64)
第三节　上肢的肌结构及作用 …… (69)
第四节　下肢的肌结构及作用 …… (80)
第二编　五官结构的解剖分析 …… (93)
第一章　颅骨和容貌的关系 …… (95)
第一节　脑颅 …… (95)
第二节　面颅 …… (95)
第二章　五官的外形结构 …… (101)
第一节　眼的外形结构 …… (101)
第二节　鼻的外形结构 …… (104)
第三节　口的外形结构 …… (104)
第四节　牙齿的外形结构 …… (104)
第五节　耳的外形结构 …… (112)
第三编　皮肤及其附属物和血管结构的解剖分析 …… (117)
第一章　皮肤的结构和肤色 …… (119)
第一节　皮肤组织及肤色研究 …… (119)
第二节　皮肤附属物的结构 …… (121)
第三节　皮下静脉系的结构 …… (124)

第四编　人体各部的基本形、特征及比例的解剖分析 …… (131)
第一章　躯干的基本形、特征和比例 …… (133)
第一节　躯干的基本形 …… (133)
第二节　躯干各部的外形特征 …… (138)
第三节　躯干部的一般比例 …… (140)
第二章　头部的基本形、特征和比例 …… (142)
第一节　头部的基本形 …… (142)
第二节　头部的外形特征 …… (142)
第三节　头部的一般比例 …… (143)
第三章　上肢的基本形、特征和比例 …… (145)
第一节　上肢的基本形 …… (145)
第二节　上肢各部的外形特征 …… (151)
第三节　上肢各部的一般比例 …… (152)
第四章　下肢的基本形、特征和比例 …… (153)
第一节　下肢的基本形 …… (153)
第二节　下肢各部的外形特征 …… (161)
第三节　下肢各部的一般比例 …… (162)
第五编　容貌和体形的解剖分析 …… (165)
第一章　客貌的人种特征 …… (167)
第一节　地域对人种形成的影响 …… (167)
第二节　现代人种的划分和各个人种的容貌特征 …… (168)
第三节　体形的特征 …… (169)
第二章　我国人的容貌特征和身材的比较 …… (170)
第一节　容貌主要器官的比较 …… (170)
第二节　头形的比较 …… (171)
第三节　面形的比较 …… (171)
第四节　身材的比较 …… (172)
第三章　亚洲各地居民身材高矮的概况 …… (173)
第一节　亚洲高纬地区人的身高 …… (173)
第二节　亚洲中纬地区人的身高 …… (173)
第三节　远东地区人的身高 …… (174)
第四节　东南亚岛屿地区人的身高 …… (174)
第五节　东南亚大陆地区人的身高 …… (174)
第六节　印度次大陆地区人的身高 …… (175)

第六编　人体实测在造型艺术中的作用 …… (177)
第一章　头面部的测量 …… (179)
第一节　头面部的主要测点 …… (179)
第二节　头面部的主要测量项目 …… (183)
第二章　体部的测量 …… (184)
第一节　体部的主要测点 …… (184)
第二节　体部的主要测量项目 …… (192)

第 一 编

人体结构的解剖分析

第一编　人体结构的解剖分析

人体形态的基础是全身骨骼的架势，肌肉附着于骨才构成完美的外形。因此，美术家研究人体艺术的造型，必须首先获得全身骨骼和肌肉结构的基本知识，从而才能深入理解人体在静止状态和活动状态中千变万化的姿态。

第一章　全身的骨连结和各骨的外形

第一节　躯干的骨结构

一、脊柱

脊柱位于躯干的背部，上承颅骨、下接下肢、前接胸廓，为人体形态特征的主要部分。人类脊柱的外形，有别于其他脊椎动物，因此在人体造型艺术中至关重要。兹将脊柱在躯干骨中的连结关系，各椎骨的位置、形状以及脊柱在人体活动中的情况分别记述如下。

(一) 脊柱本身的骨连结

成年人的脊柱由24个单一的椎骨，一个骶骨(五个愈合为一)和一个尾骨(4～5个愈合为一)相接而成。在24个单一的椎骨中，分为7个颈椎，12个胸椎和5个腰椎。它们以次相叠，构成真椎部分。骶椎在脊柱下位参与骨盆组织，尾椎游离，并没于肌肉。骶椎和尾椎对人体外形的影响都不如真椎部分的24个椎骨明显(图1、图2甲)。

脊柱本身骨连结的顺序是：脊柱的颈椎部分在脊柱的最上位，上承颅骨，下接胸椎；胸椎在其中，上承颈椎，下接腰椎；腰椎上承胸椎，下接骶椎；骶椎上承腰椎，下接尾椎。脊柱由始至终共分为五个段落(图1、图2甲)。

如上所述，脊柱的骨连结是通过上、下接叠的形式完成的。它们彼此连结的关系是：第一颈椎(环椎)的上关节凹与枕骨的枕骨髁相接，它们共同构成能使头部作前屈和后伸运动的环枕关节。第二颈椎(枢椎)由其特具有的齿突伸入第一颈椎(环椎)的椎孔，并与齿突的上关节面相接，它们共同构成能使头部做左右回旋运动的环枢关节。

脊柱的各椎骨之间，除第一和第二颈椎之间无软骨板外，其他椎骨之间都具有椎间软骨垫衬，并借以相互连结。

需要全本请访问 www.ertongbook.com

图1　躯干骨的结构及外形　（之一）

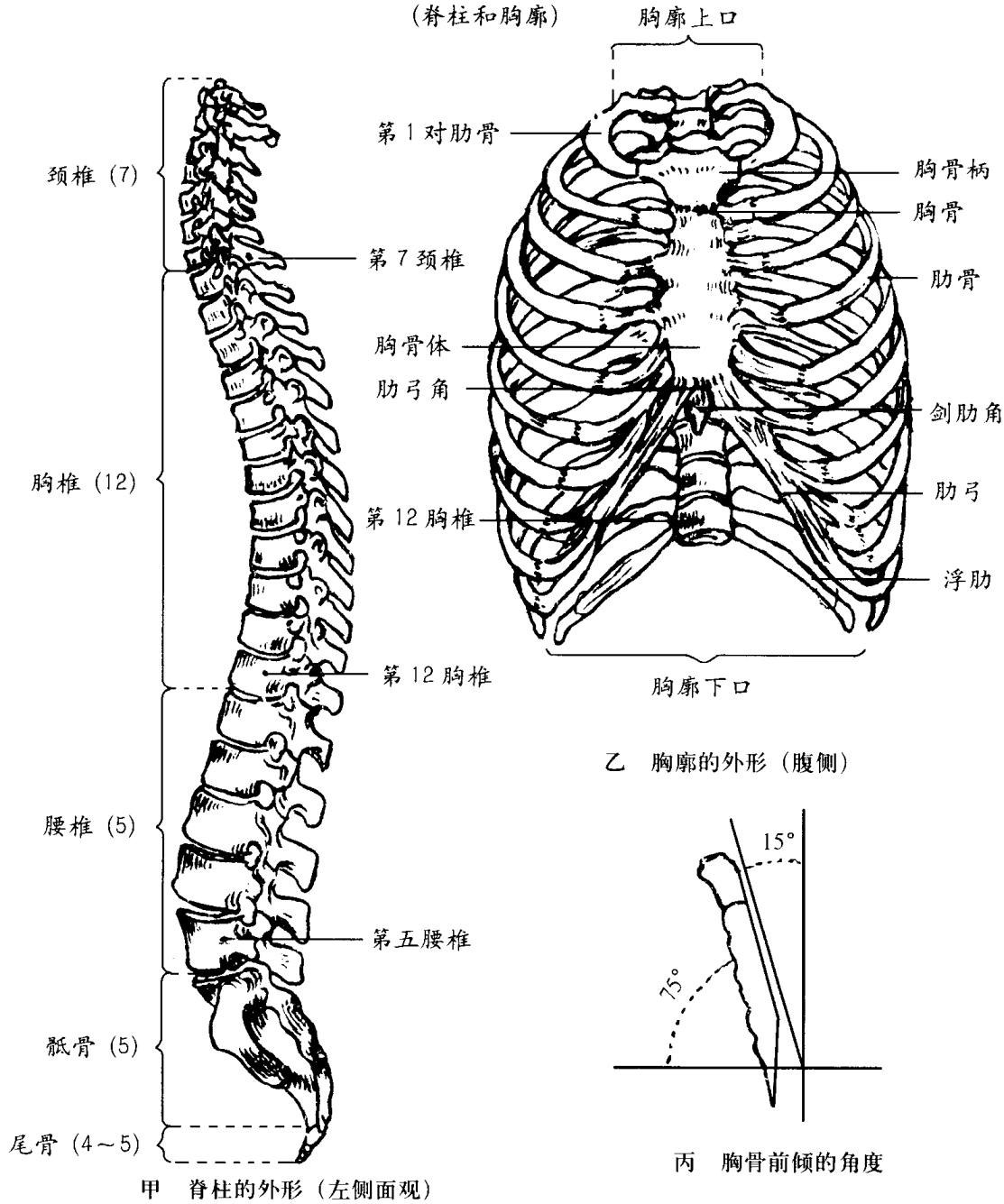

甲　脊柱的外形（左侧面观）

乙　胸廓的外形（腹侧）

丙　胸骨前倾的角度

人体的全部真椎部分，各个椎骨之间所构成的关节，主要是使躯干部做前屈后伸、侧屈环行以及回旋运动等动作。在做上述运动时，脊柱的形态则发生种种变化，而直接影响于背部的外形。

（二）脊柱和各椎骨的外形

A．脊柱的外形

图2　躯干骨的结构及外形　（之二）

（脊柱）

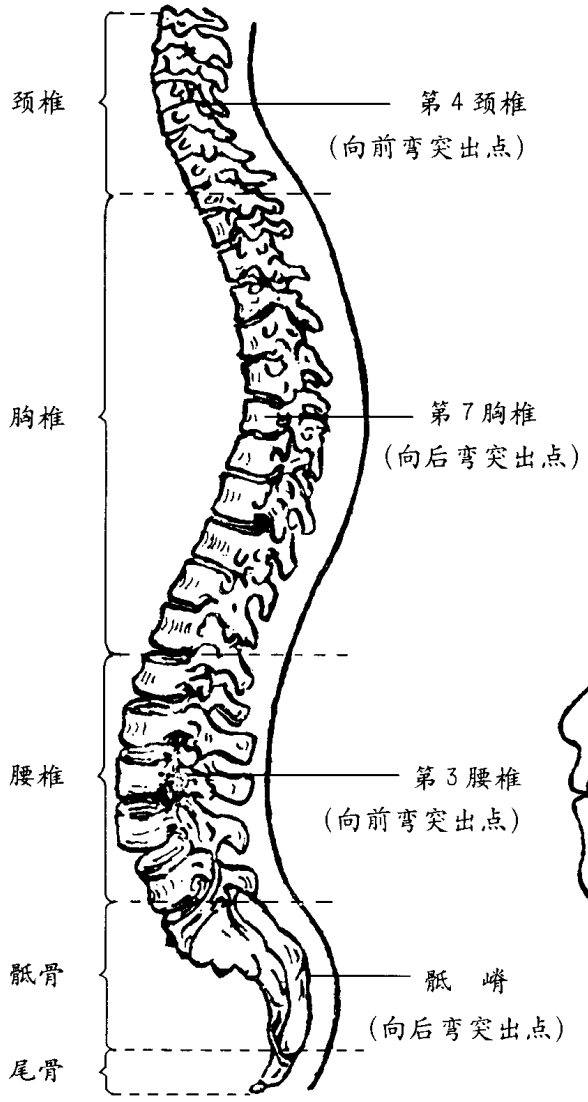

甲　脊柱的弯曲形态

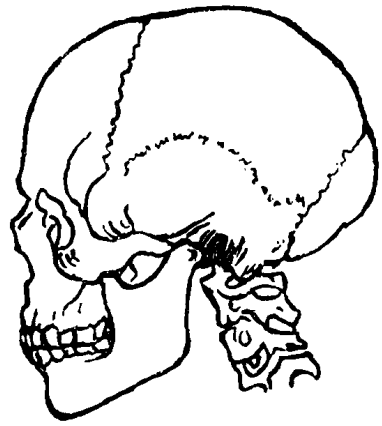

乙　颅骨在脊柱上的位置

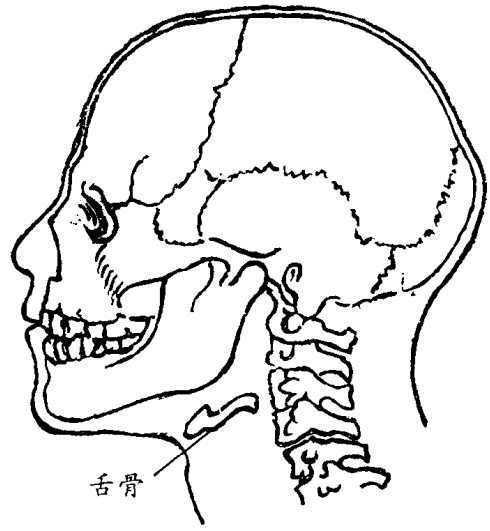

丙　舌骨和颅与脊柱的关系

脊柱的全长，在成年人约占身高的40%。男体平均的长度约为70厘米～73厘米；女体平均约为66厘米～69厘米。一般地说，女体的脊柱与身高之比例较男体大。通常老年人的脊柱之长可缩减至7厘米，因而身材缩短。脊柱在背部，其全长约占身高的2/5。

脊柱的全形，从前、后两面观，呈垂直状；从侧面观，则呈4个弯曲。即颈柱向前弯，其弯曲的最突出点在第4颈椎部分。胸柱向后弯，其最突出点在第7胸椎部分。腰柱又向前弯，

其最突出点在第3腰椎部分。骶骨和尾骨则向后弯。由始至终，形成人类脊柱特具有的4个弯曲的形态（图1、图2甲）。

躯干部的侧形，最便于看出脊柱的全貌。它所显现的弧状弯曲，决定着人体整个背部的

图3　躯干骨的结构及外形　（之三）

（脊椎骨）

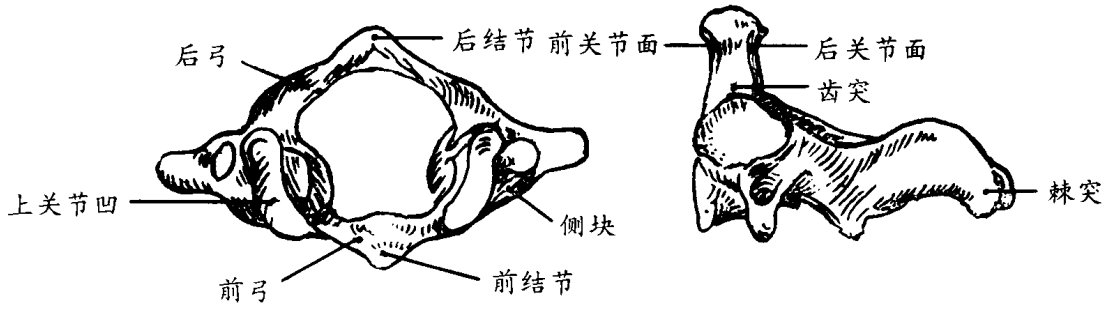

甲　环椎（上面观）　　乙　枢椎（左侧面观）

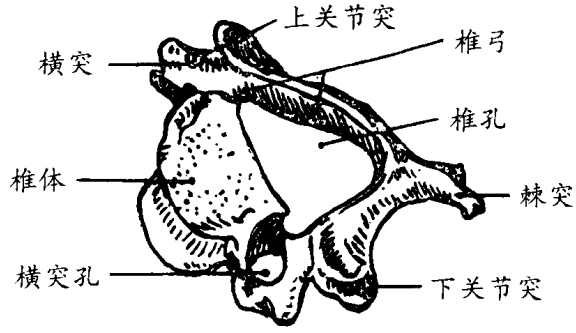

丙　颈椎

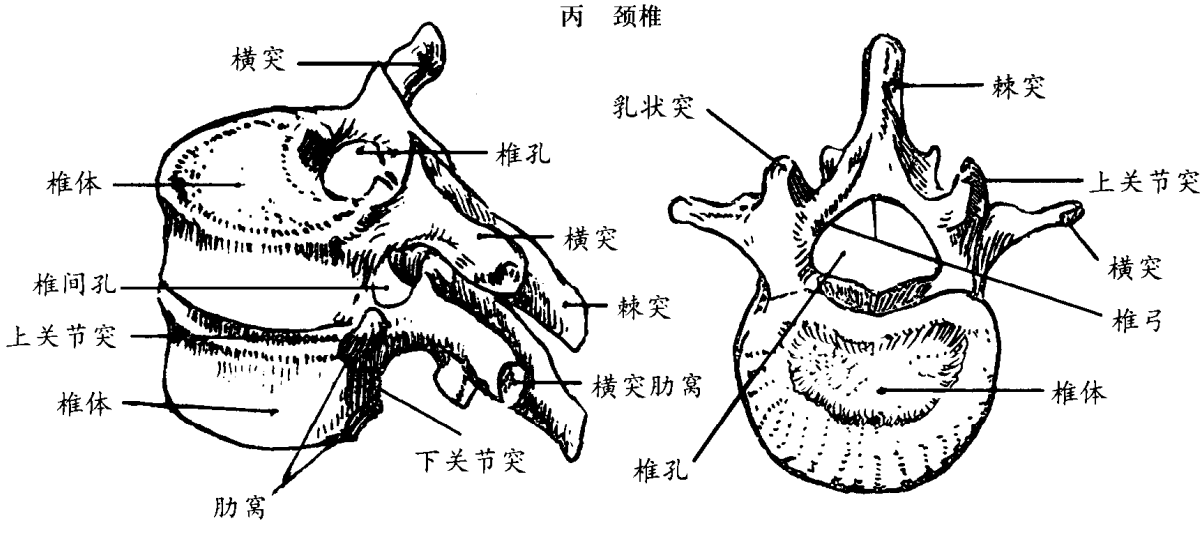

丁　胸椎（左侧面观）　　戊　腰椎（上面观）

外形。

B. 脊柱各椎骨的外形

在脊柱所包括的全部脊椎骨之中，其形状以第1和第2颈椎的构造最为特异。它们不同于其他椎骨的区别是：第1颈椎无椎体、无上下关节突、无棘突，而仅由前、后椎弓及左右

图4　躯干骨的结构及外形　（之四）

（脊椎骨）

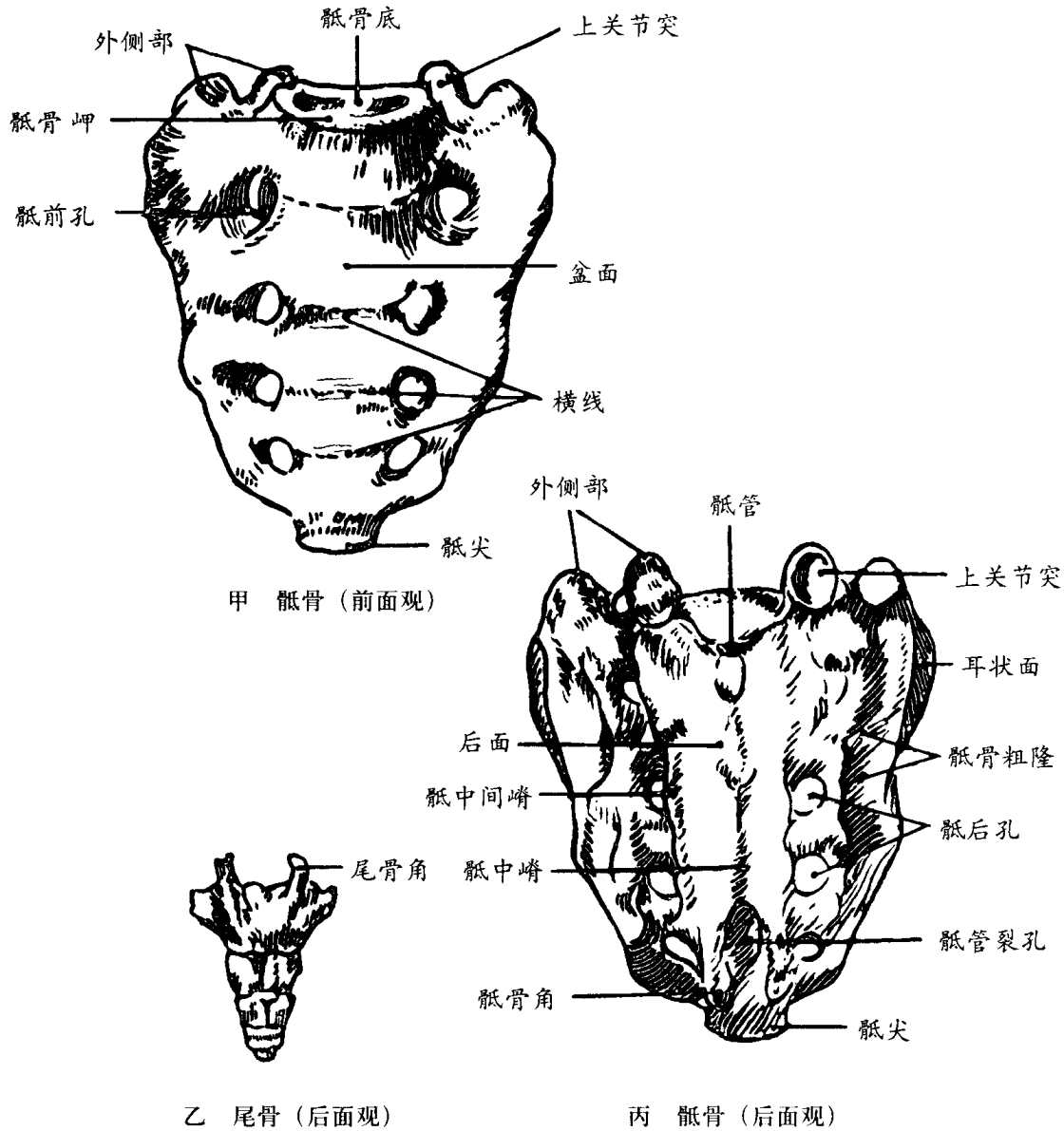

甲　骶骨（前面观）

乙　尾骨（后面观）

丙　骶骨（后面观）

两个侧块所围成，以适应与第2颈椎相连结。如前所述，第2颈椎则有椎体，但椎体上具有一个伸出的齿状突起，以适应与第1颈椎的连结(图3甲、乙)。

在脊椎骨中，除第1、2颈椎之外，其他椎骨都有椎体、椎弓、椎孔、棘突、横突、上关节突及下关节突等7个突起部分。骶骨和尾椎骨仅具有上述各种突起的变化痕迹，但非常不明显，也不直接影响人体的外形(图3丙　丁　戊，图4甲、乙　丙)。

C．脊椎骨对人体外形的影响

人体背部的中央，往往有由椎骨的棘突所形成的一连串齿状线。此线是人体背部天然的正中线，称为脊柱嵴。棘突对背部外形的影响，在瘦弱人体极为明显。

在脊椎骨的突起中，对外形影响最大的是棘突，但当胸部做伸展运动时，脊柱部分可形成一条纵沟，齿状突则隐没而不见。

二、胸廓

胸廓位于躯干的胸部，其骨结构由1个胸骨、12对肋骨、12个胸椎连结而成，为躯干的主要部分。

(一)胸廓本身的骨连结

胸廓的骨结构，胸骨位于中央。自第1对肋骨起至第7对肋骨止，它们都是以本身前端的肋软骨与胸骨两侧的肋骨切迹直接相接。第8对肋骨至第10对肋骨，都是由本身前端的软骨部，间接地附着于胸骨。在肋骨之中，第11和第12对肋骨，前端无软骨，更不与其他肋骨相接，因而称为浮肋。此浮肋前端游离，仅后端与胸椎相接(图5、图6)。

在胸廓骨之中，自第1对肋骨起至第12对肋骨止，它们都是以其后端的肋小头和肋结节与脊柱中12个胸椎骨相接。肋小头与胸椎的肋窝相连结；肋结节与胸椎横突部的肋窝相连结(图3丁，图7乙)。

(二)胸廓和胸廓各骨的外形

A．胸廓的外形

胸廓的全形是一个上狭下阔的截面圆锥体，呈卵圆形。整个的胸廓构成胸部的基本形，并决定着人体胸部的大小和宽窄。胸廓具有上下两个口，其上口由第1胸椎、第1对肋骨及胸骨柄的上缘所围成；其下口由第12胸椎、第12对肋骨以及第7至第10对肋软骨所围成(图1乙，图5、6)。

胸廓的下缘，前面由肋骨和肋软骨构成的弓边缘，称为肋弓；左右肋弓在胸廓下口前面会合成角，称肋弓角，此角位于胸窝部，在胸部外形上颇为显著。从形态上分界，在肋弓以下为腹部(图1乙)。

整个胸廓的形状，一般横径长于纵径，腹面低而背面高；其体积一般男体大于女体。

B．胸骨的外形

胸骨位于胸部的正中线上，全形由上向下，略向前倾。其外形可分为胸骨柄、胸骨体和剑突三个部分。柄部上宽下窄；体部上窄下宽。剑突是软骨组织，其尖端向后弯曲，在胸部

图5　躯干骨的结构及外形　（之五）

（胸　廓）

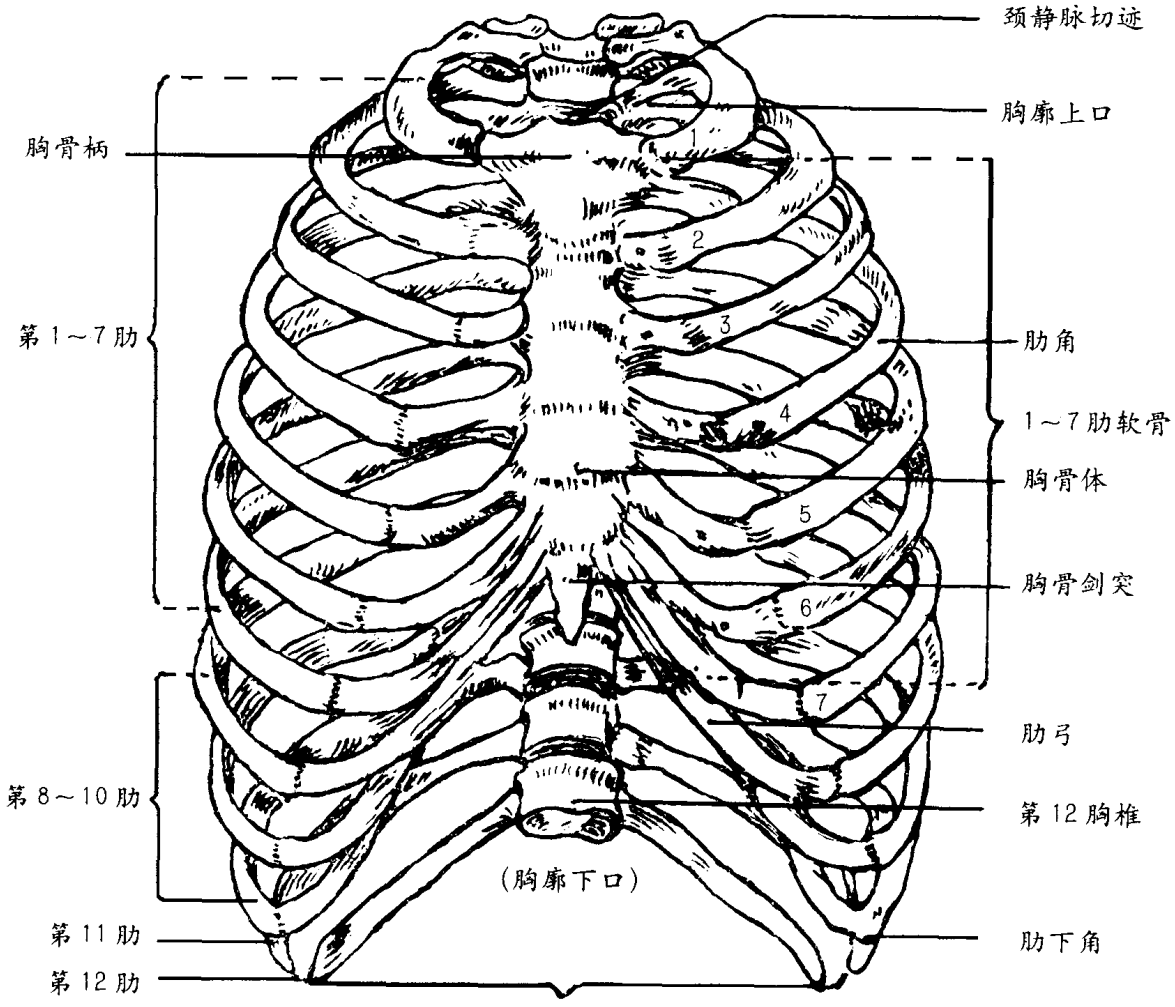

胸廓的外形（腹侧）

外形上形成胸窝(图7甲)。

胸骨柄是胸骨最宽的部分，其上方的凹形截痕，称颈静脉切迹。此切迹形成颈窝。此外，在柄的两侧具有与锁骨及肋骨相接的截痕各一对，称为锁骨切迹和肋骨切迹(图7甲)。

胸骨体由于上窄而下宽，柄与体相接处，形成一个角，称胸骨角。此角在体格健壮的男体，显著表现于胸部的外形（图1乙、图6）。

需要全本请访问 www.ertongbook.com