

J SHEPPARD'S
DRAWING
THE
LIVING FIGURE

(美) J·夏帕德 著
许震民 译

J·夏帕德
动态人体
解剖

广西美术出版社

Sheppard
83

图书在版编目 (C I P) 数据

J·夏帕德动态人体解剖 / (美) 夏帕德著; 许震民译. 南宁: 广西美术出版社, 2002.6
ISBN 7-80674-192-5

I . J... II . ①夏... ②许... III . 艺用人体解剖学 IV . J064

中国版本图书馆 CIP 数据核字 (2002) 第 039683 号

J·夏帕德动态人体解剖

原名: Joseph Sheppard Drawing The Living Figure

原 版 者 / 美国华森·哥特出版公司 1984 年出版

©1984 by Watson-Guption Publications

出 版 者 / 广西美术出版社

版权中介 / 广西万达版权代理中心

作 者 / J·夏帕德

译 者 / 许震民

策 划 / 伍先华

监 制 / 吴纪恒

发 行 / 广西美术出版社

地 址 / 广西南宁市望园路 9 号 (邮编 530022)

制 版 / 深圳市彩帝毕升实业有限公司

印 刷 / 广西南宁华侨印刷厂

开 本 / 889mm × 1194mm 1/16 9.25 印张

印 数 / 5001 - 8000 册

出版日期 / 2002 年 10 月第 1 版第 1 次印刷

2003 年 5 月第 2 次印刷

书 号 / ISBN 7-80674-192-5/J·167

定 价 / 39 元

版权所有

翻印必究

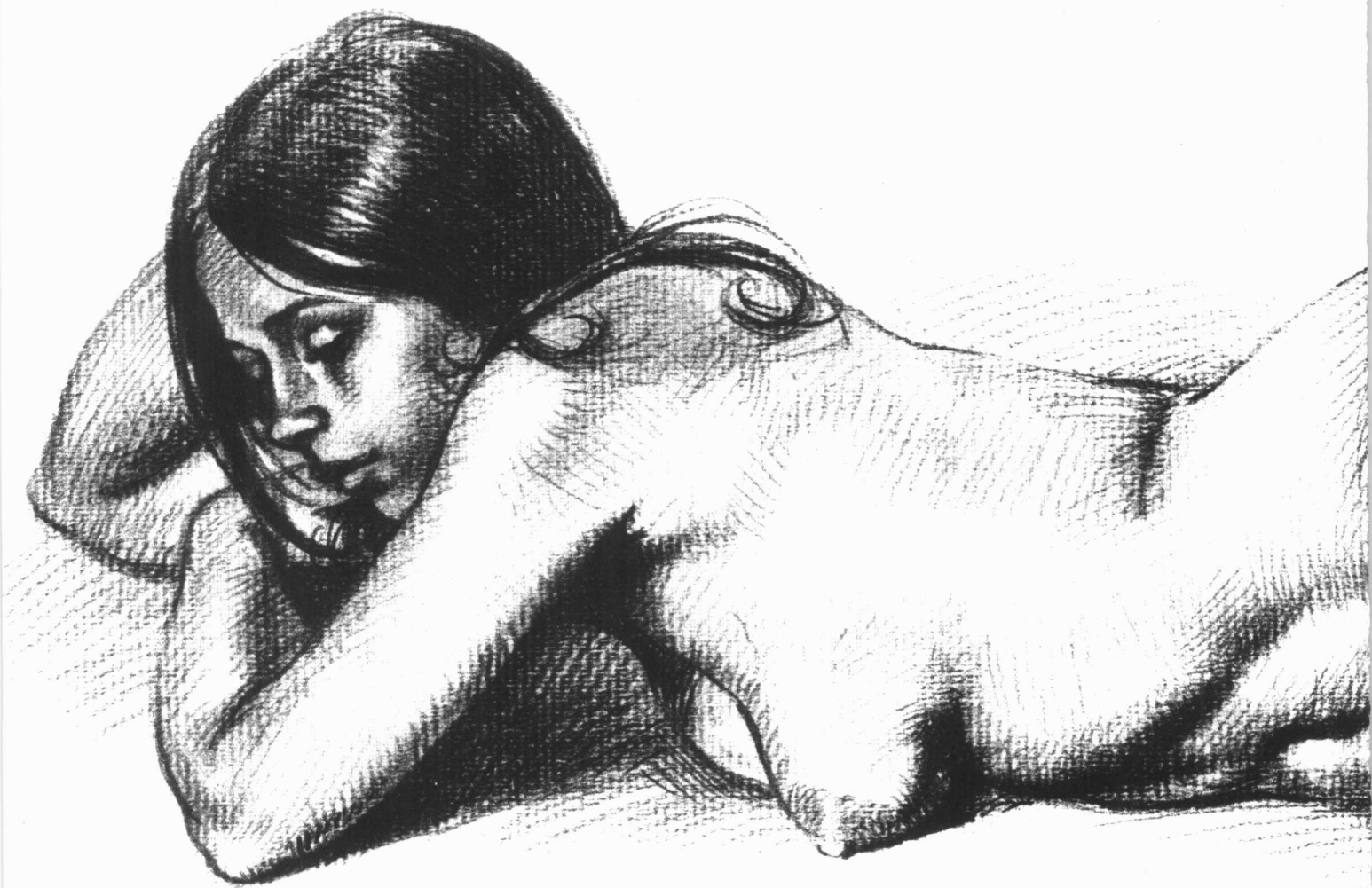(美) J. 夏帕德 著

许震民 译

J. 夏帕德
动态人体
解剖

广西美术出版社

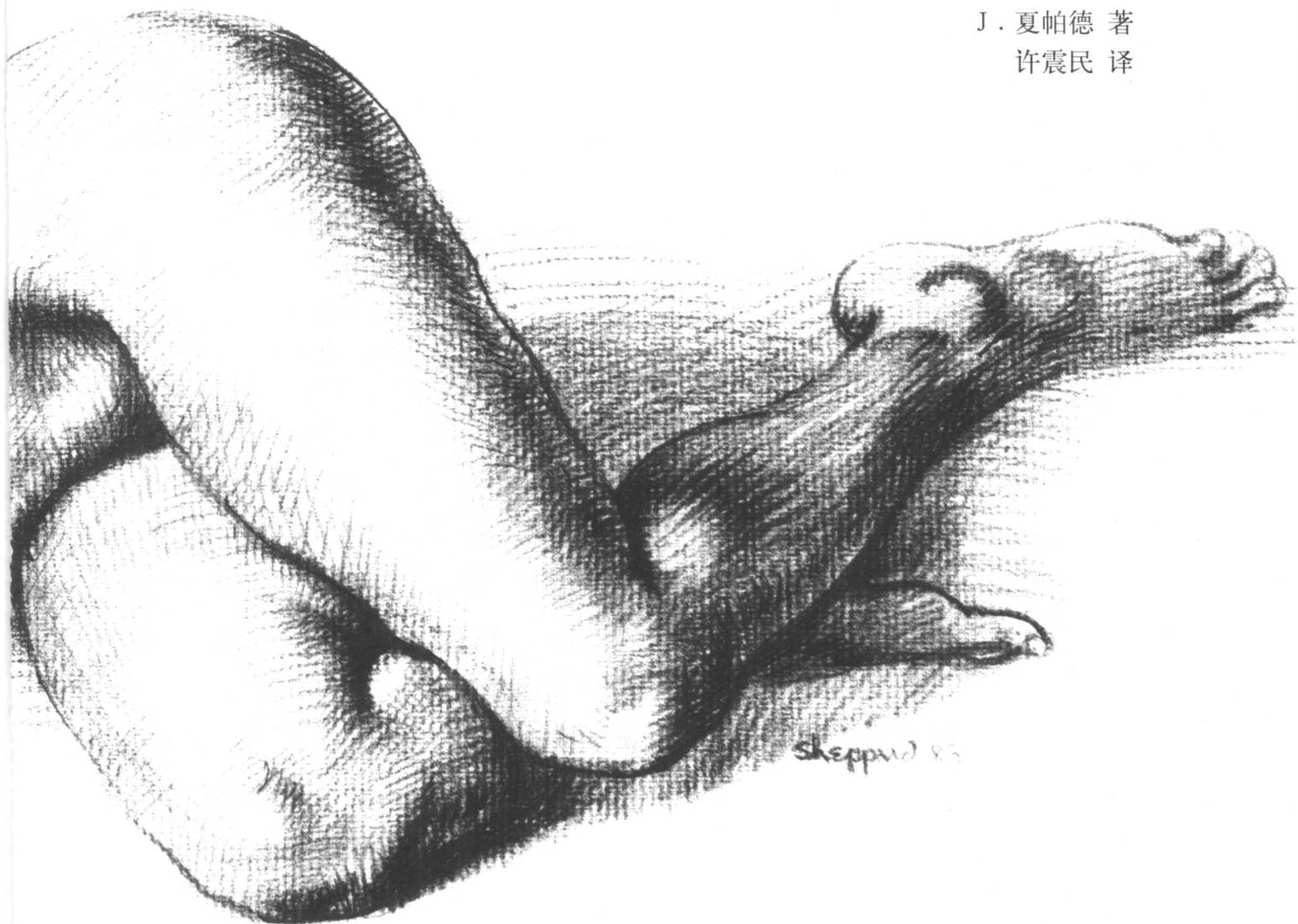
广西美术出版社




J. 夏帕德

动态人体解剖

J. 夏帕德 著
许震民 译



此书谨献给我的母亲



目 录

解剖与人物造型艺术 (代序) 9

前 言 11

第一章 解剖概观 13

男人体, 正面 14

男人体, 正面 16

女人体, 正面 18

女人体, 正面 20

男人体, 背面 22

男人体, 背面 24

女人体, 背面 26

女人体, 背面 28

男人体, 侧面 30

男人体, 侧面 32

女人体, 侧面 34

女人体, 侧面 36

第二章 立姿人体 38

男人体, 正面 40

女人体, 正面 42

男人体, 背面 44

女人体, 背面 46

男人体, 前斜面 48

女人体, 后斜面 50

男人体, 侧面 52

女人体, 侧面 54

第三章 坐姿人体 57

男人体, 正面 58

女人体, 正面 60

男人体, 背面 62

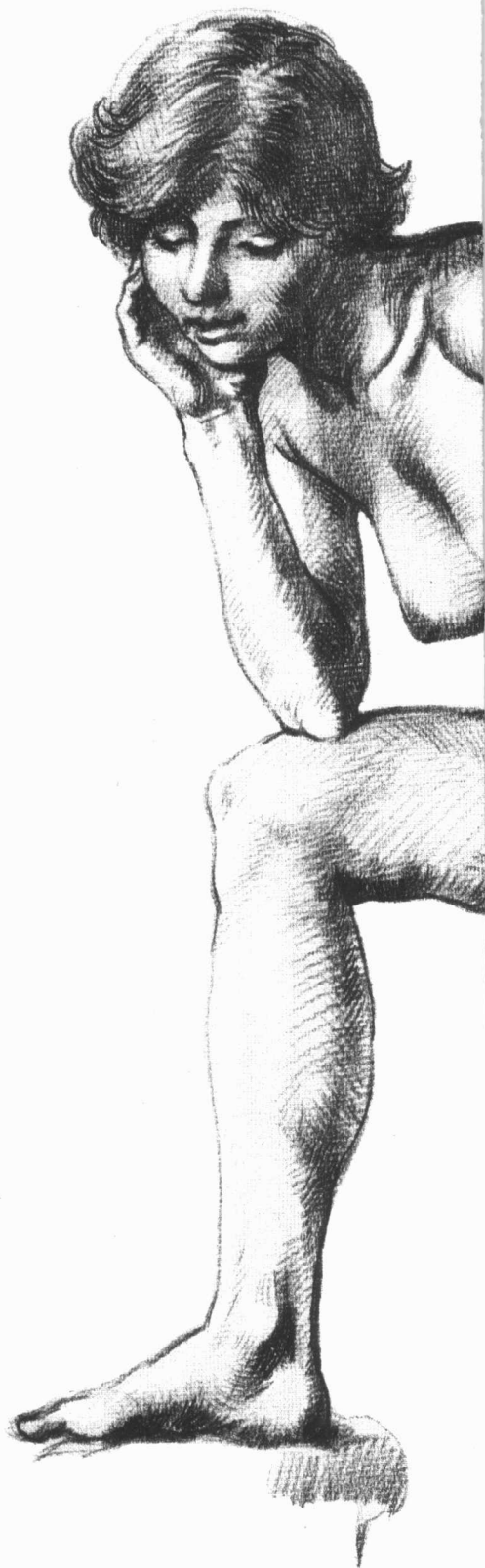女人体, 背面 64

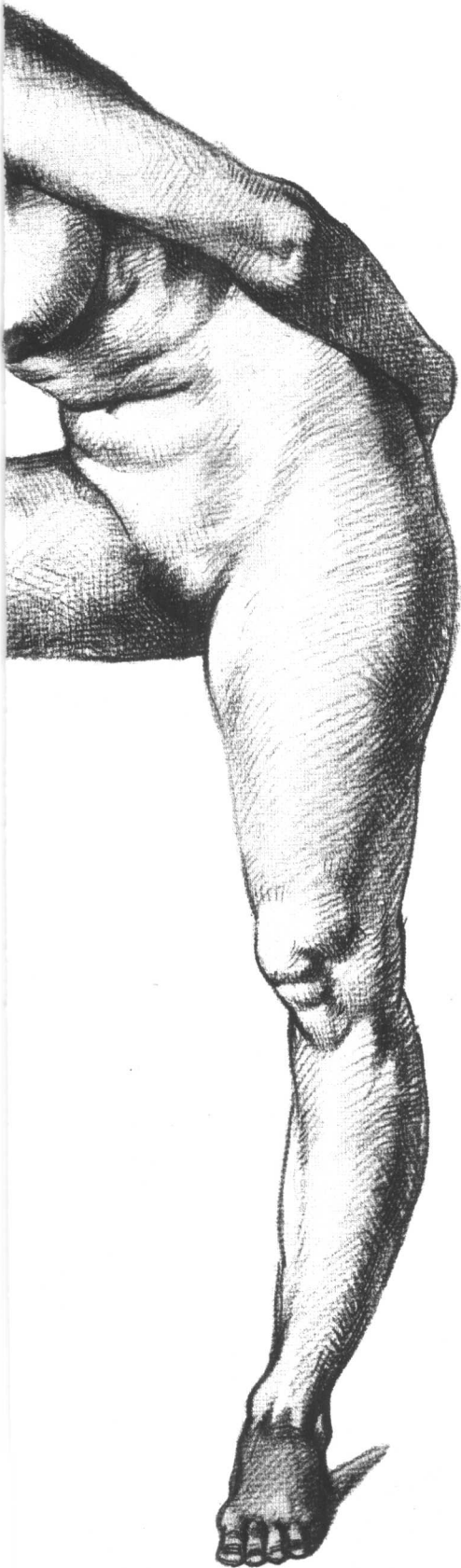
男人体, 后斜面 66

女人体, 前斜面 68

男人体, 侧面 70

女人体, 侧面 72





第四章 跪姿人体	75
男人体, 正面	76
女人体, 正面	78
男人体, 背面	80
女人体, 背面	82
男人体, 前斜面	84
女人体, 前斜面	86
男人体, 侧面	88
女人体, 侧面	90
第五章 蹲姿人体	93
男人体, 正面	94
女人体, 正面	96
男人体, 背面	98
女人体, 背面	100
男人体, 后斜面	102
女人体, 前斜面	104
男人体, 侧面	106
女人体, 侧面	108
第六章 卧姿人体	110
男人体, 正面	112
女人体, 正面	114
男人体, 背面	116
女人体, 背面	118
男人体, 面部朝上	120
女人体, 面部朝上	122
男人体, 面部朝下	124
女人体, 面部朝下	126
第七章 转姿人体	129
男人体, 正面	130
女人体, 正面	132
男人体, 背面	134
女人体, 背面	136
男人体, 前斜面	138
女人体, 后斜面	140
男人体, 侧面	142
女人体, 侧面	144

解剖与人物造型艺术

(代序)

解剖学不仅是初学者的基本课题之一，也是画家、雕塑家终生研究的课题之一。

素描是绘画与雕塑的基本功，是造型美学。解剖是素描的重要内容之一，堪称“素描中的权威”。

一个画家或雕塑家如果不重视或不熟谙解剖及其运动变化，就不可能具备坚实的基本造型功力。依靠时髦的奇想所产生的作品，有的也可能赢得一时的青睐，但不能获得真正的光荣。忽视骨骼肌肉的研究，迷醉于怪诞的流行艺术之风潮，即便鼓噪一时，也不过如烟花一闪，徒然眩目而不留痕迹。所以艺术家应有高度的艺术诚实。

17世纪法国艺术学院创始人LeBrun曾从素描水平来区分画家与画匠。其名言：“素描是艺术的正直之神。”解剖学之于人物造型，犹如建筑中的框架，也像植物叶子的经脉，甚至类似自然科学中的数学。在表现人物的表情范畴，面部五官为首，手谓第二面

孔，而骨骼肌肉构成人体的形式，也是重要的艺术语言，并具有强烈而丰富的精神内涵。它不仅表现一种力度，而且展现一种情绪、一种精神、一种风骨、一种艺术魅力，甚至令人震撼。所以艺术家面对解剖学，不可持纯客观的冷漠态度，须有灵活的思辨审美的愉悦和浓厚的兴趣，通过自己的感觉，经过主观变异来表现人物骨骼肌肉的运动变化，把自然因素转换成艺术之美。作品是记忆与观察、理解与表现的综合，概括与选择是衡量画家水平的标志。英国著名艺术心理学家贡布里希在他的《艺术与错觉》中说：“艺术家的倾向是看到他要表现的东西，而不是画他所看到的东西。”引导造型的思路并非逻辑，而是本能和直觉，还有那种探索与创造欲的激情。在艺术表现中，若机械地为准确而运用甚至临摹解剖知识是危险的。因感觉与艺术不可分，激情永远活跃在感情中心。离开了激情，离开了审美意识，就窒息了灵

气。爱因斯坦讲：“一切方法的背后，如果没有一种生气勃勃的精神，它们到头来，只不过是笨拙的工具。”

无论古今的绘画与雕塑，无论是写实、变形、象征或意象……美的规律是永恒不变的，而美的形式则是极其多样并不断发展变化的，美的各种形式应服从美的规律，同时保持自己的独特面貌。意大利文艺复兴时期的素描，用很单纯的手段捕捉素描的本质，皆用线条表现人体解剖关系，以虔诚的、主要为创作服务的手法，按骨骼肌肉变化的外形加以夸张，对解剖效果的表现胜于对面部表情的关注，形成文艺复兴时期的造型文化现象。伦勃朗之后，才运用科学的明暗法。伦勃朗对光的表现与成就，辉煌千古，永远让人晨赏日出。法国画家拉图尔以表现烛光著称于世，永远让人高山仰止。他们把光的奇妙变化升华至美学高度，成为独特的绘画语言。对人物解剖关系的深入刻画又极其精到和完美。解

剖与光相辅相成。西班牙画家格列柯远在16世纪的画作中已超度变形,他对人物骨骼肌肉的狂野夸张与变异,赋予画作充满宗教氛围的奇特美感。毕加索、马蒂斯的素描、速写人体,打破了物象三维界限,有些画穿行于写实与写意之间,徜徉在具象与抽象之中,不乏古典情趣,更富现代构成意味。其作貌似随意,实法度精绝——充分体现了人体解剖的神奇之美。卢奥的画,颇似中国旧时代民间灶君爷木板套色年画,粗犷诡秘,黑重的粗线,内外交错,狂放烈辣,冰中带火。其作回荡着远古的声音,颇富凌厉之美。他对解剖关系的表现,决非额外余功,而是以骨骼肌肉的恣肆夸张,体现了作品神秘的哀愁。以色列为标志的印象派阵营中的特异画家德加,造型功力深厚,他对浴女肌体的表现入木三分,准确精湛,更胜一筹。怪杰达利之作,光怪离奇的造型,令人惊讶。内容虽远离现实,冲破时空,但对人物解剖关系情有独钟,其精密刻画,炉火纯青。奥地利画家席勒的作品,以传统的法度与现代审美相结合,把生命的潜在力量倾注于人体肌肉运动的夸张中。人物的每块肌肉都放射着活力,人称他笔下的肌肉会说话——激昂、亢奋、狞厉,极富悲怆的冷峻美。罗丹的名雕《加莱义民》,其群像人物的神态、手势和四肢筋骨、肌肉的艺术表现,汇成了一曲壮烈的

英雄乐章;另作《欧米哀尔》,肌枯见骨的老娼妇,正是以萎皱衰微的全身肌肉表现她青春远逝的悲凉,如泣如诉,催人泪下。罗丹学生布德尔的名雕《大力士·赫丘利斯》,那像圆石块般凸起的全身紧绷的肌肉聚于一处的力量,似乎要从身上爆发出来,这是生命力量的张扬。大力士握弓待发的全身肌群在咆哮,充满激昂、动荡、强烈的视觉效果。它所形成的心理效应巨大无比。其张力和雄健之气,象征大师布德尔追求不朽的艺术向往。以上两位大师对骨骼肌肉创造性的高度艺术表现,蕴含着强大的精神力量——是赞颂、是宣言、是控诉、是呐喊!

变形并非当今新派画家的专利,从极端变形或以纷乱的色彩进行创作,都掩盖不了解剖知识的贫弱和造型能力的病态。用五个调子画素描称“全因素素描”,弃光用线所画的素描惯称“结构素描”。结构即指骨骼和肌肉,故后者称谓不妥,概念不清,容易误导。因为无论用光、用面或用线造型,都注重解剖关系的深入表现。如法国画家席里柯在《梅杜萨之筏》的创作过程中,曾经深入、反复地研究人体解剖,甚至亲手解剖尸体。

笔者认为这本由J·夏帕德著的《J·夏帕德动态人体解剖》是诸多出版的“艺用解剖”书中最值得推荐的一部。它最适宜初学者及人物造型艺术家所需。其不群的优点如下:

一、采取由表及里和由里及表相结合的内容和程序,即首先欣赏富有生命感的严谨的素描作品,以便获得活生生的直观印象,避免了先接触标本性解剖示图的枯燥乏味之虞,有了全方位的人体概念,继而再从内在认识匿于体表下面的骨骼、肌肉是如何决定人体外形变化的。这正是从感性到理性,又从理性到感性的学习方法。

二、体验动感变化的人体解剖,比观看通体平行如佛状的静态解剖更有兴趣。掌握动态特征难度虽大,但骨骼、肌肉的动态知识易与写生或创作接轨,学而致用。

三、删减了与人物造型无关紧要的医用性的烦冗的解剖内容,以简洁、明确的文字与示图生动地阐述了艺用解剖的基本内容及特征——骨骼的构造像建筑;韧带对人体骨骼起引伸和保持作用;肌肉紧贴骨骼和韧带,它形成运动的系统。该书既规范又活泼,既简练又丰富,并富生命美感。它对初学者和从事人物造型的艺术家都会有很大帮助。

怀着对艺术的忠诚,对经典的崇拜,笔者谨向读者推荐这本书。

2002年5月
刘天呈于北京

前 言

现在又出版一本关于解剖的书，原因何在？

不久前，我同维森·盖普提尔出版社顾问编辑、我的挚友顿·赫尔登谈起关于解剖方面的图书问题。谈话中我们提及《艺术人体解剖大全》一书，该书是我们共同酝酿计划并由我于1975年写成，由维森·盖普提尔出版社出版的。直言不讳地说，我们庆幸自己这本书取得了意想不到的成功，因为在此书面世之际，市面上已有许多其他的质量不错的解剖图书。于是，我们反问自己究竟原因何在。

我认为，该书显然有一些独特之处受到了大量读者的青睐，即在关于骨骼和肌肉等一般章节之后的关于“体表解剖”的那些章节。在这些章节里利用人体模特、素描说明了隐匿于体表下面的骨骼和肌肉是怎样决定活生生的人体外形及其特征的。

顿·赫尔登从另外一些读者那里也听到了相同的反映。

他补充说：“就我所知，经典艺用解剖书籍在表现骨骼和肌肉时，一概沿用传统的处理方法，即拿掉皮肤，以显示皮下的东西；它们几乎从不考虑骨骼和肌肉对人体模特的外形所产生的作用。当然，里歇尔所著《艺用解剖》一书包括了人体表面解剖的几个章节，赫勒在他的关于大师素描的两本书，即《大师的素描教学》和《大师的解剖教学》中也涉及到体表解剖，但更多地是着重于启示。我们至今看到的书均属上乘之作。但没有一本书专门对体表解剖进行系统的研究。”

因此，我们就完全清楚了，人们真正需要的是—本新型的解剖书，不仅有人体模特儿素描，而且还要补充关于骨骼和肌肉决定其体表形式的图解。您现在读到的这本书就是这次谈话的结果。

您将会看到，第一章是简明扼要地介绍一下解剖基础知识。如果您至今尚未接触过艺

用解剖，那么我就希望这一章可作为您的一个很好而又简单的入门。如果您已具备这方面的初步知识，那么您也可借此再度浏览，以求温故而知新。

在简要介绍解剖基础知识之后，主要篇章是讨论模特儿的各种姿势与动作，如立姿、坐姿、蹲姿、转姿等等。每章都分别观察—下男性和女性人体在不同角度的相应姿势。例如关于立姿人体一章就显示了男性和女性模特儿从前、后、侧、斜(转体四分之三)诸角度观察的姿势。而最重要的是，各种姿势和动作均用整页的人体模特儿素描加以表述。有时则在相对的另一页上用骨骼和肌肉的图解对体表的形状进行解释，它们是如何造就成所画人体的凸陷部位的。

为了做到尽可能浅显易懂，我将本书有关解剖的内容利用各种方式加以简化。

首先您会发现，每个人体模特儿素描及其说明性图解仅仅集中表现突出的那个姿势的

骨骼与肌肉。考虑到画面的简洁易认，我没有在每一页上都将每一部分骨骼和肌肉逐一画出并标上名称，否则这些画页将变成一幅幅只看到密密麻麻的文字而找不到要查寻的那个国家的地图！我这样做是从下面的设想出发的：每幅素描都显示了关于体表解剖方面的一定的重要的实际情况（您在阅读过程中将逐渐加以接受），而当您读到最后一页时，便获得了全部必要的信息。

同样，我也力求使解剖学用语简单易懂，尽量避免使用通常采用的拉丁术语，或者说限制在最小程度。例如，提到某一部分骨骼接近人体中心的一端，我就简单地称其为“骨头(tóu)”，即“骨的首端”，而将相对的另一端称之为“骨末端”。同样，我仍然使用惯用的术语，如“髌骨”、“跟骨”、“髌

骨”等，而不采用传统的拉丁术语。

此外，我尽可能将一般情况下视为一种形式的肌肉综合为一个“群”。我不说个别的伸肌、屈肌和内收肌，而是用伸肌群、屈肌群和内收肌群。

为了便于读者使用本书，这里有必要立即列出几个定义。下面的10个词经常出现于图解说明文字之中，读者应熟悉掌握。

(1)外展肌——指由人体的中心线向外伸展的肌肉。

(2)内收肌——指向人体的中心线内收的肌肉。

(3)关节头——指骨骼上粗大的隆突。

(4)骨角——指骨骼的棱角，也可以是外缘线。

(5)伸肌——指伸展人体某一部分的肌肉。

(6)屈肌——指使人体某

一部分弯曲的肌肉。

(7)前突——指骨骼上小的隆突。

(8)椎骨棘突——指一种尖锐的骨棱角。

(9)外旋肌——指操手掌向上旋转的肌肉。


(10)张肌——指操绷紧某个部分的肌肉。

我还想补充一句，本书图解中的骨骼和肌肉大多是根据人体模特儿摆出的姿势用缩短画法绘制而成，这种种姿势在解剖书籍中是甚为罕见的。

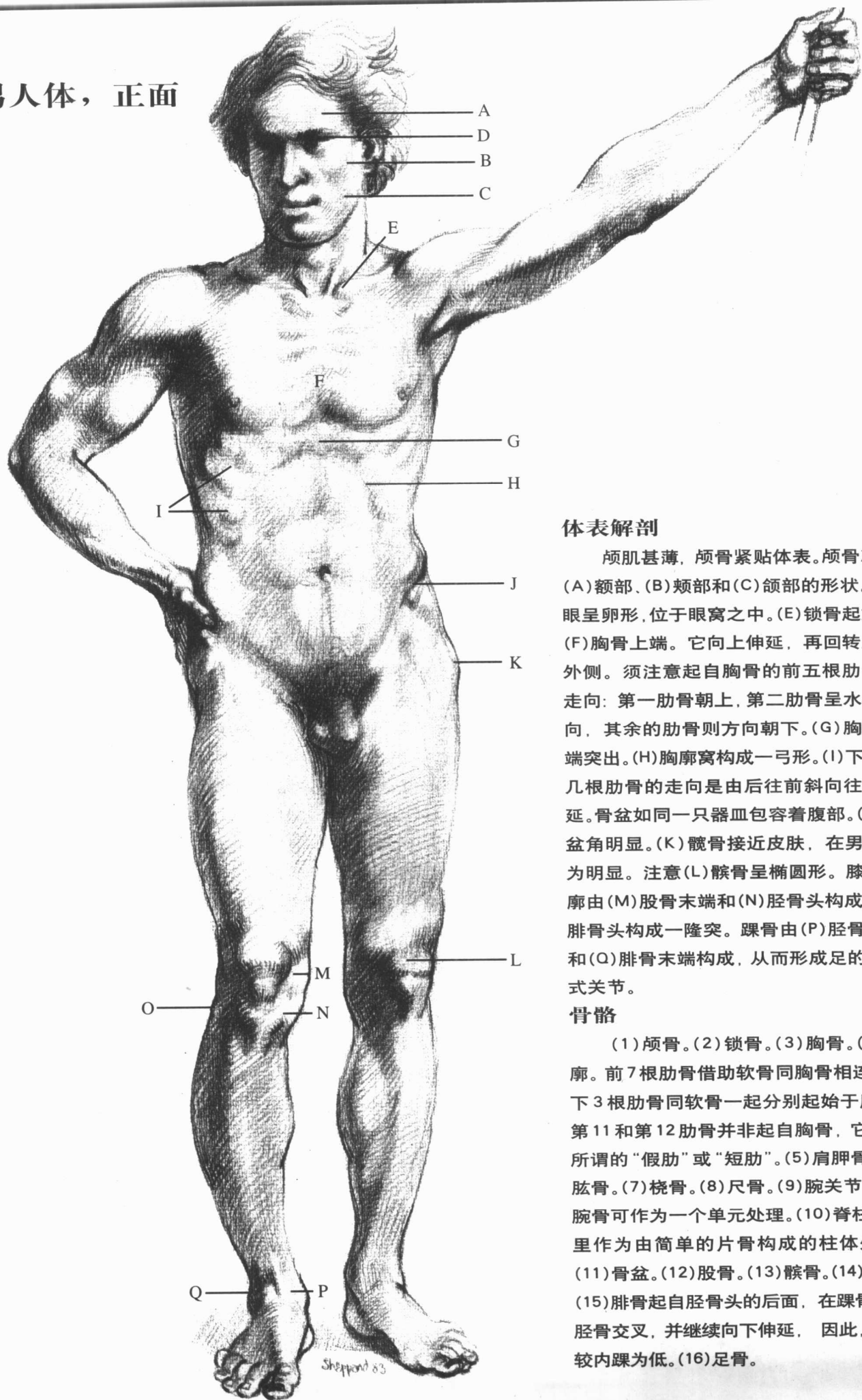
最后我想强调，没有一本艺用解剖书会是至善至美的。谁真正想画人体素描或临摹雕塑，谁就需要永无止境地读这方面的书籍。每一本有关这个题目的好书都会作出自己特有的贡献。

J·夏帕德

第一章 解剖概观



男人体，正面



体表解剖

颅肌甚薄，颅骨紧贴体表。颅骨决定(A)额部、(B)颊部和(C)颌部的形状。(D)眼呈卵形，位于眼窝之中。(E)锁骨起始于(F)胸骨上端。它向上伸延，再回转至肩外侧。须注意起自胸骨的前五根肋骨的走向：第一肋骨朝上，第二肋骨呈水平方向，其余的肋骨则方向朝下。(G)胸骨末端突出。(H)胸廓窝构成一弓形。(I)下方的几根肋骨的走向是由后往前斜向往下伸延。骨盆如同一只器皿包容着腹部。(J)骨盆角明显。(K)髌骨接近皮肤，在男性尤为明显。注意(L)髌骨呈椭圆形。膝部轮廓由(M)股骨末端和(N)胫骨头构成。(O)腓骨头构成一隆突。踝骨由(P)胫骨末端和(Q)腓骨末端构成，从而形成足的折叶式关节。

骨骼

(1)颅骨。(2)锁骨。(3)胸骨。(4)胸廓。前7根肋骨借助软骨同胸骨相连。以下3根肋骨同软骨一起分别起始于肋骨。第11和第12肋骨并非起自胸骨，它们是所谓的“假肋”或“短肋”。(5)肩胛骨。(6)肱骨。(7)桡骨。(8)尺骨。(9)腕关节，8块腕骨可作为一个单元处理。(10)脊柱在这里作为由简单的片骨构成的柱体处理。(11)骨盆。(12)股骨。(13)髌骨。(14)胫骨。(15)腓骨起自胫骨头的后面，在踝骨处同胫骨交叉，并继续向下伸延，因此，外踝较内踝为低。(16)足骨。

