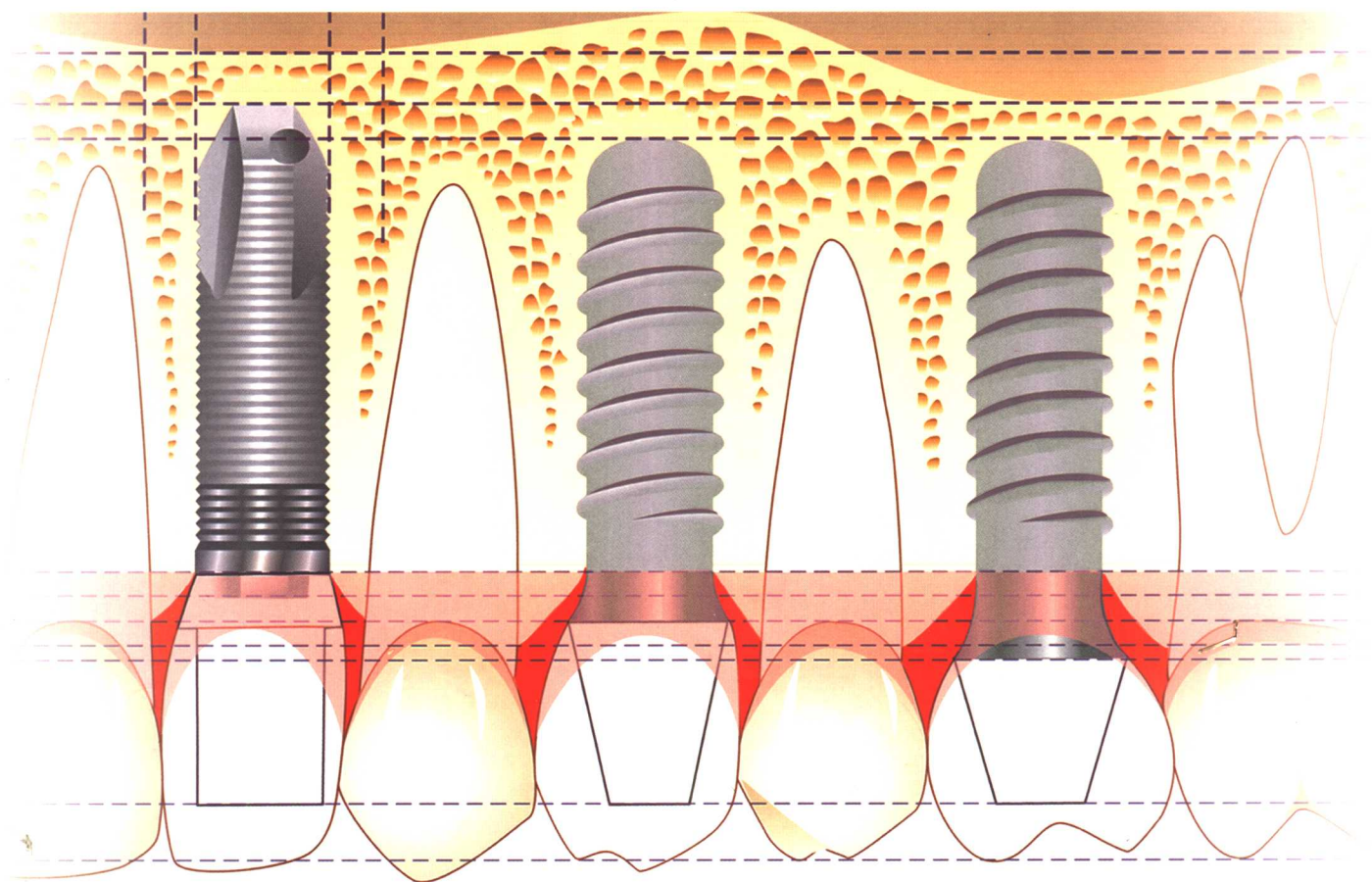


现代口腔种植学

CONTEMPORARY ORAL IMPLANTOLOGY



宿玉成 主编

 人民卫生出版社

R783.6

SYC

C1

126907

现代口腔种植学

CONTEMPORARY ORAL IMPLANTOLOGY

主编 宿玉成

编委 宿玉成

耿威

戈怡

张雪净

赵颖

绘画 袁苏



人民卫生出版社

解放军医学图书馆[书]



C0245084

图书在版编目(CIP)数据

现代口腔种植学/宿玉成主编. —北京:

人民卫生出版社, 2004. 10

ISBN 7-117-06399-8

I. 现… II. 宿… III. 口腔种植学 IV. R783.6

中国版本图书馆 CIP 数据核字(2004)第 087909 号

现代口腔种植学

主 编: 宿玉成

出版发行: 人民卫生出版社(中继线 67616688)

地 址: (100078)北京市丰台区方庄芳群园 3 区 3 号楼

网 址: [http://www. pmph. com](http://www.pmph.com)

E - mail: [pmph @ pmph. com](mailto:pmph@pmph.com)

印 刷: 北京人卫印刷厂(宏达)

经 销: 新华书店

开 本: 889×1194 1/16 印张: 27.75

字 数: 825 千字

版 次: 2004 年 10 月第 1 版 2004 年 10 月第 1 版第 1 次印刷

标准书号: ISBN 7-117-06399-8/R·6400

定 价: 176.00 元

著作权所有, 请勿擅自用本书制作各类出版物, 违者必究

(凡属质量问题请与本社发行部联系退换)

序 一

在过去的半个世纪，特别是在20世纪80年代以后，口腔种植已从一项新技术逐步发展成为一门新兴的学科，在发达国家已成为一种牙列缺损或缺失的常规临床修复技术。

我国是世界上最早尝试牙种植的国家之一。据记载，在4000年前就有人开始进行牙种植，但是只有在20世纪后期，特别是以Brånemark为代表的学者提出“骨结合”理论后，同时伴随着材料学的进步，牙种植才真正获得成功，并逐渐为口腔医学界所公认。我国对牙种植的研究和应用较美国国家起步晚，但普及和发展的速度很快。原华西医科大学口腔医学院陈安玉教授等在国内最先开展研发工作；此后许多院校进行了种植系统的研发、基础研究和临床应用研究，相继引入国外一些知名的种植系统，使种植技术在全国范围内大规模开展起来。临床应用的范围，从常见的牙列缺损和缺失的恢复到外伤、肿瘤术后导致合并骨缺损的牙列缺损和缺失的恢复与再造，种植技术从单纯的牙种植到引导骨再生和骨移植技术等均已开展。

尽管如此，我们的研究深度及临床操作规范与发达国家相比，还有很大差距，对种植技术的培训还不能满足临床和口腔种植发展的需求。北京协和医院口腔种植中心较为全面地开展了口腔种植的基础研究和临床实践，积累了丰富的经验，在此基础上他们编著了《现代口腔种植学》一书，全面而系统地介绍了口腔种植的基础理论和临床实践，包括组织学、解剖学、材料学等基础研究和种植外科、种植修复、种植支抗及种植体维护等各种临床操作技术和理论。同时，本书不但介绍了国际知名种植系统在临床上的应用，还介绍了国内自行研发的种植系统的临床应用。难能可贵的是，几乎所有的图片和资料均为作者自己的研究成果，反映出国内口腔种植学的研究和应用已经进入一个新的阶段。

《现代口腔种植学》的出版为临床医师及从事口腔种植的研究人员提供了一本高水平、高质量的参考书，具有较高学术和实用价值，不但有利于规范临床应用，而且对进一步的研究工作也有所启示。

祝愿口腔种植事业健康发展！祝贺《现代口腔种植学》出版发行！



2004年夏于上海第二医科大学口腔医学院

序 二

20世纪60年代,Brånemark教授创立的骨结合理论奠定了现代口腔种植学的生物学基础,40多年来,经过世界各国学者的大量临床实践和基础研究,口腔种植学已成为口腔医学领域中一门新的分支学科,有人将其称之为口腔医学领域的一场革命。它不仅是修复牙列缺损与缺失以及颌面部器官缺损、缺失的理想手段,同时也极大地推动了口腔医学的整体发展。口腔种植学的成熟与发展综合了口腔医学领域中的一系列新技术、新成果,例如种植体的材料、设计及表面处理、种植外科技术、种植修复技术、种植修复的技工室制作技术和种植体维护等。因此,成功的口腔种植修复是口腔医学中多学科、多种临床技术相互交叉相互融合的结果,它的成功实施也需要多学科口腔临床医护人员的密切合作。

中国医学科学院北京协和医院口腔种植中心具有专门从事口腔种植外科、种植修复、种植体维护和种植修复技工等的医生、技工和护士,人才结构齐全。他们积极学习国内外口腔种植学的先进理论和经验,结合自己的临床实践,扎扎实实地开展口腔种植工作,并在实践中不断总结经验,不断总结自己的研究成果,在此基础上编写了《现代口腔种植学》专著。

这本专著系统地介绍了现代口腔种植学的基本理论和一系列规范的临床操作技术,涵盖口腔种植的组织学、解剖学、材料学、口腔种植外科技术、种植修复技术、种植支抗技术、种植体维护以及种植的适应证、禁忌证和并发症等。《现代口腔种植学》的出版是北京协和医院口腔种植中心宿玉成教授及其领导下的中心所有同仁们辛勤工作的结晶。该书图文并茂,内容丰富、详尽,展示了作者多年来在口腔种植学领域开展的一系列新技术,取得的新成果。本书的出版对促进我国口腔种植学的规范健康发展无疑具有重要意义,也为正在开展或将要开展口腔种植的同行们提供了一本很有价值的参考书。

从《现代口腔种植学》的出版发行,我非常高兴地看到我国口腔种植事业的蓬勃发展,看到在短短的十多年间,国内口腔种植所取得的巨大进步,同时我也为国内口腔种植学科队伍的不断发展壮大以及所取得的令人鼓舞的新成就而感到由衷的自豪。我相信有全国口腔医学工作者的团结进取,艰苦努力,我国的口腔种植事业一定会得到进一步的普及和发展,现代口腔种植学的一系列新技术、新成果也必将进一步推动我国口腔医学的发展,并为更多的患者带来福音。



2004年8月14日于北京大学口腔医学院

前 言

口腔种植技术已经经历了几个世纪的发展历程，但由于失败率较高，其发展和临床应用受到限制。直到 20 世纪，两项研究成果改写了口腔种植的历史：①四十年代，美国哈佛大学的 Strock 教授等研制的两段式根形种植体在临床应用获得了长期成功，并开始进行动物实验探讨骨和种植体的结合方式；②六十年代，瑞典 Gothenberg 大学的 Brånemark 教授和瑞士的 Schroeder 教授等学者关于种植材料和骨—种植体界面的研究，提出了“骨结合”（osseointegration）理论，两位教授分别发明了潜入式种植（Brånemark 种植系统）和非潜入式种植（ITI 种植系统）。这两项研究奠定了口腔种植的理论基础，由此，国内外学者进行大量的基础研究和临床实践，产生了各种各样的种植系统，形成了较为完整的基础理论，种植技术也趋于成熟，口腔种植学（oral implantology）开始成为一门新的学科。

口腔种植技术在发达国家迅速发展，成为牙列缺损和缺失的常规修复方法之一，其所具有的功能和美学修复效果是传统修复方法无法比拟的。虽然国内这一技术起步较晚，但其普及和发展的速度同样非常迅速，患者的接受程度很高。由于口腔种植技术具有一定的复杂性，口腔种植的临床工作往往需要经过专门培训。北京协和医院口腔种植中心从 2002 年开始定期举办口腔种植技术培训班，进行临床操作的模拟训练。本书是在培训教程的基础上进一步整理、编辑完成的。

本书命名为《现代口腔种植学》是因为：①口腔种植学作为一门学科，在发展过程中形成了许多理论体系、种植系统和临床操作技术，但有些已经很少使用，如纤维结合理论和纤维骨结合理论、其他材料的种植体和叶状种植体等，本书不再讨论和介绍；②以骨—种植体的骨结合理论作为种植体愈合的生物学基础；③以钛作为种植体材料；④以根形种植体作为常规种植体；⑤同时介绍潜入式和非潜入式种植的种植系统及其临床应用；⑥种植体植入应满足生物力学要求，达到较高的长期成功率；⑦种植修复应满足功能要求和达到完美的美学效果。因此，本书从临床实践出发，较为全面地论述了现代口腔种植的基础理论和临床操作技术，内容涉及到口腔种植的解剖学、组织学和材料学等基础研究以及口腔种植适应证、禁忌证、设计原则和种植外科技术、种植修复技术、种植体维护技术和种植支抗技术等。全书共分二十四章，附 940 幅病例图片、模式图等，力争使读者全面了解和掌握现代口腔种植学的基础理论和临床操作技术。

在本书编写过程中，我们得到了中国工程院院士、中华口腔医学会副会长、中华口腔医学会口腔颌面外科专业委员会主任委员邱蔚六教授和中华口腔医学会口腔种植专业委员会委员王兴教授的指导和鼓励，并为本书作序，在此深表谢意。

本书在编写过程中得到北京协和医院口腔科和口腔种植中心同仁的大力支持。吉林大学口腔医学院欧阳喈教授一直对本书给予关注和支持；中国工程院院士曹春晓教授和北京航空材料研究院涂柏林教授对本书的材料学内容给予指导并审校了相关章节，侯淑娥高级工程师协助拍摄电镜扫描照

片;北京协和医院内科学系徐作军教授对口腔种植中相关系统性疾病的处理原则和方案等内容给予指导,并审校了相关章节,放射科金征宇教授对CT研究内容给予指导,张云庆和王纭医师协助CT扫描;中国人民解放军总医院王东胜副主任技师协助制作硬组织切片;首都医科大学口腔医学院李翠英教授对组织学研究内容给予指导,并审校了相关章节,李玉京教授协助并指导偏光显微镜下的组织学研究,在此深表感谢。

袁苏同志为本书绘制所有插图,谷一同志为本书排版,北京协和医院鄢雪川、郭春岚医师认真阅读和校对,丁珊珊同志参与部分内容的初稿打印,在此一并致谢。

本书所有内容和图片除标注外均为北京协和医院口腔种植中心的研究内容和实验及临床资料。因为本书基本涉及了口腔种植的各个方面,内容较多,笔者水平有限,不可避免存在错误及疏漏之处,敬请广大读者指正,以利提高和改正。

宿玉成

2004年8月于中国医学科学院北京协和医院

目 录

第一章 口腔种植的基本概念

口腔种植的历史回顾	3
口腔种植学的基本概念	7
骨-种植体界面和骨结合	8
种植体的分类	9
根形种植体的组成	10
种植外科分类和名称	17
种植修复的分类	19
种植体负重	21
口腔种植的临床实践	23

第二章 口腔种植的解剖学基础

牙槽骨表面的粘膜组织	29
上颌骨	31
下颌骨	35
颌骨的神经分布和血液供应	38
牙槽骨的吸收和萎缩	40

第三章 口腔种植的组织学基础

种植体周围骨组织学结构	49
骨组织的形成和改建	51
种植体愈合	53
种植体周围软组织结构	57
拔牙创愈合及种植体植入时机	60

第四章 口腔种植体材料及表面处理

种植体材料及特性	63
钛浆涂层表面处理	65
羟基磷灰石涂层表面处理	66
喷砂和酸蚀表面处理	68
可吸收性研磨介质表面处理	70
电化学氧化表面处理	71

第五章 口腔种植的检查与诊断

口腔种植的检查目的和方法	75
根尖片	77
曲面体层摄影片	78

直线体层片和侧位片·····	80
电子计算机体层摄影·····	82
第六章 口腔种植的设计和生物力学原则	
口腔种植设计的生物力学原则·····	91
影响种植体设计的主要因素·····	96
第七章 口腔种植的适应证和禁忌证	
口腔种植的指征·····	107
系统性疾病与口腔种植·····	110
口腔内状态和种植治疗·····	119
第八章 口腔种植外科的原则和处理	
种植外科的基本原则·····	123
种植外科的基本器械·····	124
术前准备和消毒·····	128
麻醉和切口设计·····	129
缝合及术后处理·····	135
第九章 口腔种植的常规外科技术	
潜入式种植-柱状种植体植入术·····	141
潜入式种植-螺旋状种植体植入术·····	147
非潜入式种植-螺旋状种植体植入术·····	153
第十章 口腔种植外科的软组织处理	
Ⅱ期手术·····	163
软组织处理·····	167
第十一章 口腔种植的骨挤压和骨劈开技术	
骨挤压技术·····	179
骨劈开技术·····	181
第十二章 口腔种植的牙槽嵴扩增术	
牙槽嵴扩增的骨移植技术·····	187
上颌窦底提升术·····	194
上颌窦底冲顶术·····	202
下牙槽神经移位术·····	203
第十三章 口腔种植中的引导骨再生技术	
引导骨再生和骨缺损·····	207

屏障膜和骨移植材料·····	209
Bio-oss与Bio-gide在种植外科中的应用·····	211
引导骨再生的手术原则及要点·····	216
第十四章 即刻种植外科技术	
即刻种植的适应证、禁忌证·····	223
即刻种植的外科程序·····	224
第十五章 口腔种植的基本修复技术	
印模技术·····	233
制作人工牙龈并灌注工作模型·····	238
取颌位纪录与上殆架·····	240
上部结构的制作·····	241
试戴及安装修复体·····	242
种植修复的相关临床技术·····	243
粘结固位种植体支持的单冠·····	246
螺丝固位种植体支持固定局部义齿·····	251
螺丝固定种植体支持全颌义齿·····	257
杆附着体固位种植体—组织支持的覆盖义齿·····	266
球附着体固位种植体—组织支持的覆盖义齿·····	273
第十六章 单颗牙缺失的种植修复	
单颗牙缺失种植的设计要点·····	281
单颗牙缺失种植外科要点·····	283
单颗牙缺失种植修复要点·····	284
第十七章 固定局部种植修复	
固定局部种植修复的分类与设计·····	295
固定局部种植修复的外科要点·····	299
固定局部种植修复的修复要点·····	302
第十八章 无牙颌的种植修复	
无牙颌种植修复的诊断·····	307
无牙颌种植修复的分类·····	310
无牙颌患者种植修复前的检查与准备·····	311
种植体—组织支持的全颌覆盖义齿·····	314
种植体支持的固定全颌义齿·····	318
无牙颌种植修复咬合关系的设计·····	319
第十九章 口腔种植的即刻负重技术	
即刻负重的发展简史和基本原理·····	333

即刻负重的适应证和禁忌证	334
影响即刻负重成功的主要因素	338
口腔种植修复即刻负重技术的临床过程与要点	340
第二十章 口腔种植修复与附着体	
附着体的概念	345
附着体种植义齿临床修复特点	346
MINI-SG冠外精密附着体在种植修复中的应用	347
第二十一章 正畸治疗中的种植支抗	
种植支抗的发展简史和分类	353
种植支抗的生物机械原理	355
牙种植体支抗	357
腭部种植体支抗	359
腭部骨膜下骨支抗	364
微螺钉种植支抗	365
小型钛板种植支抗	367
种植支抗失败的原因	369
第二十二章 口腔种植和正畸联合治疗	
种植修复前的正畸治疗	373
正畸治疗后的种植修复	376
第二十三章 口腔种植体维护	
口腔种植的成功标准和相关因素	383
口腔种植修复后的复诊	386
第二十四章 口腔种植并发症	
术中并发症	395
术后并发症	396
修复后并发症	397
渐进式阻截支持疗法	401
参考文献	403
索引	423

第一章

口腔种植的基本概念

宿玉成

现代口腔种植的基础理论和临床实践涉及到口腔医学、基础医学、生物力学、化学和材料学等许多学科和领域，是现代科学技术和口腔医学相互渗透、融合的结晶。其发展和普及的速度很快，已经成为临床上牙列缺损和缺失的常规修复手段。

本章概要地回顾口腔种植的发展历史，介绍现代口腔种植学的基本概念和口腔种植的术语及分类，有助于概要地了解现代口腔种植学和本书的主要内容。

- 口腔种植的历史回顾
- 口腔种植学的基本概念
- 骨—种植体界面和骨结合
- 种植体分类
- 根形种植体的组成
- 种植外科分类和名称
- 种植修复的分类
- 种植体负重
- 口腔种植的临床实践



口腔种植的历史回顾

牙列缺损或缺失后的种植治疗已经获得成功，成为一种常规的修复方法。从基础研究—种植系统的改进—临床应用—疗效的判定已经形成了一个不断完善的循环链，使得口腔种植技术不断改进，概念不断更新，临床效果不断提高，形成了一门崭新的分支学科——口腔种植学。

口腔种植学的发展既标志着口腔医学的进步，也反映了生物学、化学和材料学等学科的发展，是相关学科之间相互渗透、融合的结晶。口腔种植学是一门应用医学，其产生和发展代表了人们对口腔美学和功能恢复的追求，是在无数次失败和成功的基础上发展起来的。简单的历史回顾（表 1-1）不但能使我们了解口腔种植的发展史，同时还有助于我们理解现代口腔种植技术。

牙种植的产生是从类似于现在的根形种植体开始的，至今已有几千年的历史。早在 4000 年前的中国、2000 年前的埃及和 1500 年前的印加帝国就已经有人类使用同种异体牙、动物牙和金属材料等替代缺失牙的记载，但目的纯粹是为了美学装饰，而

不是恢复咀嚼功能。公元 1100 年 Alabucasim 首先使用外科植入技术进行牙移植和牙再植，一度流行于法国和英国等欧洲国家的上层社会。但是，由于失败率高和担心传染结核、梅毒等原因，对牙移植持批评态度的人数逐渐增加。

19 世纪初期自然科学迅速发展，科学技术和知识在医学领域得以广泛应用，人们开始植入异质材料代替缺失的牙。1807 年 Maggiolo 使用金做成根形种植体，虽然只使用了 14 天，但启发人们开始尝试将不同的材料如金、银、陶瓷和象牙等做成牙的形状，用于牙种植。

1891 年 Wright 的异质种植体在美国获得一段式种植体的专利（图 1-1）。1906 年 Greenfield 使用铱铂和纯金制作种植体，其外形为空窠圆柱状，类似于现在的中空柱状种植体，并有“固定基台（fixed abutment）”。他采用延期种植方案，用环钻制备种植窝，几周之后再安装牙冠。1909 年他获得了两段式种植体的专利（图 1-1）。

这个时期出现了很多种植体，但是由于缺乏实

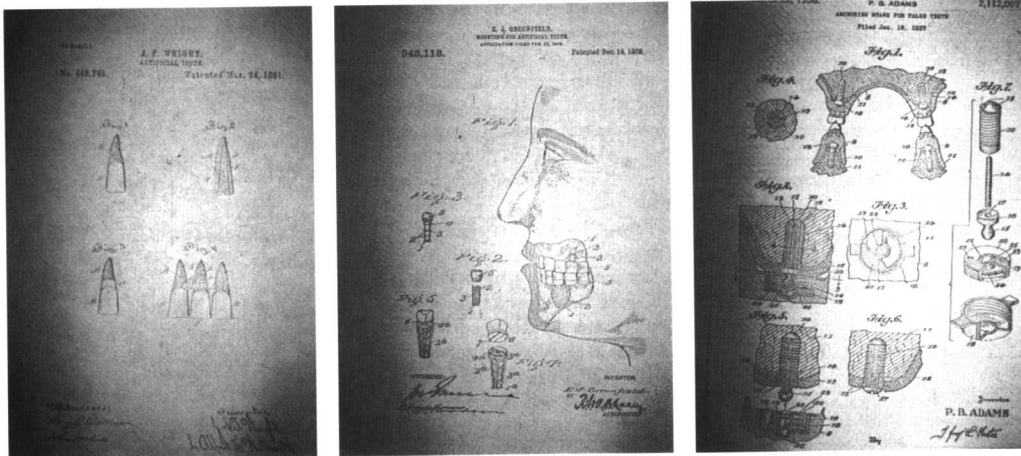


图 1-1 早期的牙种植专利
左图: Wright 一段式种植体, 1891 年设计
中图: Greenfield 两段式种植体, 1906 年设计
右图: Adams 两段式根形螺旋状种植体, 1937 年设计
引自: Bell. W.H. Modern Practice in Orthognathic and Reconstructive Surgery, 1992

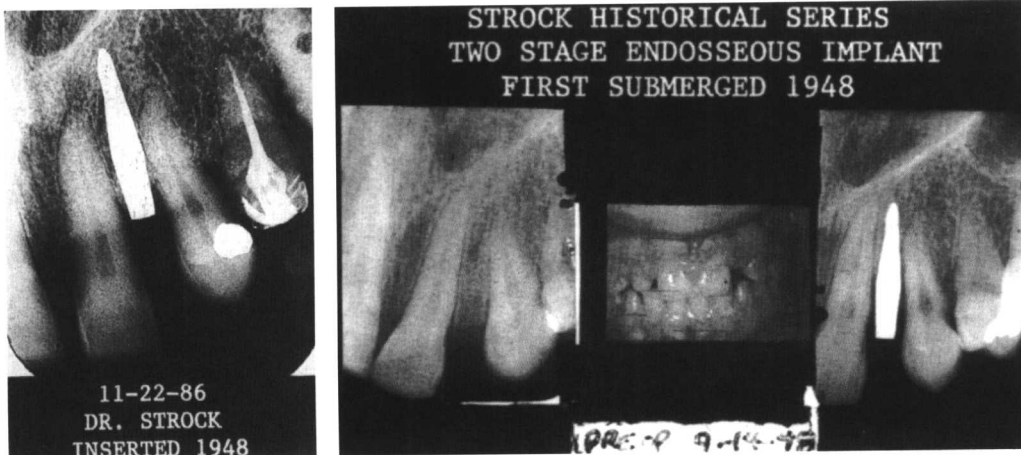


图 1-2 Stock 两段式根形种植体
左图: 1948 年植入左侧上颌侧切牙处的根尖片影像
右图: 功能性负重 38 年后的根尖片影像
引自: Bell. W.H. Modern Practice in Orthognathic and Reconstructive Surgery, 1992

验研究的支持，并且临床失败率很高，这一技术仍未得到广泛应用。

1937年Adams设计了螺旋柱状种植体和球状附着基台(图1-1)，第一次考虑到了两段式的外科程序。虽然不知道这项专利是否被应用于临床，但已清楚地显示出他的设计和现代种植的设计概念极为相似。

同年Strock用钴铬铝合金制作一段式螺旋状种植体，将其植入狗的体内进行实验，并于115周后对其进行组织学研究。经过研究，Strock将骨-种植体界面称为“粘连(ankylosis)”，同时他还将一段式种植体应用于临床，其中一颗左侧上颌中切牙的种植义齿使用了15年。1946年他又设计出了两段式螺旋种植体。他很有可能是首先使用两段式骨内种植体者。该种植体是用钽金属柱手工制作，植入颌骨后缝合创口。在种植体完全愈合后，行Ⅱ期手术暴露种植体，安装基台和修复体。Strock的种植体愈合时间较长，甚至允许种植体埋置在粘膜下几年后才进行冠上修复。他植入的第一颗潜入式种植体50年后仍在行使功能(图1-2)。

Strock提出，良好的咬合关系是避免种植体受到咬合创伤和骨吸收的关键因素，并且首次实现了种植体在人体内的长期生存。1939年他描述了他的成功：“牙拔除后即刻种植，没有术后并发症，之后的X线检查显示了骨和种植体的完全结合(integration)，组织学切片显示受植区组织完全耐受种植体”。由此可见Strock第一次进行了动物实验研究，确定了骨-种植体界面，应用了两段式种植体，并且从机体反应、组织学切片和影像学检查等方面评价了牙种植的效果，由此翻开了现代口腔种植的新篇章。

1940年Bothe等第一次报告了骨和钛的“融合(fusion)”。

1952年Brånemark开始用钛合金制作的观测器植入骨内来研究骨髓愈合过程中的血液微循环，在这个过程中偶然发现钛和骨发生了非常坚固的结合，并于60年代初开始将钛应用于牙种植的研究。他将种植体植入狗的体内，在长达10年的骨-种植体结合的实验研究中没有发现不利于骨和软组织的反应。1965年Brånemark开始进行人体应用研究，又一个10年之后，1977年进行了成功的报告，正式提出了“骨结合(osseointegration)”的理论：在光镜下，活骨和种植体表面直接接触，并且比例不同。1981

年Albrektsson等提出影响种植体骨结合的4个基本因素为：①种植体的生物相容性、设计和表面状态；②受植床的状态；③外科植入技术；④负重状态。由此奠定了现代口腔种植理论的基础，其主要原则至今未变。按照当时的认识，骨结合种植体应该是纯钛、螺旋根状和光滑的表面形态。随后也就是在1981年Adell等发表了15年的临床研究报告，5年以上成功率达到90%。1982年5月Brånemark等人的观点在加拿大多伦多大学的“临床口腔医学骨结合(Osseointegration in Clinic Dentistry)”国际学术会议上得到了认同。

尽管Brånemark等人首次提出骨结合是骨和种植体的直接接触，并且具有潜在的临床优势，但是在学术交流中这一观点仍然不能完全令人信服，部分原因在于方法上的不足。在70年代，人们还无法取得完整的骨和金属的联合切片，所以骨结合的组织学观察仍然是间接的，只有在取出种植体的同时去掉某些软性界面组织，才能检查和分析界面的骨结合状态。

Schroeder首次很清楚地证实了骨结合在组织学上的存在。他领导的一个完全独立于Brånemark之外的研究小组从70年代中期开始对骨-种植体直接结合进行研究。由于采用一种新的切片技术，能直接制作未脱钙的骨和种植体的联合切片，而不是象从前那样将骨和种植体分离，因此获得了骨与种植体直接接触的组织学图片。Schroeder的研究方法至今仍是种植系统研发的必经之路。

在种植的基本理论和操作技术得到统一之后，骨-种植体界面的生物化学、生物力学的研究进一步深入；对种植体的表面处理也从单纯增加接触面积发展到提高生物化学性能的方法研究，产生了一系列新的表面处理技术，如新的HA涂层技术、酸蚀技术、可吸收性介质喷砂技术、电化学氧化技术和离子技术等；出现了一系列新的产品，如SLA表面处理种植体(ITI)、TiUnite表面处理种植体(Brånemark)、RBM表面处理种植体(Lifecore)和HA涂层表面处理种植体(BLB)等。

口腔种植学的历史是口腔种植外科技术、修复技术、工艺技术和种植体维护技术的进步以及相关学科的发展相互融合的历史，至今已形成了成熟的临床技术，产生了许许多多的种植系统，口腔种植的基础和临床研究进入了又一个快速发展时期。

表 1-1 口腔种植年代史简表

年 代	材 料	形 状	种 植 技 术	报 告 人
~2000BC	同种异体牙	同种异体牙	再植, 无特殊技术	Marziani(1955)
~400BC	金、木和动物牙	牙形	再植, 无特殊技术	Cockburn 等(1955)
1100	同种异体牙	同种异体牙	外科植入技术	Arnaudow 等(1972)
1647	同种异体牙	同种异体牙	再植, 无特殊技术	Ulbricht(1989)
1756	同种异体牙	同种异体牙	第一个组织学检查	Hunter(1956)
1807	金	根形	使用 14 天	Jourdan 等(1807)
1863	瓷	根形	拔牙后种植	Mitscherlich(1863)
1906	铍-铂	菱形, 中空状	延期种植, 骨孔预备, 种植体植入	Greenfield(1913)
1937	钴铬钼合金 铍-铂	螺旋状, 并有冠上结构 骨膜下金属丝网状, 含 4 个基台	即刻种植, 首次组织学检查 粘膜上印模	Strock(1939) Müller(1937)
1943	钴铬钼合金	骨膜下金属支架	粘膜上印模	Dahl(1943)
1946	钽	螺旋状	潜入式	Strock 等(1949)
1947	钽	螺旋状	一段式, 自攻性	Formiggini(1947)
1951	钴铬钼合金	骨膜下金属支架	暴露骨面印模, 两段式程序	Ogus(1951)
1954	钽	带孔的盘状	延期种植, 一段式	Marziani(1955)
1960	丙烯酸树脂	支架	两段式, 三个月后功能性 负重	Maurel(1960)
1962	钽	钉状	呈三脚架状植入	Scialom(1962)
1964	聚甲基丙烯酸树脂	根形	即刻种植	Hodosch 等(1962)

表 1-1 口腔种植年代史简表 (续)

年 代	材 料	形 状	种 植 技 术	报 告 人
1966	纯钛	螺纹柱状	延期种植, 延期负重, 螺纹钻成形	Brånemark等(1977)
	钛, 钴铬钼合金	大孔叶状	用涡轮钻或摆动锯进行 槽形骨预备	Linkow(1966)
1971	氧化铝陶瓷	螺旋状	延期种植, 逐级骨预备	Sandhaus(1971)
	钽	钉状	成排钉入	Pruin(1971)
1974	钽	螺旋状	一段式, 即刻负重, 自攻性	Heinrich (Pruin, 1974)
	钽	双叶状	槽形骨预备	Herskovits(1974)
1975	生物陶瓷	螺旋状	即刻种植, 延期种植	Kawahara 等(1975)
	不锈钢	骨内螺旋状和叶状	需要口外切口	Small(1975)
1976	氧化铝陶瓷	锥状, 根形	延期负重, 牙龈愈合	Schulte 等(1976)
	钛浆涂层	柱状, 具有内动部件	内冷, 无负重愈合	Koch(1976)
	钛浆涂层	中空柱状, 中空螺旋状	即刻负重	Schroeder 等(1976)
1979	钛	螺旋状	即刻功能性负重	Ledermann(1979)
1982	钛	柱状	几种修复治疗方案	Niznick(1982)
1987	羟基磷灰石涂层	柱状	外科程序和钛浆涂层一致	Thomas 等(1987)
1991	钛, 酸蚀表面处理	螺旋状	非潜入式	Buser 等(1991)
1999	钛, 羟基磷灰石 新涂层技术	螺旋状	潜入式	Burgess 等(1999)
2000	钛, 电化学氧化 表面处理	螺旋状	潜入式	Hall 等(2000)
	钛, 离子表面处理	螺旋状	潜入式	Maeztu(2000)
2001	钛, 可吸收性喷砂 介质表面处理	螺旋状	非潜入式	Sanz 等(2001)