

Neuroblastoma Tumors
Diagnosis & Treatment

滋养细胞肿瘤的诊断和治疗

人民卫生出版社

滋养细胞肿瘤的诊断和治疗

Trophoblastic Tumors

Diagnosis & Treatment

中国医学科学院
首都医院妇产科 宋鸿钊 吴葆桢 唐敏一 王元萼 著

人民卫生出版社

责任编辑 马博华

滋养细胞肿瘤的诊断和治疗

中国医学科学院

首都医院妇产科

宋鸿钊 吴葆桢 唐敏一 王元萼 著

人民卫生出版社出版

(北京市崇文区天坛西里10号)

北京新华印刷厂印刷

新华书店北京发行所发行

787×1092毫米16开本 18 $\frac{1}{4}$ 印张 4插页 380千字

1981年10月第1版第1次印刷

印数：1—4,300

统一书号：14048·3992 定价：6.65元

前 言

(Introduction)

由于近代医学科学的进展，许多疾病已经得到比较满意的治疗方法，而恶性肿瘤则日渐成为人类的常见病和多发病，严重地威胁着人类的健康和生命。因此，对恶性肿瘤的预防、诊断和治疗乃是当代医学上最为重要的课题之一。

在妇科领域中，子宫颈癌已有了一些防治的办法。早期病例经过手术或放射治疗可以取得较好的疗效，而早期病例又可以通过防癌普查早期发现。为此，近几十年来宫颈癌的发病率和死亡率均有了明显的下降。但是，对于妇科其他恶性肿瘤尚无很好的治疗方法。恶性滋养细胞肿瘤就是其中之一。这种肿瘤绝大多数来自胚胎的滋养细胞，破坏力极强，很早就可通过血运播散，广泛转移，致病人于死命，其中尤以绒毛膜癌危害最大，国内外病人死亡率均很高，对妇女生命威胁很大。为此，新中国成立后，我们即开始了对这病的研究。

通过第一阶段约十年（1949~1958）的临床观察和实验室研究，初步了解了这类肿瘤的临床和病理的特点及其发展规律，也建立了一套检查的方法和诊断的标准。但在治疗方面，由于仍是沿用传统的方法——手术切除子宫和术后放射治疗，效果很差。

自1958年开始，我们乃从事于新疗法的研究。经过十多年不懈的努力，克服了重重困难和障碍，终于找到了几种有效的药物，建立了一套大剂量治疗的方法，取得了比较显著的疗效，加上诊断方法的不断革新，提高了早期诊断率，护理技术的不断改进，防止了各种并发症，使这类肿瘤病人的死亡率有了明显的下降。

自1948年至1975年，我们共收治了这类病人近1200例，其中绒癌和恶性葡萄胎，分别为429和441例，良性葡萄胎272例（良性葡萄胎病人数字比例较小，主要是一般收入住院治疗的数字，而绒癌和恶性葡萄胎则包括很多各地转来病人数字）。绒癌的死亡率由过去的90%左右下降到20%左右，恶性葡萄胎的死亡率由过去的25%左右，下降到接近于零。在治愈出院的病人中有不少是过去认为绝对无治愈希望的、已有肺、脑、肝、脾等全身广泛转移、极晚期的病例，经过治疗也获得了新生，重新参加了工作。许多青年妇女单纯用药治疗，保留生育机能，治愈出院后，绝大部分生育了子女，孩子的成长和发育也都正常。所有治愈出院的病人经定期复查，很少复发，全部已超过五年，75%以上已超过了十年，有的已接近廿年。用近代诊断方法，反复检查，均无复发和残余癌的迹像，说明这些病人可能已经取得根治。这是恶性肿瘤治疗工作中的一个新的进展，不仅为这类肿瘤提供了一种根治的疗法，使这类过去认为最难治的肿瘤，变成今天最易于治疗的肿瘤之一。同时，也改变了过去的“恶性肿瘤有了转移，就是不治之症”，和“化学药物治疗恶性肿瘤只能起到暂时缓解的作用”等看法，为今后攻克其他恶性肿瘤增加了信心。

为了将我们取得的经验进行广泛的验证，1972年起，我们遵照卫生部指示举办了学习班，每半年一期，至今已有近20期，学员来自全国各地。据各地同志反映，他们回去

后开展工作，也都取得了较好的效果。今天，为了作进一步的介绍推广，以便有更多的病人能获得根治的机会，决定将学习班上编写的讲义，加以整理和补充，写成本书，供同志们参考。

本书内容基本上都是我们自己经验的总结。但近年来，国内外很多学者在这方面也做了很多工作，取得了很大的进展。为使读者对这方面也有比较全面的了解，不少篇章也增加了这方面的内容，并于书后编写了国内外主要参考文献一章。但由于我们水平有限，书中所介绍的观点和经验，有的可能是片面的，或甚至是错误的；对国内外有关这方面工作情况，了解也是很不够的。我们真诚希望读者们能对本书存在问题，提出宝贵的意见、批评和指正。

目 录

(Contents)

前言 (Introduction)	[1]
第一章 滋养细胞和滋养细胞肿瘤 (Trophoblastic Cell and Trophoblastic Tumors)	1
第一节 滋养细胞 (Trophoblastic Cell)	1
第二节 滋养细胞肿瘤 (Trophoblastic Tumor)	5
第二章 研究滋养细胞肿瘤的历史及我院研究经过 (Historical Account and Our Own Study)	8
第一节 研究的历史 (Historical Account)	8
第二节 我院研究经过 (Our Own Study)	9
第三章 滋养细胞肿瘤的病因学和流行病学 (Etiology and Epidemiology of Trophoblastic Tumors)	12
第一节 发生原因 (Etiology)	12
第二节 发生情况 (Incidence)	15
第四章 滋养细胞肿瘤的临床表现 (Clinical Manifestations of Trophoblastic Cell Tumors)	25
第一节 良性葡萄胎 (Hydatidiform Mole)	25
第二节 恶性葡萄胎 (Malignant Mole)	36
第三节 绒毛膜癌 (Choriocarcinoma)	39
第五章 滋养细胞肿瘤的病理特点 (Pathological Characteristics of Trophoblastic Tumors)	47
第一节 正常绒毛和滋养细胞 (Normal Chorionic Villuos and Trophoblastic Cells)	47
第二节 良性葡萄胎 (Hydatidiform Mole)	49
第三节 恶性葡萄胎 (Malignant Mole)	53
第四节 绒毛膜癌 (Choriocarcinoma)	59
第六章 滋养细胞肿瘤的诊断 (Diagnosis of Trophoblastic Tumors)	78
第一节 良性葡萄胎的诊断 (Diagnosis of Hydatidiform Mole)	78
第二节 恶性葡萄胎的诊断 (Diagnosis of Malignant Mole)	79
第三节 绒毛膜癌的诊断 (Diagnosis of Choriocarcinoma)	80
第七章 绒毛膜促性腺激素 (HCG) 测定在滋养细胞肿瘤的临床应用 (Clinical Use of HCG Determination in Trophoblastic Tumors)	82
第一节 绒毛膜促性腺激素的生化及生理特性 (Biochemical and Physiological Characteristics of HCG)	82
第二节 绒毛膜促性腺激素的测定方法 (Methods of HCG Determination)	83
第三节 绒毛膜促性腺激素测定的临床应用 (Clinical Use of HCG Determination)	90
第八章 X线检查在滋养细胞肿瘤中的临床应用 (Clinical Use of Roentgeno-	

	logical Examinations in Trophoblastic Tumors)	98
第一节	肺转移的X线表现 (Roentgenological Manifestations of Pulmonary Metastasis)	98
第二节	X线胸相心脏变化 (Cardiac Changes in Chest Film)	113
第三节	盆腔动脉造影 (Pelvic Arteriography)	115
第四节	子宫(腔内)造影 (Hystero-graphy)	120
第九章	滋养细胞恶性肿瘤的临床分期 (Clinical Staging of Malignant Trophoblastic Tumors)	124
第一节	临床分期的依据 (Basis for Clinical Staging)	125
第二节	临床分期的标准 (Criteria of Clinical Staging)	128
第三节	临床分期的应用 (Clinical Application of Staging)	129
第十章	滋养细胞肿瘤的处理 (Management of Trophoblastic Tumors)	130
第一节	良性葡萄胎的处理 (Management of Hydatidiform Mole)	130
第二节	恶性葡萄胎和绒癌的处理 (Management of Malignant Mole and Chorionicarcinoma)	134
第十一章	恶性滋养细胞肿瘤的化疗 (Chemotherapy of Malignant Trophoblastic Tumors)	136
第一节	有关恶性肿瘤及化疗的基本知识 (Basic Knowledge Regarding Chemotherapy of Malignant Tumors)	136
第二节	治疗滋养细胞肿瘤的药物介绍 (Drugs Used for Treatment of Trophoblastic Tumors)	149
第三节	化疗药物的应用方法 (Methods of Administration of the Drugs)	157
第四节	药物副作用及其处理 (Toxic Reactions of the Drugs and Their Management)	160
第五节	药物副作用引起的并发症及其处理 (Complications Following Toxic Reactions and Their Management)	168
第十二章	恶性滋养细胞肿瘤的其他治疗 (Other Methods of Treatment of Malignant Trophoblastic Tumors)	182
第一节	手术治疗 (Surgical Treatment)	182
第二节	放射治疗 (Radio-therapy)	192
第三节	中医中药治疗 (Treatment with Chinese Traditional Medicine)	192
第十三章	恶性滋养细胞肿瘤各转移瘤的诊断和治疗 (Diagnosis and Treatment of Metastases at Different Sites)	195
第一节	外阴阴道转移瘤 (Vulval and Vaginal Metastasis)	195
第二节	宫颈转移瘤 (Cervical Metastasis)	198
第三节	宫旁转移瘤 (Parametrial Metastasis)	200
第四节	盆腔转移瘤 (Pelvic Metastasis)	202
第五节	附件转移瘤 (Adnexal Metastasis)	204
第六节	肺转移瘤 (Pulmonary Metastasis)	205
第七节	脑转移瘤 (Brain Metastasis)	211
第八节	脊髓转移瘤 (Spinal Cord Metastasis)	225

第九节 肝转移瘤 (Hepatic Metastasis)	226
第十节 脾转移瘤 (Splenic Metastasis)	230
第十一节 肾转移瘤 (Renal Metastasis)	231
第十二节 膀胱转移瘤 (Urinary Bladder Metastasis)	233
第十三节 胃肠道转移瘤 (Gastro-intestinal Metastasis)	234
第十四节 其他转移瘤 (Other Sites of Metastasis)	235
第十四章 滋养细胞肿瘤的预后 (Prognosis of Trophoblastic Tumors)	236
第十五章 滋养细胞肿瘤病室管理和护理 (Ward Management and Nursing Care)	244
第一节 病室管理 (Ward Management)	244
第二节 日常护理 (Daily Nursing Care)	245
第三节 特殊护理 (Special Nursing Care)	249
附录 (Appendix)	253
药量计算表 (Table for Calculation of Amount of Drugs Used)	253
中文文献	255
外文文献	259

第一章 滋养细胞和滋养细胞肿瘤

(Trophoblastic Cell and Trophoblastic Tumors)

第一节 滋养细胞

(Trophoblastic Cell)

滋养细胞 (Trophoblastic cell) 是人体中一种极为奇特的细胞。无论在组织来源、发育过程、形态变化或生物学特性等方面均和人体一般细胞不同。

卵子受精后, 受精卵 (Fertilized ovum) 即沿输卵管向子宫腔移动, 同时也开始细胞分裂, 称卵裂 (Cleavage), 逐渐形成一团细胞组成的实体, 形状很像桑椹, 故称“桑椹体” (Morula)。桑椹体细胞继续分裂, 外围的细胞和内部细胞之间就出现间隙, 为液体所充盈, 这时就称“胚泡”或“胚囊” (Blastula)。胚囊的内部细胞成团位于胚囊的一端, 称“胚基细胞团” (Germinal mass), 以后即发育成胚胎 (Embryo)。胚囊体的外层可直接从母体吸收养分 (也可自己合成蛋白质和葡萄糖), 以供胚胎生长, 称“滋养层” (Trophoblast)。细胞都是原始的滋养细胞。所以, 滋养细胞来源于胚胎的外层细胞, 称“胚外层细胞” (Extra-embryonic cells), 它很早就从胚胎细胞分化出来, 与一般上皮细胞 (Epithelial cells) 来源于胚胎的外胚层 (Ectoderm) 完全不同 (图 1-1)。

胚囊体在输卵管运行约 3 天, 即进入子宫腔, 先在子宫腔内游动约 4~6 天, 以后即在合适处粘着于子宫内膜表面, 此时子宫内膜间质细胞肥大, 并贮存大量糖原, 成为蜕膜 (Decidua), 蜕膜表面受到破坏, 胚囊即侵入子宫蜕膜中去继续生长。这种过程称“着床” (Implantation)。此时滋养细胞即由一层扁平或立方形细胞逐渐分为两层细胞, 内层是由细胞界线清楚、胞核网状、胞浆淡染的许多立方或多角形细胞组成, 旧称“朗罕氏细胞” (Langhans cell), 今称“细胞滋养细胞” (Cytotrophoblastic cell)。外层是由胞核深染的多核细胞所组成, 旧称“合体细胞” (Syncytial cell), 今称“合体滋养细胞” (Syncytio-trophoblastic

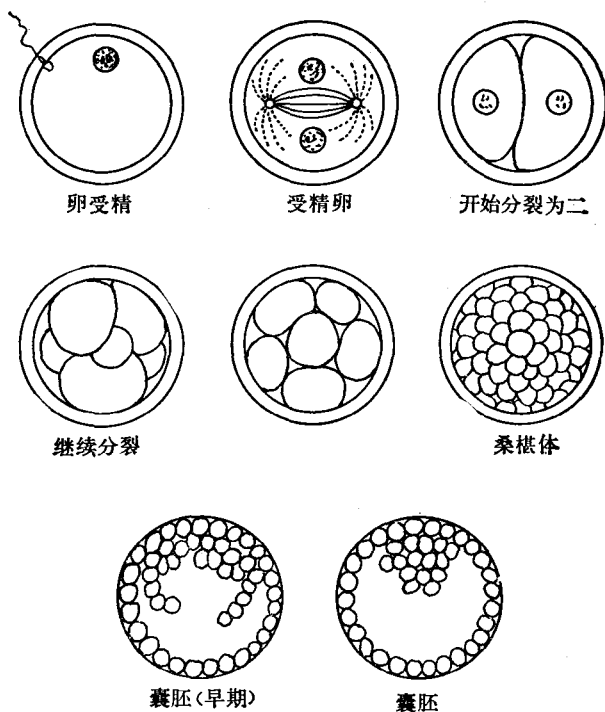


图 1-1 受精卵发育过程

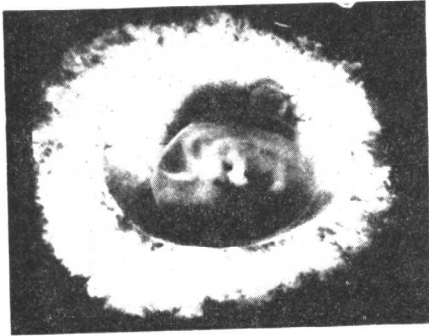


图 1-3 妊娠40天，胚囊周围被覆纤细的绒毛

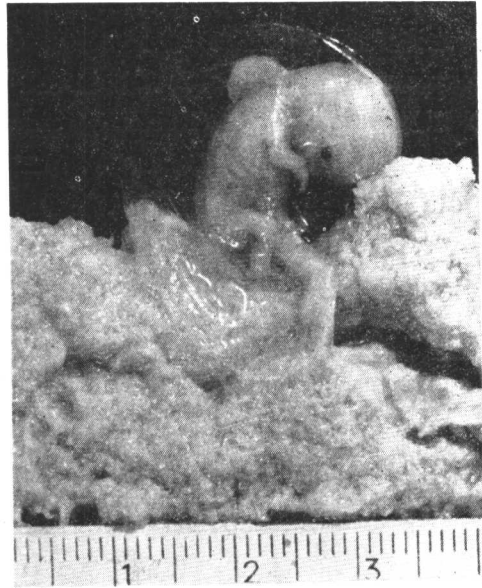


图 1-4 妊娠45天，胎儿3+厘米长，绒毛纤维（部分绒毛由胚囊剥离）

et al 1963) 认为合体滋养细胞多自细胞滋养细胞分化而来。是细胞滋养细胞多次核分裂、但子细胞集聚而不相分离所形成 (Carter, 1964)。中间型细胞即是这种变化的过渡型细胞。过去认为只有细胞滋养细胞具有潜在恶性，现在了解合体滋养细胞侵蚀能力也很强，在孕卵进入子宫蜕膜时，往往可见合体细胞排在最前列，胞体变成狭长，挤入内膜细胞之间，并可出现吞噬其他细胞的现象。但细胞核分裂现象只见于细胞滋养细胞，而不见于合体滋养细胞。在正常妊娠中，亦可见单核或多核的巨细胞 (Giant cell)。

滋养细胞的生物学特性则尤为复杂。它的发育形成胎盘，成为胚胎生长和发育不可缺少的器官，已如前述。而胎盘所有各种功能基本上均由滋养细胞所完成，包括气体的交换，营养物质的合成与转输，废物的排泄，对有害物质的防御，母体免疫抗体的转送以及各种激素的产生等。而最奇特的则是滋养细胞侵入母体的侵蚀作用以及抑制母体抗异物移植的能力。

气体交换包括氧气由母血进入胎儿及二氧化碳由胎血转给母血，都是通过滋养细胞进行的。胎儿需要的养料是由滋养细胞从母体吸收后转给胎儿。在转输过程中，滋养细胞对有些物质有分解和合成的作用，如将脂肪分解成脂肪酸，含氮物质合成氨基酸等。根据近代组织化学和电子显微镜研究，这些功能全是由合体滋养细胞所进行。胎儿的代谢产物如尿酸、肌酐以及多余的电解质和水等均经滋养细胞由胎儿转输给母体，代为排出。在物质交换中，并不是单纯地通过渗透作用，因为滋养细胞在这过程中具有一定的选择和调节作用，对胎儿需要的物质，如铁、钙、无机磷、氨基酸，核酸以及母体具有的对抗疾病的某些抗体，可以减少排出或增加吸收。对某些有害于胎儿的物质如某些药物或细菌等则可以拒绝输运。但这种机能也不是十分完善，有些有害物质如病毒、螺旋体以及有些药物则仍可以通过滋养细胞而进入胎体，影响胎儿的正常生长和发育 (Page, 1957)。

胎盘成为母体内一个临时的内分泌腺体，其功能基本上也是由滋养细胞所完成的。它能产生许多激素，包括 1) 糖蛋白激素 (Glyco-protein) 如绒毛促性腺激素 (Chorionic gonadotropin hormone, HCG); 绒毛促甲状腺激素 (Human chorionic thyrotropin, HCT) 以及人胎盘催乳素 (Human placental Lactogen, HPL) 和 2) 类固醇激素 (Steroid hormone) 如雌三醇 (Estriol), 雌二醇 (Estradiol), 雌素 (Estrone) 以及孕酮 (Progesterone)。这些激素过去都认为是由细胞滋养细胞所产生，因为临床上妊娠 16 周后细胞滋养细胞逐步消退而此时孕妇血尿内 HCG 含量也逐步下降。以后有人用免疫荧光法 (Immunofluorescence) 测定 HCG 是处于合体滋养细胞中，因而认为是合体滋养细胞产生这种激素 (midgley & Pierce, 1962)。同时，电子显微镜检查 (Ultramicroscope) 亦发现在合体细胞中有大量的胞浆内网状结构 (Endoplasmic reticulum), 线粒体 (mitochondria) 和高尔基体 (Golgi bodies), 这些结构都认为是产生激素的工厂，而在细胞滋养细胞中则不见或少见这类物体，从而进一步证明了合体滋养细胞是产生这类激素的场合 (Wynn, 1967)。但以后研究又发现在组织培养中没有合体滋养细胞而仍可产生相当量的 HCG。从而又说明了细胞滋养细胞也能产生 HCG (Patillo and Gey 1968)，根据 Patillo 研究，在组织培养中，每个细胞滋养细胞每 24 小时产生 HCG 约为 10^{-5} 国际单位 (IU)，也即每个国际单位 HCG 需要 10^5 个细胞才能产生。

其他糖蛋白激素以及类固醇的产生也和 HCG 一样，一般相信是合体滋养细胞，但在组织培养中也可产生这类激素，但量较少。因此问题也仍没有最后解决。

至于 HCG 的功能，尚未十分清楚，目前所知 HCG 是胎儿生长和发育的重要物质，在妊娠早期它可使黄体不过早萎缩 (Bradburg et al, 1950)。抑制 HCG 的作用有阻止胚胎着床或促致流产的效果，说明 HCG 可能和母体免疫功能有关，详细将于第七章叙述。

滋养细胞除具有上述呼吸、营养、排泄、防御以及产生激素等功能外，最奇特的生物特性是它侵蚀母体的能力。如前所述，这也是由合体滋养细胞所起的作用。但合体滋养细胞如何发生侵蚀作用，其机制目前尚不清楚。有人认为合体滋养细胞可以产生某些酶，可以溶解和腐蚀母体细胞，但至今尚未找到这种酶。也有人 (Böving 1971) 在动物实验中发现合体滋养细胞含有的碳酸离子在母体蜕膜细胞含有的大量碳酸氢酶的作用下，使局部组织产生一种硷性反应 (pH 值升高)，而这种反应可以使母体细胞分散而不影响滋养细胞，从而使后者可侵入母体，但未能在人体中证实。也有人根据合体滋养细胞具有吞噬能力，认为是合体细胞像吞噬细胞一样，直接破坏母体细胞。但母体子宫内膜是一完整的上皮层，不像一些颗粒易为吞噬细胞所包围而能吞噬。而更难理解的是，合体滋养细胞这种侵蚀能力，在正常情况下，入侵母体至一定程度后，即不再向前侵蚀。这是因母体细胞出现了某些防御性物质，还是滋养细胞有一种自制的能力，目前也很难说明。

此外，孕卵在母体着床，类似一种异物移植。为什么母体对这种异物移植不产生排斥现象，这也是在生殖生理和肿瘤研究中需要解决的问题。对此，过去曾有很多人做了不少工作，提出了一些解释，归纳有以下几点：

(1) 胎儿滋养细胞缺乏成熟的抗原性，因而不引起母体的排斥作用，但不久即被人 (Billingham, 1964) 否定，因为他们证明移植性抗原在生命很早期即已产生。

(2) 妊娠时，由于激素的影响，母体免疫能力下降 (Pearse, 1961; Huek et al, 1964; Contractor, 1973)。但妊娠时皮肤或其他组织移植，和非妊娠时相比，排斥时间虽有延长，但最终仍受排斥，说明免疫力并无明显下降 (Currie & Bagshawe, 1967)。

(3) 子宫是一个特殊的无免疫反应器官，但难以说明为什么有些腹腔妊娠可发展至足月而不被排斥 (Park, 1971)。

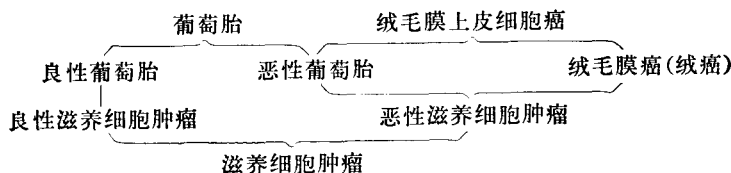
(4) 在滋养细胞外围有一种缓冲物质，阻止移植性抗原进入母体。根据近代研究 (Curie & Bagshawe 1967)，这是一种类似唾液粘液，它和负责细胞免疫的母体淋巴细胞都带有负电荷，由于同性相斥，因此阻止了母体淋巴细胞对移植性抗原发生排斥反应。但这种唾液粘液是母体或胚胎滋养细胞所产生，来自细胞内或细胞外，目前仍不清楚。

以上说明滋养细胞是人体中一种极为奇特的细胞，具有许多特殊的生物学特性。对这些特性的研究，不仅有助于了解生殖生理，也有利于了解滋养细胞肿瘤的发生机制。

第二节 滋养细胞肿瘤

(Trophoblastic Tumor)

所谓滋养细胞肿瘤，是指由胚胎滋养细胞发生变化而来的肿瘤。最早分两种：一种良性的称“葡萄胎” (Hydatidiform mole)，一种恶性的称“绒毛膜上皮细胞癌” (Chorioepithelioma)。以后发现介乎这两者之间还有一种形态上象葡萄胎，但具有一定的恶性。过去对这种情况，有人归类于葡萄胎，有人归类于绒毛膜上皮癌，极为混乱。近年来，多数人主张将这类肿瘤另立一类，称“恶性葡萄胎” (Malignant mole) 或“侵蚀性葡萄胎” (Invasive mole) 或“破坏性绒毛膜瘤” (Chorioadenoma destruens)。为免和过去名称相混淆，良性的称葡萄胎或“良性葡萄胎” (Benign mole)，恶性的绒毛膜上皮细胞，因滋养细胞来源于胚外层，不是来源于外胚层，不属于上皮细胞性质，故改称“绒毛膜癌” (Choriocarcinoma)，或简称“绒癌”，而废弃绒毛膜上皮细胞癌这一名称。所以，现在所谓滋养细胞肿瘤包括：葡萄胎、恶性葡萄胎和绒毛膜癌三种。由于都是来源于滋养细胞，故总称“滋养细胞肿瘤” (Trophoblastic tumor)。其中良性葡萄胎属良性滋养细胞肿瘤 (Benign trophoblastic tumor)，恶性葡萄胎和绒毛膜癌属“恶性滋养细胞肿瘤” (Malignant trophoblastic tumor)。各名词之间的关系可用下图表示：



良性葡萄胎是胚胎外层的滋养细胞发生变性，绒毛水肿而形成串串水泡状物，病变局限于宫腔内，非恶性。

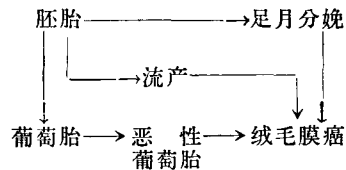
恶性葡萄胎是葡萄胎组织侵入子宫肌层，或转移至其他器官，具有一定的恶性。

绒毛膜癌是恶变的滋养细胞失去绒毛或葡萄胎样结构而散在地侵入子宫肌层或转移

至其他器官，恶性程度极高。

根据近代研究，这三种情况很可能是一个疾病的不同发展阶段，即由良性葡萄胎恶变而成恶性葡萄胎，再进一步发展为绒毛膜癌。换言之，恶性葡萄胎是由葡萄胎发展为绒毛膜癌的一个过渡阶段。但由于绒毛膜癌也可来自流产或足月产之后，也有人否认这种关系。

我们意见，这两种认识并不矛盾，绒癌可来自足月产、流产或葡萄胎，但自葡萄胎转变而来的中间确曾经过恶性葡萄胎阶段（具体依据将于以后叙述）。其间关系如下：



变成肿瘤的滋养细胞和正常妊娠的滋养细胞在许多方面仍保持不少相似之处。在形态上，两种细胞都分化为细胞滋养细胞和合体滋养细胞，并都能看到从细胞滋养细胞转变为合体滋养细胞的各种过渡型细胞，也都能形成巨细胞。就是在电子显微镜下，两种细胞亦仍具有极为相似的微细结构。

在功能上，两种细胞都有生长活跃（在显微镜下，都可见到很多细胞分裂现象）和侵蚀母体组织的特点，并都能取代血管内皮细胞而形成血管的内皮层，从而使细胞极易侵入母体血液中去。此外两种细胞也都产生各种激素如 HCG 等，而所产生的 HCG，经应用生物的、生化的和免疫学的方法检查至目前为止都看不到它们之间有什么明显的不同。

但是，使人不能理解的是为什么正常妊娠滋养细胞入侵母体后到一定程度即停止继续侵蚀，不产生什么后遗症，而变成肿瘤的滋养细胞却多数在母体内不断造成破坏，以至使母体死亡？为什么两种细胞同样侵入母血后而一种细胞并无不良后患，而另一种细胞却到处造成破坏？滋养细胞变成肿瘤的原因是细胞本身受到某些外界触发，还是由于母体失去了自然防御的能力。这些问题都是在研究滋养细胞肿瘤工作中，亟待解决的问题。

滋养细胞肿瘤和其他肿瘤相比，它一方面具有其他肿瘤的共同特点，但也具有它自己的特点。它是来源于精卵结合而成的胚胎，至少有部分系来自自体，而其他肿瘤则基本上由自体细胞变异而来，因此滋养细胞肿瘤应比其他肿瘤具有更多的抗原性。这是研究肿瘤免疫的一个较好的对象，但至目前为止，尚未找到肿瘤特异性抗原。滋养细胞肿瘤极易而且很早就可通过血液转移至身体其他部位，而其他恶性肿瘤往往需至十分晚期才发生血运转移。这可能与滋养细胞有取代血管内皮细胞而形成血管内壁的特点有关。在显微镜下，滋养细胞肿瘤切片中常可见有大量细胞分裂相，而在其他肿瘤如宫颈癌和卵巢上皮性癌则很少有这种现象，说明滋养细胞参与细胞生殖周期活动的数目多，周期也短，而其他肿瘤如宫颈癌、卵巢癌等则不这样。这差异可以说明为什么大剂量化疗对这类肿瘤有较好的疗效，而同样方法治疗其他肿瘤就不太理想，从而为今后治疗其他肿瘤提供了某些启示。

此外，滋养细胞肿瘤绝大多数继发于妊娠之后，因之它的发病时间易于追溯，发展

过程也易于观察，便于对它进行深入细致的研究，而其他肿瘤则很难追溯其发病的时间和探索其发展过程。最后，滋养细胞肿瘤能分泌 HCG 及许多激素，有助于诊断和有利于对病情变化进行观察。

由于滋养细胞肿瘤有这一系列与众不同的特点，这类肿瘤虽然并不是人体中最常见的，但曾引起国内外许多从事于肿瘤工作的兴趣和重视，因而这方面的工作也取得了较大的成就。

第二章 研究滋养细胞肿瘤的历史 及我院研究经过

(Historical Account and Our Own Study)

第一节 研究的历史

(Historical Account)

滋养细胞肿瘤是近代医学上一个新的名词。但作为一种疾病，国内外很早就已有记载。相传在我国三千多年前的古史上已有妇女生子六百之说，当时称为“奇胎”或“水泡状鬼胎”国外文献约自公元六世纪始有记载（王 1932）。

由于这类肿瘤在临床、病理以及病理生理（包括免疫学）上均具有许多特点，近年来这类肿瘤受到国内外许多学者的重视，因而对它所进行的研究工作较多，学术上进展也较快。总的说来，取得的成就主要有三：第一，明确了这类肿瘤的组织来源，从而对它的性质有了比较清楚的了解。第二，证实了这类肿瘤也能产生绒毛促性腺激素，从而对早期诊断提供了有效的方法。第三，发现了治疗这类肿瘤的有效药物，从而为根治这类肿瘤创造了条件。

对于这类肿瘤的组织学来源的确定，是经过长期研究而取得的。根据国外的报导，葡萄胎的组织来源的提出是在 1827 年开始，认为系来自绒毛膜，但当时意见是绒毛基质的发生粘液变性，故称之为“绒毛膜粘液瘤”（Myxoma chorii）。至 1895 年，才由病理学家 Marchand 指出葡萄胎的形成主要是绒毛上皮滋养细胞（合体细胞和朗罕细胞）增生所致。至于绒癌的组织来源则认识过程更为复杂。1877 年 Chiari 根据三例所见，认为这是青年妇女新近妊娠后发生的一种不同寻常的“子宫上皮癌”。1889 年 Sänger 发现这类肿瘤中有种细胞很象子宫蜕膜细胞，故认为是子宫蜕膜恶变而来，称为“恶性子宫蜕膜瘤”（deciduoma malignum），是属于肉瘤的一种。1893 年，Gottschalk 认为滋养细胞是这类肿瘤的基本组成部分，但它们同时也引起蜕膜细胞发生恶性变化，故称之为“混合瘤”（Mixed tumor）或“混合肉瘤”（Mixed Sarcoma）。至 1895 年 Marchand 仔细观察了一例发生于输卵管的这种肿瘤，由于在这种情况下蜕膜变化很少，他遂认为这类肿瘤是来自滋养细胞，包括合体细胞和朗罕氏细胞。但在那时滋养细胞是来自母体或来自胚胎尚未明确。所以 Marchand 又用了三年时间研究了这些细胞的来源，终于明确了这两种细胞都是来源于胚胎组织，遂命名这种肿瘤为“绒毛膜上皮细胞癌”

（Chorionepithelioma）。这一名称一直沿用至十九世纪五十年代。以后考虑到滋养细胞在组织发生学上系来自胚胎以外的组织（胚外层），和一般的上皮细胞来自胚胎本身的外胚层完全不同，为使名称能更加科学地表明组织来源，故又决定改称为“绒毛膜癌”（Choriocarcinoma），简称“绒癌”（改名的另一原因，已如上章所述是由于将恶性葡萄胎从绒毛膜上皮细胞癌分出，另列一类，为避免混淆，旧名不宜再用）。近年来，由于科

学的发展，这类肿瘤起源于滋养的细胞，更经组织化学、电子显微镜以及组织培养等所证实。

至于葡萄胎有良性和恶性之分，则在 1897 年已有人指出，但恶性葡萄胎的名称则尚是后来才提出的。

研究这类肿瘤所取得的第二个进展则是证明这类肿瘤也能产生绒毛促性腺激素。1927 年首先发现正常孕妇尿内含有一种似垂体所产生的促性腺激素。经研究认为它是绒毛膜的滋养细胞所产生，即称为“绒毛促性腺激素”(Chorionic gonadotropic hormone, HCG)。该氏不久又证明了葡萄胎和绒毛膜上皮癌也同样能产生这种激素，这不仅为早期诊断提供了一个良好的方法，同时也进一步证明了 Marchand 所提出的这类肿瘤系来自滋养细胞的学说。1929 年 Rossler 发现连续测定病人尿内这种激素，有助于了解病情的变化及作出正确的预后，在临床上是有极大的效用，遂引起很多学者的兴趣，对此进行了不少的研究，产生了许多良好的测定方法，包括生物试验，免疫试验及放射免疫试验等。最近，在发现 HCG 亚单位的基础上，又发展了 HCG β 亚单位放射免疫测定法不仅可测出血内微量的 HCG，同时也提高了这种测定方法的特异性，免受体内脑垂体所产生的促黄体激素 LH 的干扰。

但是，在研究这类肿瘤中，取得成就最大的则是根治疗法的发现。长期以来对这类肿瘤一直无较好的治疗方法，国内外死亡率都很高，因之，国外曾有一位著名的病理学家 Ewing 曾声称“凡是绒癌无一人能活，而能活的都不是绒癌”，一致认为是一种“不治之症”。但自发现有几种化学药物，经大剂量应用具有特效后，这种过去认为最难治的肿瘤，就一变而成为一种当前最有办法治疗的肿瘤。在恶性肿瘤治疗史上开辟了新的一页。

第二节 我院研究经过

(Our Own Study)

我院开始研究绒癌的工作是在 1949 年。通过第一阶段十年的临床和实验室观察，初步了解了这类肿瘤临床和病理特点及其发展规律，也建立了一套检查的方法和诊断的准标。但是在治疗方面，由于仍是沿用国外的传统的方法——手术切除子宫和术后放射治疗，效果很差。

1958 年，乃开始了新疗法的寻找。鉴于绒癌很早就经血转移而成为全身性疾病，手术和放射治疗只能对局部病变起作用，而药物进入体内，亦可随血运传播，凡肿瘤细胞能到的地方，药物也能达到，所以决定从寻找有效药物着手。开始试用的是中药紫草根，虽有一定的疗效，但不够稳定。以后乃改用化学药物 6 巯基嘌呤 (6MP)。这是原来用以治疗慢性淋巴性白血病能获得暂时缓解的药物。我们试用是因为在避孕研究工作中发现这药对胚胎滋养细胞有强烈的破坏作用，而绒癌正是由胚胎滋养细胞有强烈的破坏作用，而绒癌正是由胚胎滋养细胞恶性变化而来，估计试用可能有效。但开始时按照治疗白血病的用药方法——小剂量长疗程，效果并不明显，病人未及服完一疗程药物，即已死亡。因之初试是失败的。但从尸检中可见药物对滋养细胞有破坏的作用。临床所以不见好转，可能是因为绒癌病人病情发展快，等不到药物发挥作用之故。为争取药物