美学区种植实战图谱

Color Atlas of Implant Therapy in Aesthetic Zone

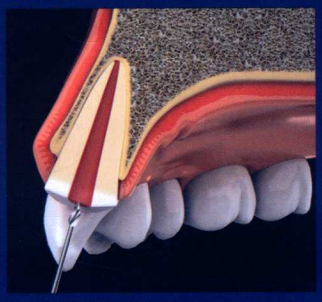
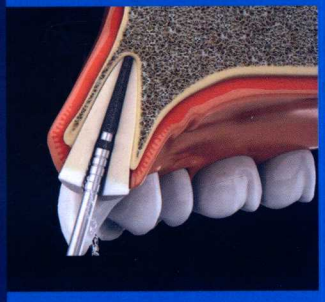
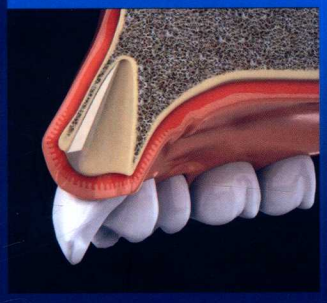
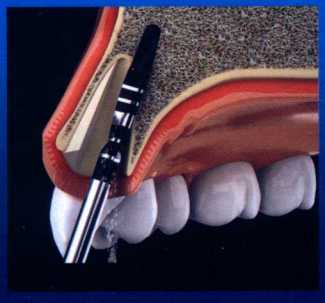


主审 宫 苹　　主编 谭 震

人民卫生出版社

需要全本请访问 www.ertongbook.com

美学区种植实战图谱

Color Atlas of Implant Therapy in Aesthetic Zone

主　审
宫　苹

主　编
谭　震

编　者（按姓氏首字母排序）

Irfan Abas　Davide Farronato　Raquel Zita Gomes　Carolina Lenzi
Giuseppe Luongo　Mitsias E.Miltiadis　Luca Moscatelli　Zhen Tan（谭震）

主编助理
刘文佳　方一娜

人民卫生出版社

图书在版编目（CIP）数据

美学区种植实战图谱 / 谭震主编 . —北京：人民卫生出版社，2019

ISBN 978-7-117-28496-7

Ⅰ. ①美… Ⅱ. ①谭… Ⅲ. ①种植牙 – 口腔外科学 – 图谱 Ⅳ. ①R782.12-64

中国版本图书馆 CIP 数据核字（2019）第 088490 号

人卫智网 www.ipmph.com 医学教育、学术、考试、健康，购书智慧智能综合服务平台

人卫官网 www.pmph.com 人卫官方资讯发布平台

版权所有，侵权必究！

美学区种植实战图谱

主　　编：谭　震
出版发行：人民卫生出版社（中继线 010-59780011）
地　　址：北京市朝阳区潘家园南里 19 号
邮　　编：100021
E - mail：pmph @ pmph.com
购书热线：010-59787592　010-59787584　010-65264830
印　　刷：北京盛通印刷股份有限公司
经　　销：新华书店
开　　本：889 × 1194　1/16　　**印张：**23
字　　数：546 千字
版　　次：2019 年 7 月第 1 版　2019 年 7 月第 1 版第 1 次印刷
标准书号：ISBN 978-7-117-28496-7
定　　价：228.00 元

打击盗版举报电话：010-59787491　E-mail：WQ @ pmph.com
（凡属印装质量问题请与本社市场营销中心联系退换）

52检

主编简介

About the Editor



谭震　医生

口腔种植学、修复学博士

Minec 中国区主席及首席专家，国际种植学会专家组成员（ITI fellow），国际种植牙医师协会中国分会常务理事兼副秘书长，香港大学牙学院前临床研究员，四川大学华西口腔医学院副教授，中华口腔医学会西藏分会常务理事，四川省口腔种植专业委员会常委，四川省口腔美学专业委员会常委，曾任中华口腔医学会种植专业委员会青年委员。2010 年度国际种植学会奖学金获得者。主编《口腔种植关键技术实战图解》，主译《口腔种植彩色图谱》《口腔种植外科彩色图谱》，参编《中华口腔科学》等十余部口腔专著。主持国际口腔种植学会研究项目、国家自然科学基金项目、国家级继续教育项目。

作者简介

About the Authors



Irfan Abas 医生

口腔修复硕士，荷兰弗兰德口腔修复协会认证口腔修复专科医师、欧洲修复协会认证修复专业医师。现为口腔种植、修复、重建、牙周美容外科专业医师。



Raquel Zita Gomes 医生

波尔图大学种植学博士专业 PhD，波尔图大学牙科学院牙科医师。美格真葡萄牙意见领袖，专业团体——Follow the RED 导师，葡萄牙 CESPU 大学修复专业及研究生课程特约导师。



Giuseppe Luongo 医生

1999 年起担任那不勒斯菲里德里克第二大学颌面外科系副教授。数字化牙科协会主席，骨结合协会活跃会员；前任意大利骨结合协会主席。著作包括：*Il Successo in Implantologia*（Elsevier 出版），*Digital Implantology*（Quintessence 出版）。以口腔种植为主题在多个出版物发表文章。



Luca Moscatelli 医生

意大利伊苏布利亚大学授课老师和多个种植及培训公司讲师（外科及修复），意大利骨结合协会会员，多中心种植体优化设计团队成员。主要从事外科及种植修复。



Davide Farronato 医生

PhD，伊苏布利亚大学研究员。IAO（意大利骨结合学会）活跃会员，多个种植体公司种植体系统设计师。研究领域为口腔种植与修复新技术，专长为口腔外科专业。



Carolina Lenzi 医生

意大利骨结合协会管理委员会成员，2017 年意大利骨结合协会活跃会员。从事以美学修复外科为主的工作，专长即刻负重及粘接技术。



Mitsias E.Miltiadis 医生

德国基尔获博士学位，任助理研究员。雅典大学修复专业讲师，纽约大学牙周科客座教授。



主编助理
刘文佳　医生



主编助理
方一娜　医生

需要全本请访问 www.ertongbook.com

序一

Foreword One

口腔种植医学正处于一个飞速发展的阶段，牙种植现已成为修复缺牙的首选方式。越来越多的口腔医师对口腔种植技术产生了浓厚兴趣，开始涉足种植治疗。对于任何一位口腔种植医师，美学相关区域的种植治疗都是治疗的难点。任何一例涉及美学的种植治疗，都需要在治疗前进行仔细的美学风险评估，制订详细的治疗计划。在口腔外科手术阶段，需要将种植体置于理想的三维位置并获得初始稳定性，还要进行妥善的软硬组织处理。在口腔修复阶段，需要选择合理的修复材料和修复方案，如有必要永久修复前还要进行局部软组织塑形。

由此可见，美学区种植病例的最终结果一定是主诊医师最高水平的综合体现。要从事美学区种植，医师需要有良好的美学素养、较强的口腔外科技能和深厚的口腔修复功底。而这需要接受全面系统的教育、培训或者经过系统的学习才能胜任。

谭震博士等人编写的《美学区种植实战图谱》为我国口腔种植医师提供了一部高水平、高质量的参考书。书中汇集了不同国家医师的精彩病例，可看到不同的文化、教育背景的口腔种植医师在面对不同的临床状况时所采取的治疗策略。读者可以借此开阔眼界，拓展思路。本书是国内与国外口腔种植学者联合创作的第一部作品，也体现了国内口腔种植的发展已得到国外学者的赞赏与肯定。



宿玉成　教授，医学博士，主任医师

现任中国医学科学院北京协和医院口腔种植中心主任、首席专家。曾任佳木斯医学院口腔医院及口腔医学院长、佳木斯大学医学院副院长、邮电总医院副院长、中国医学科学院北京协和医院（PUMCH）副院长等职。学术兼职有中华口腔医学会口腔种植专业委员会主任委员、北京口腔种植培训学院（BITC）首席教官、国际牙医师学院院士、国际口腔种植学会（ITI）专家组成员，《口腔医学研究杂志》副主编、《中华口腔医学杂志》等杂志编委等职。主编《口腔种植学》（第 2 版），翻译《国际口腔种植学会（ITI）口腔种植临床指南》，科技部重大专项课题首席专家，1993 年起享受国务院政府 特殊津贴。

书中每个病例均展示了治疗的详细过程，读者一目了然，能够迅速将这些病例的治疗方法应用到临床工作中。同时全书以循证医学为指导，不仅分析了每一例患者的临床决策问题，并从应用的角度，详述了相关技术具体的操作步骤和注意事项。该书兼具易读性、实用性及新颖性。无论是初学者还是有一定经验的临床医师，都可以通过本书提高临床技能。

愿所有从事口腔种植的低年资医师都能从本书获益！感谢谭震博士对口腔种植学发展的又一次贡献！

中华口腔医学会口腔种植专业委员会　主任委员



2019 年 2 月

Foreword Two

In a time when there are political and economic issues facing the entire world it is reassuring that there are dedicated clinicians who understand that there is a universal language that helps to unite those dedicated to improving patient care. *Color Atlas of Implant Therapy in the Aesthetic Zone* brings a group of superbly talented clinicians from around the globe together to showcase current state-of-the-art procedures in dental implantology in an excellent educational and collaborative textbook. Each of these clinicians have already contributed extensively to the dental literature and lecture internationally on dental implants and related ancillary procedures.

Under the Editorial supervision of Professor Zhen Tan, the chapters in the book represent a variety of treatment protocols from each of these international clinicians who include: Irfan Abas (Amsterdam, Netherlands), Luca Moscatelli (Turin, Italy), Davide Farronato (Milan, Italy), Raquel Zita Gomes (Oporto, Portugal), Carolina Lenzi (Bologna, Italy), Giuseppe Luongo (Rome, Italy), Mitsias E.Miltiadis (Athens, Greece), and Professor Tan.

Each case example reviews the patient history, 3-D diagnostic imaging, and pre-operative photographs. Professor Tan developed a protocol to assess esthetic risk factors from low, medium, to high, along with medical and smoking status. Additionally, intra-oral documentation included gingival smile display, with of the edentulous span, shape of existing teeth, status of neighboring teeth, gingival phenotype, pre-existing infections, soft tissue anatomy, bone levels of adjacent teeth, facial bone wall phenotype, bone anatomy of alveolar crest, and finally the expectations for each patient. The attention to detail represented by this collection of data is essential to understand the complexity of each patient presentation and critical thinking necessary to determine the direction of treatment. The educational value is amplified with clinical illustrations of the step-by-step surgical procedures such as tooth extraction, soft tissue grafting, particular bone grafting, block bone grafting, implant placement, membrane placement, and much more. The healing phase is followed by the restorative phase which is of course the eventual goal of treatment, providing the patient with teeth.

It gives me great pleasure to introduce a true contribution to the dental literature, a reference for all clinicians involved with dental implantology, and one that speaks the international language of education. All of the credit goes to the most dedicated of clinicians who took the time to carefully document and record their clinical cases to aid other clinicians along their journey to improve their diagnostic, surgical, and restorative skills. Thank you Professor Tan for allowing me the honor of presenting your combined efforts which will serve to motivate dental professionals for years to come.

Scott D. Ganz, DMD
Chief Editor, *Cone Beam International Magazine*
Associate Editor, *BMC Oral Health--Digital Dentistry Section*
Board of Directors, ICOI • Assistant Editor Implant Dentistry
Past-President Computer Aided Implantology Academy (CAI)
Past-President NJ Section of the American College of Prosthodontists
Co-Director AIE (Advanced Implant Education)

序二

Foreword Two

当今时代全球政治经济纷争，然而让人欣慰的是有一群具有奉献精神的临床医生，他们深信可以共同携手一起去改善对患者的关爱。《美学区种植实战图谱》一书中就汇集了这样一群来自全球各地、富有才华的临床医生，他们携手向读者展示了一系列种植治疗新技术。所有参编者都在相关领域卓有成就，积极发表研究论文并活跃在学术交流和口腔种植教育的前沿。

这些医生包括：Irfan Abas（阿姆斯特丹，荷兰）、Luca Moscatelli（都灵，意大利）、Davide Farronato（米兰，意大利）、Raquel Zita Gomes（波尔图，葡萄牙）、Carolina Lenzi（博洛尼亚，意大利）、Giuseppe Luongo（罗马，意大利）、Mitsias E.Miltiadis（雅典，希腊）、谭震（成都，中国）。在谭震博士的努力下，《美学区种植实战图谱》一书按照是否进行软硬组织增量分章节展示了他们完成的一系列病例。

每个病例均回顾了患者的病史、影像学检查及术前照片，然后再结合患者的全身健康及吸烟情况进行美学风险评估和病例难度等级分类。评估内容还包括牙龈微笑状态、缺牙间隙、余留牙形态、邻牙状况、牙龈类型、是否存在感染、软组织解剖、邻牙骨水平、唇侧骨板状况、牙槽嵴解剖及患者的期望。通过收集的数据和细节，可以评估每个病例的复杂程度，也有助于严谨地分析决定治疗的方向。每个病例均通过配图展示详细的治疗步骤，例如拔牙、软组织移植、颗粒状骨移植、块状骨移植、植体植入、屏障膜覆盖等使其易于理解并具有指导价值。当然这些步骤还包括愈合后修复阶段，也就是种植治疗的最终目标，即给患者恢复缺牙。

这一切都归功于这群无私奉献的临床医生，他们花费大量时间记录了他们的临床治疗过程以帮助其他医生在种植诊断、外科及修复方面快速成长。能够为口腔种植医生介绍这本卓越的书籍，这样一本大家都容易理解的图谱，我感到非常荣幸。感谢谭震博士邀请我为这本凝结着大家共同心血的力作撰写序言！相信本书会在未来几年一直帮助和激励着广大口腔专业工作者！



Scott D. Ganz，DMD

Cone Beam International Magazine 主　编，*BMC Oral Health-Digital Dentistry Section* 副主编。国际种植牙专科医师学会董事，计算机辅助种植学学会前任主席，美国修复医师学会前任 NJ 主席，高级种植教育中心副主任。专著 *Computer-Guided Applications for Dental implants, Bone Grafting and Reconstructive Surgery*（《计算机引导技术在牙种植、骨移植及修复重建中的应用》）已翻译为中文在国内出版。

前言

Preface

困惑

从事口腔种植一转眼已 20 多年了，在这个领域越久就越体会到这一工作的不易。我们始终面临以下几种困扰：

1. 循证医学与技术创新的矛盾　一方面，循证医学是临床工作中必须要遵循的指针，但另一方面，对许多新技术的应用又是一个探索过程，亦即在一些特殊病例的诊疗过程中所采用的某种新方法尚没有足够的循证医学证据支持。面对疑难病例，是用保守的，或者有大量循证医学证据支持的技术获得一个相对可靠的结果？还是冒险采用一些新技术以期望获得更为理想的结果？这是临床医师每天都要面对的难题。

2. 医患双方需求不同的矛盾　一方面，许多患者的时间不是那么充裕，由此即刻种植、即刻修复越来越受到大家的欢迎，作为医师，如何防控风险？从患者的角度，手术尽可能小、无痛是他们的需求，由此微创、舒适化治疗成为越来越多同行追求的目标，但有些病例需要多次手术才能让结果更加完美，到底如何抉择？随访也是一个问题，患者在没有明显不适的情况下往往不愿意定期复查，他们意识不到种植牙面对的风险。而从医师的角度，随访和维护又是必须进行的，这是确保种植义齿长期行使功能的关键。

3. 治疗过程的投入和结果之间的矛盾　我们都知道在临床上常需要花费很多时间才能把一个病例做得尽可能完美，但这个过程中医务人员投入的时间成本、材料成本是相当大的，而患者也需要投入相当的时间成本，这个增加的投入与最终治疗结果的提高程度到底是否合理也是医患双方所要考虑的。通俗地讲，如果常规治疗能达到 80 分，而你想要达到 90 分就得付出超过 1 倍的时间，这时候该如何决策？我们的职业理念和素养要求我们尽可能做得完美一些，但有时患者的治疗要求没有那么高，有些患者仅仅关心有无牙齿咀嚼食物或者基本的美观，他们往往不希望花费过多的时间来进一步提高局部的美学效果。

在美学尤其是种植美学中，上述这几个问题就体现得更加明显了。

求索

多年的临床工作中我一直在思索上述的这些问题。近年来中国经济的崛起、中国口腔种植医学的快速发展，使我有更多机会参加国内、国际交流，与国内外同行交流口腔种植的现状和未来。我们发现，大家其实都在面对同样的问题和困惑。在与他们的交流中，我逐渐意识到以下问题：

1. 目前所有的治疗手段都存在不足，技术创新是人类发展的永恒主题。这是口腔医学发展、个人执业发展的动力。我们永远只能在现有的条件下采用可行的手段，获得尽可能好的结果。

2. 由于现有技术的局限，绝大多数治疗结果都存在瑕疵，或者随着时间的推移会出现瑕疵。正所谓“完美不常有，常常不完美”。面对这样一种现状，我们要学会勇于面对治疗结果的不完美，或者不那么完美。接受这样的事实我们才能达到内心的平和。Kokich 等人（1999）和 Suphanantachat S 等人（2012）的研

究显示患者自己对修复体的美学满意度通常会高于医师。

3. 深入细致的医患沟通是解决医患需求差异、平衡投入及收获的必要手段。

其实上述问题都离不开一个核心和根本，即“技术”。如果医师能掌握好美学区种植相关技术，这些问题也许就不会带给我们过多的困扰！由于美学区种植的特殊性，许多刚踏入口腔种植领域的医师迫切想要掌握相关的临床技能。5 年前，我和几位国外医师偶然讨论了一个想法，即我们能否就一些大家关心的主题，寻找有代表性的病例，并按照一定的模式呈现出来，看看不同教育背景的各国医师在临床如何进行决策。这几年由于各种原因，这个想法一直停留在构思阶段，直到 2017 年，时机终于成熟，我们开始启动这个工作。

本书精选来自多个国家的口腔种植医师的优秀病例，根据临床采取的治疗措施将其分类，并对每个病例的治疗过程进行分析，并呈现其中的临床关键（clinical pearls）。由此帮助更多立志于从事口腔种植的临床医师开拓思路、深刻理解美学区种植的原则和临床技术细节。

当然，尽管经过多年的发展，口腔美学已从各种模糊的、抽象的概念转变为具体的、可操作的科学定义和原则。但不可否认的是，美学的重塑需要将科学和艺术创造完美结合才能实现，对此我们还任重道远。

致谢

感谢中华口腔医学会种植专业委员会现任主任委员宿玉成教授对本书的大力支持！不仅欣然同意为本书作序，还就全书架构、专业词汇使用、案例点评等具体问题给予了很多建议。

感谢我的导师宫苹教授，作为本书的审校，在全书的撰写过程中倾注了大量的心血，确保了本书的顺利完稿和出版。感谢宫苹教授一如既往的支持！

感谢我的好朋友和师长 Scott D. Ganz 教授为本书作序！尽管由于语言的问题他无法通读全书，但他在繁忙的工作中向我反复了解本书的细节，向他致敬！

感谢所有参与本书的、来自不同国家的杰出口腔种植医师，刘文佳博士，方一娜医师、辛娜博士、蔺难难医师、康健博士、陈立医师等，是你们的共同努力和支持成就了本书！感谢宏盛义齿孙强技师及团队，感谢他们所呈现的精湛技艺！

谭震

2019 年 2 月

需要全本请访问 www.ertongbook.com

目录

Contents

第一章　未进行软硬组织增量的种植治疗
Chapter 1　Dental implant treatment without any soft and hard tissue augmentation

一、病例 1　Ⅲ度松动中切牙的不翻瓣即刻种植……002
二、病例 2　拔牙后采用原位植骨恢复骨量后行种植治疗……010
三、病例 3　延期种植后即刻临时修复……018
四、病例 4　侧切牙即刻种植后即刻临时修复……026
五、病例 5　乳牙滞留恒牙阻生位点的即刻种植……034
六、病例 6　采用信封样小翻瓣技术行延期种植……045
七、病例 7　伴根尖区慢性感染的侧切牙即刻种植即刻修复……052
八、病例 8　拔除滞留乳牙行即刻种植……057

第二章　单纯进行硬组织增量的种植治疗
Chapter 2　Dental implant treatment with bone augmentation

一、病例 1　采用即刻种植同期行隧道植骨和即刻修复……064
二、病例 2　利用天然牙冠行牙龈诱导后再行即刻种植即刻修复……073
三、病例 3　延期种植同期行 GBR……084
四、病例 4　中切牙区小翻瓣即刻种植同期植骨并行即刻临时修复……094
五、病例 5　采用骨劈开植入种植体并同期 GBR……101
六、病例 6　正畸 - 种植修复联合治疗上颌错𬌗畸形……114
七、病例 7　简易导板结合 GBR 骨环植骨技术修复多颗前牙连续缺失……126
八、病例 8　不翻瓣即刻种植即刻修复下颌前牙跨中线多颗牙缺失……142
九、病例 9　即刻种植修复上颌前牙区多颗牙连续缺失……157
十、病例 10　种植体植入并同期根尖区植骨修复上颌中切牙缺失……168

第三章　单纯进行软组织增量的种植治疗
Chapter 3　Dental implant treatment with soft tissue augmentation

一、病例 1　One abutment one time 在即刻种植中的应用 ……184
二、病例 2　窄径种植体植入并结缔组织移植修复上颌中切牙……192

第四章　同时进行软硬组织增量的种植治疗
Chapter 4　Dental implant treatment with soft and hard tissue augmentation

一、病例 1　慢性根尖周炎条件下即刻种植并同期钛网植骨和结缔组织移植……204
二、病例 2　采用双侧水平翻转瓣及骨移植修复唇裂患者缺牙区缺损后行种植治疗……215
三、病例 3　前牙外伤后行钛网 GBR 及结缔组织移植进行组织增量并延期种植 ……231
四、病例 4　右上颌前牙区延期种植同期行 GBR 及结缔组织移植 ……244
五、病例 5　左上颌前牙区严重骨缺损种植治疗同期行 GBR 及结缔组织移植 ……254
六、病例 6　不翻瓣即刻种植并利用游离龈瓣关闭手术创口……266
七、病例 7　左上颌阻生畸形中切牙拔除后 Onlay 植骨再分期进行种植体植入……275
八、病例 8　钛网 -Onlay 结合 GBR 骨增量后行软组织增量解决前牙区跨中线复杂缺损 ……287
九、病例 9　上颌前牙连续缺失的即刻种植延期修复……300

第五章　牙根屏障技术
Chapter 5　Dental implant treatment with socket shield technique

一、病例 1　采用牙根屏障技术行右上颌中切牙即刻种植即刻修复……316
二、病例 2　采用牙根屏障技术即刻恢复左上颌侧切牙美观……323
三、病例 3　采用牙根屏障技术行左上颌中切牙外伤折断后即刻种植……333
四、病例 4　采用即刻种植结合牙根屏障技术修复上颌双侧中切牙……343

第一章
未进行软硬组织增量的种植治疗

Chapter 1
Dental implant treatment without any soft and hard tissue augmentation

一、病例 1　Ⅲ度松动中切牙的不翻瓣即刻种植

主诊医师:Giuseppe Luongo

(一) 患者情况

患者,女,65 岁。

主　　诉:右上颌前牙松动、咬合不适 6^{+} 个月。

既 往 史:患者体健,无吸烟史,否认“高血压、糖尿病”等病史,无其他系统性疾病。否认药物和食物过敏史。

检　　查:患者 11、21 牙龈退缩。11 Ⅲ°松动,21 稳固(图 1-1-1)。

辅助检查:根尖片显示 11 牙根吸收(图 1-1-2),CBCT 矢状面可见颊侧骨板没有明显缺损,牙槽嵴厚度尚可,高度充足(图 1-1-3)。

诊　　断:11 根尖吸收伴Ⅲ°松动。

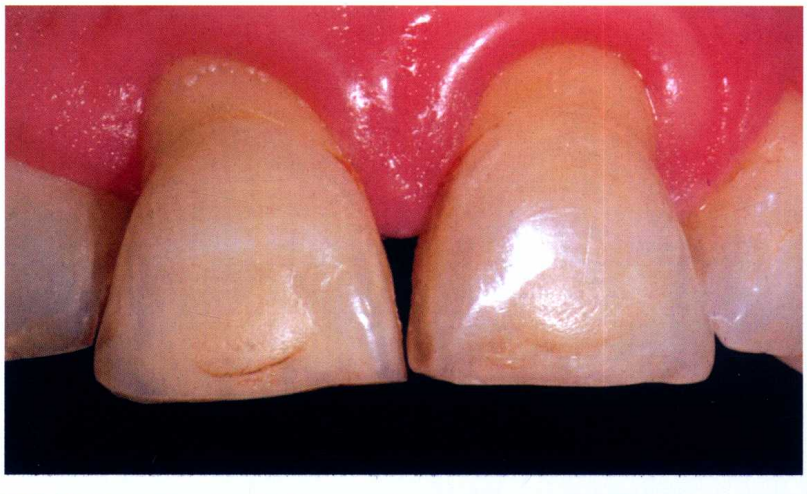

图 1-1-1　患者因 11 松动就诊,术前口内像可见 11、21 牙颈部牙龈退缩,但两者一致协调

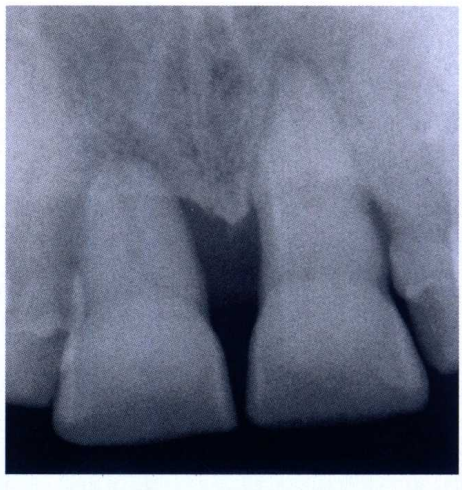

图 1-1-2　术前根尖片显示 11 牙根吸收,根尖周膜增宽



图 1-1-3　术前 CBCT 矢状面显示 11 牙根吸收,唇侧骨板相对完整

（二）美学风险评估

根据美学风险评估表（esthetic risk assessment，ERA），结合其他临床因素，该病例外科难度等级为高度复杂（complex）。

病例难度等级或者称为病例的 SAC 分类，是国际种植学会（International Team for Implantology，ITI）推荐的、用于种植病例分级及用来评估种植治疗程序的复杂和风险程度的工具。SAC 三个字母的意义分别是 S 代表 straightforward（简单）、A 代表 advanced（复杂）、C 代表 complex（高度复杂）。SAC 不仅可以用于判断病例外科难度等级，也可以用于判断修复难度等级，在本书中，仅将其用于病例外科部分的难度分级。SAC 分级的决定因素包括三点：美学与非美学区、治疗过程的复杂性和并发症的风险。本书中的病例由于涉及美学，故都属于复杂与高度复杂等级。另外，外科相关修正因素包括骨量、解剖风险、手术复杂程度、术式并发症风险等也会影响病例的难度分级（表 1-1-1）。

（三）治疗方案

本病例患者年龄偏大，对治疗的诉求主要是恢复松动的上颌前牙功能。与患者交流后，患者不考虑对 21 进行美学修复，而且希望治疗期间避免缺牙。同时，由于患者 11 牙根吸收，因此其颊侧骨板没有明显缺损，种植位点高度充足，厚度尚可，牙龈生物类型属于厚龈生物型，局部没有急性炎症，符合即刻种植的条件。关于种植体植入可以考虑数字化外科导板或者自由手进行操作，患者因考虑到治疗费用及时间安排放弃使用数字化外科导板。主治医师综合患者相关因素和自己的临床经验确定了不翻瓣即刻种植和即刻修复，认为尽管不采用数字化导板也可以通过精细地操作将种植体植于理想位置，同时不翻瓣手术有助于减少患者的术后反应。

表 1-1-1　美学风险评估表[1]

风险因素 esthetic risk factors	风险级别 level of risk		
	低 low	中 medium	高 high
全身状况 medical status	健康，愈合良好 healthy，uneventful healing	—	愈合欠佳 compromised healing
吸烟习惯 smoking habit	非吸烟者 non-smoker	吸烟者（每天≤10 根） light smoker（≤10cig/day）	吸烟者（每天 >10 根） heavy smoker（>10cig/day）
笑线位置 gingival display at full smile	低笑线 low	中笑线 medium	高笑线 high
缺牙间隙的宽度 width of edentulous span	单颗牙缺失（缺牙间隙≥7mm[a] 或≥6mm[b]） 1 tooth（≥7mm[a] or≥6mm[b]）	单颗牙缺失（缺牙间隙 <7mm[a] 或 <6mm[b]） 1 tooth（<7mm[a] or <6mm[b]）	2 颗及以上牙位缺失 2 teeth or more
缺失牙[和（或）邻牙]形态 shape of tooth crowns	矩形或椭圆形 rectangular	—	三角形 triangular
邻牙修复情况 restorative status of neighboring teeth	未修复 virgin	—	已修复 restored
牙龈生物学类型 gingival phenotype	低平弧形，厚龈生物型 low-scalloped，thick	中等弧形，中厚生物型 medium-scalloped，medium-thick	高陡弧形，薄龈生物型 high-scalloped，thin
种植位点的感染 infection at implant site	无感染 none	慢性感染 chronic	急性感染 acute
软组织形态 soft-tissue anatomy	软组织形态完整 soft-tissue intact	—	软组织缺损 soft-tissue defects
邻牙骨高度 bone level at adjacent teeth	距接触点≤5mm ≤5mm to contact point	距接触点 5.5~6.5mm 5.5~6.5mm to contact point	距接触点≥7mm ≥7mm to contact point
唇（颊）侧骨厚度 * facial bone-wall phenotype*	唇（颊）侧骨厚度≥1mm thick-wall phenotype ≥1mm thickness	—	唇（颊）侧骨厚度 <1mm thin-wall phenotype<1mm thickness
骨组织形态 bone anatomy of alveolar crest	无骨缺损 no bone deficiency	水平骨缺损 horizontal bone deficiency	垂直骨缺损 vertical bone deficiency
患者的期望值 patient's esthetic expectations	较实际的期望值 realistic expectations	—	不切实际的期望值 unrealistic expectations

[a] 标准径种植体（standard-diameter implant，regular connection）

[b] 窄径种植体（narrow-diameter implant，narrow connection）

* 如果牙齿存在且有 CT 影像（if three-dimensional imaging is available with the tooth in place）

需要全本请访问 www.ertongbook.com