

高等医药院校试用教材

X 綫诊断学照相插图

荣独山 汪紹訓 胡懋华 等編著

人民卫生出版社

高等医药院校试用教材

X 綫诊断学照相插图

荣独山 汪紹訓 胡懋华 等編著

人民卫生出版社

X綫診斷學照相插图

开本：787×1092/16

印张：5

荣独山 汪紹訓 胡懋华 等編著

人 民 卫 生 出 版 社 出 版

(北京書刊出版業營業許可証出字第〇四六号)

• 北京崇文區朝陽門外三十三号 •

中国青年出版社印刷厂印刷

新华书店北京发行所发行 • 各地新华书店經售

統一書号：14048·2521

1961 年 7 月 第 1 版—第 1 次印刷

定 价：0.50 元

1962 年 6 月 第 1 版—第 4 次印刷

印 数 20,501—42,500

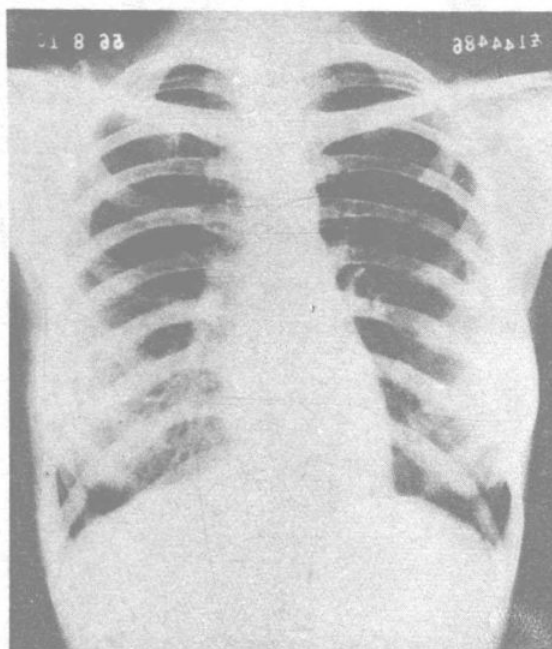
“X 綫診斷学照相插图”說明

这部“X 綫診斷学照相插图”系将荣独山、汪紹訓、胡懋华三教授編輯的高等医药院校試用教材“X 綫診斷学”中 X 綫照相插图汇集而成。“照相插图”的編排完全与該教材的內容一致。除配合教学使用外，还可单独供应一般 X 綫診療医师和 X 綫专业技术人員在实际工作中参考之用。

人民卫生出版社

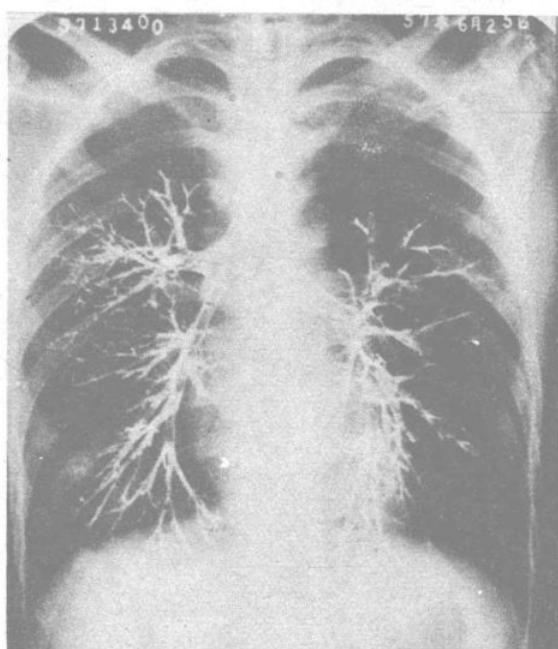
一九六一年 四月

X綫診斷学照相挿图



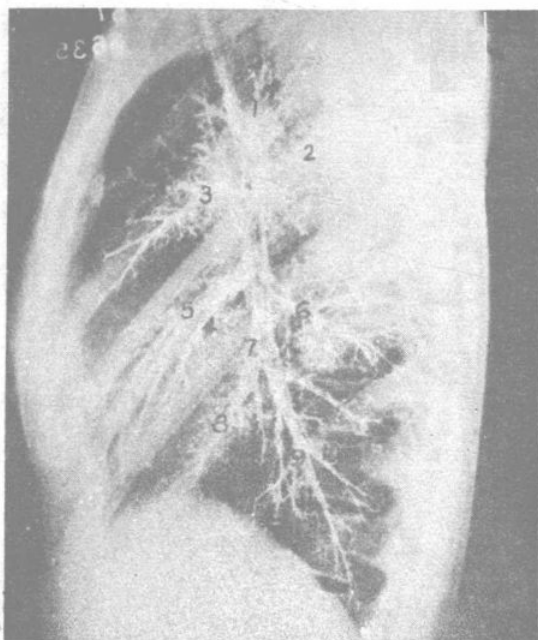
照相1 正常胸片

后前位，两側乳旁表现为下肺野的增密阴影，两側肩胛骨也很明显，肺野清朗，肺門、肺紋理、縱隔、膈都正常



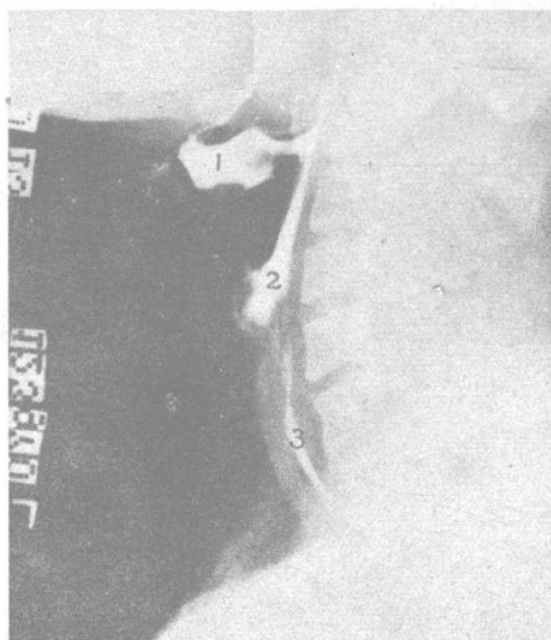
照相2 正常支气管造影

后前位，气管在第六胸椎水平分成两个主支气管，右側較直而短，左側較长，各大分支都清晰地充盈



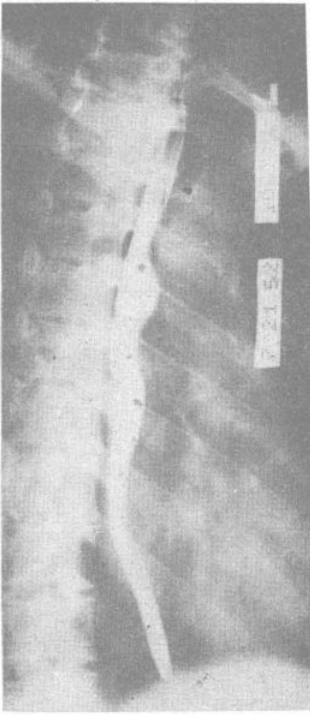照相3 正常支气管造影

右側位，上、中、下各支及分支都显影

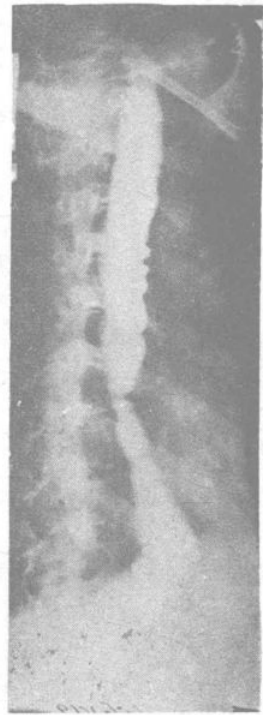


照相4 咽部側位

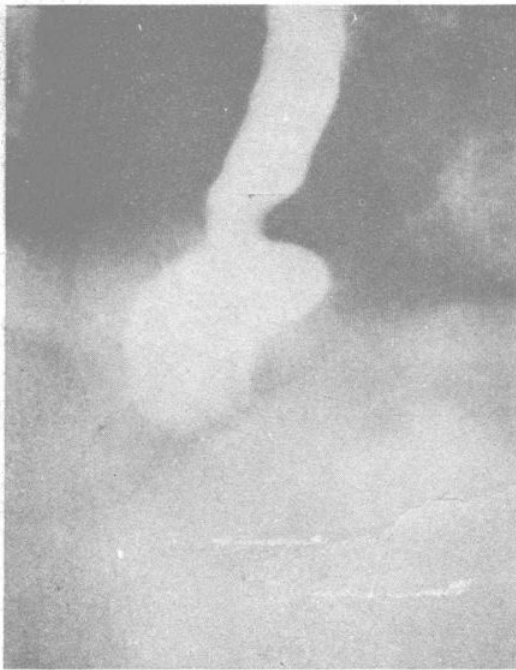会厌谿(1)及梨状窝(2)
内均充銀，少量銀剂在食管內(3)



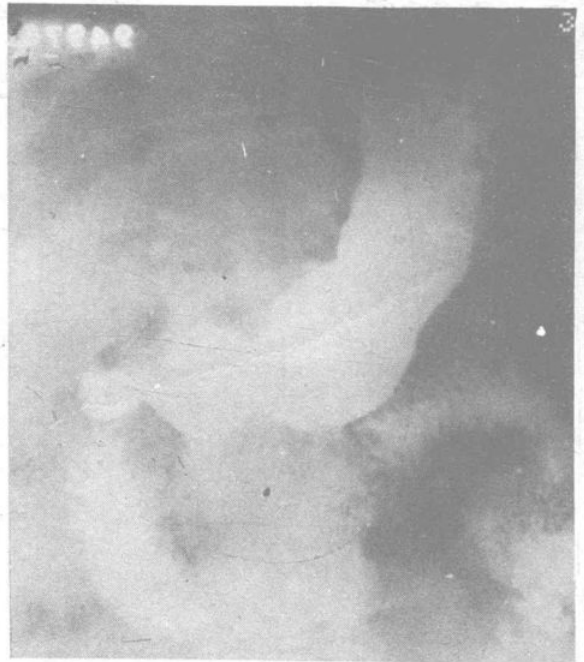照相5 正常食管影
显示三个压迹及縱行粘膜皺襞



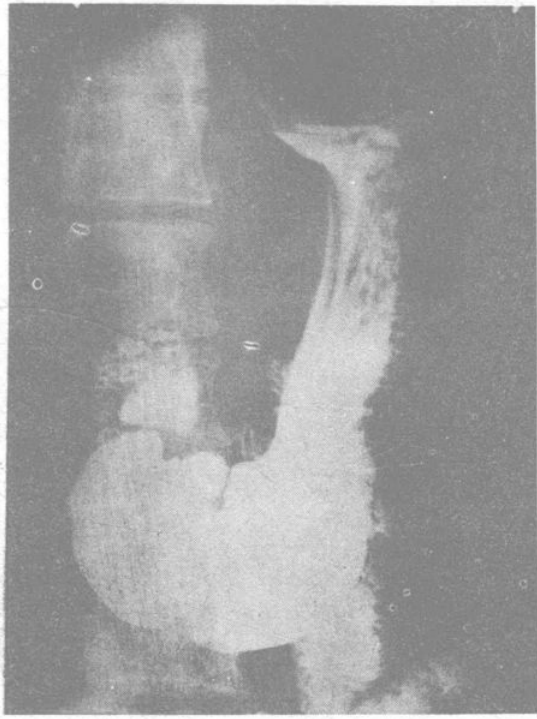
照相6 食管痙攣性收縮
邊緣凹凸不齊，但輪廓平滑，為功
能性變異



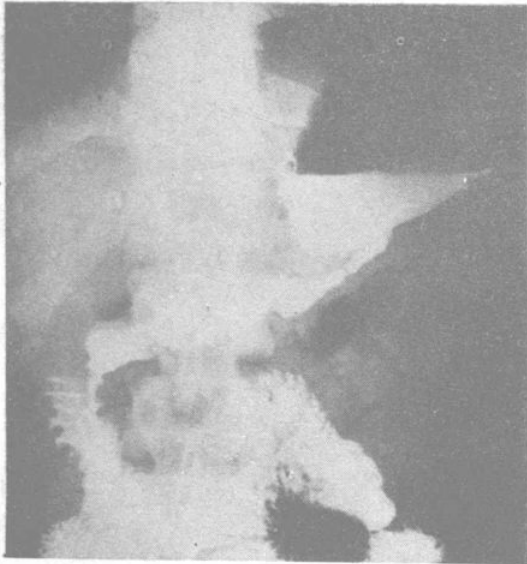
照相7 膈壺腹
食管下段暫時性擴張，稱為膈壺腹



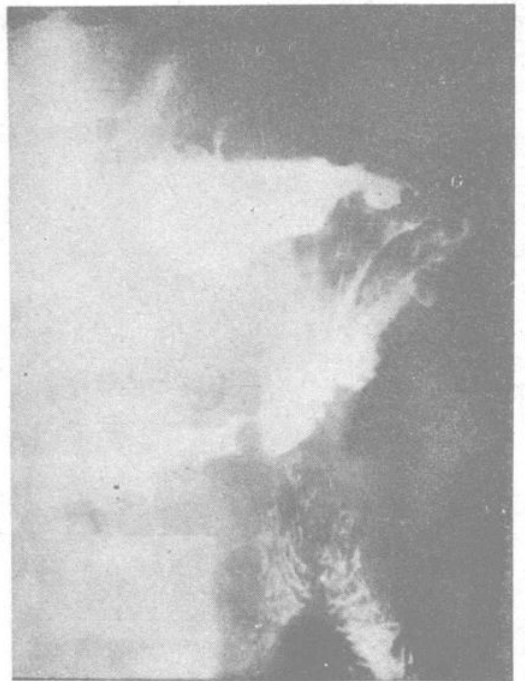
照相8 牛角型胃



照相9 魚鈎型胃

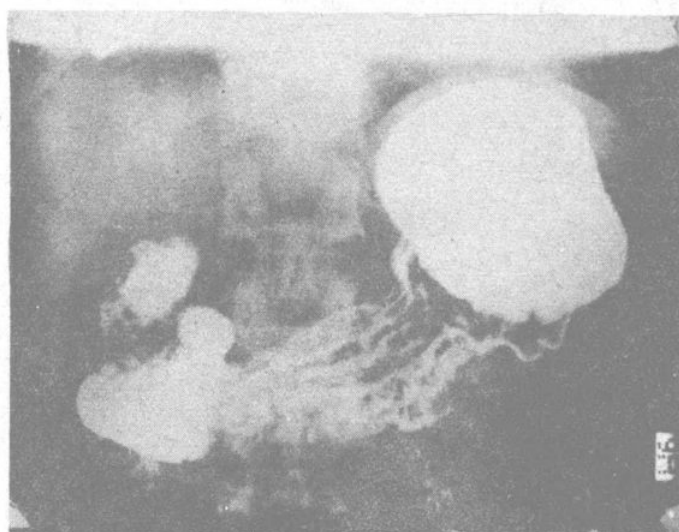


A

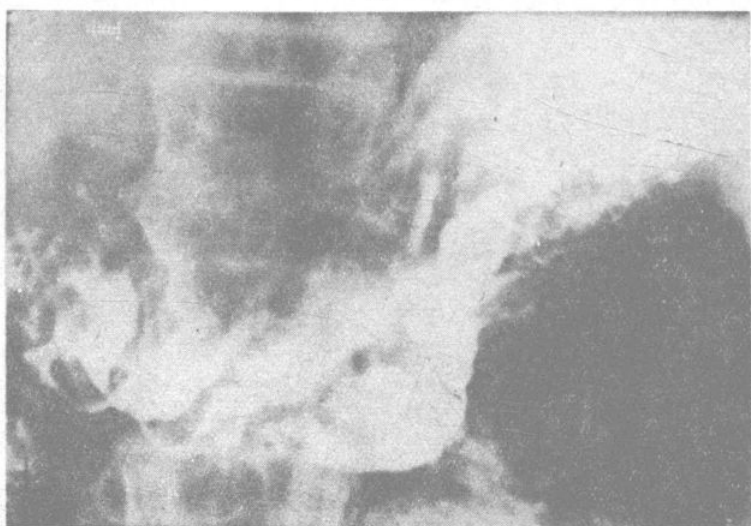

B

照相10 瀑布型胃
A.正位 B.右前斜位

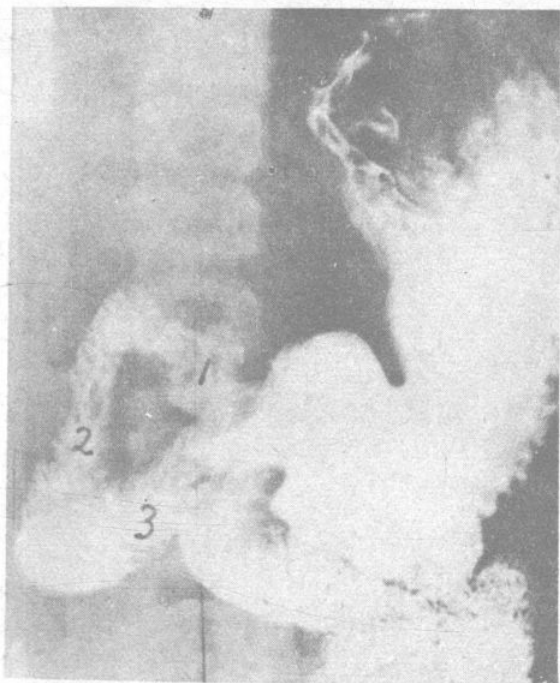


A

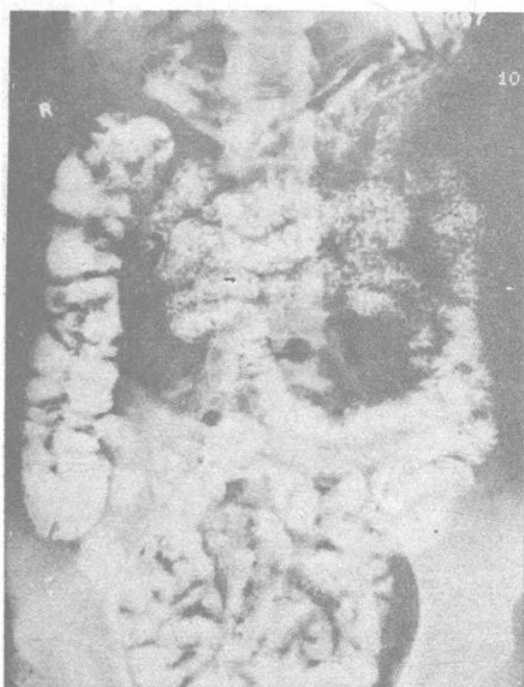


B

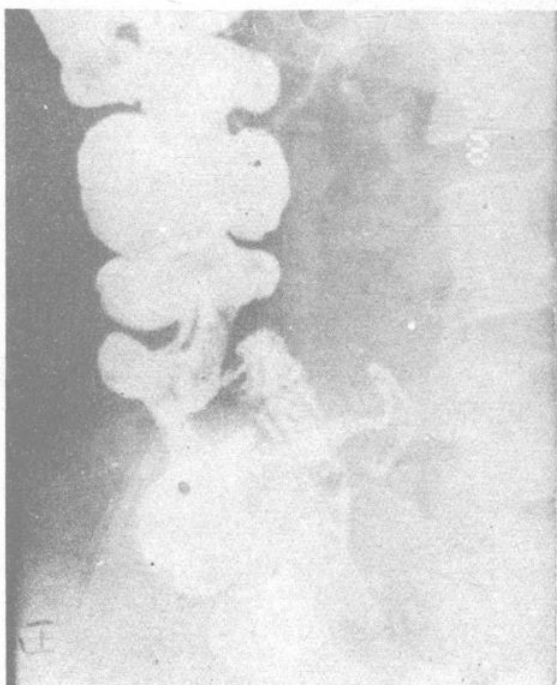
照相11 胃的粘膜皺襞
A.正常粘膜 B.胃粘膜皺襞肥厚



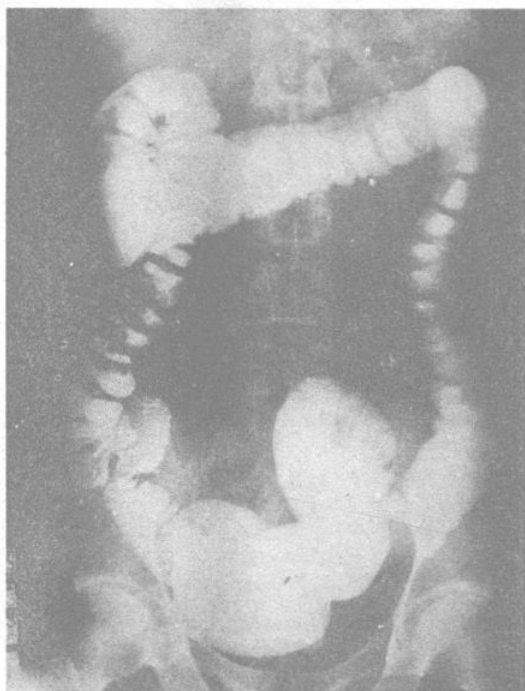
照相12 正常十二指腸
 显示(1)球部, (2)降部, 及(3)升
 部; 粘膜皺襞清晰



照相13 正常空腸及迴
 腸的X綫表現



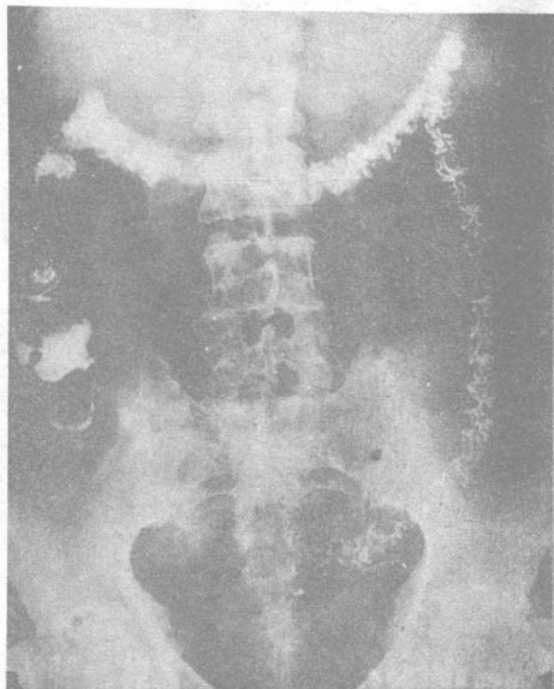
照相14 正常迴盲部腸曲,
 蘭尾也充盈



A

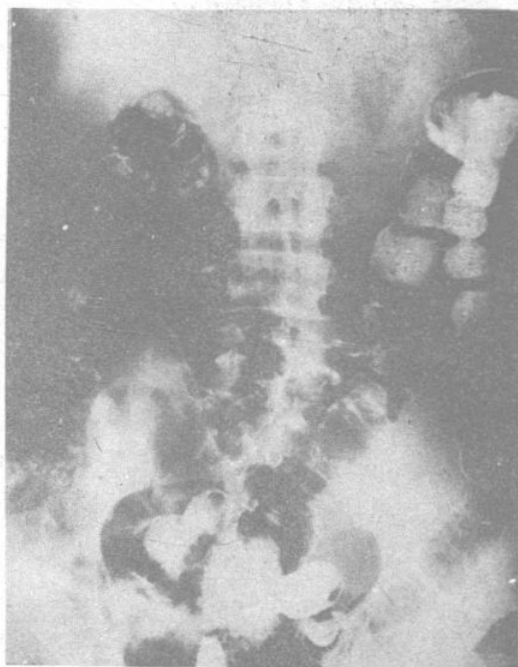
照相15 正常結腸

A. 灌鋇剂后, 显示結腸各部的位
置及結腸袋



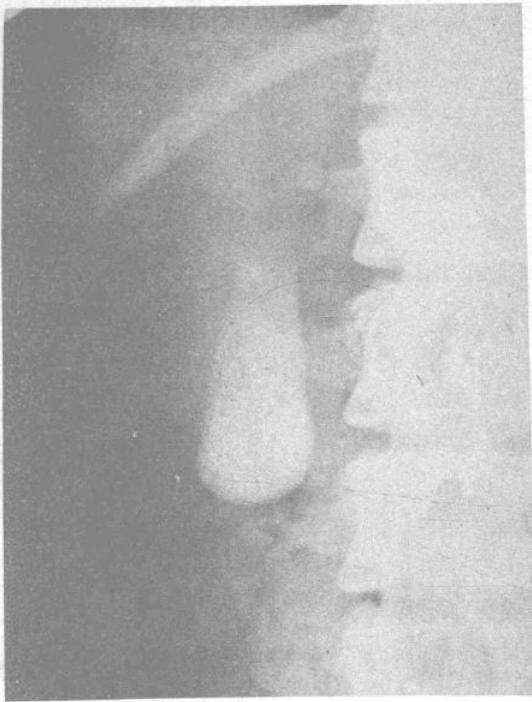B

照相 15 B. 鋇剂排出后显示結腸粘膜皺裝的形
态; 闌尾也充盈显影



C

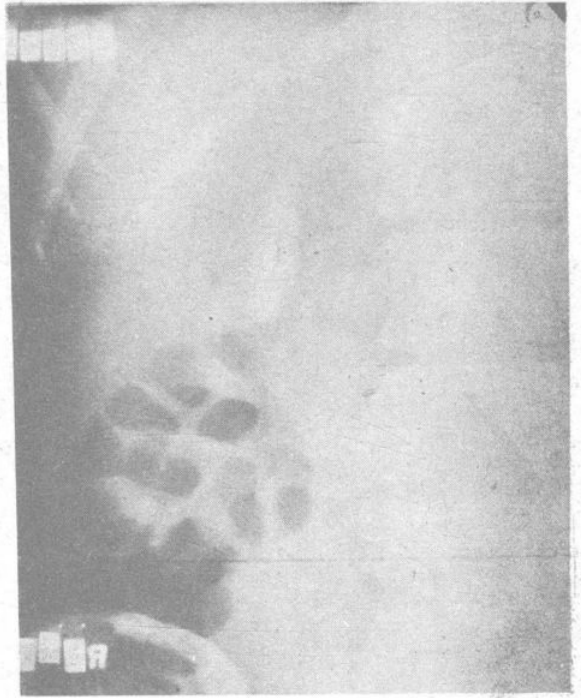
照相 15 C. 結腸鋇剂排出后注气



A

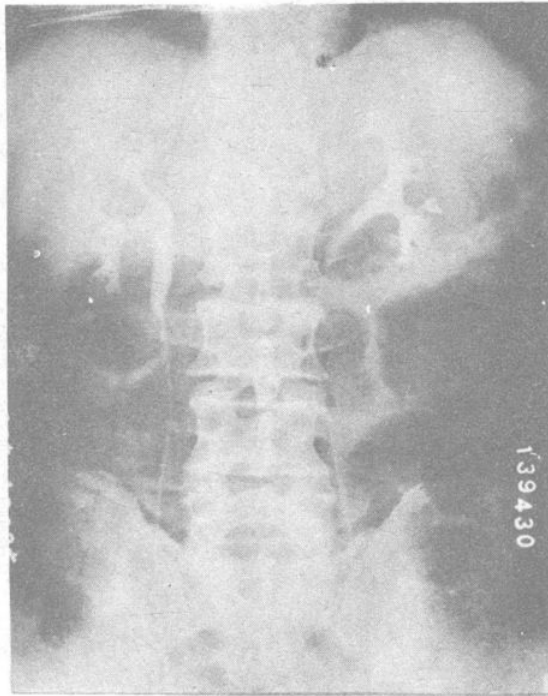
照相16

A. 正常胆囊，服药后14小时摄影

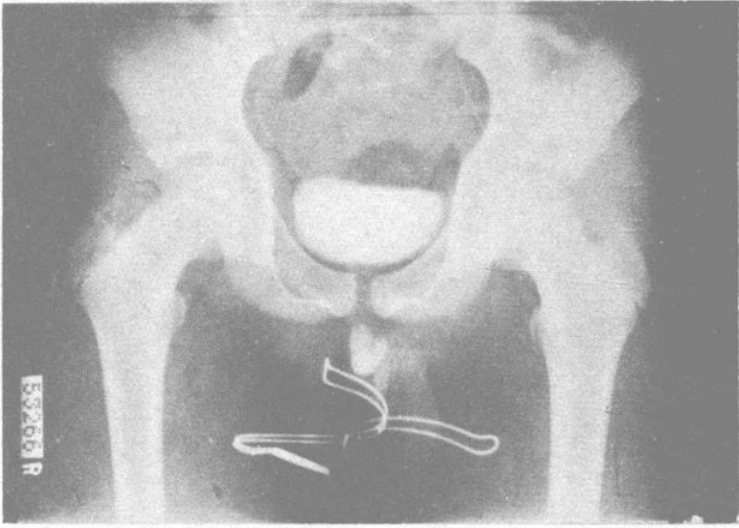


B

照相16 B. 正常胆囊，服脂肪餐后1½小时摄影，胆囊收缩



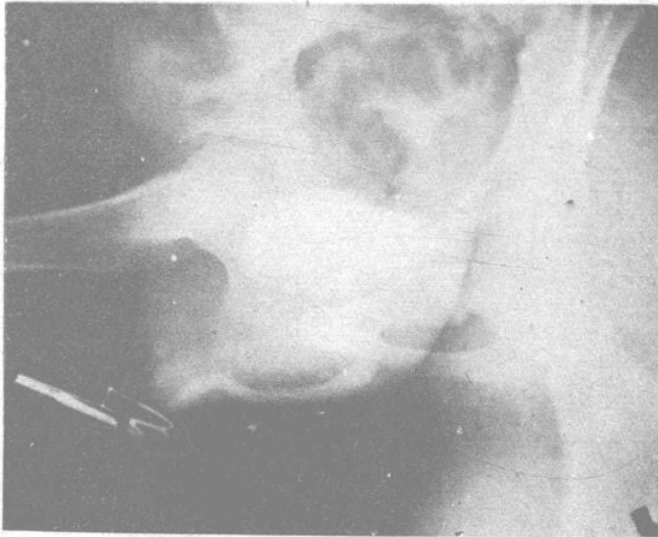
照相17 正常逆行肾盂造影 (参阅图43)



A

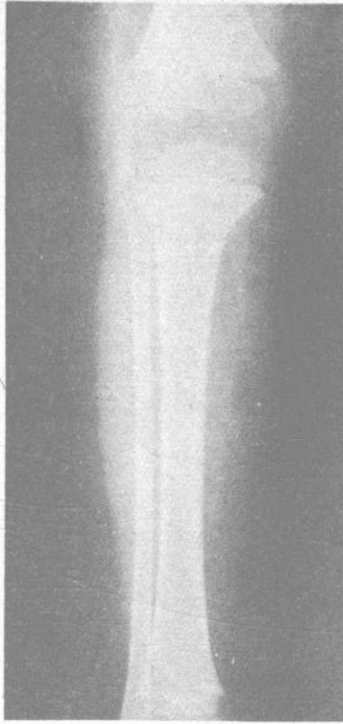照相18

A. 膀胱及尿道造影，正位

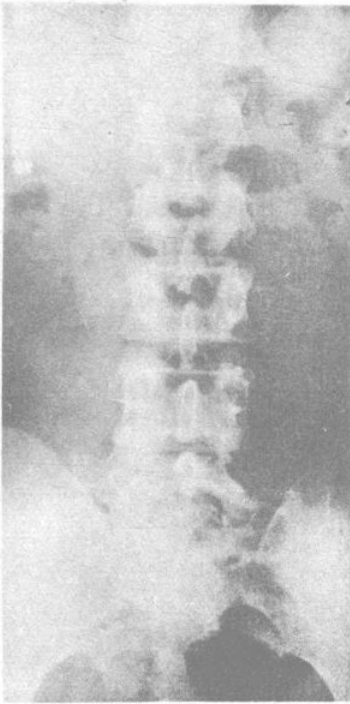


B

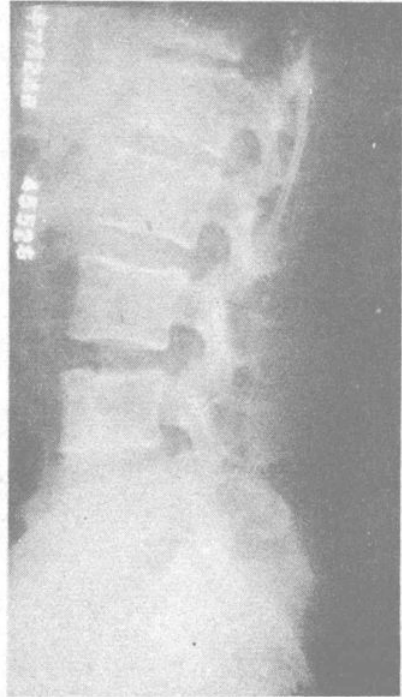照相18 B. 膀胱及尿道造影，左前斜位



照相19 正常胫骨
六岁男孩正常膝关节及胫骨，与图55对照

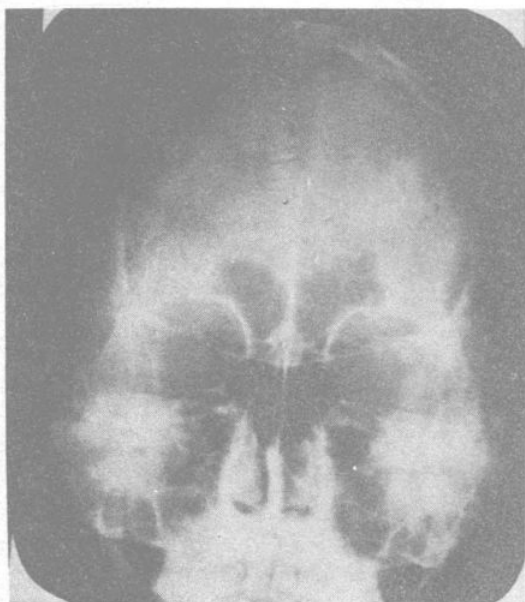

A

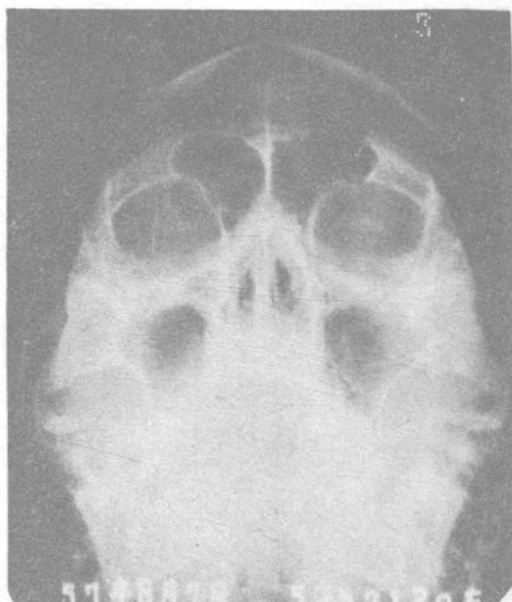

B

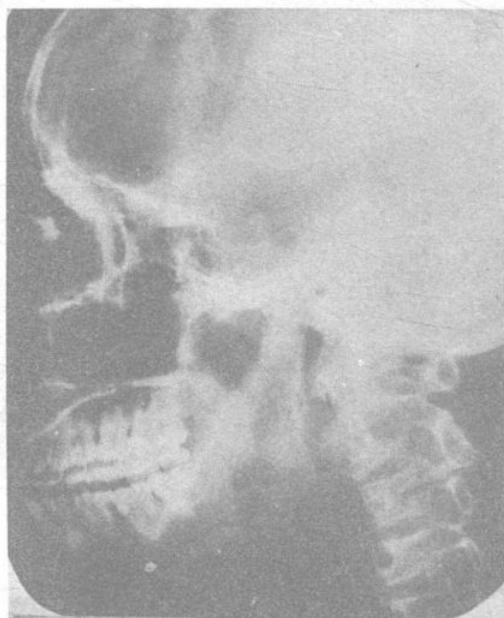
照相20 正常腰椎
A. 正位 B. 侧位



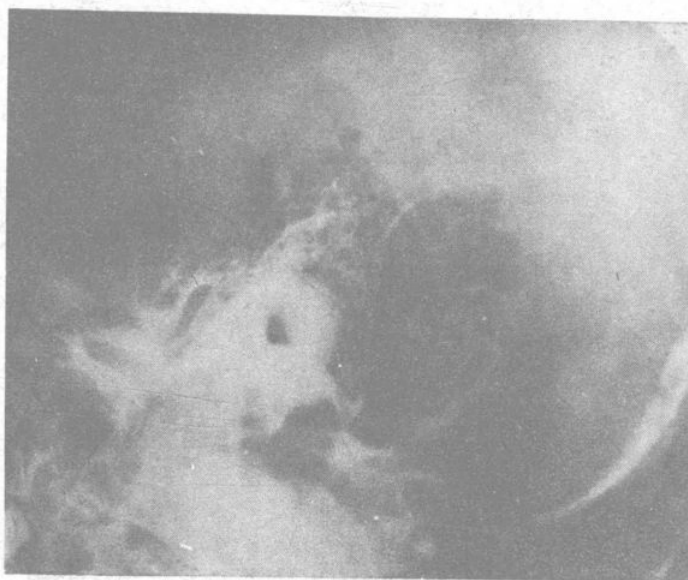照相21 正常副鼻竇
柯氏位 (參閱圖78)



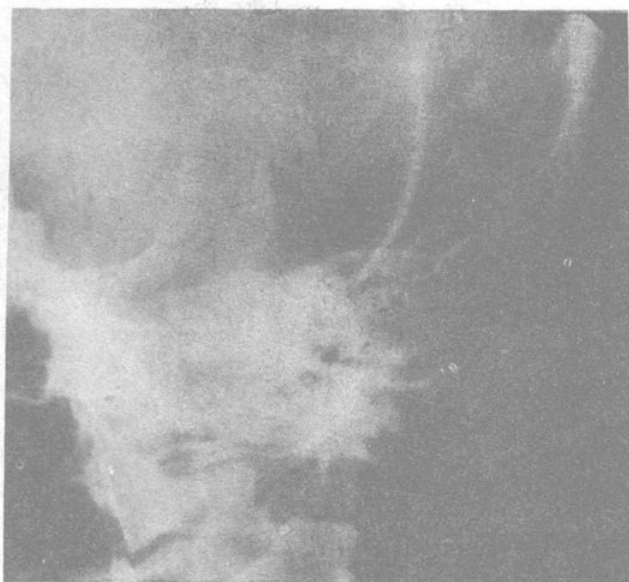照相22 正常副鼻竇
華氏位 (參閱圖79)



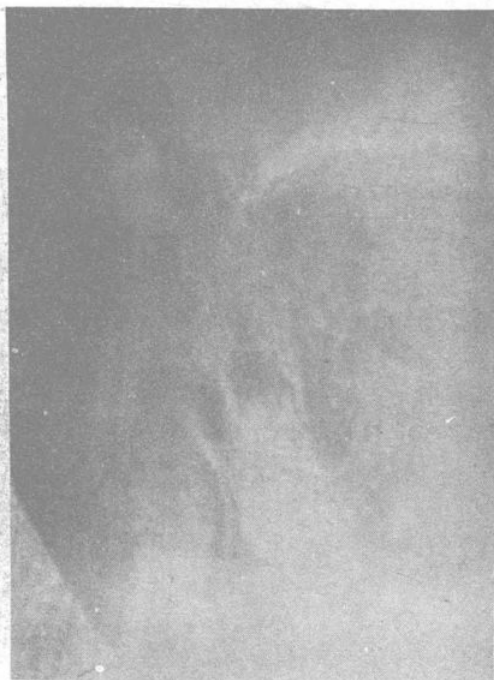照相23 正常副鼻竇
側位片 (參閱圖80)



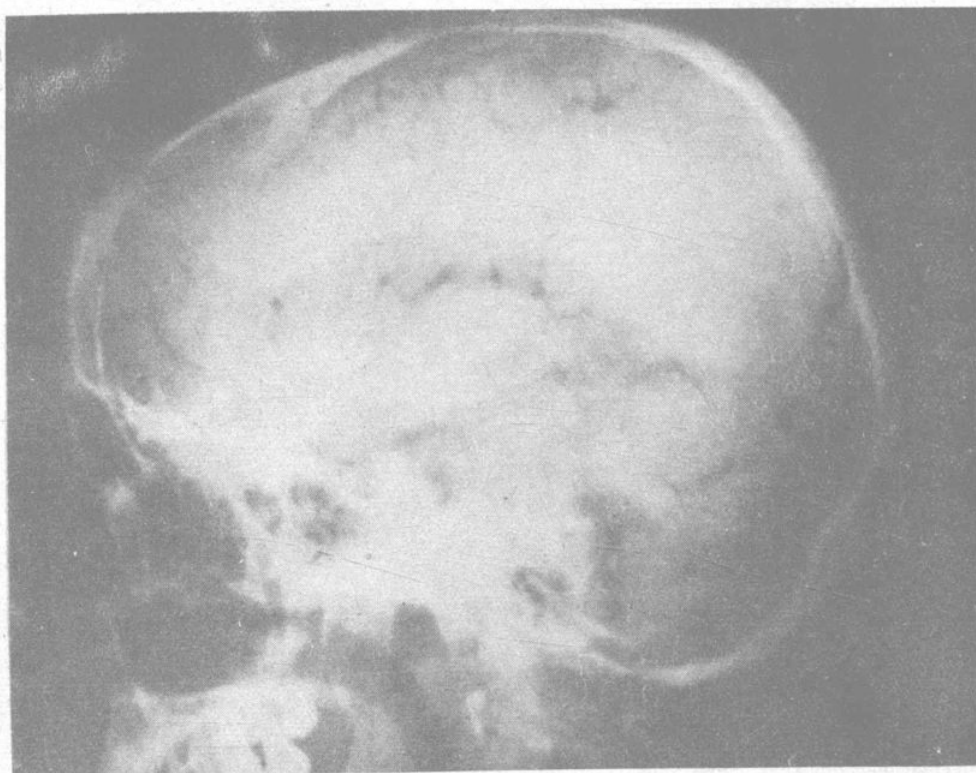
照相24 正常乳突（气化型）
許氏位（參閱圖81）



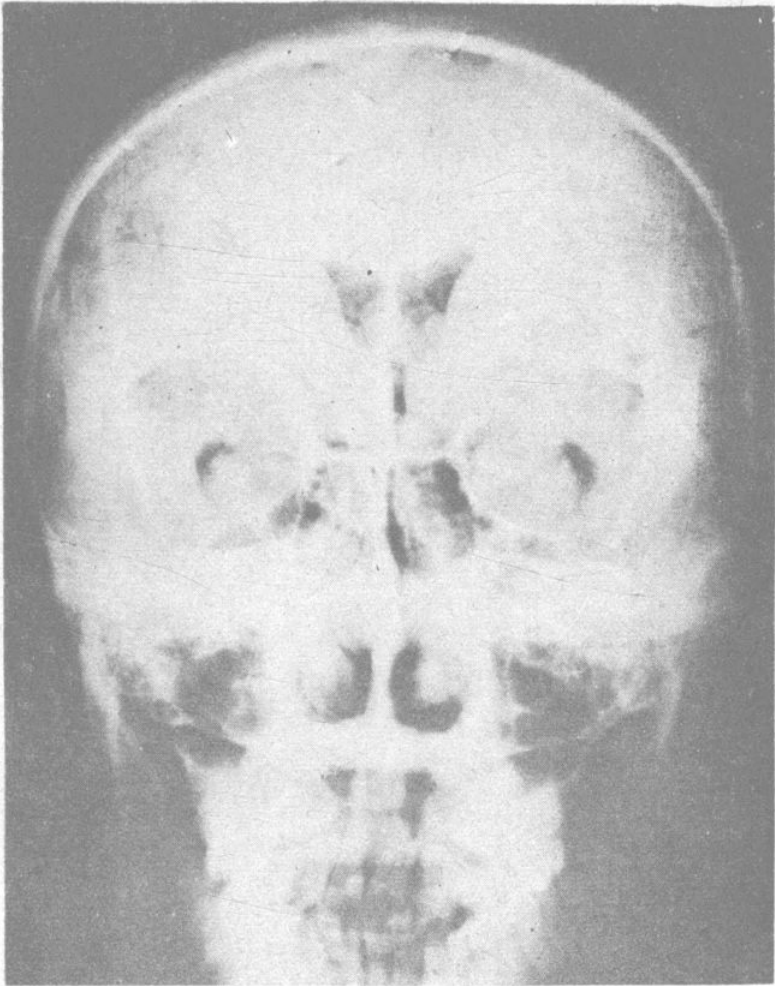
照相25 正常乳突（气化型）
斯氏位（參閱圖82）



照相26 正常乳突（气化型）
梅氏位（參閱圖83）



照相27 正常气腦
側位(參閱圖90)



照相28 正常气脑
前后位 (参阅图91)