

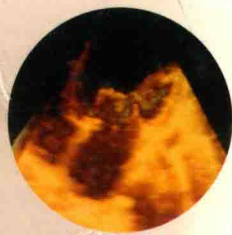
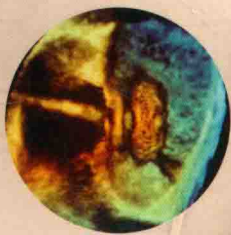
心脏超声诊断图谱

Atlas of Cardiac Ultrasonic Diagnosis

【第二版】

2nd edition

任卫东 张立敏 / 主编



辽宁科学技术出版社

心脏超声 诊断图谱

(第二版)

2nd edition

主 编 任卫东 张立敏

常州大学图书馆
藏书章

辽宁科学技术出版社

沈 阳

图书在版编目 (CIP) 数据

心脏超声诊断图谱 / 任卫东, 张立敏主编. —2
版. —沈阳: 辽宁科学技术出版社, 2018.8

ISBN 978-7-5591-0922-4

I. ①心… II. ①任… ②张… III. ①心脏病—超声
波诊断—图谱 IV. ①R540.4-64

中国版本图书馆CIP数据核字 (2018) 第193057号

出版发行: 辽宁科学技术出版社

(地址: 沈阳市和平区十一纬路25号 邮编: 110003)

印刷者: 辽宁新华印务有限公司

经销者: 各地新华书店

幅面尺寸: 210 mm × 285 mm

印 张: 16.5

字 数: 500千字

出版时间: 2018年8月第1版

印刷时间: 2018年8月第1次印刷

责任编辑: 刘晓娟

封面设计: 杜 江

版式设计: 于 浪

责任校对: 李 霞

书 号: ISBN 978-7-5591-0922-4

定 价: 218.00元

编委会名单

主 编 任卫东 张立敏

副主编 马春燕 陈 昕 陆恩祥 晏 楠

编 者 (以姓氏笔画为序)

马春燕 (中国医科大学附属第一医院)

乔 伟 (中国医科大学附属盛京医院)

任卫东 (中国医科大学附属盛京医院)

孙 璐 (中国医科大学附属盛京医院)

孙菲菲 (中国医科大学附属盛京医院)

李 颖 (中国医科大学附属盛京医院)

毕文静 (中国医科大学附属盛京医院)

杨 军 (中国医科大学附属第一医院)

肖杨杰 (中国医科大学附属盛京医院)

宋 光 (中国医科大学附属盛京医院)

张立敏 (中国医科大学附属第一医院)

陆恩祥 (辽宁中医药大学附属医院)

陈 昕 (中国医科大学附属第一医院)

项 凡 (沈阳医学院附属中心医院)

晏 楠 (沈阳市大众医院)

唐 力 (中国医科大学附属第一医院)

秘 书 孙 璐 (中国医科大学附属盛京医院)

绘 图 陈映馨 (中国医科大学附属盛京医院, 博士研究生)

任思娅 (中国医科大学附属第一医院, 博士研究生)

第一版前言

随着现代科学的进步，影像医学的发展突飞猛进。心脏超声诊断作为一种新兴的医学影像技术已从理论上、技术上和临床应用上得到了不断的更新和完善。现代的心脏超声诊断技术能全面、系统地评价心血管的形态、结构、血流动力学状态和心脏功能。具有无损伤性、准确性、可重复性、实时动态性、简便易行且费用较低等优点，已成为临床诊断心血管疾病的首选方法。近10年中，由于超声诊断仪在各级医院的迅速普及，从事心脏超声诊断工作的专业队伍亦不断扩大。尽管已有多种相关的专业书籍，但仍不能满足读者日益增长的需求。

本书由超声诊断基础（第1~2章），后天获得性心血管疾病（第3~18章）和先天性心血管疾病（第19~35章）3部分组成。其中人工瓣膜、心脏起搏器的评价、纵隔肿瘤和上腔静脉梗阻等内容在以往的书中介紹较少。全书共包括490幅黑白和彩色实图及20余幅示意图。多数实图系作者在多年的临床诊断工作中采集、精选而得（主要仪器为HP Sonos 2500型）。图像质量较高，黑白图像清晰，频谱图像完整，彩色图像纯正。大部分病例已由心导管检查、手术或病理结果证实，诊断科学、准确。由于超声诊断仪器压力测值计算软件仍采用毫米汞柱（mmHg），故本书仍采用毫米汞柱作为压力测值单位。

本书从临床应用出发，在基础理论方面力求简洁、扼要、通俗易懂。正常超声图像系统、全面，详细描述了正常心脏、大血管的结构和解剖关系及心内血流动力学特点。以各种心血管疾病为主题，结合应用切面超声、频谱多普勒、彩色多普勒血流图像、M型超声和经食管超声等技术。围绕实图重点描述心血管疾病的超声影像学特征，便于读者识图、认证、理解和分析。结合简要的病因、病理解剖、病理生理学知识，使读者能掌握心血管疾病超声影像学特征的理由，知其然，并知其所以然。诊断和鉴别诊断文字精练，重点突出。

本书在编写过程中正值中国医科大学第一临床学院深化城市大医院改革之际，没有院领导的热情支持和鼓励，本书这朵孕育于改革大潮中的小花就不可能绽放。感谢中国医科大学第一临床学院心功能科、心脏内外科全体同志在本书编写过程中给予的鼎力支持和协作。感谢欧国成、邓东安、侯传举等同仁的热情支持和帮助。感谢我妻子郝一文，女儿任思嫻生活上的全力支持，使我能利用业余时间完成本书的编写。

尽管作者有10余年的超声诊断工作经验，但业务水平有限，在本书的编写过程中难免有疏漏和不妥之处，恳请读者批评指正。

任卫东

1997年10月18日于沈阳

第二版前言

《心脏超声诊断图谱（第一版）》由辽宁科学技术出版社于1998年4月出版发行，是当时内容质量、图像质量和印刷质量俱佳的一部专业书籍，得到了广大读者的认可和喜爱，1998年8月荣登北京市医药卫生书店当月新书排行榜第一名，1999年获辽宁科学技术出版社优秀图书一等奖，2000年获辽宁省政府科学技术进步二等奖。

随着超声诊断技术的不断发展、临床实践的不断积累和诊断水平的逐渐提高，有必要对《心脏超声诊断图谱》一书进行部分修订和增补，以满足现代超声医生、临床医生和医学生的需求。

《心脏超声诊断图谱（第二版）》仍保留原书的写作风格，从临床应用出发，以图像为主，力求简洁、扼要、通俗易懂。结合病因、病理解剖、病理生理学和血流动力学相关知识，以心血管疾病为主题，系统描述二维切面超声、M型超声、频谱多普勒和彩色多普勒超声、经食管超声和三维超声等技术。

本书增加了主肺间隔缺损、共同动脉干和肺动脉异常起源3个章节。增加了心包囊肿，左冠状动脉左、右心室痿，部分肺静脉异位连接，十字交叉心脏，心肌致密化不全和特异性心肌病等内容。超声图像、术中图像和示意图等增加至699幅。

由于编者水平有限，在本书编写过程中难免有不足和错误之处，敬请读者批评指正。

任卫东

2018年6月16日于沈阳

英中文名词对照

A

A: 前叶/腹腔
 A波: 舒张晚期充盈速度
 AAO / AOA (13): 升主动脉
 AAW: 主动脉前壁
 AC: 共同动脉干 / 副左心房
 AMV: 二尖瓣前叶
 AO: 主动脉
 AOV / AV (24): 主动脉瓣
 APM / AML (6): 前乳头肌
 APSD: 主肺间隔缺损
 ARV: 房化右心室
 ARVC: 致心律失常型右心室心肌病
 ARVW: 右心室前壁
 ASD: 房间隔缺损
 AV: 奇静脉
 AVSD: 房室间隔缺损
 ATV: 三尖瓣前叶

B

BT: 头臂干动脉

C

C: 囊肿 / 盲肠
 CA: 冠状动脉
 Ch: 腱索
 CH: 十字交叉心脏
 CLEFT: 裂缺
 CPV: 共同肺静脉干
 CS: 冠状静脉窦
 CW: 胸壁

D

DA: 动脉导管
 DAO: 降主动脉
 DCM: 扩张型心肌病
 DT: 充盈早期波减速时间

E

E波: 充盈早期峰值速度
 EFE: 心内膜弹力纤维增生症
 En: 心内膜
 Ep: 心外膜
 EPSS: E点至室间隔的距离

F

FC: 假腔

H

HCM: 肥厚型心肌病
 HV: 肝静脉 / 半奇静脉

I

IAS: 房间隔
 IMV: 肠系膜下静脉
 IVC: 下腔静脉
 IVRT: 等容舒张时间
 IVS: 室间隔
 IVSd: 舒张末期室间隔厚度
 IVSs: 收缩末期室间隔厚度

L

L: 肝
 LA: 左心房
 LA-ap: 左心房前后径
 LA-l: 左心房上下径
 LA-t: 左心房左右径
 LAA: 左心房面积 / 左心耳
 LAV: 左心房容积
 LAW: 左心房壁
 LCA: 左冠状动脉
 LIV: 左头臂静脉
 L-LUNG: 左肺
 LPA: 左肺动脉
 LPV: 左肺静脉
 LUPV: 左上肺静脉
 LV: 左心室

LVDd: 左心室舒张末期内径
LVDs: 左心室收缩末期内径
LVEDv: 左心室舒张末期容积
LVEF: 左心室射血分数
LVESv: 左心室收缩末期容积
LVH: 左心室肥厚
LVMI: 左心室心肌重量指数
LVNC: 左心室心肌致密化不全
LVOT: 左心室流出道内径
LVPW: 左心室后壁
LVPWd: 舒张末期左室后壁厚度
LVPWs: 收缩末期左室后壁厚度

M

MASS: 肿物
MFS: 马凡综合征
MPA: 主肺动脉
MR: 二尖瓣反流
MV: 二尖瓣
MVO: 二尖瓣口

P

P: 后叶 / 乳头肌
PA: 肺动脉
PAO: 肺动脉瓣瓣口面积
PAPVC: 部分肺静脉异位引流
PAW: 主动脉后壁
PE: 心包积液
PFO: 卵圆孔未闭
PLVW: 左心室后壁
PMV / PML (6): 二尖瓣后叶
PPM: 后乳头肌
PPV: 肺动脉瓣后叶
PV: 门静脉
PWT: 左心室后壁厚度

R

RA: 右心房
RA-l: 右心房上下径
RA-t: 右心房左右径
RCA: 右冠状动脉
RCC: 右冠状动脉窦
RCM: 限制型心肌病
RIV: 右头臂静脉
R-LUNG: 右肺
RPA: 右肺动脉
RPV: 右肺静脉
RSVC: 右上腔静脉
RV: 右心室
RVAW: 右心室前壁
RVWT: 右心室壁厚度
RVOT: 右心室流出道
RWT: 舒张末左室壁相对厚度

S

S: 胸骨 / 间隔 / 瘘口 / 脾
SA: 单心房
SMV: 肠系膜上静脉
Soft rim: 软边
SVC: 上腔静脉

T

T: 腱索 / 胸椎 / 气管
TAC: 共同动脉干
TAPVC: 完全型肺静脉异位引流
TC: 真腔
TOF: 法洛四联症
TV: 三尖瓣

V

VSD: 室间隔缺损
VST: 室间隔厚度
VV: 垂直静脉

目 录

第 1 章 心脏超声基础知识	1	第 9 章 冠心病	81
心脏超声探测窗	1	第 10 章 心包疾病	89
常用标准心脏超声切面	2	急性心包炎	89
M型和切面超声心动图测量	4	缩窄性心包炎	92
频谱多普勒超声心动图检测	8	心包囊肿	94
彩色多普勒血流图像	9	第 11 章 感染性心内膜炎	96
心功能测量	10	第 12 章 高血压病	100
第 2 章 正常心脏超声图像	14	第 13 章 主动脉夹层动脉瘤	103
胸骨旁区切面图像	14	第 14 章 心脏肿瘤	108
心尖区切面图像	16	良性肿瘤	108
剑下区切面图像	17	恶性肿瘤	113
胸骨上窝区切面图像	18	第 15 章 纵隔肿瘤	116
食管内区切面图像	18	第 16 章 肺源性心脏病	120
频谱多普勒图像	20	肺动脉高压的超声心动图评估	122
彩色多普勒血流图像	22	第 17 章 人工起搏器	129
第 3 章 二尖瓣疾病	26	第 18 章 上腔静脉梗阻	134
二尖瓣狭窄	26	第 19 章 先天性心脏病总论	136
二尖瓣关闭不全	32	心房段和静脉-心房连接	136
第 4 章 主动脉瓣疾病	39	心室段	137
主动脉瓣狭窄	39	心房-心室连接	138
主动脉瓣关闭不全	42	动脉干段	138
第 5 章 三尖瓣疾病	47	心室-大动脉连接	139
三尖瓣狭窄	47	第 20 章 房间隔缺损	140
三尖瓣关闭不全	48	第 21 章 心内膜垫缺损	153
第 6 章 联合瓣膜病	53	完全型心内膜垫缺损	153
第 7 章 人工瓣膜	56	部分型心内膜垫缺损	155
第 8 章 心肌疾病	67	第 22 章 室间隔缺损	157
扩张型心肌病	67	第 23 章 动脉导管未闭	166
肥厚型心肌病	70	第 24 章 先天性主动脉口狭窄	172
限制型心肌病	74	主动脉瓣膜狭窄	172
心内膜弹力纤维增生症	75	主动脉瓣下狭窄	178
左心室心肌致密化不全	77	主动脉瓣上狭窄	179
致心律失常型右室心肌病	79	第 25 章 主动脉窦动脉瘤	182
特异性心肌病	79	第 26 章 Marfan 综合征	187

第27章	冠状动脉异常	191	第35章	共同动脉干	227
	冠状动脉痿	191	第36章	肺动脉异常起源	230
	川崎病	194		单支肺动脉异位起源于主动脉	230
第28章	肺动脉瓣口狭窄	197		肺动脉吊带	232
	右心室漏斗部狭窄	197		单侧肺动脉缺如	233
	肺动脉瓣狭窄	198	第37章	静脉异位连接	234
	肺动脉主干及其分支狭窄	202		肺静脉异位连接	234
第29章	三尖瓣闭锁	204		三房心	238
第30章	三尖瓣下移畸形	207		体静脉异位连接	241
第31章	法洛四联症	210	第38章	心脏位置异常	244
第32章	右心室双出口	214		左位心	244
第33章	大动脉转位	219		右位心	245
	完全型大动脉转位	219		中位心	247
	矫正型大动脉转位	221		异位心	247
第34章	主肺间隔缺损	224		十字交叉心脏	249

第1章

心脏超声基础知识

对于心脏超声检测来说,获得一个高质量的超声图像是非常重要的,它是正确分析超声图像的前提和保证。由于心脏是随体位、呼吸而变化位置的跳动器官,而且个体间心脏位置的差异又较大,很难在所有受检者的同一体表位置获得同样理想的心脏超声图像。事实上获得一个理想的心脏超声图像需相应频率的探头、合适的患者体位及理想的探测窗。一个有经验的、手法好的操作者能根据患者的情况不同将这三者有机结合起来,以期获得最佳的超声图像。

一般来说,对不同年龄的受检者应选择不同频率的探头。比如对待胸壁厚成人,可选择2.0~2.5 MHz的探头。对待胸壁薄的成人,青少年和儿童可选择3.5 MHz或5 MHz的探头。7 MHz或10 MHz以上频率的探头适用于新生儿的检查。

患者的体位可选择平卧位、左侧位、右侧位及坐位。一个最基本的原则是根据病情的需要和获得理想超声图像的需要来选择患者的体位。常用的是平卧位及左侧位,左侧位的角度因人而异。右侧位多用于某些特定患者检查,如右心房、右位心及腔静脉疾病。对心衰较重的患者可选择坐位。另外检查主动脉及心包疾病也常选择坐位或半坐位。

超声心动图检查的第一步就是放置和旋转探头,来回移动寻找最好的探测窗。

心脏超声探测窗

心脏位于胸腔之内,当从体表检测心脏时会遇到许多影响超声波透入的器官和组织,如胸骨、肋骨、肺等。因此需要选择某些特定的体表或体内部位,尽可能避开这些组织,使超声波能直接透入到心脏,获得较真实的、清晰的超声图像。这些特定的部位被称为探测窗。常用的探测窗包括:①胸骨旁区,以左侧为主,一般在2~5肋间;②心尖

区,一般位于心尖搏动处;③剑下区,位于剑突下方;④胸骨上窝区,包括胸骨上窝及锁骨上窝;⑤胸骨右旁区,一般在2~5肋间;⑥食管内区,探头置于食管之内。见图1-1。

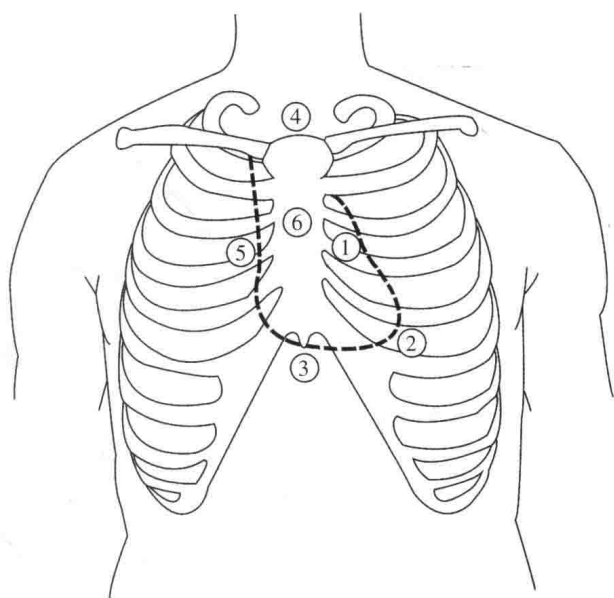


图1-1 心脏超声探测窗

① 胸骨旁区; ② 心尖区; ③ 剑下区; ④ 胸骨上窝区; ⑤ 胸骨右旁区; ⑥ 食管内区

如果经胸探测不理想,可选择食管内探测窗。食管内探测窗用于经食管超声心动图检查。由于探头位于食管内,紧邻心脏,没有肺、胸骨、胸壁结构的干扰,超声图像清晰度很好,弥补了经胸超声心动图的限制。简单地说,经胸超声心动图是从体外向内观察心脏。经食管超声心动图是从体内向外观察心脏,探头位置分别为胃内位、食管中位、心底位和降主动脉胸段和主动脉弓位。

所有的心脏超声切面都是由这些探测窗引发出来的,正确地理解超声探测窗,有助于全面、系统地了解心脏超声解剖和常规心脏超声切面的独立性及它们相互之间的关系。图1-2表示通过不同探测区的不同超声切面观察同一心脏结构。左心室长轴

切面可分别从胸骨旁区、心尖区及胸骨上窝区探查显示；左心室短轴切面可分别从胸骨旁区、剑下区和食管区探查显示；四腔切面可分别从心尖区、剑下区和食管区探查显示。实际上这些切面是观察角度的不同，它们彼此是可移行的。

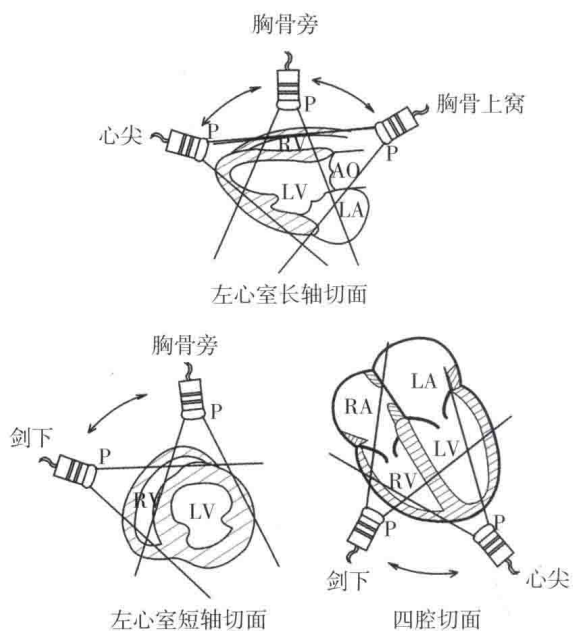


图 1-2 不同探测区的不同超声切面观察心脏结构示意图

AO: 主动脉; LA: 左心房; LV: 左心室; RA: 右心房; RV: 右心室

常用标准心脏超声切面

心脏是立体的，超声检查时可获得无数个切面，为便于统一标准和交流，在长期的临床实践中已经总结出许多常用的标准切面。

所有的切面图像可基本上划分为3类(图1-3)，即长轴切面、短轴切面和四腔切面。长轴切面是沿心脏的长轴使声束垂直于身体的腹背面切过心脏。短轴切面是使声束垂直于身体的腹背面，同时垂直于心脏长轴切过心脏。四腔切面是使声束近平行于身体的腹背面切过心脏。

3个切面是相互垂直的，即短轴切面垂直于长轴切面，四腔切面垂直于长轴和短轴切面。每一切面实际上可以通过向两侧、上下和顺时针或逆时针移动或转动探头演变出许多相关的超声切面。根据探测窗的位置不同，其包括的常用超声切面有：

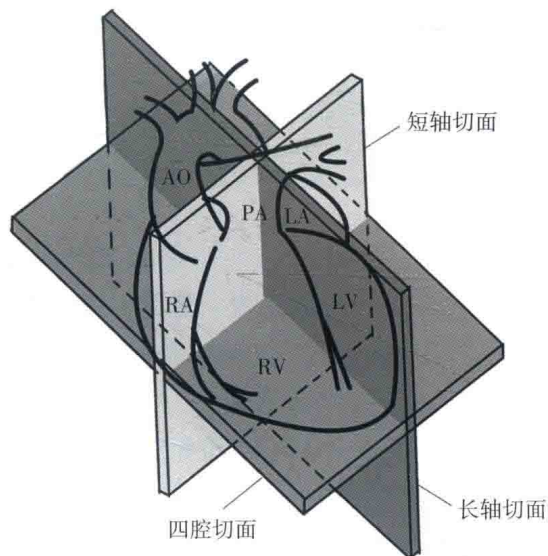


图 1-3 切面图像分类示意图

AO: 主动脉; PA: 肺动脉; LA: 左心房; LV: 左心室; RA: 右心房; RV: 右心室

1. 胸骨旁探测窗

长轴面

左心室长轴切面(图1-4)

主动脉根部长轴切面

左心室心尖长轴切面

右心室长轴切面

短轴面(图1-5)

主动脉根部短轴切面

左心室短轴切面

二尖瓣口水平

乳头肌水平

心尖水平

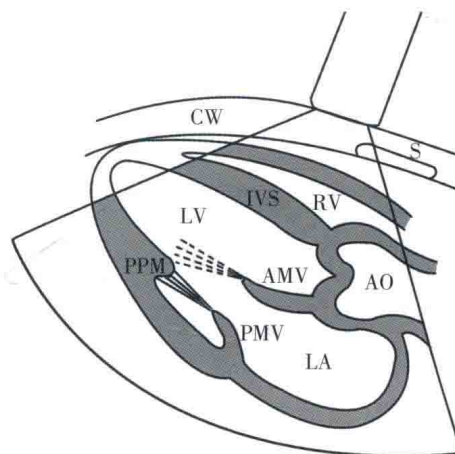


图 1-4 胸骨旁左心室长轴切面示意图

AO: 主动脉; AMV: 二尖瓣前叶; CW: 胸壁; IVS: 室间隔; LA: 左心房; LV: 左心室; PMV: 二尖瓣后叶; PPM: 后乳头肌; RV: 右心室; S: 胸骨

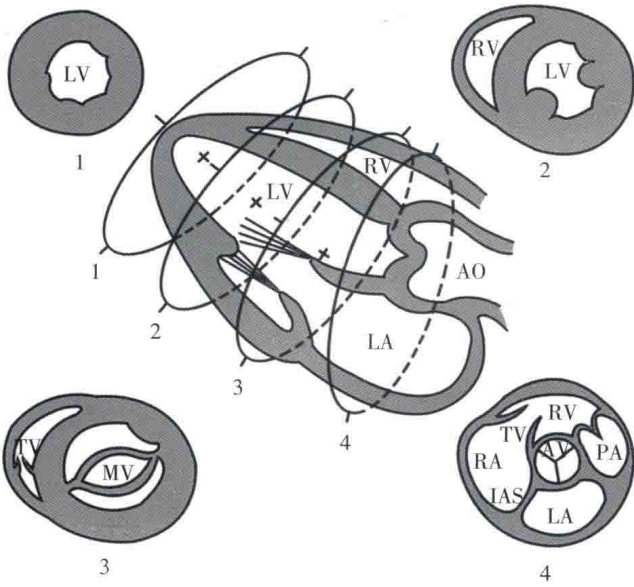


图1-5 胸骨旁左心室短轴切面示意图

1. 心尖水平；2. 乳头肌水平；3. 二尖瓣口水平；4. 主动脉根部短轴切面；AO：主动脉；AV：主动脉瓣；IAS：房间隔；LA：左心房；LV：左心室；MV：二尖瓣；RA：右心房；RV：右心室；TV：三尖瓣

2. 心尖探测窗 (图1-6)

四腔面

四腔心切面

五腔心切面

长轴面

两腔心切面

三腔心切面

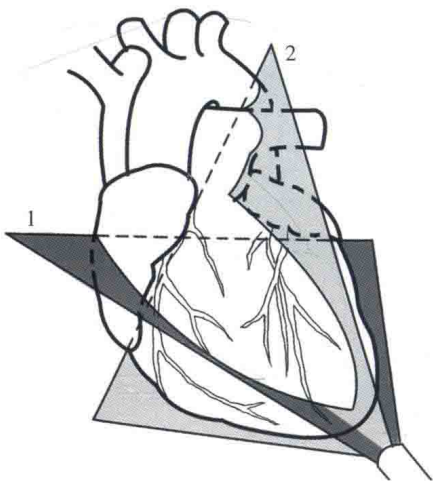


图1-6 心尖探测切面示意图

1. 四腔心切面；2. 两腔心切面

3. 剑下探测窗 (图1-7)

四腔面

短轴面

下腔静脉切面

主动脉根部切面

左心室切面

右心室切面

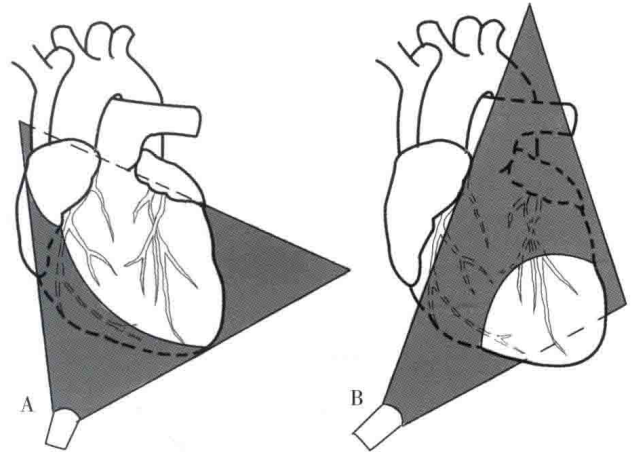


图1-7 剑下探测切面示意图

A. 剑下四腔切面；B. 剑下短轴切面

4. 胸骨上窝探测窗 (图1-8)

四腔面

主动脉弓长轴切面

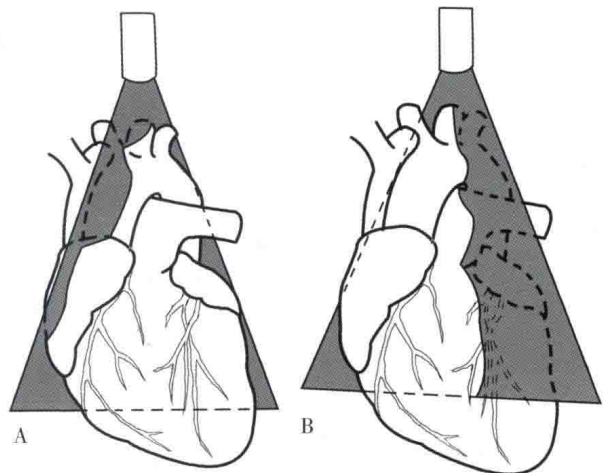


图1-8 胸骨上窝探测切面示意图

A. 主动脉弓长轴切面；B. 主动脉弓短轴切面

5. 食管探测窗 (双平面) (图1-9, 图1-10)

胃内位 (35~40 cm)

横切面

左心室短轴切面

纵切面

左心室长轴和两腔心切面

- 食管中位 (30 cm)
- 横切面
- 四腔、五腔心切面
- 纵心切面
- 左心室两腔心切面及左心耳切面
- 心底位 (25 ~ 30 cm)
- 横切面
- 主动脉根部短轴切面
- 左心耳切面
- 上腔静脉和升主动脉短轴切面
- 肺静脉切面
- 主肺动脉切面
- 纵切面
- 左心室流入道和左上肺静脉切面
- 右心室流出道和主肺动脉长轴切面
- 上腔静脉和房间隔长轴切面
- 右上肺静脉切面
- 左心室流出道长轴切面
- 主动脉瓣长轴切面
- 降主动脉胸段和主动脉弓位
- 横切面
- 降主动脉胸段短轴切面
- 主动脉弓长轴切面
- 纵切面
- 降主动脉胸段长轴切面
- 主动脉弓短轴及右无名动脉切面

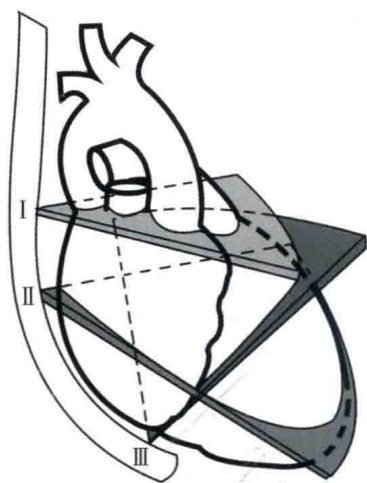


图1-9 经食管探测水平切面示意图
I. 心底位; II. 食管中位; III. 经胃位

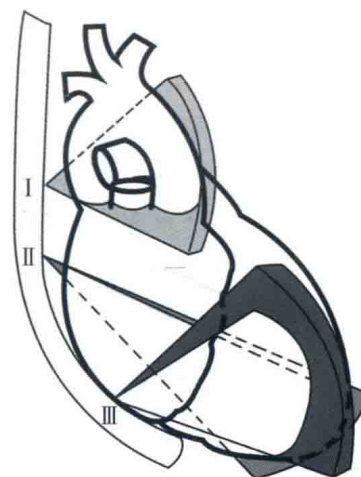


图1-10 经食管探测纵切面示意图
I. 心底位; II. 食管中位; III. 经胃位

上述的探测切面是以双平面探头为例,而现在最新应用的是多平面食管超声探头,其所能显示的切面更丰富、更系统。

经胸超声心动图的探查总是从左心室长轴切面开始的,其他切面在此基础上依次显示。此外,许多心脏结构的测值也是在理想的左心室长轴切面上完成的,因此它具有十分重要的意义。如在左心室长轴的基础上顺时针旋转探头。可获得左心室短轴切面。

尽管超声心动图的发展很快,有许多新的技术和方法问世,如斑点追踪技术、三维容积成像技术及超声造影等,但切面图是它们的基础,比如斑点追踪技术感兴趣区的设置等都是在切面图像上完成的。在临床工作中,特别强调在检测中要多切面、系统观察。只有这样才能对心脏及其病变有一个正确、客观、全面的认识。

M型和切面超声心动图测量

一、M型超声心动图

目前M型测量通常是在切面图指导下完成。尽管M型的应用已日趋减少,但某些情况下,M型测量是唯一的、有价值的手段。图1-11显示了如何在心脏切面上完成M型检测。

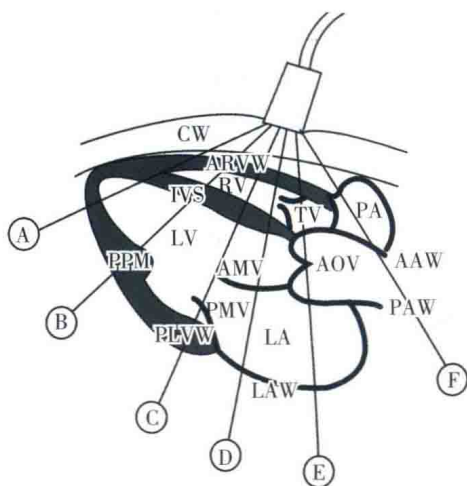


图1-11 M型测量分区示意图

从A至F代表M型取样从心尖至心底

AAW: 主动脉前壁; AMV: 二尖瓣前叶; AOV: 主动脉瓣; ARVW: 右心室前壁; CW: 胸壁; IVS: 室间隔; LA: 左心房; LAW: 左心房壁; LV: 左心室; PA: 肺动脉; PAW: 主动脉后壁; PLVW: 左心室后壁; PMV: 二尖瓣后叶; PPM: 后乳头肌; RV: 右心室; TV: 三尖瓣

图1-12显示了当取样线从心尖到底进行连续取样获得的M型超声心动图像。

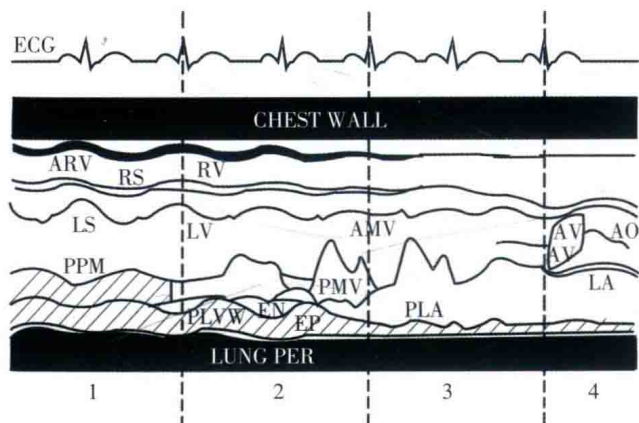


图1-12 M型连续取样超声图像示意图

1、2、3、4分别代表图1-11中B至E取样位置

AO: 主动脉; AMV: 二尖瓣前叶; ARV: 右心室前壁; AV: 主动脉瓣; CHEST WALL: 胸壁; ECG: 心电图; EN: 左心室心内膜; EP: 左心室心外膜; LA: 左心房; LS: 室间隔左心室面; LUNG PER: 胸外膜; LV: 左心室; PLA: 左心房后壁; PLVW: 左心室后壁; PMV: 二尖瓣后叶; PPM: 后乳头肌; RS: 室间隔右心室面; RV: 右心室

对于M型超声心动图的测量标准问题，美国超声心动图学会（ASE）曾做过尝试，并建立了自己的测量标准。尽管对于这个测量标准还存有不同意见，多数超声工作者及ASE已经接受了它，并将其应用于临床检查并编入教科书。

图1-13是ASE推荐的M型测量方法。具体测量方法如下：

1. 主动脉根部内径：舒张期主动脉后壁前缘至主动脉前壁前缘的距离。
2. 左心房前后径：收缩期左心房后壁前缘至主动脉后壁前缘的距离。
3. 左心室前后径：舒张期，腱索水平室间隔左心室面至左心室后壁心内膜的距离。
4. 右心室前后径：舒张末期右心室游离壁至室间隔右心室面的距离。
5. 室间隔厚度：舒张末期室间隔左心室面心内膜回声的前缘至右心室面心内膜回声的前缘之间的距离。
6. 左心室后壁厚度：舒张末期左心室后壁心包膜的前缘至左心室后壁面心内膜的前缘间的距离。
7. 右心室游离壁厚度：舒张末期右心室游离壁的心内膜和心包膜间的距离。
8. E点至室间隔的距离：二尖瓣前叶的E点至室间隔左心室面的距离。

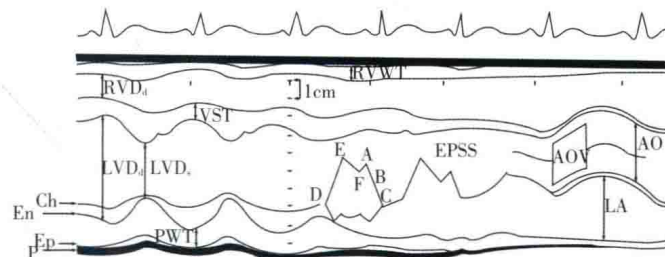


图1-13 ASE推荐的M型测量方法示意图

AO: 主动脉内径; AOV: 主动脉瓣; Ch: 腱索; En: 心内膜; Ep: 心外膜; EPSS: E点至室间隔的距离; LA: 左心房内径; LVD_s: 左心室舒张末期内径; LVD_c: 左心室收缩末期内径; PWT: 左心室后壁厚度; RVD_s: 右心室舒张末期内径; RVWT: 右心室壁厚度; VST: 室间隔厚度

二、切面超声心动图

从理论上讲，可以获取无数个心脏的超声切面。但实际上患者心脏的位置、结构有很大的差异，也需要有一个标准化的测量方法。左心室腔的收缩、舒张径、左心房的收缩径、左心室后壁和室间隔厚度等的测量与M型超声心动图相似，只不过是在切面图像上完成。图1-14简要表明了不同切面图像各室腔和大血管的测量方法。

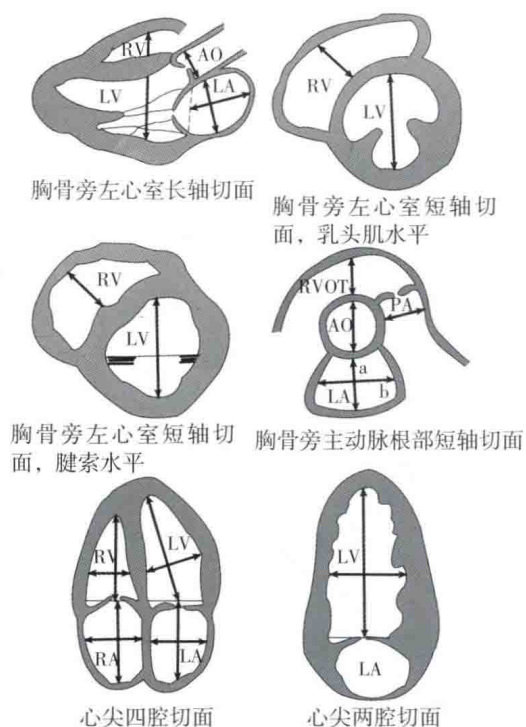


图1-14 不同切面图像各室腔和大血管的测量方法

AO: 主动脉; LA: 左心房; LV: 左心室; PA: 肺动脉; RA: 右心房; RV: 右心室; RVOT: 右心室流出道

不论是在胸骨旁左心室长轴切面, 还是左心室短轴切面、左心室腔、室间隔和左心室后壁厚度的测量都是在左心室的腱索水平进行。测量左心室腔时应避开乳头肌。在测量左心室壁真实解剖厚度上, 切面图测量优于M型测量, 后者测量值偏大。在标准的左心室短轴切面, 腱索水平设置M型取样线, 提高测量左心室容量的准确性。

心尖四腔心切面和两腔心切面用于测量左心室、左心房、右心室、右心房的上下径、左右径和面积。通常左、右心室的上下径大于其前后径, 左心室最大上下径约为前后径的2倍, 左、右心房的上下径略大于其左右径。表1-1、表1-2分别为不同年龄段男、女超声心动图测量正常值。

表1-1 男性不同年龄段超声测量正常值

参数	18y ~ 29y (n=128)	30y ~ 39y (n=118)	40y ~ 49y (n=138)	50y ~ 59y (n=106)	60y ~ 69y (n=105)	70y ~ 79y (n=83)
LA-ap (mm)	29.3±3.8	30.5±3.4	31.5±3.7	31.5±4.0	31.9±3.7	32.9±3.8
LA-l (mm)	44.8±5.9	45.9±5.7	46.0±5.6	47.9±5.6	48.1±5.4	49.4±6.3
LA-t (mm)	35.0±4.6	35.8±5.0	35.5±4.4	35.9±4.4	35.4±4.7	37.2±4.4
LAA (cm ²)	14.0±2.9	14.3±3.0	14.1±2.7	15.3±3.4	15.2±3.4	16.4±3.3
LAV (mL)	36.3±10.9	36.4±10.6	36.5±9.3	38.8±12.9	39.4±13.4	42.4±11.7
LVOT (mm)	19.6±2.9	19.1±3.2	19.4±2.8	19.4±2.7	19.1±2.9	18.8±2.8
IVSd (mm)	8.5±1.1	8.7±1.3	8.9±1.3	9.0±1.2	9.2±1.2	9.4±1.2
IVSs (mm)	11.8±1.6	12.1±1.7	12.3±1.7	12.9±1.7	12.9±2.0	13.2±1.6
LVPWd (mm)	8.3±1.2	8.4±1.1	8.7±1.2	8.7±1.3	8.9±1.2	9.2±1.3
LVPWs (mm)	12.2±1.8	12.2±1.9	12.2±1.7	12.9±1.8	12.8±2.0	13.3±1.9
LVEDd (mm)	46.5±3.9	46.7±3.7	46.0±3.9	46.7±4.0	45.9±4.1	45.1±4.2
LVESd (mm)	31.4±3.8	31.4±3.7	30.9±3.8	30.6±4.5	29.7±4.1	29.0±4.5
LVEDv (mL)	92.3±21.1	91.1±21.4	89.1±19.6	83.9±21.6	80.4±19.2	80.0±18.5
LVESv (mL)	34.4±9.3	33.2±9.0	32.0±8.8	30.9±11.8	27.8±8.0	26.9±8.1
RA-l (mm)	42.7±4.2	43.4±4.6	44.0±4.2	45.1±4.9	45.7±5.1	46.2±4.4
RA-t (mm)	35.8±4.5	35.8±4.8	35.5±4.4	35.0±5.0	34.7±4.6	35.2±4.4

续表

参数	18y ~ 29y (n=128)	30y ~ 39y (n=118)	40y ~ 49y (n=138)	50y ~ 59y (n=106)	60y ~ 69y (n=105)	70y ~ 79y (n=83)
RV-awt (mm)	3.9±0.8	4.0±0.9	4.1±0.9	4.1±0.9	4.4±1.1	4.4±0.9
RV-fwt (mm)	4.4±1.1	4.4±1.1	4.5±1.0	4.5±1.1	4.5±1.1	4.4±1.1
RVOT (mm)	22.6±4.2	23.5±3.9	23.2±4.2	23.6±4.3	23.4±4.7	24.4±4.3
RV-ap (mm)	21.5±3.8	21.5±3.7	22.4±3.8	22.9±4.1	22.6±3.9	23.1±4.2
RV-l (mm)	57.5±10.2	58.9±10.5	55.7±9.2	55.3±9.1	54.5±9.0	53.7±9.4
RV-m (mm)	27.4±5.6	27.1±5.1	26.9±4.7	26.0±4.7	26.6±5.6	25.9±5.4
RV-b (mm)	32.0±5.3	32.0±5.4	31.8±4.7	32.3±5.3	32.4±5.1	32.9±4.8
LVEF (%)	62.8±5.9	63.3±5.7	64.4±5.8	65.1±6.3	65.4±5.5	66.1±6.7

(Guihua Yao, Yan Deng, Yan Liu, et al. Echocardiographic Measurements in Normal Chinese Adults Focusing on Cardiac Chambers and Great Arteries: A Prospective, Nationwide, and Multicenter Study. J Am Soc Echocardiogr, 2015, 28: 570-579.)

LA-ap: 左心房前后径; LA-l: 左心房上下径; LA-t: 左心房左右径; LAA: 左心房面积; LAV: 左心房容积; LVOT: 左心室流出道内径; IVSd: 舒张末期室间隔厚度; IVSs: 收缩末期室间隔厚度; LVPWd: 舒张末期左心室后壁厚度; LVPWs: 收缩末期左心室后壁厚度; LVEDd: 左心室舒张末期内径; LVESd: 左心室收缩末期内径; LVEDv: 左心室舒张末期容积; LVESv: 左心室收缩末期容积; RA-l: 右心房上下径; RA-t: 右心房左右径; RV-awt: 右心室前壁厚度; RV-fwt: 右心室游离壁厚度; RVOT: 右心室流出道内径; RV-ap: 右心室前后径; RV-l: 右心室上下径; RV-m: 右心室中间段内径; RV-b: 右心室基底段内径; LVEF: 左心室射血分数

表 1-2 女性不同年龄段超声测量正常值

参数	18y ~ 29y (n=128)	30y ~ 39y (n=118)	40y ~ 49y (n=138)	50y ~ 59y (n=106)	60y ~ 69y (n=105)	70y ~ 79y (n=83)
LA-ap (mm)	27.7±3.4	28.0±3.4	29.7±3.9	29.6±3.5	30.9±3.8	31.3±3.7
LA-l (mm)	42.9±5.6	43.9±5.5	45.2±6.0	45.6±5.2	47.0±5.2	47.1±6.2
LA-t (mm)	34.1±4.1	33.3±4.0	35.3±4.5	34.5±4.4	34.7±4.3	35.9±4.2
LAA (cm ²)	12.9±2.5	13.0±2.7	13.9±2.8	14.3±2.9	14.7±2.6	15.2±3.1
LAV (mL)	31.1±9.3	31.9±10.8	35.3±9.7	35.6±10.3	37.3±10.2	39.0±12.2
LVOT (mm)	17.3±3.1	17.6±2.8	17.7±2.7	17.5±2.7	17.6±2.8	17.6±2.8
IVSd (mm)	7.3±1.0	7.8±1.2	8.1±0.2	8.3±1.4	8.7±1.3	8.8±1.1
IVSs (mm)	10.6±1.6	11.0±1.6	11.4±1.6	11.8±1.6	12.2±1.7	12.3±1.8
LVPWd (mm)	7.2±0.9	7.5±1.0	7.9±1.2	7.9±1.3	8.4±1.1	8.6±1.2
LVPWs (mm)	11.0±1.8	11.2±1.8	11.6±1.6	11.8±1.7	12.1±1.8	12.6±1.8
LVEDd (mm)	42.6±3.0	43.5±3.0	43.9±3.5	43.5±3.5	43.1±3.2	42.3±3.7
LVESd (mm)	27.7±3.1	28.6±3.5	28.5±3.8	28.2±3.6	28.1±3.7	27.3±4.7
LVEDv (mL)	73.7±16.7	72.6±15.6	76.2±18.0	71.1±16.9	70.7±17.0	67.3±21.3
LVESv (mL)	26.6±9.7	26.4±8.5	27.6±8.9	25.4±7.9	25.1±8.4	24.5±10.9
RA-l (mm)	39.3±4.9	40.4±4.3	41.3±5.1	42.4±4.2	42.9±3.9	43.4±4.6
RA-t (mm)	31.6±4.0	31.7±4.2	32.5±4.5	32.9±3.9	32.4±4.4	32.8±4.6