

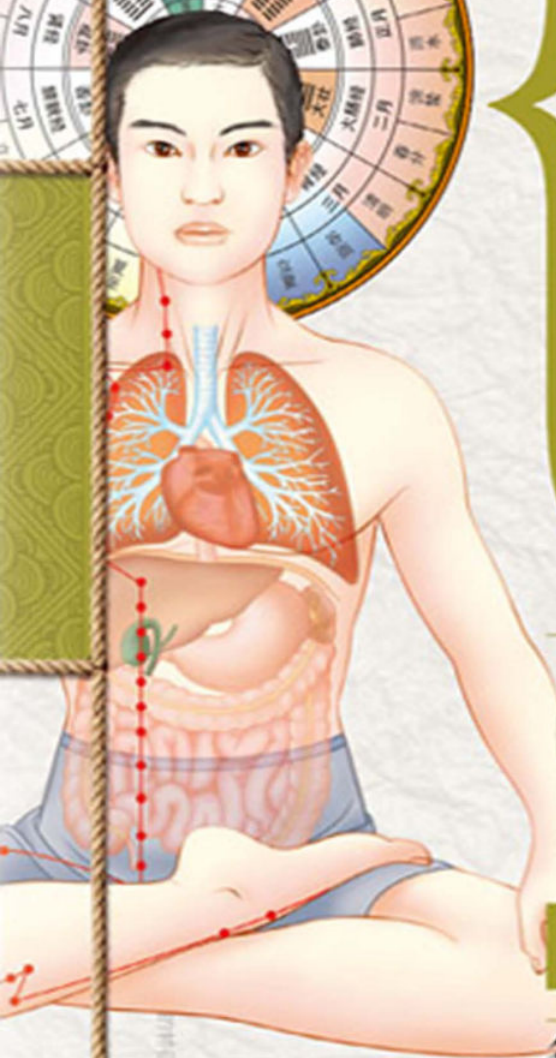每个人的身体系统都不一样，在中医上这些千差万别的特征都可以归为“体质”。追根溯源，千百年前的《黄帝内经》就已经开创了体质划分的先河。

超实用的家庭常备健康宝典

主编 ■ 于雅婷 孙平

# 黄帝内经

## 养生智慧全书



秋分八月中  
坐功图



霜降九月中  
坐功图



小寒十二月节气  
坐功图

权威专家  
审订

+

457幅  
插画精解

+

速查全图解  
健康养生堂

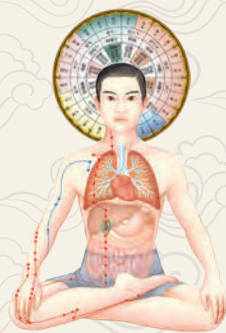名医权威解读你不能错过的中医精髓

江苏凤凰科学技术出版社 凤凰含章

从药物与食物的关系到药膳的神奇疗效，处处都凸显着食物的重要性。每个人的身体系统都不一样，在中医上这些千差万别的特征都可以归为“体质”。

# 黄帝内经

## 养生智慧全书



主编 ■ 于雅婷 孙平

## 图书在版编目 ( CIP ) 数据

黄帝内经养生智慧全书 / 于雅婷, 孙平主编. — 南京: 江苏凤凰科学技术出版社, 2016.6

(含章·健康养生堂书系)

ISBN 978-7-5537-3741-6

I. ①黄… II. ①于… ②孙… III. ①《内经》-养生(中医) IV. ①R221

中国版本图书馆CIP数据核字(2014)第203072号

## 黄帝内经养生智慧全书

---

主 编	于雅婷	孙 平
责任编辑	樊 明	祝 萍
助理编辑	沈惠仪	
责任校对	郝慧华	
责任监制	曹叶平	方 晨

---

出版发行	凤凰出版传媒股份有限公司 江苏凤凰科学技术出版社
出版社地址	南京市湖南路1号A楼, 邮编: 210009
出版社网址	<a href="http://www.pspress.cn">http://www.pspress.cn</a>
经 销	凤凰出版传媒股份有限公司
印 刷	北京富达印务有限公司

---

开 本	718mm × 1000mm 1/16
印 张	22
字 数	250 000
版 次	2016年6月第1版
印 次	2016年6月第1次印刷

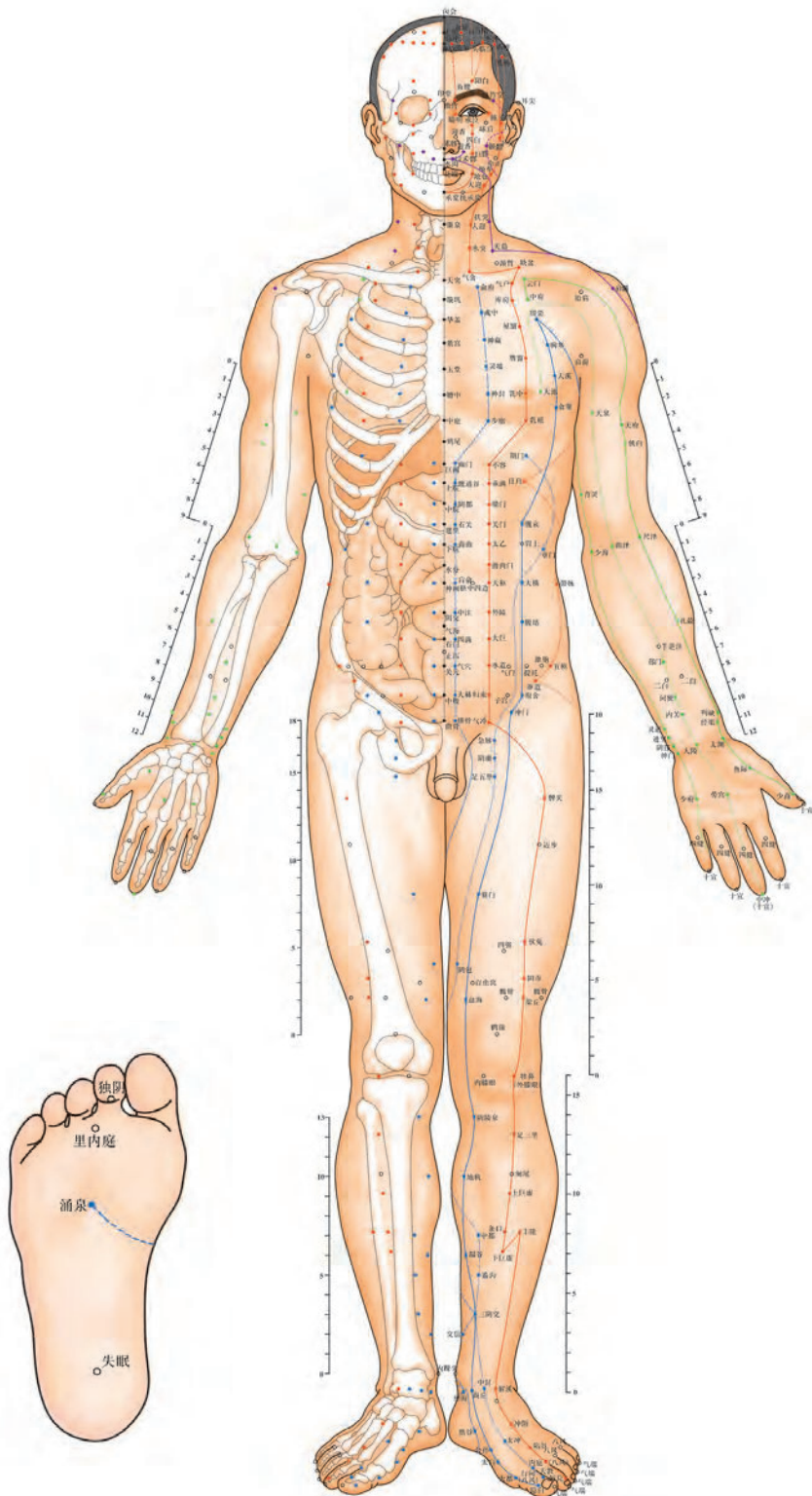
---

标准书号	ISBN 978-7-5537-3741-6
定 价	45.00元

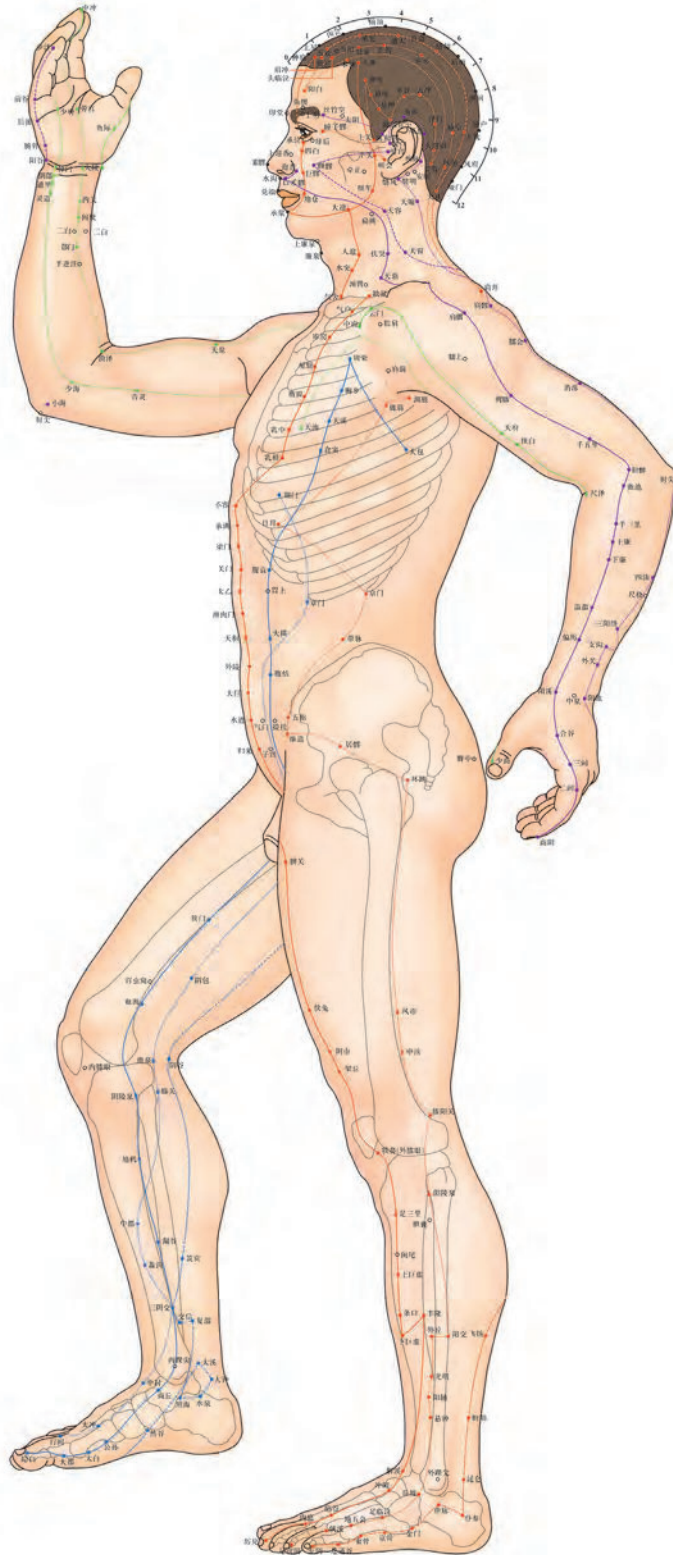
---

图书如有印装质量问题, 可随时向我社出版科调换。

国际  
标准  
针灸  
穴位  
图

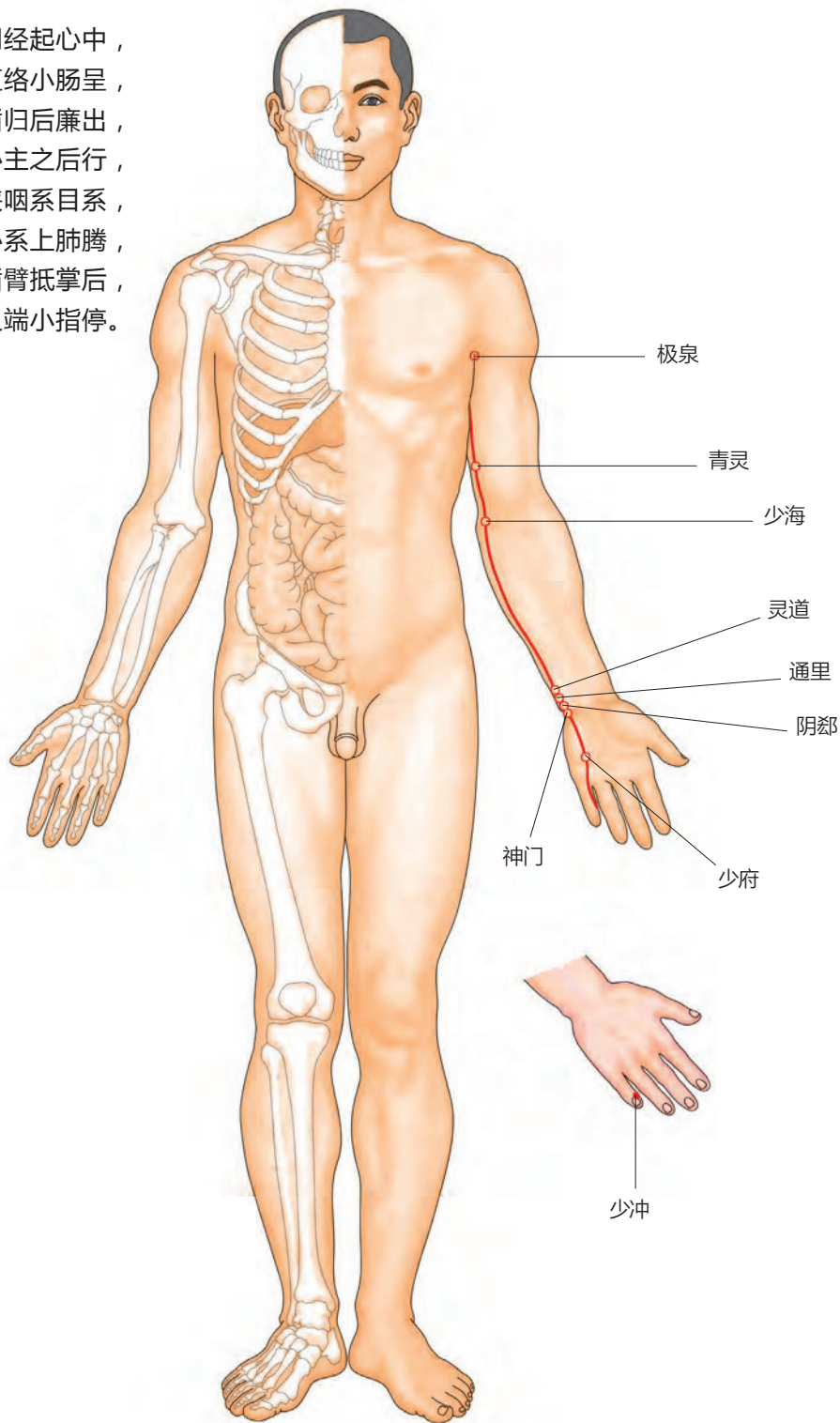


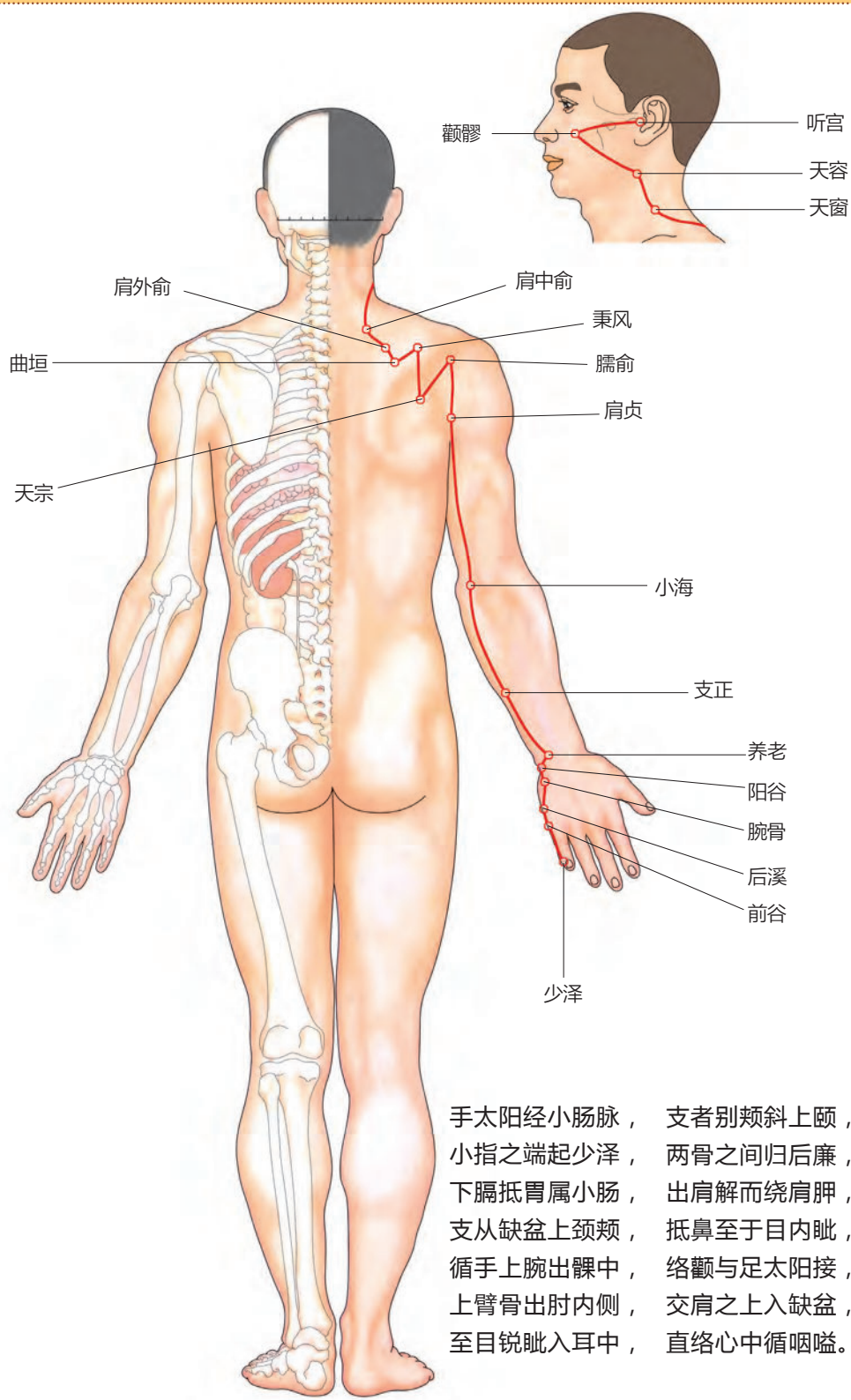




手少阴心经循行歌

手少阴经起心中，  
下膈直络小肠呈，  
下腋循归后廉出，  
太阴心主之后行，  
支者挟咽系目系，  
直从心系上肺腾，  
下肘循臂抵掌后，  
锐骨之端小指停。



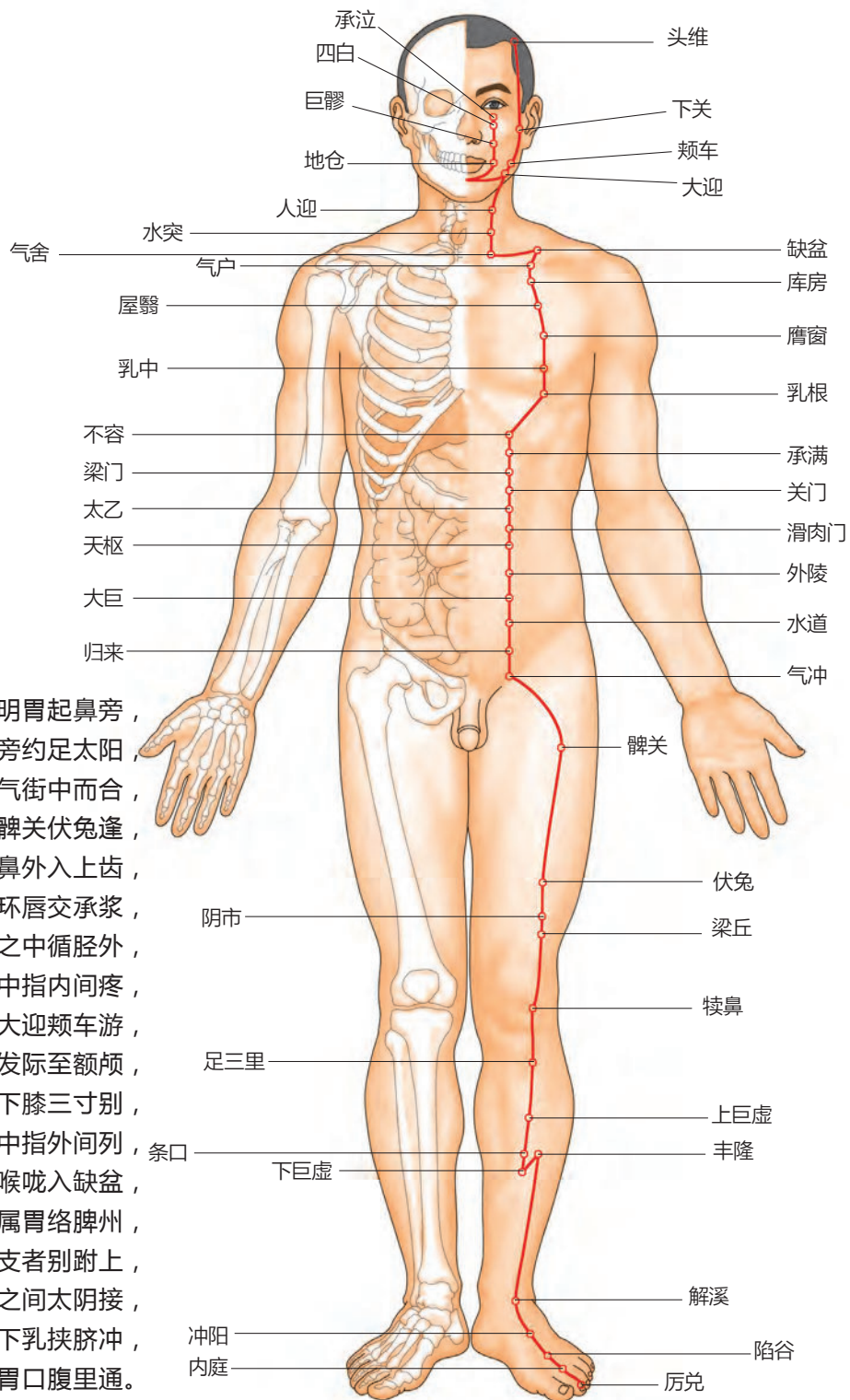


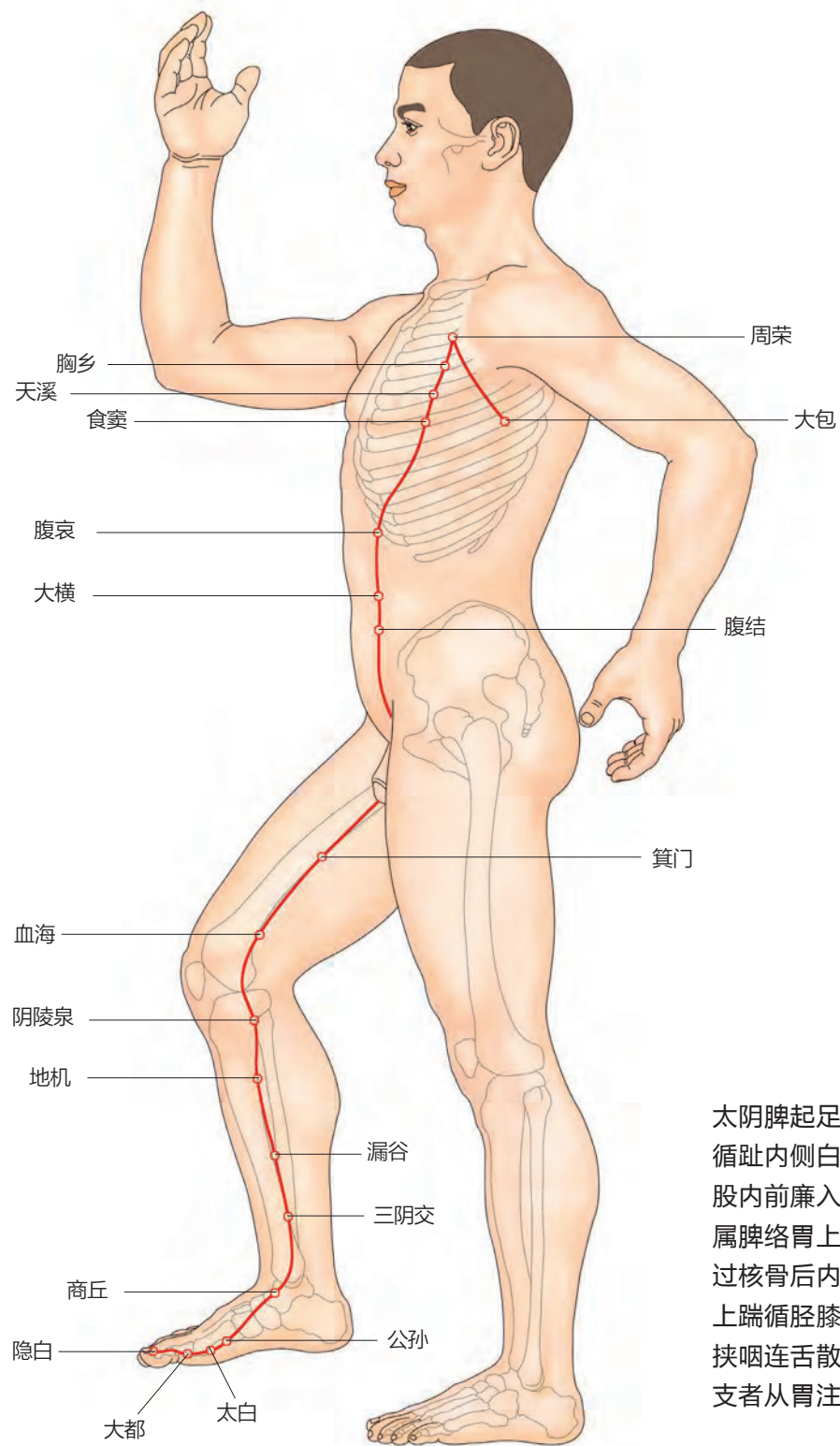
手  
太  
阳  
小  
肠  
经  
循  
行  
歌

手太阳经小肠脉，支者别颊斜上颐，  
 小指之端起少泽，两骨之间归后廉，  
 下膈抵胃属小肠，出肩解而绕肩胛，  
 支从缺盆上颈颊，抵鼻至于目内眦，  
 循手上腕出髌中，络颧与足太阳接，  
 上臂骨出肘内侧，交肩之上入缺盆，  
 至目锐眦入耳中，直络心中循咽嗑。

足  
阳  
明  
胃  
经  
循  
行  
歌

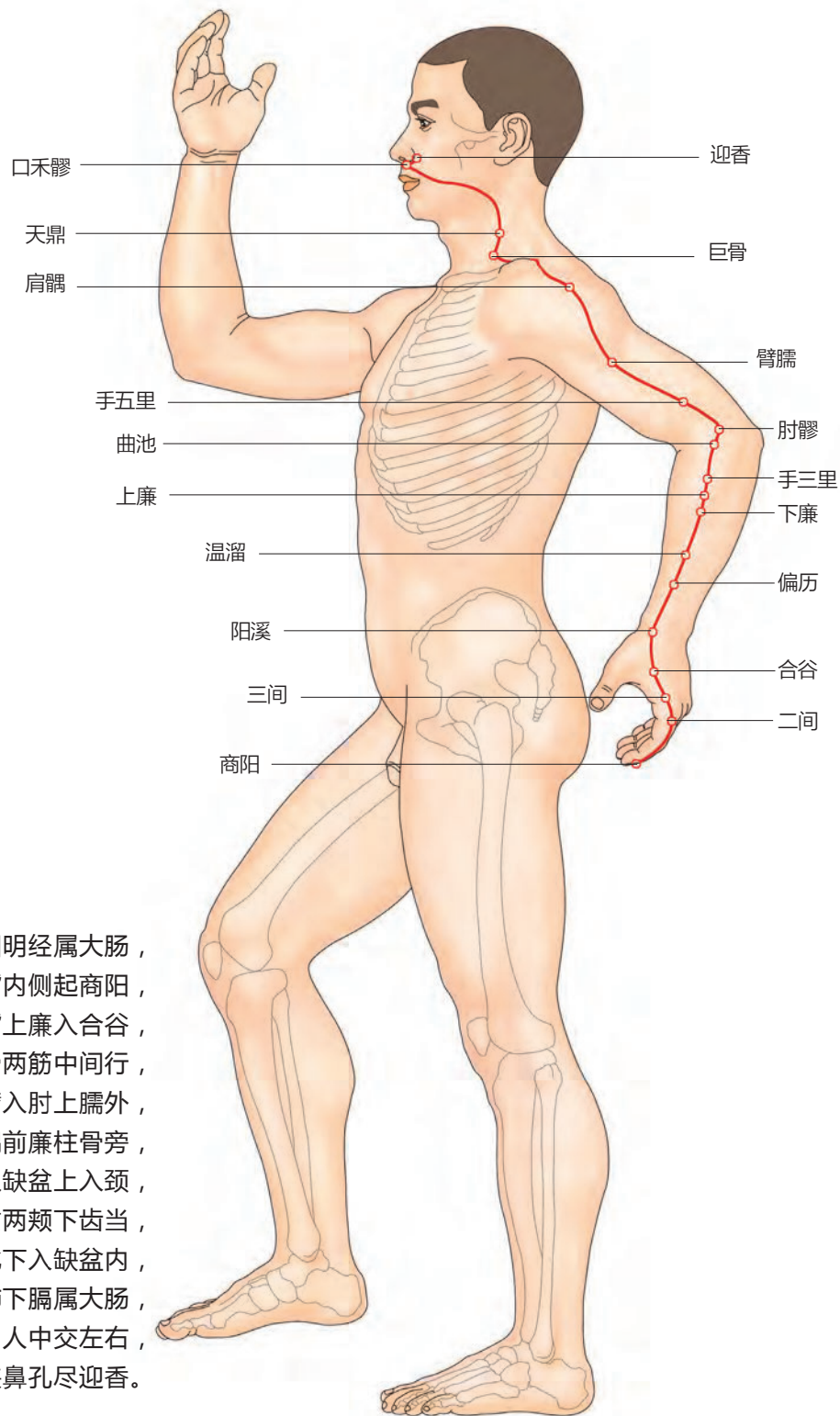
足阳明胃起鼻旁，  
 互交旁约足太阳，  
 下至气街中而合，  
 遂下髀关伏兔逢，  
 下循鼻外入上齿，  
 挟口环唇交承浆，  
 膝膑之中循胫外，  
 足跗中指内间疼，  
 颌后大迎颊车游，  
 耳前发际至额颅，  
 支者下膝三寸别，  
 下人中指外间列，  
 支循喉咙入缺盆，  
 下膈属胃络脾州，  
 又有支者别附上，  
 大指之间太阴接，  
 直者下乳挟脐冲，  
 支从胃口腹里通。





足太阴脾经循行歌

太阴脾起足大趾，  
 循趾内侧白肉际，  
 股内前廉入腹中，  
 属脾络胃上膈通，  
 过核骨后内踝前，  
 上踞循胫膝股里，  
 挟咽连舌散舌下，  
 支者从胃注心中。



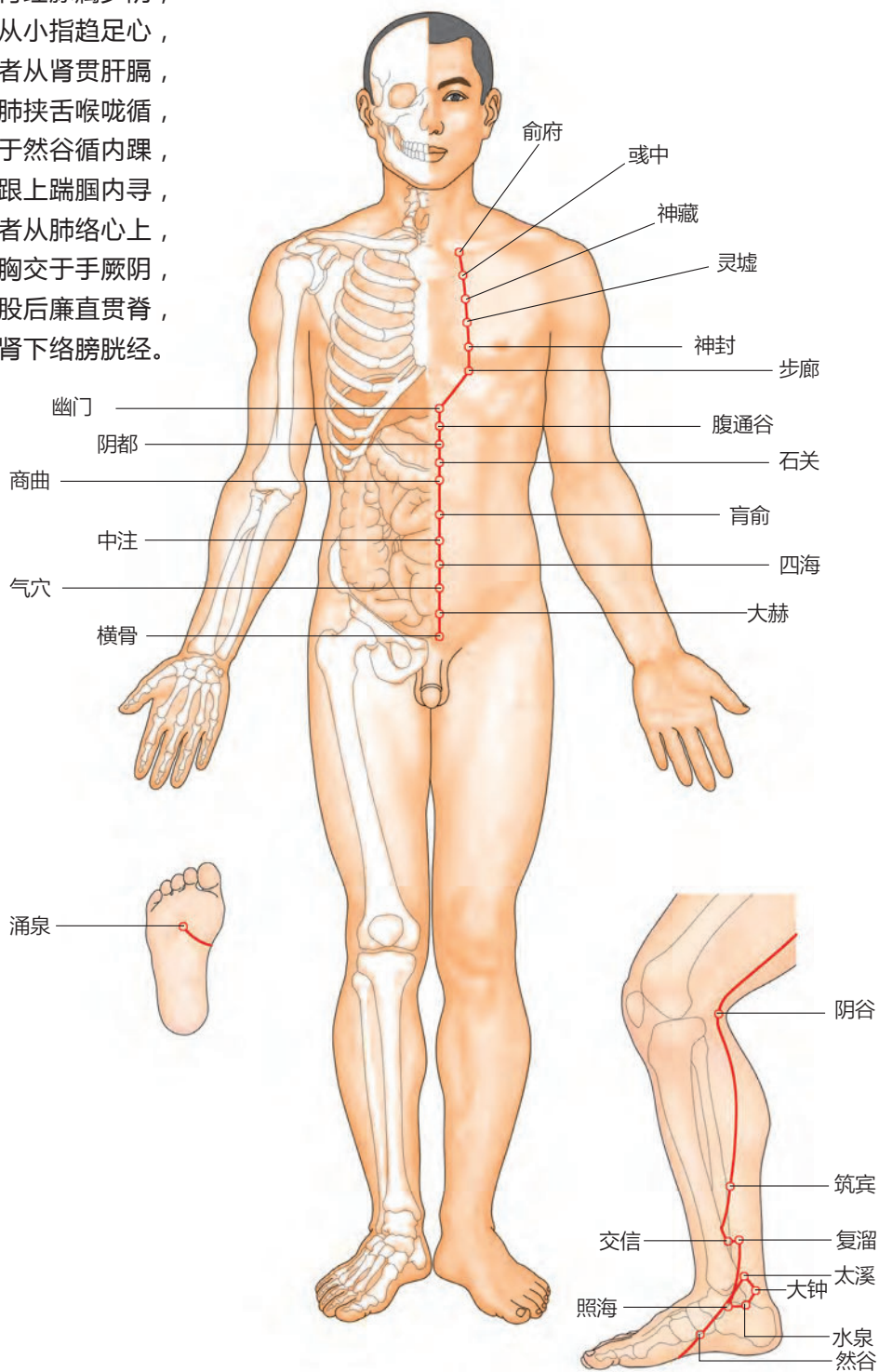
手  
阳  
明  
大  
肠  
经  
循  
行  
歌

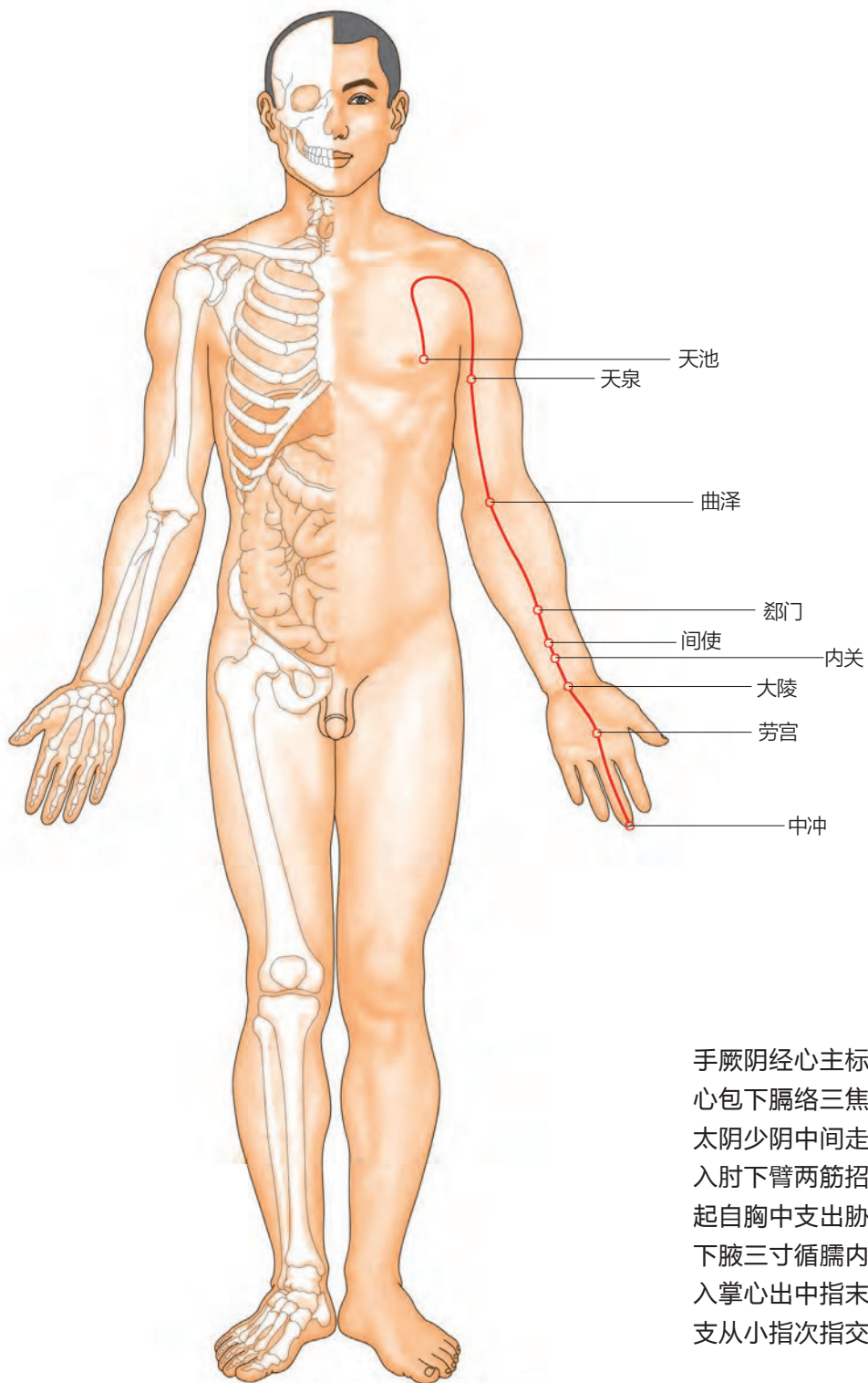
手阳明经属大肠，  
 食指内侧起商阳，  
 循指上廉入合谷，  
 两骨两筋中间行，  
 循臂入肘上臑外，  
 肩髃前廉柱骨旁，  
 支从缺盆上入颈，  
 斜贯两颊下齿当，  
 会此下入缺盆内，  
 络肺下膈属大肠，  
 挟口人中交左右，  
 上挟鼻孔尽迎香。



足少阴肾经循行歌

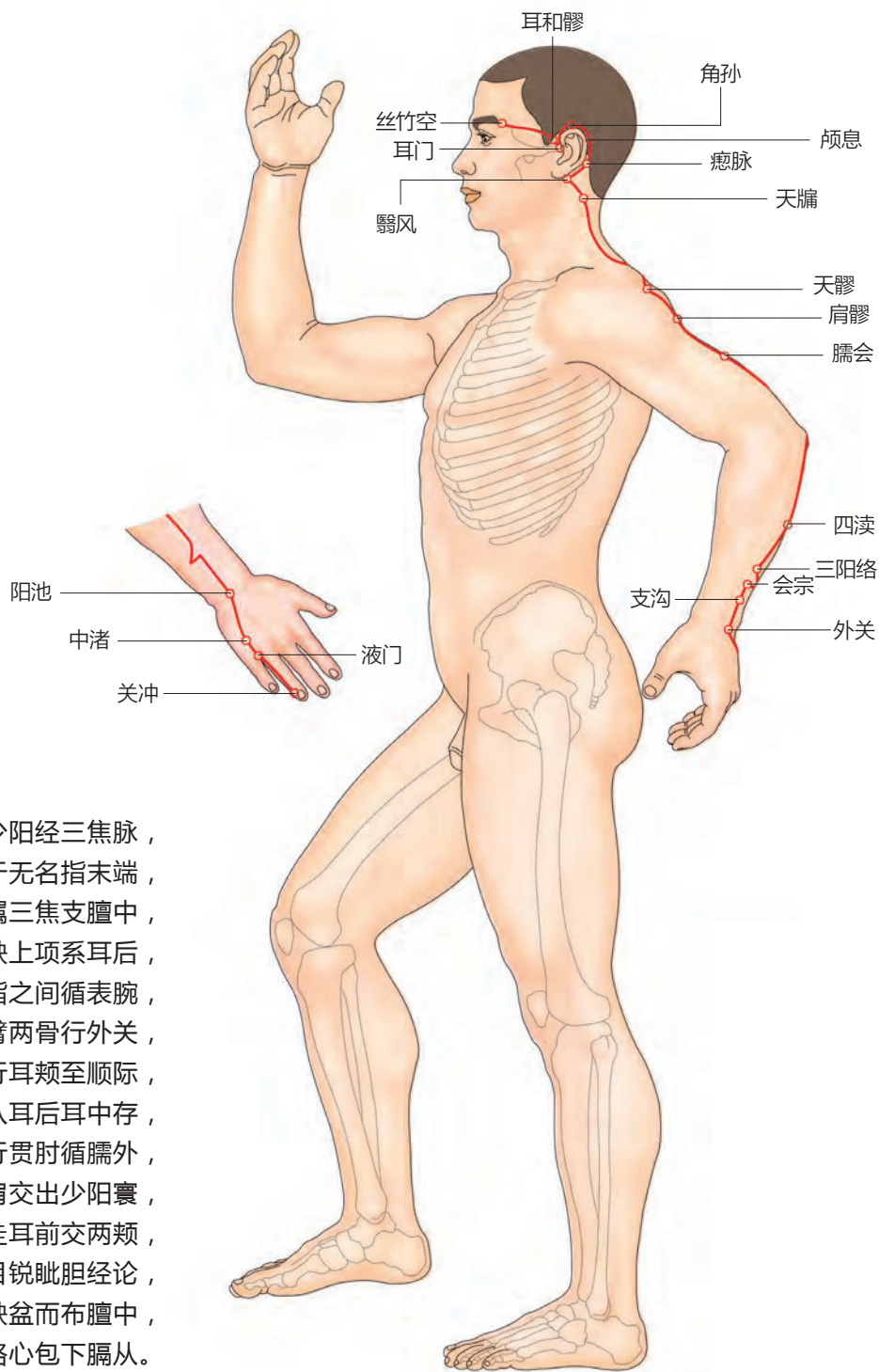
足肾经脉属少阴，  
斜从小指趋足心，  
直者从肾贯肝膈，  
入肺挟舌喉咙循，  
出于然谷循内踝，  
入跟上踹腓内寻，  
支者从肺络心上，  
注胸交于手厥阴，  
上股后廉直贯脊，  
属肾下络膀胱经。





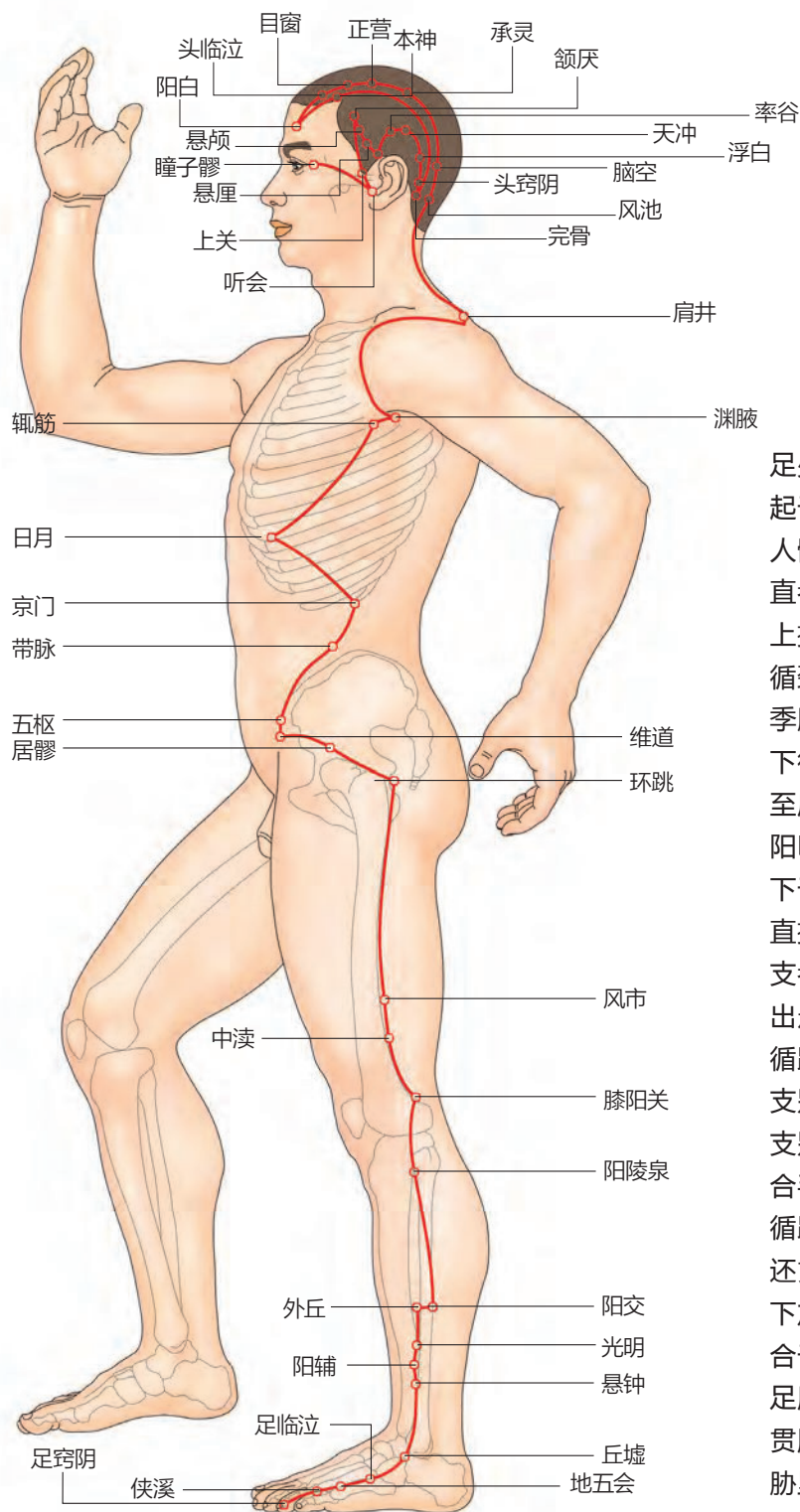
手厥阴心包经循行歌

手厥阴经心主标，  
心包下膈络三焦，  
太阴少阴中间走，  
入肘下臂两筋招，  
起自胸中支出肋，  
下腋三寸循膈内，  
入掌心出中指末，  
支从小指次指交。



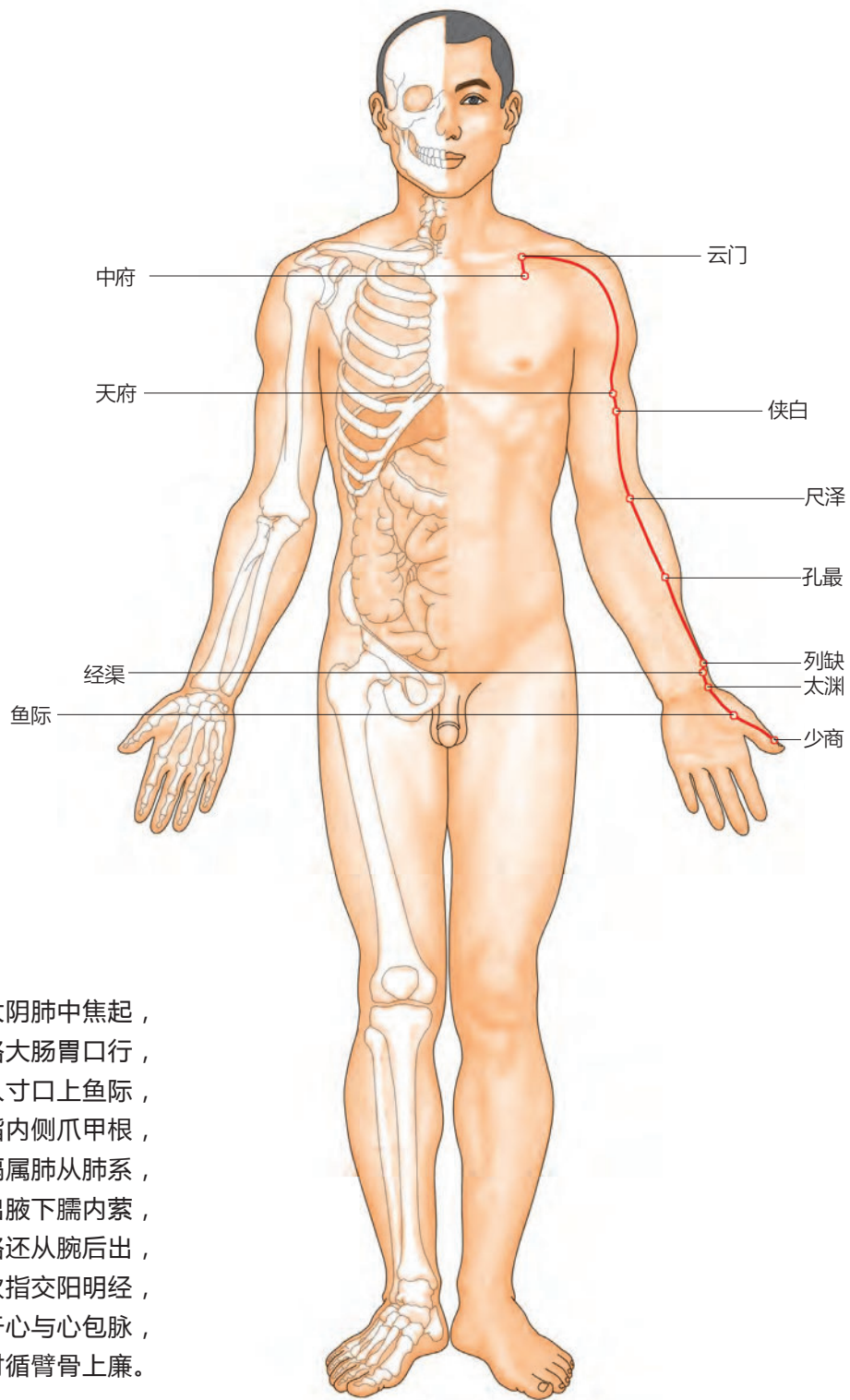
手少阳三焦经循行歌

手少阳经三焦脉，  
 起于无名指末端，  
 循属三焦支膻中，  
 从缺上项系耳后，  
 两指之间循表腕，  
 出臂两骨行外关，  
 下行耳颊至顺际，  
 支从耳后耳中存，  
 上行贯肘循臑外，  
 上肩交出少阳寰，  
 出走耳前交两颊，  
 至目锐眦胆经论，  
 入缺盆而布膻中，  
 上络心包下膈从。



足少阳脉胆经传，  
 起于两目锐眦边，  
 人髀厌中脉来横，  
 直者缺盆下腋胸，  
 上抵头角下耳后，  
 循颈行手少阳前，  
 季肋下合髀厌中，  
 下循髀阳膝外廉，  
 至肩却出少阳后，  
 阳明缺盆之外旋，  
 下于外辅骨之前，  
 直抵绝骨出外踝，  
 支者耳后人耳中，  
 出走耳前锐眦逢，  
 循跗入小次趾间，  
 支别附上入大趾，  
 支别锐眦下大迎，  
 合手少阳抵顺宫，  
 循趾歧骨出其端，  
 还贯爪甲出三毛，  
 下加颊车下颈行，  
 合于缺盆胸中承，  
 足厥阴经于此连，  
 贯膈络肝原属胆，  
 肋里气街毛际萦。

足少阳脉胆经循行歌



手  
太  
阴  
肺  
经  
循  
行  
歌

手太阴肺中焦起，  
 下络大肠胃口行，  
 遂入寸口上鱼际，  
 大指内侧爪甲根，  
 上膈属肺从肺系，  
 横出腋下膈内萦，  
 支络还从腕后出，  
 接次指交阳明经，  
 前于心与心包脉，  
 下肘循臂骨上廉。