


新编肿瘤诊疗学

主编 宋晓燕 姜睿 王晓彬

 江西科学技术出版社

新编肿瘤诊疗学

主 编 宋晓燕 姜 睿 王晓彬
副主编 敖春波 周 萍 刘伟明

 江西科学技术出版社

江西·南昌

图书在版编目(CIP)数据

新编肿瘤诊疗学 / 宋晓燕, 姜睿, 王晓彬主编. — 南昌 : 江西科学技术出版社, 2018. 11

ISBN 978 - 7 - 5390 - 6563 - 2

I. ①新… II. ①宋… ②姜… ③王… III. ①肿瘤 - 诊疗 IV. ①R73

中国版本图书馆 CIP 数据核字(2018)第 233689 号

国际互联网(Internet)地址:

http://www.jxkjcs.com

选题序号: **ZK2018459**

图书代码: **B18197 - 101**

新编肿瘤诊疗学

宋晓燕 姜睿 王晓彬 主编

出版 江西科学技术出版社
发行
社址 南昌市蓼洲街2号附1号
邮编:330009 电话:(0791)86623491 86639342(传真)
印刷 江西新华印刷集团有限公司
经销 全国各地新华书店
开本 787mm × 1092mm 1/16
字数 293 千字
印张 12
版次 2018 年 11 月第 1 版 2018 年 11 月第 1 次印刷
书号 ISBN 978 - 7 - 5390 - 6563 - 2
定价 92.00 元

赣版权登字 - 03 - 2018 - 358

版权所有,侵权必究

(赣科版图书凡属印装错误,可向承印厂调换)

前 言

当前恶性肿瘤发病率与死亡率的增长速度之快,已成为人们死亡的最主要原因,严重危害人民生命健康,谈癌色变已成为事实。然而全世界对恶性肿瘤的研究也更加深入,包括病因、遗传基因、诊断方法、各种治疗手段等,恶性肿瘤相关进展不断出现,受到了医学界的空前关注。目前,恶性肿瘤的研究机遇与挑战并存,对从事肿瘤相关临床工作的医务人员来说,背负了更加艰巨的任务。鉴于肿瘤相关研究的进展速度,本编委会特编写此书,为广大肿瘤相关的一线临床医务人员提供微薄借鉴与帮助,望共同提高肿瘤诊治水平,更好地帮助患者摆脱癌症困扰。

本书共分为三章,内容涉及临床常见肿瘤的诊治及护理,包括:头颈部肿瘤、颅脑肿瘤、乳腺肿瘤。

针对各系统临床常见肿瘤均进行了详细介绍,包括肿瘤的流行病学、病因与发病机制、病理分型与分期、临床表现、诊断方法、各种治疗方法,如药物治疗、手术治疗、放射治疗、化学治疗、介入治疗、中医治疗等,以及预后与预防等内容。重点放在诊断与各种治疗的叙述上,旨在强调本书的临床实用价值,为肿瘤相关临床医务人员提供参考,起到共同提高肿瘤诊治水平的目的。

本书在编写过程中,借鉴了诸多肿瘤相关书籍与论文等资料,在此表示衷心感谢。由于本编委会人员均身负肿瘤临床诊治工作,故编写时间仓促,难免有错误及不足之处,恳请广大读者见谅,并给予批评指正,以更好地总结经验,以起到共同进步、提高肿瘤相关医务人员诊疗水平的目的。

《新编肿瘤诊疗学》编委会

2018年11月

目录

CONTENTS

第一章 头颈部肿瘤	
第一节 喉乳头状瘤	1
第二节 喉癌	4
第三节 鼻咽癌	9
第四节 扁桃体肿瘤	15
第五节 下咽部肿瘤	20
第六节 腮腺肿瘤	26
第七节 甲状腺肿瘤	31
第八节 咽旁间隙肿瘤	42
第二章 颅脑肿瘤	
第一节 脑膜瘤	46
第二节 幕上肿瘤	65
第三节 幕下肿瘤	100
第三章 乳腺肿瘤	
第一节 乳腺肿瘤的病理诊断	114
第二节 乳腺癌临床分期与预后	146
第三节 乳腺癌的外科治疗概述	152
第四节 浸润性乳腺癌的外科治疗	156
第五节 原位癌的外科治疗	161
第六节 前哨淋巴结活检	172
第七节 乳腺癌术后重建	177
参考文献	184

第一章 头颈部肿瘤

第一节 喉乳头状瘤

喉乳头状瘤(papilloma of larynx)是喉部最常见的良性肿瘤。其所占喉部良性肿瘤的比例,国内外各家医疗机构报道差异较大,22.2%~88.3%。根据发病时间通常分为两型:①幼年型喉乳头状瘤(juvenile-onset laryngeal papilloma):表现为多发性,一般在出生后6个月~5岁发病,极易复发,随年龄增长肿瘤有自限趋势。②成人型喉乳头状瘤(adult-onset laryngeal papilloma):多为单发性,一般在20岁以后发病,平均年龄为50岁,5%~15%有恶变倾向。乳头状瘤除了常累及喉部以外,还可侵犯呼吸道其他部位,统称复发性呼吸道乳头状瘤病(recurrent respiratory papillomatosis, RRP)。

一、病因

目前病因尚不十分明确,但近年来病毒感染学说颇受重视。持此观点的学者认为,与皮肤寻常疣和尖锐湿疣一样,喉乳头状瘤与人乳头状瘤病毒(human papilloma virus, HPV)感染有关,其中 HPV₆ 和 HPV₁₁ 是喉乳头状瘤的主要致病亚型,而 HPV₁₁ 感染的病例更易复发,更具播散性。该学说还有待进一步证实。但也有许多间接证据:①HPV₆ 和 HPV₁₁ 也是生殖器尖锐湿疣的重要致病原,尖锐湿疣与本病关系密切,幼年型乳头状瘤与头胎生、阴道分娩及未成年母亲有关。研究表明,有50%~68%的幼年型患儿的母亲有阴道疣病史,而经剖腹产的婴儿其患 RRP 的危险性明显减少。成人型则更多地倾向于其性行为方式。②Ullman(1923)将一位6岁男孩的喉乳头状瘤接种于其前臂,90d后接种部位出现了典型的皮肤疣,其后又将一患者的喉乳头状瘤无细胞滤液接种于自己及其助手的手臂上获得成功。此后有学者成功重复了上述实验。③Quik(1980)应用辣根过氧化物酶染色法证实病毒有关的颗粒存在于乳头状瘤的黏膜表面;Lack(1980)用电镜在乳头状瘤患者的细胞中观察到病毒样小体。④随着分子生物学进展,应用PCR、核酸杂交等方法能够在喉乳头状瘤组织中检测出 HPV-DNA,其检出率达到70%~100%。⑤在某些乳头状瘤的治疗过程中,患者所患的皮肤寻常疣亦同时自行消退。⑥喉乳头状瘤的播散性、复发性和自发缓解性等均符合病毒性疾病的临床特点。

但是并非所有感染 HPV 的上呼吸道黏膜都会出现乳头状瘤。有研究表明在正常儿童上呼吸道黏膜中也可检测出 HPV-DNA,检出率为0.8%~8.5%。临床观察发现,幼儿型喉

乳头状瘤在青春期常有自愈倾向。女性患者的喉乳头状瘤的多发和自愈与妊娠和绝经期有关。上述现象表明,呼吸道黏膜感染 HPV 并非呼吸道乳头状瘤发病的唯一因素,与患者的免疫状态、激素水平等都有明显的相关性。

二、病理

喉乳头状瘤为来自上皮组织的肿瘤,好发于纤毛上皮和鳞状上皮移行的解剖部位,包括会厌喉面中央、喉室上下缘、声带表面或下缘。由多层鳞状上皮及其下的结缔组织向表面作乳头状突出生长。于横切面上乳头呈圆形或长圆形团块,中心有疏松而富有血管的结缔组织,常不浸润其基底组织,镜检见上皮中有凹空细胞,为病毒感染细胞的组织学特征。可单发或多发。单发者多见于成人,好发于一侧声带边缘或前联合,也有双侧均受累者;多发多见于儿童,可生长与声带室带喉室等处,可以自行移植扩展至声门下或气管、支气管中。向气管内侵犯的因素有:存在声门下病变;有气管切开术史;并与切除肿瘤之次数及病程长短有关。预防向气管内扩散的方法有:尽量避免做气管切开术;在进行喉内手术时应注意肿瘤的播散及不损伤气管黏膜;早期发现气管内可疑病变并及时治疗。

三、临床表现

常见症状为进行性声音嘶哑,肿瘤较大者甚至失声。随着病变的发展,可出现喉喘鸣和呼吸困难,成人患者还有咽喉异物感、咯血性痰等。喉镜下见肿瘤常呈乳头状突起,桑葚状或仅粗糙不平如绒毛而无乳头可见,基底宽窄不一,颜色灰白、淡红或暗红,视血管多寡及有无感染而定。带蒂者常随呼吸气流上下活动,安静呼吸时可隐入声门下腔不易发现,发声时则翻于声带上清楚可见。

四、诊断

根据症状及检查,诊断多无困难,病理可确诊。对于成人喉乳头状瘤患者须严密观察,对于屡次复发者,需反复活检,以便及时发现有无恶变倾向。

五、治疗

本病迄今尚无根治及预防复发的有效办法,因存在反复复发和向下气道播散倾向而使治疗棘手。无论是外科治疗还是内科治疗都只能致力于解除呼吸道梗阻和切除肿瘤、保持喉功能、减少复发。目前,外科治疗是呼吸道乳头状瘤病的主要治疗手段。外科治疗的原则是切除病变的同时应尽可能保持正常组织结构的形态和功能,避免造成声门狭窄、气管狭窄等并发症的同时彻底切除病变。

手术治疗对于孤立的单发的喉乳头状瘤可在直接喉镜或间接喉镜下用喉钳咬除肿瘤。对于范围较广或已有恶变的多发肿瘤,或超过青春期多次复发的病例,可行喉裂开术。术前或术后酌情行气管切开术。切除肿瘤后可用鸦胆子油局部涂布。

自从 Steinberg(1971)首次应用 CO₂ 激光治疗喉乳头状瘤以来,支撑喉镜下 CO₂ 激光辅助喉显微手术是目前治疗喉乳头状瘤的主要方式,可以在切除肿瘤的情况下较好地保护喉部

正常组织及功能。结合 CO₂ 激光手术具有肿瘤切除准确、出血少、损伤小、瘢痕小、术后不易引起喉水肿等优点,现广泛应用于呼吸道乳头状瘤病的治疗中。短间隔、多次的 CO₂ 激光治疗可减少气管切开率,从而保证患者良好的发音和保护正常的声带解剖。但有报道指出应用 CO₂ 激光治疗时,其汽化肿瘤产生的碳化物中含有 HPV-DNA,这种病毒微粒滞留在手术室的空气中,寄存在各种仪器设备的表面,仍有传染性,对患儿及手术组成员均具有潜在的危害性。近期,应用喉显微切吸钻治疗复发性呼吸道乳头状瘤得到了国内外学者的高度评价。显微切吸钻可切碎肿瘤并吸除碎块,不损伤喉组织,比 CO₂ 激光治疗有更好的优越性,安全、省时、廉价,且不需庞大的设备及大空间的手术室。对喉梗阻的患儿可以急诊手术迅速切除肿瘤解除梗阻,减少气管切开,同时这种微型切割器无热损伤,术后瘢痕比 CO₂ 激光少,在治疗前后联合处及气管内的病变组织更有其优越性。

各种手术治疗方法都不可避免地出现术后声带黏连、瘢痕形成等并发症,直接导致喉腔缩窄,因此手术中应该尽量避免对正常组织的损伤。对于病变范围广泛且反复复发的病例,治疗目的是缩小瘤体、减少播散、通畅气道、改善发音质量和延长手术间隔时间,必要时宁愿残留一些瘤组织,也不应冒险损伤正常组织产生多余的瘢痕及黏连。

大多数学者认为气管切开和气管内插管通过阻断呼吸道黏膜表面的连续性而促使乳头瘤组织向下气道播散和种植,故呼吸道乳头状瘤患者应尽量避免行气管切开。但对于就诊时喉梗阻呈进行性加重或已达Ⅲ度以上者,则不可避免需紧急气管切开,去除病变后应尽快考虑拔管。

冷冻法、超声法、电烧灼法等,因破坏组织深,水肿反应重,常需行气管切开术,现已逐渐失用。

乳头状瘤对放射治疗不敏感,对儿童还可损害喉软骨,影响喉的发育并可促进肿瘤恶变,现已不主张应用。对于成人喉乳头状瘤恶变的病例,可参照喉鳞癌的治疗原则,给予放射治疗。

干扰素治疗:干扰素(interferon)又称病毒抑制因子,是由于某些物质(如病毒等)作用于细胞后,诱导细胞产生的广谱抗病毒物质。目前主要有三种干扰素即人白细胞干扰素、人成纤维细胞干扰素和类淋巴细胞干扰素。近年来,一些学者应用干扰素所具有的抗病毒特性及抑制细胞分裂增殖作用,特别是对间变细胞的作用和调节免疫系统的作用,试用干扰素治疗幼年型喉乳头状瘤,取得较好的疗效,但还需进一步观察。

Gobel(1981)和 Schouten(1982)等比较了白细胞干扰素和成纤维细胞干扰素对幼年型喉乳头状瘤的疗效,建议临床上应首选白细胞干扰素。后续其他学者的研究均肯定了白细胞干扰素对幼年型喉乳头状瘤的效果,而且对已向声门下、气管内扩散者也有显著的控制作用。手术切除喉乳头状瘤后再配合干扰素治疗效果佳。治疗前应进行全身检查,包括身高、体重、胸片血常规、肝与肾功能,免疫球蛋白计量和内镜检查喉、气管并活检。在治疗期间每2~6周做化验及内镜检查1次,以作给药的参考。一般每次 3×10^6 国际单位(U)肌内注射,每周3次。McCabe等推荐:儿童剂量为 3×10^6 U开始,成人为 $(4 \sim 10) \times 10^6$ U开始,每周3次。病情稳定后每3个月减少药量1/3。半年后以开始剂量的1/3维持治疗6个月即可停药。但干扰素治疗停药后复发仍较常见。

干扰素治疗副作用一般多为畏寒、发热、厌食，少有呕吐，此类症状多在注射后 48h 内消失。有些患者在注射部位可出现红斑及胀痛，但很快即可消失。少数患者白细胞或血小板出现下降，停药后可恢复正常。肝功能异常与用药剂量及给药时间长短有关。上述副作用儿童多于成人。发现这些副作用后可暂停用药或减少剂量，待其恢复正常后重复治疗。没有其他严重的毒性反应或长期后遗症。

六、预后

成人喉乳头状瘤预后良好，多数患者能够在治疗后基本恢复正常的喉功能。反复复发恶变者预后较差。大多数幼年型复发性喉乳头状瘤患者通过定期手术的方法可以维持基本的喉功能，待其到青春发育期后病变常有自愈倾向。

第二节 喉癌

喉癌(laryngeal carcinoma)是头颈部常见的恶性肿瘤。男性患病多于女性，男女比例为(7~9):1,发病年龄以40~60岁最多。喉癌的发生有种族和地区的差异,在我国东北和华北地区的发病率远高于江南各省。流行病学研究显示喉癌发病与烟酒有关,并且二者呈协同作用,高风险人群为嗜好烟酒者。其他如环境和职业因素、病毒感染、性激素、放射线和维生素缺乏都可能与喉癌的发病有关。新近的研究表明,咽喉反流(laryngopharyngeal reflux)也可能是导致喉癌发病的原因之一。此外,某些喉黏膜的慢性疾病可以作为喉癌前期状态,有转化为喉癌的危险,这些疾病包括喉黏膜白斑、角化、乳头状瘤和肥厚性喉炎等。近年来喉癌的发病率有明显增加的趋势,其中96%~98%为鳞状细胞癌,其他病理类型如腺癌、基底细胞癌、低分化癌、淋巴肉瘤和恶性淋巴瘤等相对少见。喉癌以声门区癌(glottic carcinoma)最为多见,约占60%;声门上区癌(supraglottic carcinoma)次之,约占30%;声门下区癌(subglottic carcinoma)最为少见。

一、临床表现

喉癌的临床表现主要与肿瘤的发病部位(分型)、肿瘤的大小和进展情况有密切关系。不同类型喉癌的早期临床症状有所区别,但当肿瘤进展到一定阶段后,肿瘤侵犯邻近的喉部结构,导致病变跨越多个喉解剖区,使其表现在临床观察时区别并不典型和明显。

1. 声门上癌 原发灶多位于会厌喉面根部,也可发生在会厌游离缘、会厌喉面的其他不同部位以及室带等声门上区的各个区域。声门上型喉癌的早期症状常比较轻微或非特异,如咽部痒感、异物感、吞咽不适感等,不易引起患者注意。因其分化差、发展快,常出现颈淋巴结转移时才被发现。肿瘤向深层浸润或出现较深溃疡时可出现咽痛。肿瘤侵犯杓状软骨、声门旁间隙或累及喉返神经或声门上区肿瘤较大坠入声门区时可出现声嘶。晚期声门上癌常有呼吸困难、咽下困难、咳嗽、痰中带血或咯血等症状。原发于会厌喉面或喉室的肿瘤,因位置隐蔽常不易发现。

2. 声门癌 由于声门型喉癌直接累及声带,影响声带闭合和黏膜振动,其早期症状为声

音改变。起初为发音疲劳易倦或声嘶,无其他不适,常不受到患者重视,多误以为“感冒”、“喉炎”,特别是既往有慢性喉炎病史者。因此,凡40岁以上,声嘶超过2周,经发声休息和一般治疗不改善者,必须行喉镜检查。随着肿瘤增大,声嘶逐渐加重,可出现发声粗哑,甚至失声。另一常见症状是呼吸困难,多因声带运动受限、固定或肿瘤组织堵塞声门所致。肿瘤组织表面糜烂可出现痰中带血。晚期,肿瘤向声门上区或声门下区发展,除严重声嘶或失声外,尚可出现放射性耳痛、呼吸困难、咽下困难、频繁咳嗽、咳痰困难及口臭等症状。最后,可因大出血、吸入性肺炎或恶病质死亡。

3. 声门下癌 位于声带平面以下、环状软骨下缘以上的癌肿。声门下型喉癌少见,因位置隐蔽,早期症状不明显,不易发现。当肿瘤发展到一定程度时,可出现刺激性咳嗽、声嘶、咯血和呼吸困难等。

4. 跨声门癌 指原发于喉室的癌肿,跨越两个解剖区域(声门上区及声门区),癌组织在黏膜下浸润,以广泛浸润声门旁间隙为特征。该型未得UICC组织确认。由于肿瘤深在而隐蔽,早期症状不明显,当出现声嘶时,常已有声带固定,而喉镜检查仍不能发现肿瘤。其后随癌肿向声门旁间隙扩展、浸润和破坏甲状软骨时,可引起咽喉痛,并可于患侧触及甲状软骨隆起。

二、辅助检查

1. 间接喉镜检查 是诊断喉癌最常用和简便的方法。可以观察病变的部位、表面情况、累及范围以及功能状态等。间接喉镜检查时应自上而下,系统观察喉腔及周围结构,观察舌根、会厌溪、会厌舌面、会厌喉面、两侧杓会皱襞、室带、声带、声门裂、声门下腔、两侧梨状窝、环后区以及下咽后壁等。注意观察声带运动是否受限或固定。但咽反射敏感、舌体肥大以及会厌发育形状和结构异常时会影响间接喉镜检查。

2. 直接喉镜检查 由于纤维喉镜和电子喉镜的普及,已很少应用于诊断。

3. 喉部X线断层检查 可以用于观察肿瘤在喉部的扩展情况,但精确度相对不足。由于CT和MRI的出现,喉部X线断层已经很少用于临床。

4. 纤维喉镜或电子喉镜检查 软性的纤维喉镜或电子喉镜已普遍应用于喉癌的术前检查。其优点是无死角,能窥视间接喉镜不易观察到的部位,如会厌舌根交界处、喉室、声门下区。纤维喉镜及电子喉镜有放大作用,能更清楚地看到喉黏膜病变细微变化,还可以照相或录像。但对有呼吸困难的患者,检查可能加重呼吸困难,必要时在气管切开后行之。

5. 频闪动态喉镜 可观察到声带黏膜波振动情况,对早期声带癌的诊断极有帮助。恶性病变声带黏膜波减弱或消失或出现局部僵硬感。由于影响声带僵硬度的病变都可以导致声带黏膜波的改变,所以该检查不具有特异性。

6. 喉部CT扫描 常用轴位CT。可以从多个层面检查喉部新生物的位置、大小和范围,显示喉部间隙,如声门旁间隙、会厌前间隙的受累情况;显示喉部软骨受累情况,并显示颈部淋巴结肿大的情况。注射造影剂增强扫描,可突出显示颈部血管及富血供肿瘤,增加对受侵结构判断的把握度;通过计算机重组技术还可获得冠状位和仿真内镜图像。

7. 磁共振成像 其性能与CT扫描相似。可实现多平面成像。对软组织的分辨率高于

CT 扫描,而且无 X 线损伤。对骨质显示差。

8. 活体组织检查 活体组织检查是喉癌诊断中最重要的方法之一,是确定喉癌诊断的最终决定性步骤,如发现菜花样、结节样或溃疡性新生物,应高度怀疑肿瘤可能,应进一步行活体组织检查以明确诊断。活检时应尽可能取大块病理,不要在有坏死组织及感染的组织上取,交界区活检成功率较大。有呼吸困难者,应在气管切开后行活检。

9. 其他 仔细触摸会厌前间隙是否饱满,颈部有无肿大的淋巴结,喉体是否增大,颈前软组织及甲状腺有无肿块。

三、诊断及鉴别诊断

凡年龄超过 40 岁、有声嘶或咽喉部不适、异物感超过 2 周者均应用喉镜仔细检查以免漏诊。对可疑病变,应在间接喉镜、直接喉镜、纤维喉镜或电子喉镜下活检,确定诊断。喉部 X 线侧位片、断层摄片、喉部 CT 及 MRI 等检查有助于了解肿瘤的浸润范围。喉癌应与下列疾病相鉴别。

1. 喉结核 主要症状为喉痛和声嘶。喉镜检查见喉黏膜苍白水肿伴多个浅表溃疡,病变多位于喉后部。也可表现为会厌、杓会厌皱襞广泛性水肿和浅表溃疡。胸部 X 线检查,部分患者可能有活动性肺结核。痰的结核杆菌检查有助于鉴别诊断。确诊依赖于活检。

2. 喉乳头状瘤 主要表现为声嘶,进行彻底鉴别,须依靠活检确诊。

3. 喉淀粉样变 系由于慢性炎症、血液和淋巴循环障碍、新陈代谢紊乱而引起的喉组织淀粉样变,主要表现为声嘶。检查可见声带、喉室或声门下区有暗红色肿块,表面光滑。病理检查特殊染色易于鉴别。

4. 喉梅毒 较少见。症状为声嘶,喉痛轻。喉镜检查病变多见于喉前部,黏膜红肿,常有隆起的梅毒结节和深溃疡,愈合后瘢痕收缩黏连,致喉畸形。血清学检查及喉部活检可确诊。

四、治疗

与其他恶性肿瘤一样,喉癌的治疗手段包括手术、放疗、化疗及其他辅助治疗等。目前多主张以手术为主的综合治疗。

1. 手术治疗 为治疗喉癌的主要手段。其目前的原则是在彻底切除肿瘤的前提下,尽可能保留或重建喉的功能,以提高患者的生存质量。喉癌的手术包括喉全切除术和各种喉部分切除术。近几十年来,随着喉外科的发展和临床经验的积累,喉部分切除术逐渐广泛地被采用。喉部分切除术的术式很多,不同术式的选择主要根据肿瘤的部位、范围以及患者的全身状况等因素而定。

(1) 喉部分切除术:喉部分切除术是在彻底切除喉癌的基础上,将喉的正常部分安全地保留下来,根据需要进行整复并恢复喉的全部或部分功能的手术。根据切除的部位、范围,喉部分切除术包括以下术式。

① 喉显微 CO₂ 激光手术:适用于早期(T₁、T₂)声门型和声门上型喉癌。对于早期声门型喉癌,根据病变的部位和肿瘤的浸润深度,可以实施不同方式的声带切除术(cordectomy)。

② 喉裂开声带切除术(laryngofissure and cordectomy):已经逐渐被喉 CO₂ 激光手术所替

代,使早期喉癌的治疗更加微创。

③喉垂直部分切除术(vertical partial laryngectomy):适用于一侧声带癌向前接近、累及前连合而声带活动正常者,或向上侵及喉室、室带,或向下累及声门下区,声带活动正常或受限者。手术切除包括患侧甲状软骨板前 1/3 或 1/2,对侧甲状软骨前 0.5cm,患侧声带、喉室、室带、声门下区、前连合和(或)对侧声带前 0.5cm。

④喉额侧部分切除术(frontolateral partial laryngectomy):适用于声门型喉癌累及前连合以及对侧声带前 1/3,向声门下侵犯前部不超过 1cm,未侵及声带突,声带运动正常者。手术切除包括患侧甲状软骨板前 1/3 或 1/2,对侧甲状软骨前 0.5~1cm,患侧声带、喉室、室带、声门下区、前连合及对侧声带前 1/3 或 1/2。

⑤喉扩大垂直部分切除术(extended partial laryngectomy):适用于声门型喉癌累及一侧声带全长,向后累及声带突。手术切除包括患侧甲状软骨板前 1/3 或 1/2,对侧甲状软骨前 0.5cm,患侧声带、喉室、室带、声门下区、前连合和(或)对侧声带前 0.5cm,同时切除患侧的杓状软骨。

⑥喉声门上水平部分切除术(horizontal supraglottic partial laryngectomy):适用于会厌、室带或杓会厌皱襞的声门上癌,未累及前连合、喉室或杓状软骨者。手术切除会厌、室带、喉室、杓会厌皱襞、会厌前间隙或部分舌根部及甲状软骨上半部。

⑦喉水平垂直部分切除术(horizontal vertical partial laryngectomy):亦称 3/4 喉切除术,适用于声门上癌侵及声门区,而一侧喉室、声带及杓状软骨正常者。

⑧环状软骨上喉部分切除术(supracricoid partial laryngectomy):主要包括环状软骨舌骨会厌固定术(CHEP)和环状软骨舌骨固定术(CHP)等术式。前者主要适用于 T_{1b}、T₂ 和部分经选择的 T₃ 声门型喉癌;后者主要适用于声门上癌侵及声门区,而有一侧声带后 1/3 及杓状软骨正常者。

⑨喉近全切除术(near-total laryngectomy):主要适用于 T₃、T₄ 喉癌,已不适合做上述各种喉部分切除术,而有一侧杓状软骨及残留的声带、室带、喉室、杓会厌皱襞和杓间区黏膜正常者。手术切除喉的大部后,利用保留的杓状软骨及一条与气管相连的喉黏膜瓣,缝合成管状,来保留患者的发音功能。

(2)喉全切除术:喉全切除术的切除范围包括舌骨和全部喉结构。

适应证:①由于肿瘤的范围或患者的全身情况等原因不适合行喉部分切除术者。②放射治疗失败或喉部分切除术后肿瘤复发者。③ T₄ 喉癌已累及并穿通软骨者。④原发声门下癌。⑤喉癌放疗后有放射性骨髓炎或喉部分切除术后喉功能不良难以纠正者。⑥喉咽癌不能保留喉功能者。

发音功能重建及语言康复:喉全切除术后,患者丧失发音功能,无论从生理上和心理上都对患者产生巨大影响。目前,常用的发音重建方法主要有:食管发音法、人工喉和电子喉、食管气管造瘘术(如 Blom-Singer 发音钮、Provox 发音钮和各种一期和二期的食管气管造瘘法等)。

(3)颈清扫术:喉癌常有颈淋巴结转移,因此颈清扫术是喉癌手术治疗的重要组成部分,能提高头颈部肿瘤患者的生存率和临床治愈率。特别是声门上型喉癌,颈淋巴结转移率和

N₀ 病例的隐匿性转移率高,除了对临床上触及颈淋巴结肿大的病例应行颈淋巴结清扫术外,对 N₀ 的声门上型喉癌,也应行择区性颈淋巴结清扫术(selective neck dissection)。根据癌肿原发部位和颈淋巴结转移的情况可行经典根治性颈清扫术(classical radical neck dissection)、改良根治性颈清扫术(modified radical neck dissection)、扩大根治性颈清扫术(extended radical neck dissection)和择区性颈清扫术(selective neck dissection),以尽可能清除转移的淋巴结。

2. 放射治疗

(1)单纯放疗:主要适用于①早期声带癌,向前未侵及前连合,向后未侵及声带突,声带活动良好。②位于会厌游离缘,比较局限的声门上型癌。③全身情况差,不宜手术者。④晚期肿瘤,不宜手术治疗的各期病例,可采用姑息性放疗。

(2)术前放疗:对病变范围较广、波及喉咽且分化程度较差的肿瘤,常采用放疗加手术的方式;术前放疗的目的是使肿瘤缩小,癌细胞活力受到抑制,更有利于彻底手术切除,可以明显提高患者的喉功能保留率。

(3)术后放疗:主要适用于①原发肿瘤已侵至喉外或颈部软组织;②多个颈淋巴结转移或肿瘤已浸透淋巴结包膜;③手术切缘十分接近瘤缘(<5mm)或病理证实切缘有肿瘤残留者可采用术后放疗。近年,总照射剂量增加而分次剂量减少的超分割放疗(hyperfractionated radiotherapy)和缩短放疗时限的提速放疗(accelerated radiotherapy)或二者的结合可以增加治疗效果。

3. 化学治疗 传统观点认为,由于喉癌绝大多数情况为鳞状细胞癌,常对化疗不太敏感。虽然近年来肿瘤化疗有一定的进展,但在喉癌的治疗中仍不能作为首选治疗方法,常与放射治疗联合使用。

4. 同步放化对(concomitant chemotherapy and radiotherapy, CCR) 由于放疗和化疗二者有相互补充或协同效应,化疗可以为放疗增敏,而放疗可以增加肿瘤对化疗药物的吸收。有 Meta 分析表明,同步放化疗可以增加 5 年生存率 8%,而诱导化疗不增加生存率。但需要注意,CCR 具有明显的治疗不良反应。

5. 分子靶向治疗(targeted molecular therapy) 初步研究证实,分子靶向治疗可以用于喉器官保留。西妥昔(cetuximab, 抗人 EGFR 单克隆抗体),可以明显提高放疗效果,而不增加放疗毒副作用。喉癌患者使用西妥昔单抗联合放疗可以明显提高喉保留率和肿瘤局部控制率,降低病死率,是喉癌保留喉功能的一项新的治疗选择。

五、并发症及预后

喉癌的并发症主要包括原发癌和喉癌治疗导致的并发症。由原发癌导致的并发症主要是呼吸困难和进食呛咳等,多由肿瘤生长和侵犯引起;喉癌治疗导致的并发症包括放射治疗并发症、手术治疗并发症、化疗并发症以及分子靶向治疗并发症等。上述并发症均根据情况需要采取必要的方法加以解决和适当处理。声门上型喉癌一般分化较差,转移多见,预后不良。声门型喉癌一般分化较好,转移少见。声门下型喉癌少见。总体说来,由于喉癌容易早期发现和治理,预后较好。喉癌 T₁ 病变,无论采取放疗或手术,其 5 年生存率可达 75%~

95%；T₂ 病变采取部分喉手术，5 年生存率可达 80%；T₃、T₄ 患者中有部分患者可采取保留喉功能手术，5 年生存率 60%~70%。近年来，随着注重喉功能保全和多学科协作综合治疗的开展，当代喉癌治疗的原则应该是，在确保疗效的前提下，合理应用手术和综合与辅助治疗手段，尽可能缩小手术范围、保留功能、提高生活质量，最终形成喉癌诊治的专业化和个体化方案。

第三节 鼻咽癌

一、流行病学

鼻咽癌是发生于鼻咽部的恶性肿瘤，世界上大多地区发病率低于 1/10 万，但在我国华南地区尤其在广东省高发，占头颈部肿瘤发病率首位，男性发病率为女性的 2~3 倍，40~50 岁为高发年龄组，并且家族聚集性较其他恶性肿瘤明显。其发病率在一定范围内略有波动，总体发病趋势相对稳定。鼻咽部位深在，鼻咽癌早期症状并不典型，容易误诊、漏诊。

二、病因

目前认为与遗传因素、EB 病毒感染及环境因素等有关。

1. 遗传因素 鼻咽癌发病具有种族及家族聚集现象，高发区的居民迁移到低发区后仍保持着较高的鼻咽癌发病率。目前证实人类白细胞抗原(HLA)、染色体异常、代谢酶基因及肿瘤相关易感基因的多态性与鼻咽癌发生发展密切相关。

2. EB 病毒 EB 病毒与鼻咽癌发生的密切关系已得到公认。应用分子杂交及聚合酶链反应(PCR)技术证实鼻咽癌活检组织中有 EBV DNA 特异性病毒 mRNA 或基因产物的表达。此类 EB 病毒血清学抗体及基因表达产物检测，已被运用于临床，作为鼻咽癌筛查及诊断的重要依据。

3. 环境因素 我国鼻咽癌高发区居民多有进食腌制食品的习惯，摄入的亚硝酸盐含量较高，该类化合物在动物实验中能够诱发出鼻咽癌。另外，吸烟、环境中烟粉尘及化学蒸汽的暴露、微量元素的失衡等环境因素均在一定程度上影响着鼻咽癌的发生和发展。

三、病理

其在总体上呈结节型、菜花型、浸润型和溃疡型 4 种形态。2005 年 WHO 分类在组织学上将鼻咽癌分为 3 型，即非角化性癌(未分化型或分化型)、角化性鳞状细胞癌和基底细胞样鳞状细胞癌，乳头状腺癌和涎腺型癌被排除在外。其中未分化型非角化性癌在鼻咽癌中最常见，约占非角化性癌的 70%。

四、鼻咽癌的 TNM 分类及分期

根据肿瘤的生长范围和扩散的程度，按美国癌症分期联合委员会(AJCC)(2002)第 7 版的方案如下。



1. TNM 临床分类

T—原发肿瘤。

T_x:原发肿瘤不能确定。

T₀:无原发肿瘤之证据。

T_{is}:原位癌。

T₁:肿瘤局限于鼻咽,或累及口咽或鼻腔。

T₂:侵犯咽旁间隙。

T₃:颅底骨质和(或)鼻窦受累。

T₄:侵犯颅内、脑神经、下咽、眼眶、颞下窝/咀嚼肌间隙。

N—区域淋巴结转移。

N_x:区域淋巴结转移不能确定。

N₀:无区域淋巴结转移。

N₁:淋巴结直径不超过 6cm,单侧锁骨上窝以上区域淋巴结转移,单侧或双侧咽后淋巴结转移。

N₂:淋巴结直径不超过 6cm,双侧锁骨上窝以上区域淋巴结转移。

N₃:1 个或多个淋巴结转移。

N_{3a}:淋巴结直径大于 6cm。

N_{3b}:进入锁骨上窝。

M—远处转移。

M_x:远处转移不能确定。

M₀:无远处转移。

M₁:有远处转移。

2. 分期

I 期:T₁N₀M₀

II 期:T₁N₁M₀, T₂N_{0~1}M₀

III 期:T_{1~2}N₂M₀, T₃N_{0~2}M₀

IV 期 A:T₄N_{0~2}M₀

IV 期 B:任何 TN₃M₀

IV 期 C:任何 T 任何 NM₁

五、临床表现

1. 症状 由于鼻咽部解剖位置隐蔽,鼻咽癌早期症状不典型,早期诊断较难,容易延误,应特别警惕。常见症状如下。

(1)鼻部症状:早期可出现涕中带血,时有时无,容易忽略。肿瘤增大出现缺血坏死及侵犯周围大血管时出现鼻咽部大出血。部分增大的瘤体可阻塞后鼻孔,表现为渐进性加重的单侧或双侧鼻塞。

(2)耳部症状:单侧的耳鸣、耳闷胀感,病情加重时出现听力下降,以低频为主。顽固性中

耳积液,伴发感染时出现耳痛、耳道溢液等症状,临床易误诊为分泌性中耳炎。

(3)头痛:较为常见,多出现在一侧颞顶部及枕部,早期呈间歇性,病变加重时出现部位固定的持续性剧烈头痛,易误诊为偏头痛。

(4)颈部淋巴结肿大:颈淋巴结转移发生早,转移率高,以淋巴结肿大为首发症状者占60%,以颈深上淋巴结最为常见,呈进行性增大,早期活动可、边界清;后期多个融合、边界不清、活动性差,伴发感染时出现疼痛,易误诊为淋巴结炎。若转移肿块巨大可出现疼痛及压迫症状。

(5)脑神经症状:瘤体经患侧咽隐窝由破裂孔或直接经卵圆孔侵入颅内,常先侵犯第V、VI对脑神经,引起头痛,面部麻木,眼球外展受限等症状;继而累及第II、III、IV对脑神经,出现视力下降、眼球运动障碍、上睑下垂等脑神经受累症状;瘤体直接侵犯或由转移淋巴结压迫,可导致第IX、X、XI、XII对脑神经受损,引起软腭瘫痪、呛咳、声嘶、伸舌偏斜等症状。

(6)远处转移:鼻咽癌晚期常向骨、肺、肝等部位转移。

2. 体征

(1)间接鼻咽镜检查:鼻咽癌好发于鼻咽顶后壁及咽隐窝,常表现局限性隆起,表面粗糙不平,易出血,若为黏膜下隆起,则表面较为光滑。早期病变不典型,仅表现为黏膜充血、血管怒张或一侧咽隐窝较饱满,容易漏诊。

(2)颈部触诊:颈上深部可触及质硬、活动度差或不活动、无痛性肿大淋巴结。

六、辅助检查

1. 间接鼻咽镜检查 经口腔通过间接鼻咽镜观察鼻咽部肿物,应用鼻咽活检钳进行肿物活检。

2. 鼻内镜或电子纤维鼻咽镜检查 有助于发现早期病变,并要常规进行病变部位的准确病理活检。鼻内镜检查已成为临床上鼻咽部检查的常规方法。为提高内镜下对鼻咽黏膜病变的辨认效果,更容易发现早期恶变病灶,提高诊断的敏感性和准确性,有研究表明可采用基于鼻内镜的新型窄带成像技术(narrow band imaging, NBI)和接触内镜下黏膜染色观察技术。

3. EB病毒血清学检查 可以作为鼻咽癌诊断的辅助指标,部分地区已作为鼻咽癌筛查及诊断的常规手段运用于临床。目前已开展的有EB病毒壳抗原-免疫球蛋白A(EB VCA-IgA)、EB病毒核抗原-免疫球蛋白A(EB NA-IgA)、EB病毒DNA定量检测、鼻咽癌相关表达产物检测、基因芯片等。

4. 影像学检查 鼻咽及颈部CT、MRI的平扫加增强扫描检查有助于了解肿瘤侵犯范围,是临床诊断与分期必须需要的检查项目。胸片、腹部B超、全身骨ECT等检查了解有无远处转移。PET-CT被认为对鼻咽癌的诊断优于常规的影像学检查手段,特别对早期病变的诊断,其灵敏度、特异性及准确性都很高,对鼻咽癌的临床分期也大有帮助,但由于其目前总体价格较为昂贵,尚未作为鼻咽癌诊治中的常规手段。

七、诊断及鉴别

1. 诊断要点 诊断的主要手段有:间接鼻咽镜下鼻咽活检;经鼻内镜下鼻咽病理活检;血

清学检查和鼻咽影像学平扫加增强扫描检查。

(1)鼻咽癌的确诊有赖于病理活检。有时需多次活检才能取得阳性结果。应尽量进行鼻咽部活检,只有当多次鼻咽活检阴性才考虑行颈淋巴结活检。

(2)对于首诊鼻咽癌,应根据临床表现及影像学检查结果进行 TNM 分期和临床分期,以便治疗方案确定及预后评估。

(3)虽无临床表现,但有下列情况之一者,为鼻咽癌高危人群,应仔细进行鼻咽部检查,必要时活检:①EB 病毒 VCA-IgA 抗体滴度 $\geq 1:80$ 。②EB 病毒 EDAb $\geq 60\%$ 。③EB 病毒 VCA-IgA($\geq 1:5$),EA-IgA($\geq 1:5$),EDAb($\geq 30\%$)三项指标中任何两项为阳性。④EB 病毒 VCA-IgA、EA-IgA、EDAb 三项指标中,任何一项持续高滴度或滴度持续升高。

2. 诊断流程见图 1-1。

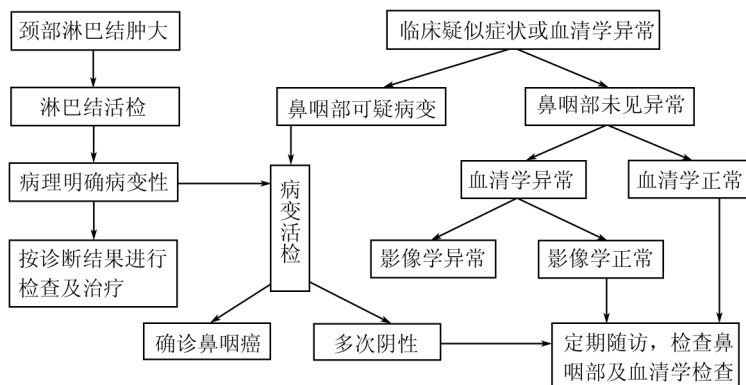


图 1-1 鼻咽癌诊断流程

3. 鉴别诊断

(1)鼻咽部原发病变

①慢性鼻咽炎:因鼻咽分泌物倒流,常有“多痰”症状,多伴有慢性鼻炎、鼻窦炎、咽炎。鼻咽黏膜慢性充血,表面可见脓性分泌物及干痂。鼻咽活检可鉴别。

②腺样体:大多数成人的腺样体基本萎缩消失,但部分成人鼻咽顶后壁可有腺样体残留,表面呈纵行沟缝状,感染时可有溃疡或出血,活检可明确诊断。

③咽囊囊肿:位于鼻咽顶正中,表面光滑,灰白色,活检可见黄白色囊液溢出。此外鼻咽顶壁及顶后壁还可见到潴留囊肿或表皮样囊肿,排除脑膜脑膨出后可行活检鉴别。

④咽旁间隙肿瘤:咽旁肿物可形成鼻咽侧壁隆起、内移,应与黏膜下型鼻咽癌鉴别。EB 病毒血清学检查、影像学检查及活检可明确诊断。

⑤鼻咽血管纤维瘤:多见于青年男性,反复鼻出血。鼻咽部可见红色肿物,基底宽,表面光滑且血管丰富。本病无颈淋巴结转移,根据病史、鼻咽镜检查结合影像学不难诊断,一般不宜活检。

⑥鼻咽结核:可有涕中带血,常合并咽结核、喉结核、肺结核或颈淋巴结核。多位于鼻咽