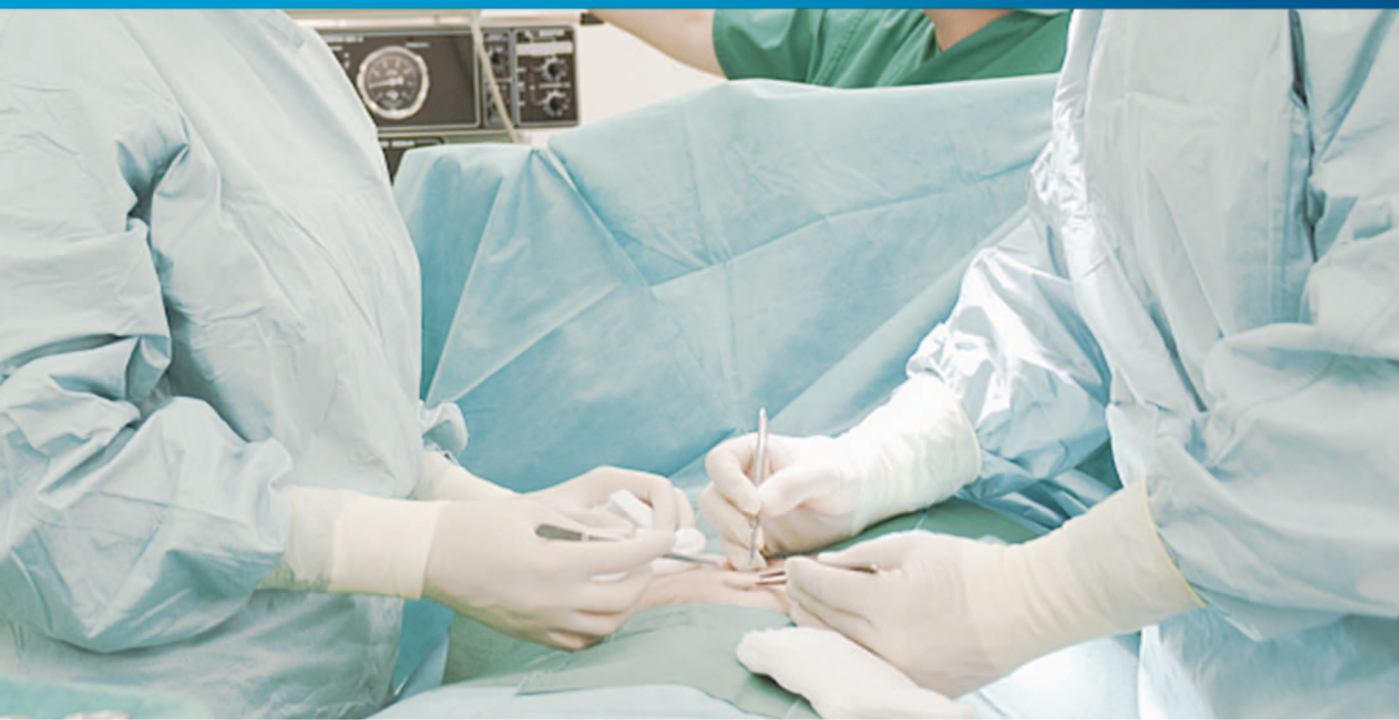

现代普通外科 疾病诊疗新进展


主编 周少飞 谢东方 季德刚



 江西科学技术出版社

现代普通外科疾病诊疗新进展

主 编 周少飞 谢东方 季德刚
副主编 姜 谧 李宏海 吴 妍

 江西科学技术出版社

江西·南昌

图书在版编目(CIP)数据

现代普通外科疾病诊疗新进展 / 周少飞, 谢东方, 季德刚主编. — 南昌: 江西科学技术出版社, 2018. 8

ISBN 978 - 7 - 5390 - 6508 - 3

I. ①现… II. ①周… ②谢… ③季… III. ①外科 - 疾病 - 诊疗 IV. ①R6

中国版本图书馆 CIP 数据核字(2018)第 194939 号

国际互联网(Internet)地址:

<http://www.jxkjcs.com>

选题序号:ZK2018356

图书代码:B18152 - 101

现代普通外科疾病诊疗新进展 周少飞 谢东方 季德刚 主编

出版 江西科学技术出版社
发行
社址 南昌市蓼洲街2号附1号
邮编:330009 电话:(0791)86623491 86639342(传真)
印刷 江西新华印刷集团有限公司
经销 全国各地新华书店
开本 787mm × 1092mm 1/16
字数 311 千字
印张 12.75
版次 2018年8月第1版 2018年8月第1次印刷
书号 ISBN 978 - 7 - 5390 - 6508 - 3
定价 92.00 元

赣版权登字 - 03 - 2018 - 317

版权所有,侵权必究

(赣科版图书凡属印装错误,可向承印厂调换)

前 言

普通外科作为外科基础,新的基础理论、新的诊断方法、新的手术方式不断出现,近年来得到了飞速发展。为了适应我国医学的快速发展,满足广大从事普通外科临床工作的医护人员的要求,进一步提高临床普通外科医师的诊治技能和水平,特组织长期从事普通外科临床一线工作的医务人员结合多年临床、科研经验编写了此书。

本书共分为五章,内容涉及普通外科常见疾病的诊治及护理,包括:手术基本操作、心血管外科疾病、甲状腺外科疾病、乳腺外科疾病、胃十二指肠疾病。

以上常见普通外科疾病均于书中进行详细介绍,包括疾病的生理病理、病因、发病机制、临床表现、辅助检查方法、诊断标准、鉴别诊断方法、手术适应证与禁忌证、手术治疗的方法与技巧、手术并发症的防治、预后以及并发症的处理与预防等。内容重点放在介绍疾病的诊断方法与手术治疗方法 and 技巧上,旨在强调本书的临床实用价值,为临床外科医务人员提供参考,起到共同提高临床外科疾病治疗效果的目的。

为了进一步提高普通外科医务人员的临床诊疗水平,本编委会人员在多年普通外科临床治疗经验基础上,参考诸多书籍资料,认真编写了此书,望谨以此书为广大医务人员提供微薄帮助。

本书在编写过程中,借鉴了诸多普通外科相关临床书籍与资料文献,在此表示衷心的感谢。由于本编委会人员均身负普通外科临床治疗工作,故编写时间仓促,难免有错误及不足之处,恳请广大读者见谅,并给予批评指正,以更好地总结经验,以起到共同进步、提高普通外科医务人员诊疗水平的目的。

《现代普通外科疾病诊疗新进展》编委会

2018年8月

目录

CONTENTS

第一章 手术基本操作	1
第一节 常用手术器械的使用要点	1
第二节 切开	6
第三节 止血	9
第四节 结扎	12
第五节 解剖学分离	17
第六节 手术野的显露	17
第七节 手术时伤口保护	18
第八节 伤口引流	18
第九节 伤口缝合	20
第十节 拆线	26
第十一节 围手术期处理	27
第二章 心血管外科疾病	35
第一节 先天性心脏及大血管疾病	35
第二节 后天性心脏瓣膜病	64
第三节 冠状动脉粥样硬化性心脏病	69
第四节 主动脉疾病	76

现代普通外科疾病诊疗新进展

第五节	心包及其他心脏疾病	87
第六节	心脏创伤	94
第七节	心律失常的外科治疗	97
第三章	甲状腺外科疾病	106
第一节	甲状腺肿	106
第二节	甲状腺功能亢进的外科治疗	108
第三节	甲状腺腺瘤	118
第四节	甲状腺瘤	119
第五节	原发性甲状旁腺功能亢进	125
第四章	乳腺外科疾病	138
第一节	先天性乳房畸形	138
第二节	巨乳症	141
第三节	乳腺感染性炎症	144
第四节	乳腺良性肿瘤	147
第五章	胃十二指肠疾病	161
第一节	胃十二指肠损伤	161
第二节	胃和十二指肠溃疡出血	172
第三节	胃十二指肠瘢痕性幽门梗阻	175
第四节	胃癌	179
第五节	胃间质瘤	190
	参考文献	195

第一章 手术基本操作

外科手术必须通过各种基本操作完成。外科手术的类别、大小及复杂程度虽然各不相同，但手术基本操作是大体相同的。手术基本操作的优劣直接影响手术的效果。一个好的手术基本操作除了要有准确、熟练的手术操作技能外，而且要使之符合外科解剖、生理及病理改变的要求，使组织损伤、出血及术后后遗症等减轻到最低限度，以服从治疗这一总目标。同时应明了手术基本操作在科学技术飞速发展的今天，是不断更新发展的，应重视学习，不断提高。

第一节 常用手术器械的使用要点

手术器械的种类很多，除各专科具有专用器械外，有一部分是任何手术都常用的基本器械。正确掌握和熟练运用这些器械，将有助于手术操作的顺利进行。

一、手术刀

手术刀(scalpel)有大小、形状和长短的不同，以适应手术的不同需要。做较长的切口时可用较宽大的大圆刀，采用执琴弓式或抓持式持刀法；做较短的切口或细微的切割时则使用较细小的小圆刀，采用执笔式持刀法；挑开脓肿或气管软骨环时，多使用尖刀。为免伤深部组织可采用反挑式持刀法，握拳式持刀法用于握截肢刀环形切断肢体(图 1-1)。刀柄的一端为良好的钝性分离器，可用于分离组织，显露手术野深部，或用作牵开组织以暂时查看血管、神经或肌腱的深部情况。

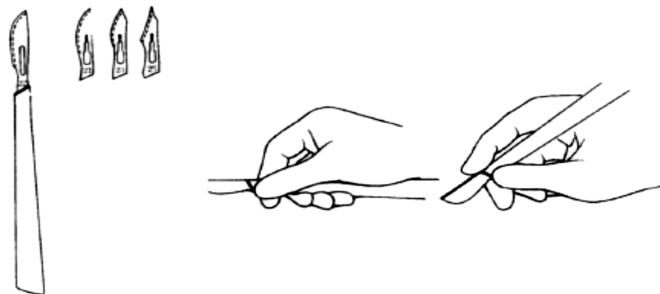


图 1-1 手术刀及执刀方式



刀的传递法:传递手术刀时,传递者(常为手术护士)应握住刀柄与刀片衔接处的背部,将刀柄尾端送至手术者的手中。切不可将刀刃传递给手术者,以免刺伤(图 1-2)。

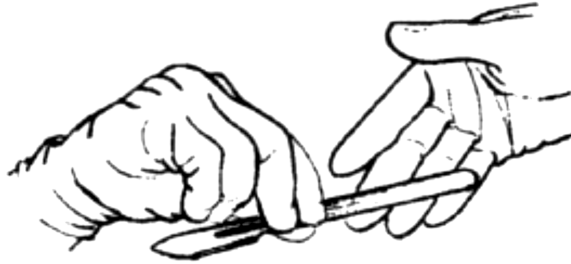


图 1-2 刀的传递

二、手术剪刀

手术剪刀(scissor)用以剪线、剪敷料、分离及修剪组织。分直、弯、尖头及平头等不同类型,大小不一。直剪刀适用于手术野浅部,深部以用弯头剪刀较便利;分离或修剪组织时,一般以用平头剪刀为宜;特殊细致的操作常需用尖剪刀;在手术野内剪线时皆宜用平头剪刀。正确的执剪法是用拇指及无名指分别伸入剪柄的两环,不宜伸入过深,中指置于剪柄侧面,食指前伸到剪柄和刀片交界处附近,前三指控制剪的开、合,食指有稳定和控制剪的方向的作用。凡器械柄有两环者,均可用此法执持(图 1-3)。

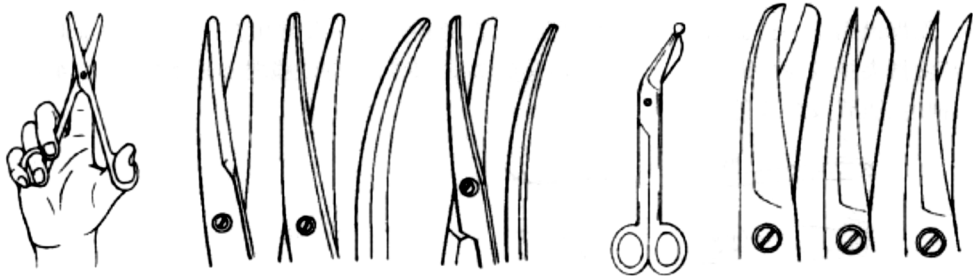


图 1-3 剪刀及执剪法

三、止血钳

止血钳(hemostatic clamp)用于钳夹出血点以止血,也可用于钝性分离、拔针及暂时钳夹某些组织作牵引,有直、弯、有齿和无齿、全齿及半齿等不同类型的,大小、长短不一(图 1-4)。较小者如蚊式止血钳,较大者如蒂钳。手术野浅部止血时可用直止血钳,深部止血宜用弯者止血钳。如夹持组织较多,宜用全齿止血钳、蒂钳等以防滑脱。带齿止血钳(Kocher 式钳)尖端有长锐齿,可用于钳夹较厚的组织以防滑脱,现在多用于胃肠道手术中,钳夹将要切除的胃肠壁,而不用于钳夹止血。止血钳不宜用以夹皮肤,以免坏死;也不宜夹持布类,以免损坏止血钳。通常在缝合时用以拔针者可用较长、大的血管钳。持钳姿势与执剪相同。

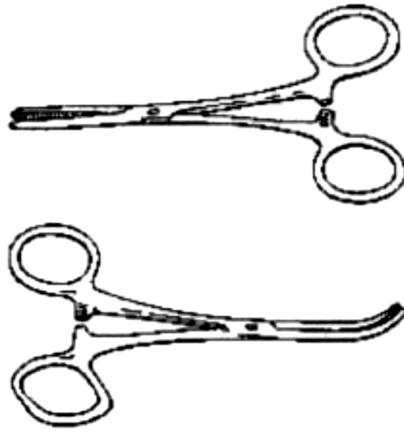


图 1-4 止血钳

松血管钳法:松钳可用右手或左手;右手松钳以正常持钳姿势拇指与食、中、无名指三指稍用力对顶即可开放(图 1-5);而左手松钳时,需用拇指和食指稳住血管钳的一个环,与中指和无名指稍对顶即可(图 1-6)。

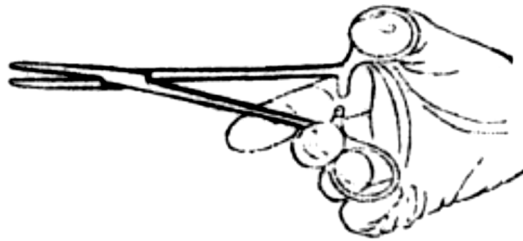


图 1-5 右手松钳法

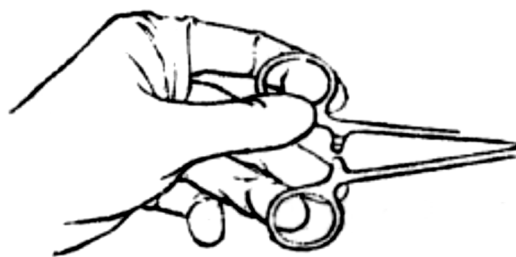

图 1-6 左手松钳法

四、镊子

镊子(forceps)用于夹持组织,以便分离、缝合或其他操作,分有齿和无齿两类,大小长短也不同(图 1-7)。用于一般组织(皮肤、皮下组织及筋膜等)的有齿镊,可以夹持稳固。无齿镊用于夹持血管、神经及脏器组织,以免损伤。一般常用左手持镊,持镊时用拇指对食指夹持较便(图 1



一8)。此外,尚有尖头镊,专门夹持较脆弱和较嫩的组织、细小血管、神经、胆管及黏膜等。

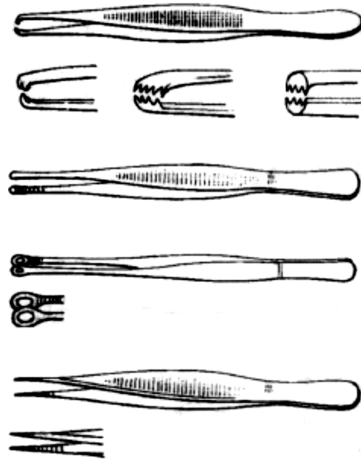


图 1-7 镊子

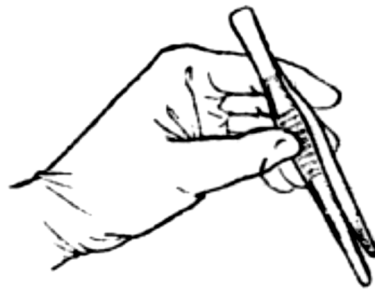

图 1-8 持镊姿势

五、抓持钳

抓持钳(grasping forceps)用于抓持牵引组织、敷料等,根据抓持的组织不同,尖端可有各种造型,此种器械弹性较大,对组织损伤轻微(图 1-9)。

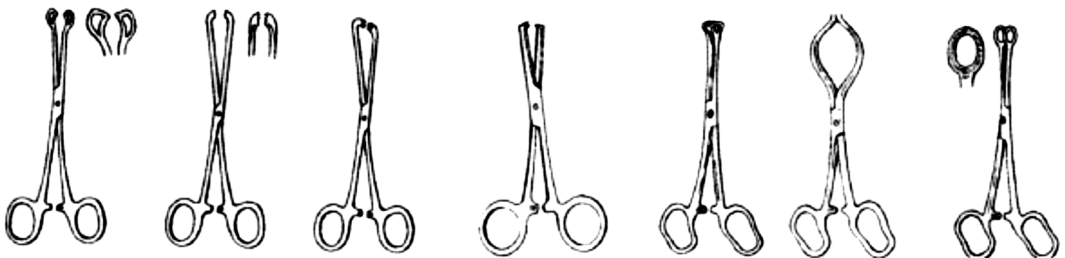


图 1-9 抓持钳

六、创钩

创钩(retractor)又称拉钩或牵开器,大小、长短不一,形状很多(图 1-10)。可分两大类,一为平滑或呈弧形,另一为爪形,均用于牵开组织,显露手术野。一般情况用平滑拉钩,爪形者多用于牵拉皮肤、瘢痕等坚硬易滑的组织。自动拉钩可代替人力持续牵引或用于不易人力牵引的部位。使用拉钩时,应以湿纱布垫置于拉钩与组织之间,可防滑脱和组织损伤。如牵拉时间过长,应间歇地放松,以防止组织缺血。此外,尚须注意勿压伤重要的组织或脏器。

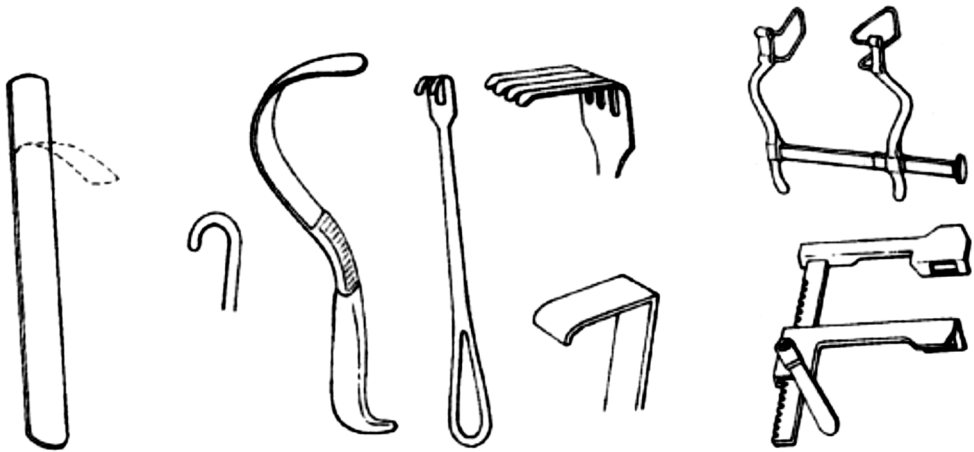


图 1-10 各种拉钩

七、持针器

持针器(needle holder)又称持针钳,大小、长短不一,外形与止血钳相似,两者区别主要在于其咬合面的纹槽不同。持针器用以夹持弯针进行缝合及拔针,夹针时应用持针器的尖端,夹住缝针的中后 1/3 交界处,这样既便于操作又不易损伤缝针。手持方法有两种:一种与使用止血钳相同;另一种为了迅速,不把手指伸入柄环,仅把持针钳握于掌心(图 1-11)。

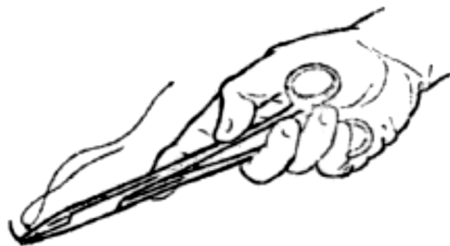

图 1-11 执持针器法

持针钳的传递方法:传递者握住持针器中部,将柄端传于操作者。其他器械如剪刀、组织



钳、肠钳、血管钳等也可按同样方式传递(图 1-12)。

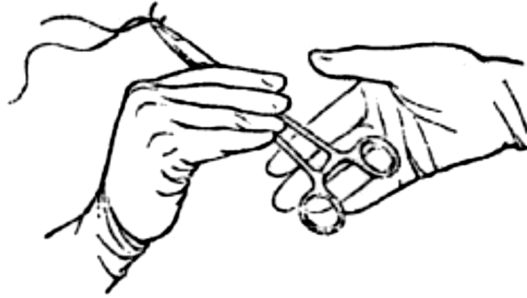


图 1-12 持针器传递法

八、巾钳

巾钳(towel clip)用于固定手术巾或牵引某些组织。

九、缝针

缝针(suture needle)分直圆、直三角、弯圆、弯三角及无损性等类型。三角针锐利,损伤较大,用于缝合皮肤等较坚韧的组织。一般软组织的缝合用圆针。无损性缝针使用于血管、神经及皮肤美容缝合。直针一般较长,可用于手持操作。

十、探针

探针(probe)的长短、粗细及形状不一。一般为铜质,较好者为银质,易于弯曲,端钝,便于进行探查及防止损伤组织,探查时切忌粗暴操作。

十一、刮匙

刮匙(curet)用于刮除组织腔或骨腔内感染物和坏死组织,大小、形状因所需而异。

十二、吸引管

吸引管(suction tube)用于吸出手术区的血液、脓液及分泌物等,大小、长短、形状不一。使用时以橡胶管连接于吸引器负压瓶的接头上。

第二节 切开

一、手术切口的选择原则

1. 显露好 切口应尽量接近病变部位,切口的位置和方向应便于延长扩大。

2. 损伤小 切开时尽量减少组织损伤,尤其是重要的血管和神经,肌肉也应尽可能不切断。

3. 不影响美容和功能 浅部切口最好能与皮肤张力线平行(图 1-13),在面、颈等外露部位更重要,不仅缝合时张力小,愈合后瘢痕也不明显。某些部位还要考虑瘢痕易为衣领和毛发所覆盖。切口勿在负重部位,以免活动时疼痛。切口勿纵形越过关节,以免手术后瘢痕收缩影响活动,这些部位常用横行、“S”形或“Z”形切口。

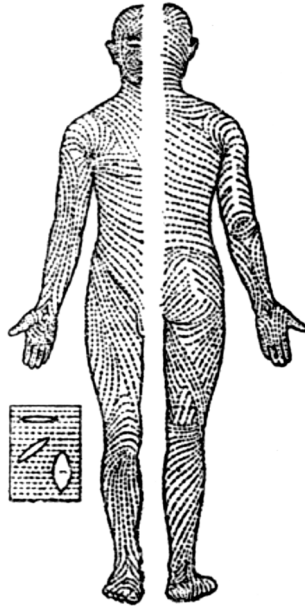


图 1-13 皮纹(皮肤张力线)

二、切开的注意事项(图 1-14~1-16)

1. 切开皮肤 切开前绷紧皮肤,由术者及助手各用左手将切口两侧及上方的皮肤固定,以免皮肤滑动,短切口可由术者自行固定。切口长短要适当。

2. 切开应由浅至深 皮肤和皮下组织应在同一深度全层切开,然后,按解剖层依次切开。

3. 下刀的方位、角度 起刀时垂直将刀锋切入皮肤与皮下,移动时持 45° 斜角,切口完成时使刀呈垂直位,使切口里外长短一致;切时刀刃面与皮肤垂直,防止偏斜,使伤口边缘整齐,失活组织少。用力得当,一次切开全长,避免多次切割。

4. 切开腱膜、筋膜和肌肉 尽可能沿其纤维方向切开。也可以先切一小口,再用剪刀、刀柄、止血钳或手指分开,但应注意此类钝性分离法对组织的损伤均较大,应尽量少用。对此组织必要时也可以切断。

5. 切开腹膜、胸膜或硬脑膜 应注意防止损伤其深部结构。

6. 切开胸腹壁 真皮以下各层组织均可用电刀逐层切开,以减少出血和结扎线结在伤口

内的留存。

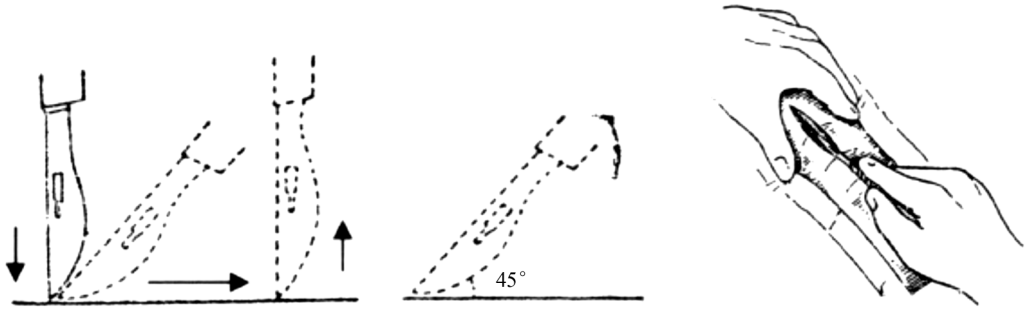


图 1-14 皮肤切开

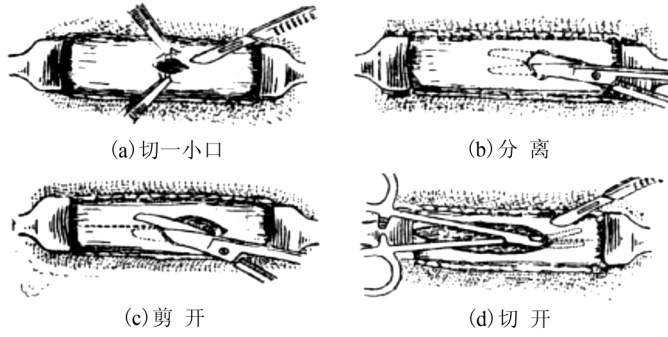


图 1-15 切开筋膜



图 1-16 切开肌肉

第三节 止血

一、重要性

手术过程中止血完善,能减少失血量,保持手术野清晰,便于手术顺利进行,且可避免术后出血。相反止血不彻底,手术野内组织结构模糊不清,使分离困难,易致误伤。手术野积血过多,形成血肿或血块,容易引起感染,影响愈合或遗留过多的瘢痕。大的出血如果未能及时制止,可引起血压下降,甚至发生休克危及生命。因此,在手术中要求准确、迅速、可靠、彻底地止血。

二、止血方法

1. 压迫止血法 手术中出血一般可先用纱布轻压,使微小血管破口缩小或闭合,血栓迅速形成,使出血停止。对较大的出血点亦可借压迫暂时止血,等待采取钳夹等其他方法处理。使用纱布压迫止血,应轻压固定原处 1~5 分钟,然后垂直方向移去,切忌来回擦拭,防止增加组织损伤,达不到止血目的。在某些情况下也可先用手指暂时按住出血点。鼻腔、子宫腔或直肠癌手术后骶前静脉丛等深在部位出血不易控制时,可用纱布填塞压迫,填塞处不留无效腔,保持相当压力。填塞物一般在手术后 3~5 天逐步松动后取出。

2. 结扎止血法 有单纯结扎和缝合结扎两种方法。

(1)单纯结扎 对于暂时压迫无效或较大血管的出血,一般均可使用止血钳夹住后结扎以止血。切开和分离组织时,一手持纱布压住出血处,待另一手接到止血钳靠近伤口时再逐步移开纱布,迅速准确地逐个夹住出血点,然后用丝线结扎(结扎线一般按血管粗细或组织多少选择)。看到血管或预知有血管时,则先分离后钳夹再切断较为稳妥(图 1-17)。钳夹时最好一次夹准,尽可能少夹周围组织。结扎时先竖起止血钳,将结扎线绕过钳夹点之下,将钳倒下尖部翘起,打第一个结时,边打紧边轻轻松开止血钳,再打第二个结(图 1-18)。结扎较大血管应打三结。过早放松止血钳或第一个结未扎紧时均易致线结滑脱。

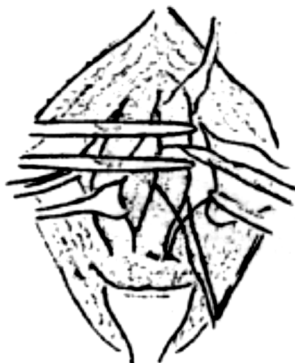
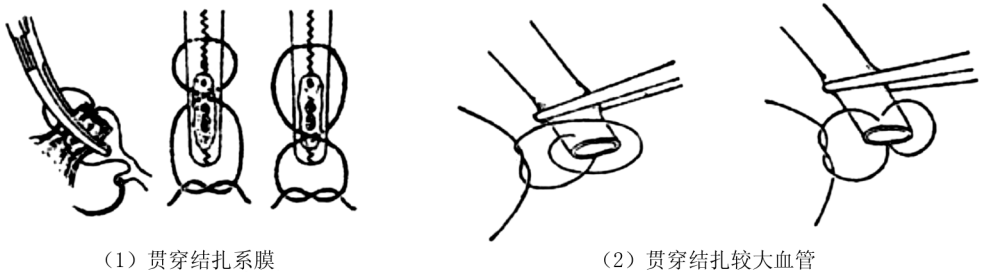


图 1-17 将血管分离钳夹后再剪断

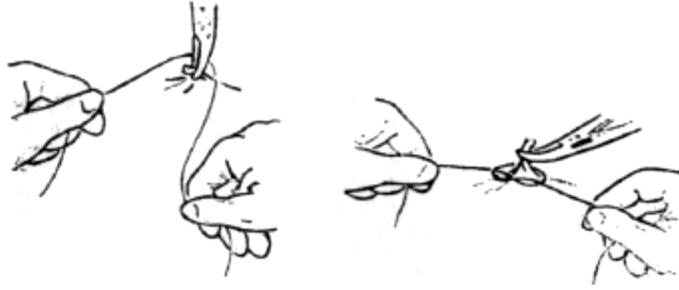

图 1-18 单纯结扎止血

(2)缝合结扎(图 1-19) 主要是为了避免结扎线脱落,或因单纯结扎有困难时(如筋膜、瘢痕组织出血)使用。对系膜及网膜等含血管多的组织应分段钳夹切断后做贯穿缝合结扎,对较大血管在断端直接做贯穿结扎。



(1) 贯穿结扎系膜

(2) 贯穿结扎较大血管

图 1-19 贯穿缝合结扎

对大血管的断端,单纯结扎和缝合结扎同时并用,即所谓双重结扎(在大动脉近断端结扎处远侧再做一次贯穿缝合结扎)(图 1-20)。

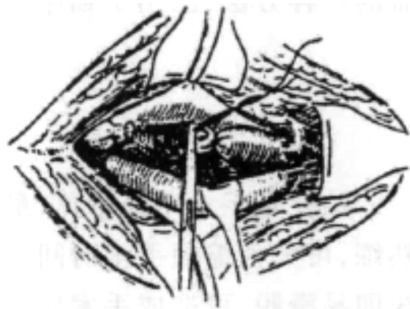


图 1-20 双重结扎

比较理想的是先缝合结扎血管,然后切断血管而不出血。通常是先游离出血管或者分离

看清血管行径,以血管钳钳夹,进而贯穿缝合结扎,再切断血管。在器官切除时常用这种方法处理其主要血管,如肝叶切除时。在深部止血结扎常常不能左右手同时进入,可以左手一端拉线于外,右手食指指尖伸入结扎点(图 1-21)。



图 1-21 深部结扎法

3. 电凝止血法 此法是用电凝器产生的高频电流使组织凝固止血,可用电凝器头直接电烙出血点,也可先用止血钳夹住出血点,再用电凝器接触止血钳柄而止血(图 1-22)。电凝止血法的优点是迅速省时,常用于待切除组织的大面积多数小出血点,或者面积较广的表浅小出血点或某些不易以结扎方法止血的出血处。此法缺点是效果不太可靠,凝固的组织易脱落而再次出血。而且对保留组织的止血,采用此法止血的出血点太多时,即有似烧伤,将引起较大的反应。有凝血功能障碍时止血效果差。对有污染的伤口使用电凝后易发生感染而不适用。与此类似的还有超声刀的切割止血,近年来在开腹及腔镜外科中的应用较为广泛。

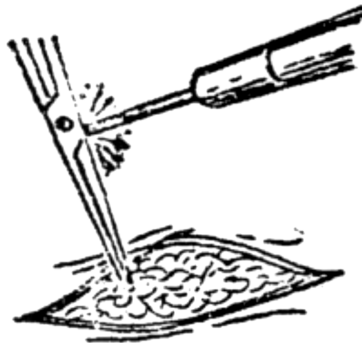

图 1-22 电凝止血法

4. 止血剂止血法 对应用上述方法无效的渗血创面可用此法。常用的止血剂有氧化纤维、淀粉海绵及明胶海绵等。止血粉亦有应用。有时可用某些自体组织(如大网膜、肌肉碎片等)及生物胶(纤维蛋白原,凝血酶等)作为止血材料。

5. 血管阻断法 利用止血带的原理,在术中临时制止大出血或者预防出血。例如,在手