

# HUMAN ANATOMY FOR ARTISTS

经典版

# 牛津

## 艺用人体解剖学

[美] 艾略特·古德芬格 著 李慧娟 译

- ◆ 历时五年编撰, 只为给读者呈现最权威、最专业、最经典的人体解剖学之作。
- ◆ 从解剖学的角度, 详细解析了人体的轮廓构造。
- ◆ 本书适合艺术工作者、艺术系学生、理疗师、健美者等需要了解人体解剖的人士阅读。



上海人民美術出版社

HUMAN ANATOMY FOR ARTISTS

经典版 牛津艺用人体解剖学

上海人民美術出版社

## 图书在版编目 (CIP) 数据

牛津艺用人体解剖学 (经典版) / [美]古德芬格 著; 李慧娟 译

—上海: 上海人民美术出版社, 2015.08

书名原文: Human Anatomy for Artists

ISBN 978-7-5322-9564-7

I. ①牛... II. ①古... ②李... III. ①艺用人体解剖学

IV. ①J064

中国版本图书馆CIP数据核字 (2015) 第153504号

---

Copyright © 1991 by Eliot Goldfinger

Published by Oxford University Press, Inc.,

198 Madison Avenue, New York, New York 10016

本书简体中文版由上海人民美术出版社独家出版。

版权所有, 侵权必究。

合同登记号: 图字: 09-2015-499

## 牛津艺用人体解剖学 (经典版)

著 者: [美]艾略特·古德芬格

译 者: 李慧娟

策 划: 姚宏翔

统 筹: 丁 雯

责任编辑: 姚宏翔

封面设计: 林家驹

技术编辑: 朱跃良

出版发行: 上海人民美术出版社

(上海长乐路672弄33号 邮政编码: 200040)

印 刷: 上海丽佳制版印刷有限公司

开 本: 889×1194 1/16 印张 22

版 次: 2015年08月第1版

印 次: 2015年08月第1次

书 号: ISBN 978-7-5322-9564-7

定 价: 88.00元




HUMAN ANATOMY FOR THE ARTIST

经典版 牛津

艺用人体解剖学

[美] 艾略特·古德芬格 著 李慧娟 译



上海人民美術出版社

#### 译者注

书中医学术语大多根据《英汉医学字典》(外语教学与研究出版社, 2002 版)中所列的全国科学技术名词审定委员会公布的标准中文名称译出, 但为方便艺术爱好者识记, 也有个别名词采用了通俗说法。本书中文版的翻译过程有幸得到原书作者 Eliot Goldfinger 先生的热心指点和大力协助, 在此谨表示衷心感谢。翻译如有疏漏之处, 还请广大读者和专家学者们批评指正。

谨以此书献于我母亲  
暨缅怀先父

*To my mother and to  
the memory of my father*

## 致谢

在本书的编纂过程中，许多人都发挥了重要影响——正是他们的专业见解、无私奉献、饱满热情和积极协助成就了本书的诸多优点。

我要向斯图尔特·皮瓦尔献上我最诚挚的感谢，正是他的远见卓识和不懈努力促成了纽约艺术学院的建成及其日后发展，并为众多解剖学项目提供了慷慨支持。我还要感谢纽约艺术学院院长拉塞尔·威尔金森，在实现学院的各项目标以及解剖学课程的顺利开设方面，他功不可没。特别感谢亨特大学健康学院理疗学科主任罗伯特·埃尔斯，他慷慨地将该学院解剖实验室的尸体借予我们使用，并允许我们制作了13份解剖铸形标本。我还要感谢在亨特学院就读的多萝西·帕夫洛夫斯基，我与亨特学院建立初步联系，正是得益于她的帮助。

对于沃尔特·艾伦巴赫，我也心怀感激。他仔细研读了整部手稿，进行了重要修正和增改，并提出了许多宝贵建议。非常感谢盖瑞·费根，他作为模特演示了面部肌肉收缩的各种类型，阅读了部分手稿，并与我们分享了关于人脸结构的丰富资料。

感谢纽约“Maxilla & Mandible”自然历史商店的亨利·加利亚诺提供了诸多完美的解剖标本以便研究和绘制图例。此外，他还提出了许多中肯的评价和建议，并拿出自己的设施场地供我们使用。感谢Ossa Anatomical的盖瑞·J·索亚借给我们诸多精美的解剖样本。

感谢阿尔方斯·索利梅内博士。他详细解答了我在编写本书过程中提出的所有技术问题，阅读了部分手稿，并给予了评价。

感谢Sculpture House Casting的萨尔·佩罗塔和乔·鲁杰罗。本书所示的雕塑模型，以及笔者在编著时参考的石膏解剖模型，都得益于两人在模型铸造方面的专业技术。感谢大卫·凯利协助我在亨特学院的尸体上用石膏拓模。感谢乔治·恩格尔在模型制作过程中慷慨提供专业帮助。还要感谢大卫·卡拉斯，正是有了他创意设计并制作的尸体支架，我才得以把标本竖直悬挂起来进行研究。

感谢达娜·格林、劳拉·奥奇德、哈维·西德隆、安东尼·安东尼亚斯、斯蒂文·亚什摩尔、迈克尔·罗斯曼、莉娅·弗兰克、杰夫·马丁、维维安·斯蒂维尔和斯坦利·艾德肯。诚挚感谢以上诸位对本书的大力支持和帮助。特别感谢凯特·凯西迪和马丁·凯西迪夫妇。

我还要感谢为本书做各种身体造型的模特们——一些造型是为了协助笔者做人体研究，另一些则是供最终的图片出版。他们是卡尔·豪斯、约翰·瓦里亚诺、罗兰多·罗德里格兹、加布里埃尔·奥斯勒、马克·安

## 致谢

德鲁杰维克、理查德·罗莎、罗杰·科什、尼娜·加林、托尼·斯鲁加、巴利·维泽雷克、马丁·贝诺斯特、李·格罗伯、埃德温·奥泰罗和尤里庇迪斯·内托。对于他们每个人的特殊贡献，我都心怀感激。

感谢牛津大学出版社的工作人员们对本书项目的关心支持及其创意思考，特别要提到的是乔伊斯·贝里、珍妮特·奥兰德和苏珊·汉娜。

本书中关于解剖形态和概念的详细描述也得益于我与纽约艺术学院的学生们的共同探讨。感谢这些莘莘学子和我一起研究人体形态，促使我不断改进讲解方式，精进思考，发现并填补其中的空白之处。

我还非常荣幸地获得了米里亚姆和伊拉·D·瓦拉赫基金会的慷慨资助。衷心感谢该基金会管理人员对我寄予的厚望。

感谢我的儿子盖瑞用他小巧可爱的身体，为我展示了人体的各种形态。最后，感谢我的妻子路易斯·埃德肯。感谢她的鼓励支持、热情参与和“精彩表述”。在此，我要向她奉上我满怀爱意的无限感激。

## 绪论

这是一本专为广大的艺术工作者们而准备的人体解剖学参考指南。本书综合全面地介绍了所有与人体表面形态息息相关的解剖结构，并通过丰富的图文对其一一作了详尽的展示和描述。更重要的是，本书力图满足各个层次艺术工作者的不同需求——从初入门的学生到经验丰富的专业人员，都可从中获益。在篇章结构的设计上，关于同一人体结构的大量信息全部集中于同一章节；因此读者可以迅速查找到当前所需资料，进行选择性的阅读。随着对解剖学的理解逐步深入，读者则可细细品读其中的文本和图解。通过大量的图片展示、横切面图、模特造型和语言描述，《牛津艺用人体解剖学》将令你对人体，这个存在于三维空间的客体，有一番立体而清晰的深刻理解。

人体解剖学有许多分科。艺用人体解剖学（artistic anatomy），即本书的主题，则是其中一个专门领域。它是一门研究形态结构的科学（science of form）——是什么创造了人体形态，又是什么对其产生影响。所以，与人体表面形态无关的内容均已略去。而对那些参与到人体表面形态构成的部分，则予以详尽透彻的描述。本书所用术语大多遵循了当代的科学用词。某些旧的和过时的说法也包括了进来，以便于熟悉这些词汇的读者。在必要时，为了便于有效沟通，本书也引入了一些新创的词汇。

虽然个体差异是自然规律，本书所含信息——图解、照片、文字和雕塑造型——都参考了经典的或称理想的成年男性体型。重点在于展示强壮清晰的形态轮廓，而省略了肌理和琐碎细节。正常范围内，重要的个体差异均被描述清楚。在适当情况下，笔者也就女性、老人和青年的不同情况作了对比。活人体模特的照片和其旁侧的肌肉图解并不见得在姿势或肌肉的确切结构上一一对应——因为这些图解都是基于理想状态；而活人体模特，则是包含个体特点的例子。图解大部分都是解剖学的标准姿势；不过，为了让一块肌肉“鼓出”，模特有时摆出的姿势会不同于解剖学的标准姿势。如果某块肌肉会因人体姿势的不同而有显著的形态改变，本书也会添加专门的文字描述、照片和图解。为便于读者领会各结构的重点，图解均采用简明扼要的形式。本书通篇都选用了人体右侧的结构予以讲解。

本书旨在分析自然界的一个复杂系统——人体。其中涵盖了两个相对立的基本概念：即对局部的研究和对整体的把握。局部是指身体的组成部分——骨骼、骨连结、肌肉、皮肤、脂肪、血管等等。整体则是一

## 绪论

一个完整的人体造型，即无数个解剖学结构如何组合融汇，形成一个单独的立体形状，或称基本造型（mass conception）。解剖学描述是科学而客观的；基本造型却总是且必须是主观构设的，此处旨在提供些许建议，或帮助初学者开始独立构塑人体形态。呈现人体形态的方法多种多样，整体造型只是其中之一。关于人体的艺术表达必须基于知识掌握以及艺术家自身的主观判断。

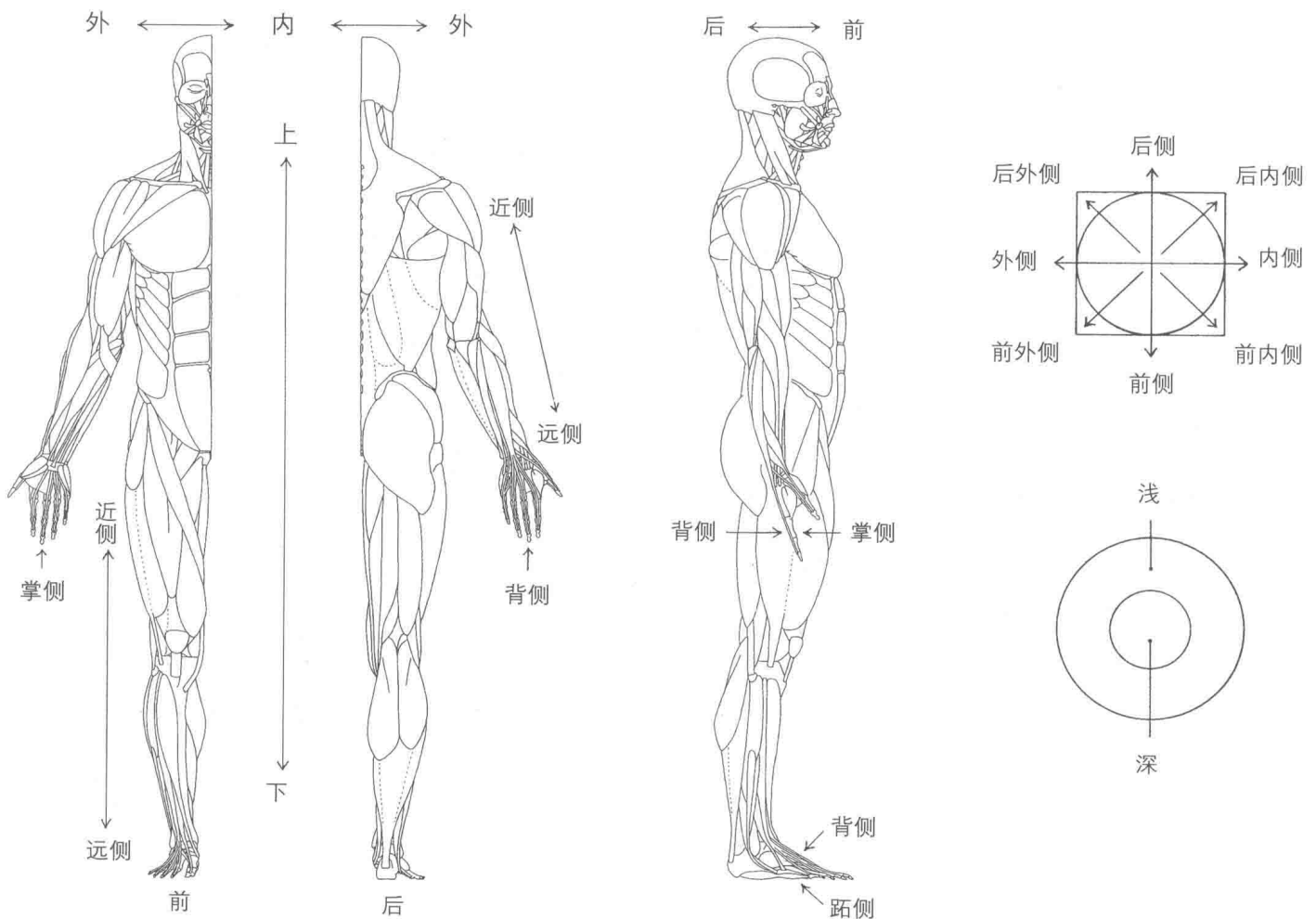
除了关于人体比例的章节以外，书中的图解均出自笔者之手。

艾略特·古德芬格

纽约

1990年10月

## 基本术语



## 基本术语

**解剖学姿势** (anatomical position) 是指人体的基本参照位。以此标准位置为基础, 下述方位术语才得以描述人体各部位之间的相互关系。处于解剖学姿势的人体直立, 双脚并拢, 两臂垂下, 掌心向前 (即前臂旋后)。这一姿势也叫“**参照位**” (reference position) (参见对页的图解)。

**前侧** (anterior) / **腹侧** (ventral), 身体的前面。

**后侧** (posterior) / **背侧** (dorsal), 身体的后面。“背侧”还指手背和足面。

**上** (superior) / **颅侧** (cranial), 向上的; 上方的。

**下** (inferior) / **尾侧** (caudal), 向下的; 下方的。

**正中** (median), 位于躯干或四肢的中线上的。

**内侧** (medial), 靠近中线, 远离身体边缘。

**外侧** (lateral), 远离身体中线, 靠近身体边缘。

**内** (internal), 深的; 该词曾经与“内侧” (medial) 同义。

**外** (external), 浅的; 该词曾经与“外侧” (lateral) 同义。

**近侧** (proximal) (“位于近处的”), 与四肢相关——靠近肢体根部, 即靠近肢体与躯干的连接处。

**远侧** (distal) (“远处的”), 与四肢相关——远离肢体根部, 即远离肢体与躯干的连接处。

**深** (deep), 远离身体表面, 或被其他结构覆盖。

**浅** (superficial), 靠近身体表面, 或位于身体表面。

**皮下的** (subcutaneous), 位于皮肤下方; 特别用于骨骼的描述中 (例如, 骨性标志点)。

**大** (major 或 greater), 尺寸大的。

**小** (minor 或 lesser), 尺寸小的。

**掌侧** (palmar 或 volar), 手掌一侧的。

**跖侧** (plantar), 足底一侧的。

# 目录

绪论 前 11

基本术语 前 13

骨骼 · 3

骨连结 · 43

骨连结处的肌肉运动 · 58

肌肉 · 结构、功能和形态 · 61

面肌 67          情感表达 102

头颈肌 110      躯干肌 130      肩肌 154

上臂肌 164      前臂肌 177      手肌 210      髋肌 218

大腿肌 228      小腿肌 252      足肌 274

表面结构 · 282

眼 283      鼻 285      口 286      耳 287

脂肪 289      皮肤 · 手和足 294      皮肤褶皱 296

乳房和生殖器 300      静脉 304

人体比例 · 308

人体的基本造型 · 310

头的基本造型 · 320

手的基本造型 · 328

参考书目 333

HUMAN ANATOMY FOR ARTISTS

牛津艺用人体解剖学



**骨骼** (skeleton) 是身体的内部框架, 由**骨** (bone) 和**软骨** (cartilage) 组成。研究骨骼的科学叫做**骨学** (osteology)。骨为人体提供支撑 (当它们被肌肉和韧带固锁到位的时候) 和保护 (颅骨、胸廓和髌骨保护着各自的内盛物)。它们还会制造运动, 在肌肉的牵引下发挥杠杆作用。软骨则是一种坚硬却具有弹性 (柔韧性) 的组织。肋软骨、剑突软骨、鼻软骨和耳软骨, 以及喉部的软骨都直接参与人体表面的构成。

在**骨连结** (joint) 处, 骨之间发生相对活动, 或称**相互关节** (articulate)。关节面上覆盖了一层被润滑了的**关节软骨** (articular cartilage)。**韧带** (ligament) 是强劲的、纤维样的, 且不具备弹性的条带状组织, 用于确定各骨之间的相对位置, 使它们在相互接合的同时又能进行正常活动。韧带负责骨与骨之间的连接 (而肌腱则是将肌肉与骨连接在一起)。

骨根据其形态可分为以下几类:**长骨** (桡骨、股骨、腓骨、掌骨、指/趾骨)、**短骨** (腕骨、跗骨、籽骨)、**扁骨** (颅骨、髌骨、肩胛骨、肋骨) 和**不规则骨** (椎骨、面颅骨)。

长骨由一根长而直 (或略弯的) **骨干** (body) 或**骨体** (shaft) 以及两端的膨大部分组成。关节面位于长骨的两端。靠近身体正中面的一端称为“**近端**” (proximal extremity), 远离身体正中面的一端称为“**远端**” (distal extremity)。有时候, 两端之中较圆、较小且形状更为规则的一端膨大称为“**头**” (head); “头”可位于近端或远端。大的关节隆起称为“**髁**” (condyle), 其上可见较小的非关节形隆起, 称“**上髁**” (epicondyle)。短骨没有骨体, 扁骨则呈弯曲的板状。

与骨相关联的词语:**棘** (spine) 是指一个凸出点, 或一道隆起;**突** (process) 是指一个膨大的凸起, 形状各异;**粗隆** (tuberosity) 是指一个增大部分;**窝** (fossa) 是指一个浅的凹面;**嵴** (crest) 是指一道高隆起;**籽骨** (sesamoid bone) 是指小而圆的骨头, 多嵌于肌肉的腱内。

在腱作远离腱下关节的运动时, 籽骨能使腱具有更多的机械力。籽骨可见于拇指的掌指关节、足部跖趾的跖趾关节和膝盖部位 (髌骨是人体最大的籽骨)。

骨可以直接构成人体表面形态 (肘、额、胫骨的内侧面、锁骨), 或对表面形态产生重要影响 (胸廓、骶骨、手背、脚面), 或深藏于肌肉中 (腓骨体、肱骨体、颈椎)。骨位于皮肤下的部分称为“**皮下部分**” (subcutaneous)。骨在皮下的明显端点称为“**骨性标志点**” (bony landmark), 多是测量人体比例时的重要参照点。因为骨骼多嵌于身体的软组织中, 所以找到骨性标志点是理解骨骼确切位置的关键。在肌肉发达的人体上, 骨的皮下端点和嵴也许会呈现为突出肌肉环绕的凹陷。骨性标志点若由脂肪围绕起来, 则常常呈现为凹窝。在身材瘦削的人体上, 由于其肌肉系统和脂肪组织欠发达, 上述骨区域则会呈现为隆起的嵴和端点。身体比例由各骨的相对长度决定。身体比例的测量参照既可以是骨性标志点, 也可以是肉性标志点 (如乳头、肚脐)。

**骨间膜** (interosseous membrane) 附着于骨体, 是两骨体之间的纤维膜。可在人体的两个部位发现骨间膜的存在——在前臂区域, 是桡骨和尺骨之间; 在小腿, 则是胫骨和腓骨之间。骨间膜将不同的骨衔接起来, 并为肌肉提供更多的附着面。

骨骼又可下分为中轴骨骼和附肢骨骼。**中轴骨骼** (axial skeleton) 由颅骨、椎骨、骶骨、尾骨和胸廓组成;**附肢骨骼** (appendicular skeleton) 由臂骨、肩带骨、腿骨和骨盆组成。由肩胛骨和锁骨组成的**肩带骨** (shoulder girdle) 结构精巧, 活动范围大; 而**骨盆带** (pelvic girdle) 则由骨盆和骶骨相互锁合而成, 结构结实而稳固。起承重作用的腿骨则比臂骨更强壮。

艺术家必须能够透过人体模特的外表, 想象出其内部的骨骼形态, 因为肌肉组织的许多鼓凸形态都附着于这一内部框架上。

# 骨骼

