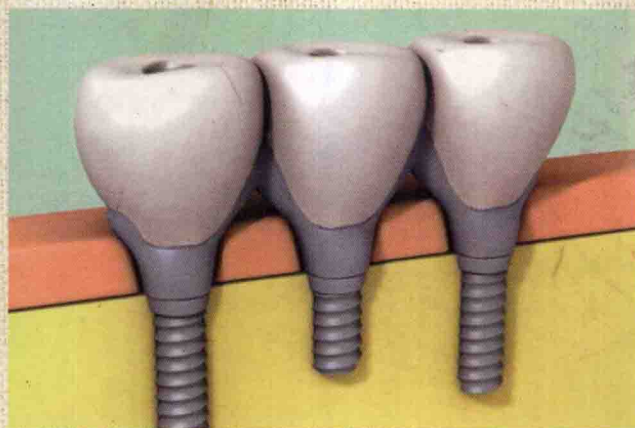

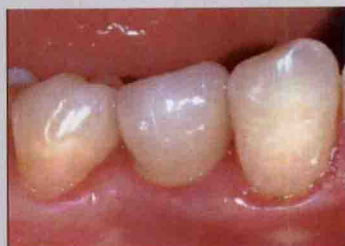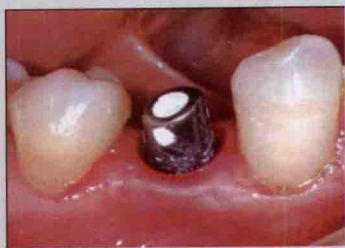Atlas of Oral Implantology

# 口腔种植学 临床技术图谱

●主编 黄建生 ●主审 章锦才



广东省出版集团  
广东科技出版社



# 口腔种植学 临床技术图谱

Atlas of Oral Implantology

主编 黄建生

主审 章锦才

广东省出版集团

广东科技出版社

· 广州 ·

## 图书在版编目 (CIP) 数据

口腔种植学临床技术图谱 / 黄建生主编. —广州: 广东科技出版社, 2007.11

ISBN 978-7-5359-4376-7

I. 口… II. 黄… III. 口腔种植学—图谱 IV. R783.6-64

中国版本图书馆 CIP 数据核字 (2007) 第 095325 号

---

责任编辑: 袁 杰

装帧设计: 曹 磊

责任校对: 山 林

责任印制: 严建伟

出版发行: 广东科技出版社

(广州市环市东路水荫路 11 号 邮码: 510075)

E - mail: gdkjzbb@21cn. com

http: //www. gdstp. com. cn

经 销: 广东新华发行集团股份有限公司

印 刷: 广州市岭美彩印有限公司

(广州市荔湾区花地大道南海南工贸区 A 幢 邮码: 510385)

规 格: 787mm×1 092mm 1/16 印张 18 字数 500 千

版 次: 2007 年 11 月第 1 版

2007 年 11 月第 1 次印刷

定 价: 198.00 元

---

如发现因印装质量问题影响阅读, 请与承印厂联系调换。



本专著承

广东省自然科学基金委员会  
广东省科技厅

资助出版

主 编 黄建生

主 审 章锦才

副 主 编 周 磊 罗智斌 徐淑兰

编 者 (以笔画为序)

王远勤(惠州市口腔医院)

朱晓斌(广东省口腔医院 南方医科大学附属口腔医院)

宋光保(广东省口腔医院 南方医科大学附属口腔医院)

张雪洋(广东省口腔医院 南方医科大学附属口腔医院)

张爱华(南方医科大学)

周 磊(广东省口腔医院 南方医科大学附属口腔医院)

罗智斌(中山大学光华口腔医学院附属口腔医院)

张国金(广东省口腔医院 南方医科大学附属口腔医院)

徐淑兰(广东省口腔医院 南方医科大学附属口腔医院)

章锦才(广东省口腔医院 南方医科大学附属口腔医院)

曾雄群(广东省口腔医院 南方医科大学附属口腔医院)

黄建生(广东省口腔医院 南方医科大学附属口腔医院)

组织单位 广东省口腔医院 南方医科大学附属口腔医院

# 序

口腔种植学的发展给牙列缺失和缺损的修复带来了革命性的改变。人工牙种植义齿以其不用调磨天然牙、美观、舒适等，对可摘义齿及固定义齿有不可比拟的优点，为广大缺失牙患者所接受和喜爱，并得到迅速的推广应用。国内牙种植技术虽起步相对较晚，但发展却很快。随着我国经济的快速发展和人民生活水平的不断提高，牙种植技术的发展前景无量。

在广东省口腔医院，集聚了一群致力于口腔种植临床应用与研究的中青年专家，他们博采众家之长，瞄准国际口腔种植的最高水平，脚踏实地，开拓进取，将口腔种植学最新发展技术和理论与口腔种植临床相结合，迄今已完成2万多颗多种种植系统种植体的临床应用，积累了大量的种植义齿修复的临床经验。

《口腔种植学临床技术图谱》正是黄建生医师和他的同事将国内外口腔种植学最新技术和理论与各自多年口腔种植临床经验相结合的崭新成果。全书用1800幅的彩色照片向读者充分展示了科学与技术、医学与艺术高度融合的口腔种植学的特殊魅力，相信该书的出版一定能为口腔种植学的发展和提高起到积极的推动作用。

章锦才

2007年春

# 前 言

口腔种植学是目前医学领域中发展最快、最具活力的学科之一。

1965年瑞典哥德堡大学 P.Brånemark 领导的研究小组,在使用纯钛植入显微镜窥管材料对微血流状态的研究中,意外发现纯钛与机体有良好的生物相容性,从而进行了纯钛种植体的研究, Brånemark 和瑞士的 Schroeder 等学者分别发明了潜入式 Brånemark 种植系统和非潜入式 ITI/Straumann 种植系统。随后在关于种植材料和骨种植体界面的研究中,提出了“骨整合”(Osseointegration)理论,奠定了现代口腔种植学的理论基础。

近几十年,人工牙种植技术在发达国家得到了迅速发展,成了牙列缺失和缺损的常规修复方法之一。特别在 20 世纪 90 年代,随着种植外科学技术的不断创新与发展,不同类型高质量种植体的不断研制成功,早期认为无法种植或种植失败率较高的情况已大大改善,有学者提出“种植无边界”的概念,也就是说在患者健康和经济许可的条件下,局部牙槽骨的种种缺陷已不再成为口腔种植的障碍。

随着中国的改革开放政策取得了举世瞩目的伟大成就,国民生活水平的不断提高,人们对生活质量的要求也越来越高。人工牙种植义齿具有不用调磨天然牙、美观、舒适等,对可摘义齿及固定义齿有不可比拟的优点,必将逐渐为国内广大缺牙患者所接受和喜爱,并得到迅速的推广应用。国内口腔种植学发展前景无量。

1994 年,广东省口腔医院成立了我国最早的口腔种植专科,经过两任院领导和全院医护人员的全力支持和全体口腔种植医护同仁的不懈努力,逐渐发展壮大成为目前我国最大的口腔种植中心,建立了一支由国内多个知名中青年口腔种植专家组成的种植治疗团队。种植中心也发展成为华南地区最重要的口腔种植医生培训基地。迄今广东省口腔医院已临床应用多种进口种植系统种植体超过 2 万颗,仅 2006 年的种植数量就超过了 2200 颗。与此同时,我们与国内外同行建立了广泛的联系,进行卓有成效的交流,紧紧追踪国外最新的口腔种植学发展趋势,及时了解并掌握口腔种植学最新发展技术及科研理论,积累了大量的种植义齿修复的临床经验,并有许多创新,发表了大批科研论文。为系统地介绍种植义齿在临床的运用,在结合他人和自身临床经验和科研成果的基础上,我们编撰了此书。

全书共 12 章,内容包括各种临床常用的种植修复技术以及种植义齿并发症。本书的写作原则是:①理论与实践相结合,重在介绍实用种植外科学技术和方法,帮助口腔种植医生掌握并临床开展应用多种种植外科学技术。②国内外新进展并举,作者以第一手的研究成果和临床资料为基础,不仅介绍了作者积累的丰富临床经验,还广泛吸收国内、国外专家的最新研究成果及经验。提供了约 1800 幅的彩色图片,使本书图文并茂。

希望本书对口腔种植同行在临床开展种植义齿修复治疗和科学研究时有所启发和帮助。同时,囿于作者水平,书中错漏在所难免,恳请大家提出宝贵意见。

黄建生

2006 年 12 月 30 日



# 目 录

|                              |    |
|------------------------------|----|
| <b>第一章 即刻种植与延期种植技术</b> ..... | 1  |
| <b>第一节 即刻人工牙种植技术</b> .....   | 1  |
| 一、即刻种植的优点 .....              | 2  |
| 二、即刻种植的适应证和禁忌证 .....         | 2  |
| 三、即刻种植的技术要点 .....            | 3  |
| 四、提高即刻种植体初期稳定性的技巧 .....      | 6  |
| 五、即刻种植非埋入式愈合技术 .....         | 7  |
| 六、即刻种植埋入式愈合技术 .....          | 8  |
| 七、病例分析 .....                 | 8  |
| <b>第二节 后牙区即刻种植</b> .....     | 19 |
| 一、手术要点 .....                 | 19 |
| 二、病例分析 .....                 | 20 |
| <b>第三节 延期即刻种植技术</b> .....    | 24 |
| 一、手术要点 .....                 | 24 |
| 二、病例分析 .....                 | 25 |
| <b>第二章 即刻负重种植技术</b> .....    | 29 |
| <b>第一节 概 述</b> .....         | 29 |
| 一、即刻负重种植的生理学基础 .....         | 29 |
| 二、与种植体初期稳定性有关的因素 .....       | 31 |
| 三、种植体动度的评估 .....             | 31 |
| 四、常用器材 .....                 | 32 |
| <b>第二节 下颌全口即刻负重种植</b> .....  | 33 |
| 一、适应证和禁忌证 .....              | 33 |
| 二、治疗计划的制定 .....              | 34 |
| 三、病例分析 .....                 | 36 |



|                            |            |
|----------------------------|------------|
| 第三节 拔牙后即刻负重种植 .....        | 42         |
| 一、手术要点 .....               | 42         |
| 二、案例分析 .....               | 43         |
| 第四节 局部牙缺损的即刻负重种植 .....     | 67         |
| 一、手术要点 .....               | 67         |
| 二、案例分析 .....               | 68         |
| <b>第三章 引导骨再生技术 .....</b>   | <b>90</b>  |
| 第一节 屏障膜的特性和种类 .....        | 90         |
| 一、屏障膜的特性 .....             | 91         |
| 二、屏障膜的种类 .....             | 91         |
| 第二节 骨再生材料的特性和种类 .....      | 94         |
| 一、骨再生材料的特性 .....           | 94         |
| 二、骨再生材料的种类 .....           | 94         |
| 第三节 引导骨再生技术在口腔种植中的应用 ..... | 98         |
| 一、适应证 .....                | 98         |
| 二、手术原则 .....               | 100        |
| 三、并发症 .....                | 100        |
| 四、案例分析 .....               | 101        |
| <b>第四章 上颌窦提升术 .....</b>    | <b>117</b> |
| 第一节 上颌窦的解剖 .....           | 117        |
| 第二节 上颌窦区的特殊种植方法 .....      | 119        |
| 一、翼板区种植术 .....             | 119        |
| 二、颧骨区种植术 .....             | 119        |
| 三、案例分析 .....               | 120        |
| 第三节 上颌窦开窗式提升术 .....        | 122        |
| 一、适应证和禁忌证 .....            | 122        |
| 二、手术器械 .....               | 123        |
| 三、手术要点 .....               | 123        |
| 四、移植材料的种类 .....            | 124        |
| 五、种植体及植入时机的选择 .....        | 125        |
| 六、上部结构修复时机的选择 .....        | 125        |
| 七、并发症 .....                | 125        |
| 八、案例分析 .....               | 127        |
| 第四节 闭合式上颌窦提升术 .....        | 138        |
| 一、适应证和禁忌证 .....            | 139        |
| 二、手术器械 .....               | 139        |
| 三、手术要点 .....               | 140        |
| 四、术后注意事项 .....             | 142        |

|                               |            |
|-------------------------------|------------|
| 五、骨代用品的选择 .....               | 142        |
| 六、上部结构修复时机的选择 .....           | 142        |
| 七、并发症 .....                   | 142        |
| 八、案例分析 .....                  | 143        |
| <b>第五章 鼻底提升种植术 .....</b>      | <b>149</b> |
| 一、解剖 .....                    | 149        |
| 二、适应证和禁忌证 .....               | 149        |
| 三、手术要点 .....                  | 150        |
| 四、案例分析 .....                  | 151        |
| <b>第六章 口腔种植常用的骨增量技术 .....</b> | <b>154</b> |
| <b>第一节 自体取骨术 .....</b>        | <b>154</b> |
| 一、自体骨采集工具 .....               | 154        |
| 二、髂骨取骨术 .....                 | 158        |
| 三、颌骨取骨术 .....                 | 160        |
| <b>第二节 骨扩张和骨挤压术 .....</b>     | <b>161</b> |
| 一、理论基础 .....                  | 161        |
| 二、骨质的分类 .....                 | 162        |
| 三、器械 .....                    | 162        |
| 四、适应证和禁忌证 .....               | 164        |
| 五、并发症 .....                   | 165        |
| 六、案例分析 .....                  | 165        |
| <b>第三节 骨劈开术 .....</b>         | <b>172</b> |
| 一、适应证和禁忌证 .....               | 172        |
| 二、并发症 .....                   | 172        |
| 三、手术要点 .....                  | 173        |
| 四、案例分析 .....                  | 174        |
| <b>第四节 上置法植骨术 .....</b>       | <b>181</b> |
| 一、适应证 .....                   | 181        |
| 二、缺点 .....                    | 181        |
| 三、移植骨块的供骨部位 .....             | 182        |
| 四、手术要点 .....                  | 182        |
| 五、案例分析 .....                  | 182        |
| 六、并发症 .....                   | 190        |
| <b>第七章 牵张成骨 .....</b>         | <b>194</b> |
| 一、适应证和禁忌证 .....               | 194        |
| 二、优点和缺点 .....                 | 195        |
| 三、手术要点 .....                  | 195        |
| 四、术式 .....                    | 196        |

|                                |            |
|--------------------------------|------------|
| 五、并发症 .....                    | 197        |
| 六、病例分析 .....                   | 199        |
| <b>第八章 下牙槽神经移位术 .....</b>      | <b>202</b> |
| 一、下牙槽神经的解剖 .....               | 202        |
| 二、适应证和禁忌证 .....                | 203        |
| 三、手术要点 .....                   | 205        |
| 四、并发症 .....                    | 206        |
| 五、病例分析 .....                   | 206        |
| <b>第九章 糖尿病患者的种植 .....</b>      | <b>208</b> |
| 一、糖尿病的并发症 .....                | 208        |
| 二、糖尿病和种植的关系 .....              | 209        |
| 三、种植评估原则 .....                 | 209        |
| 四、吸烟与种植的关系 .....               | 210        |
| 五、适应证 .....                    | 210        |
| 六、种植后的护理 .....                 | 210        |
| 七、病例分析 .....                   | 210        |
| <b>第十章 种植义齿并发症的预防和处理 .....</b> | <b>215</b> |
| <b>第一节 种植义齿的并发症 .....</b>      | <b>215</b> |
| 一、种植手术并发症 .....                | 215        |
| 二、种植义齿修复并发症 .....              | 220        |
| <b>第二节 并发症的预防及处理 .....</b>     | <b>229</b> |
| 一、种植义齿并发症预防的基本原则 .....         | 229        |
| 二、种植义齿的固位方式 .....              | 245        |
| 三、并发症的预防及处理 .....              | 249        |
| <b>第三节 种植体周围炎的治疗 .....</b>     | <b>251</b> |
| 一、临床表现 .....                   | 251        |
| 二、治疗 .....                     | 256        |
| <b>第十一章 种植器械的维护 .....</b>      | <b>261</b> |
| 一、种植器械的材料性能 .....              | 261        |
| 二、种植器械的消毒剂选择 .....             | 261        |
| 三、种植手术后器械的清洗、消毒和灭菌 .....       | 262        |
| 四、种植手机的灭菌与保养 .....             | 263        |
| <b>第十二章 种植义齿模型义龈的制作 .....</b>  | <b>265</b> |
| 一、种植义齿模型义龈制作的目的是 .....         | 265        |
| 二、种植义齿模型义龈的制作方法 .....          | 266        |
| <b>参考文献 .....</b>              | <b>270</b> |



# 第一章

## 即刻种植与延期种植技术

传统的种植都是采用延期种植 (Delayed implant), 即在拔牙创完全愈合后再进行种植。此时, 拔牙窝内的新生骨已形成比较稳定的无牙颌骨小梁形态, 植入的种植体可以获得更好的初期稳定性。但是, 牙齿的缺失, 特别是前牙缺失往往会对患者的心理和生理造成极大的创伤, 给患者的日常生活、工作和社交活动带来很大的不便。此外, 牙齿缺失后, 牙槽骨所受功能刺激的方式改变, 牙周膜的骨形成能力及神经感觉能力丧失, 牙槽骨代谢能力下降, 导致牙槽嵴骨质的改建和吸收。牙槽嵴骨组织改建的程度在拔牙后前 3 个月变化最大, 牙槽骨的吸收发生在牙槽嵴的颊舌向及垂直向, 上颌牙槽嵴外侧骨板较内侧骨板疏松, 外侧骨板吸收较内侧骨板多, 牙槽嵴吸收的方向为向上向内。而下颌牙槽嵴内侧骨板较外侧骨板疏松, 内侧骨板吸收较外侧骨板多, 牙槽嵴吸收的方向为向下向外, 这种持续的骨吸收严重影响种植义齿的修复, 包括种植体的植入角度和预后, 以及种植区软硬组织的美观。鉴于缺牙早期牙槽骨的快速吸收给延期种植义齿修复造成新的技术难度, 以及延期种植较长时间的种植 - 修复治疗周期给种植患者造成的心理和社交负担, 越来越多的种植医生和患者倾向于选择即刻种植技术。有学者统计, 技术熟练的种植医生种植病例中高达 30% ~ 45% 的种植体采用了即刻种植技术。

本章主要介绍即刻种植和延期即刻种植技术的适应证、禁忌证和技术要点。

### 第一节 即刻人工牙种植技术

即刻种植 (Immediate implant) 是指拔除患牙 (或失败种植体) 后同时植入种植体的技术。即刻种植手术过程包括采用专用器械分离牙周纤维, 微创拔除患牙的冠和牙根, 并尽量不要损坏牙槽窝的骨壁。用直径 2.0 mm 的裂钻制备先锋洞确定种植窝的深度和角度, 逐级备洞并确定最终直径, 植入种植体 (图 1-1)。即刻种植的目的是为了保护拟拔除患牙周围的牙槽骨及其他组织结构, 缩短种植义齿修复治疗的周期。

## 一、即刻种植的优点

即刻种植技术的优点很明显。

- (1) 种植体的骨融合过程与牙槽窝愈合同时进行，缩短了治疗时间。
- (2) 新鲜拔牙窝显示患牙的三维空间，使得种植体植入的位置和角度确定更简单。
- (3) 有利于保护拔牙窝周围的牙槽骨及其他的组织结构。
- (4) 有利于早期恢复缺失牙的自然的浮现外观 (Natural emergence profile)。
- (5) 可以减少患者由于牙槽骨吸收后采用植骨治疗等外科技术产生的其他治疗费用。
- (6) 引导骨再生技术 (Guided bone regeneration, GBR) 的应用使得即刻种植取得了与延期种植相近的成功率。
- (7) 即刻种植缩短义齿修复周期，有助于患者尽早解决社交及心理问题。

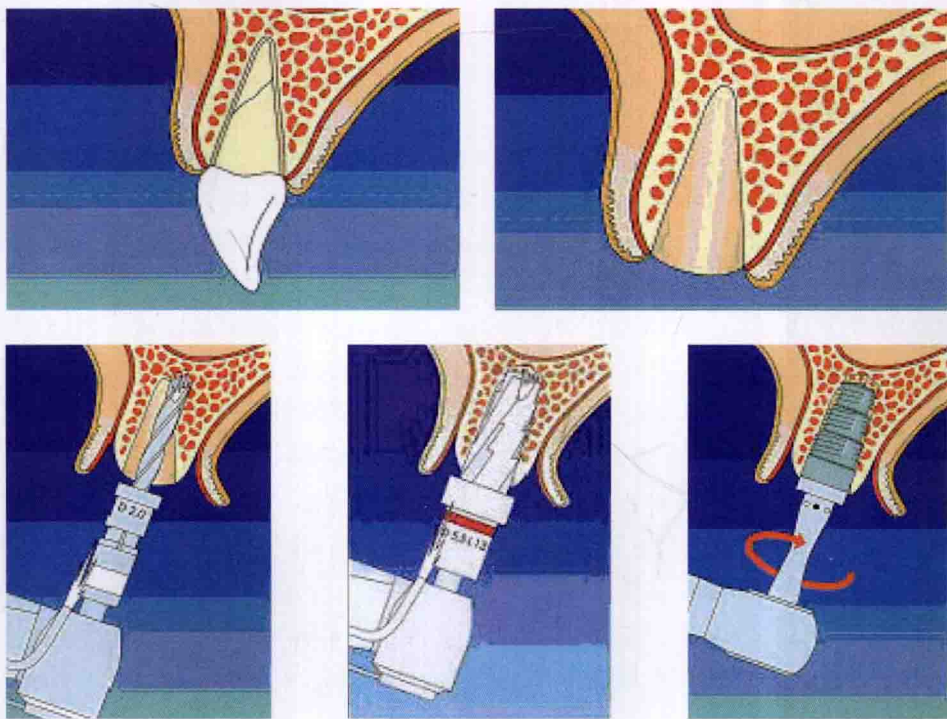


图 1-1 即刻种植手术过程

## 二、即刻种植的适应证和禁忌证

### 1. 即刻种植的适应证

- (1) 患者没有严重的烟酒等不良嗜好，口腔卫生状况良好。
- (2) 受植区周围软组织无严重的炎症。
- (3) 拟拔除患牙根尖区无急性炎症和大量的肉芽组织。
- (4) 受植区周围有足够的软组织，术创能无张力关闭。
- (5) 受植区周围牙槽骨无明显的缺损和骨折，足以支持植入的种植体获得良好的初期机



械稳定性。

(6) 受植区周围组织或牙齿没有其他不稳定因素，如未控制的牙周炎症、根尖炎等。

(7) 临床常见的即刻种植拔牙原因为：外伤、龋齿、牙周炎、乳牙滞留以及种植失败。对牙周炎拔除即刻种植的病例，原则上应先进行牙周综合治疗，包括牙周基础治疗和调殆等。

## 2. 即刻种植的禁忌证

- (1) 受植区周围软、硬组织存在明显炎症。
- (2) 采用闭合式愈合技术时，无法提供足够的软组织，术创不能关闭。
- (3) 受植区周围牙槽骨存在明显的缺损，种植体植入后无法获得足够的机械稳定性。
- (4) 拟拔除患牙已形成骨固连，无法微创拔除。
- (5) 患者存在全身种植义齿修复禁忌证，如骨代谢性疾病、恶性肿瘤等。

# 三、即刻种植的技术要点

即刻种植技术遵循以下基本原则。

## 1. 微创拔牙

拔牙时，保持牙槽窝骨壁的完整，种植体植入才能够取得良好的初期机械稳定性。因此，即刻种植时必须遵循微创拔牙的原则。拔牙时操作不当，可能导致过度的创伤和牙槽骨骨折，牙槽骨的骨折或微裂都有可能引起机体的错误判断，使破骨细胞活跃，导致拔牙创愈合过程中的吸收优势反应，造成骨量丧失。

大部分患牙常规拔牙法即可轻易拔出，对有可能引起牙槽窝损伤的患牙，建议使用牙周膜分离器 (Frialit-2 periosteal elevator, Fiadent, 德国, 图 1-2) 或微创拔牙刀 (Original luxator, Direta, 瑞典, 图 1-3)。使用时，牙周膜分离器或微创拔牙刀紧贴于患牙牙周膜间隙，在牙根与固有牙槽窝之间，尽量楔入，按近中、远中、颊侧、舌侧的次序，逐步切断牙周膜，直到牙根松动脱位。然后，再用根钳，或在根管内插入探针或 100#K 锉，即可轻易地取出患牙。

牙周膜分离器和微创拔牙刀具有独特的形态，其锋利的工作端经过特殊设计，使用时，可以压缩牙槽骨，切断牙周韧带，从而保护完整的牙槽窝，轻柔无创地拔除患牙。

牙周膜分离器有 3 种工作尖，微创拔牙刀有 7 种工作尖，分别适用于不同的牙位和相同牙位的不同部位。使用时，使工作尖沿牙长轴方向楔入牙周间隙。用持续轻巧的环绕动作让尖端不断进入牙槽窝，薄而锋利的尖端可逐渐切断牙周韧带，压缩牙槽骨，大约要切断 2/3 根长的牙周韧带，从而解除牙根脱位的阻力，使患牙和缓地从牙槽窝向外脱位。如果牙根还很牢固，就在另一侧重复上述步骤。

对于后牙残根、残冠，建议先采用高速涡轮钨钢裂钻分根，配合牙周膜分离器或微创拔牙刀分别小心地分根，依次拔出多个牙根。

患牙拔除后，应仔细清除拔牙窝内残留组织，生理盐水冲洗拔牙窝，小心的提起黏骨膜瓣观察评估颊、舌侧骨板的完整性及其厚度。

对于已形成骨整合，由于机械并发症等原因失败的种植体，最好选择相当直径的空心环钻钻取 (Trephine retrieval) (图 1-4)。



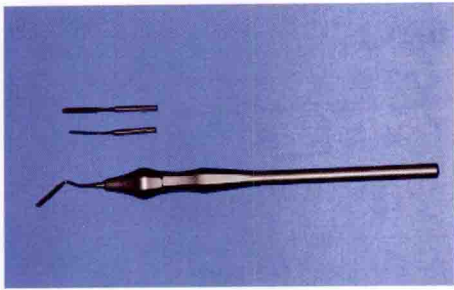


图 1-2 牙周膜分离器

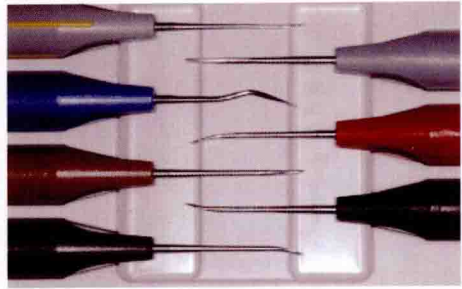
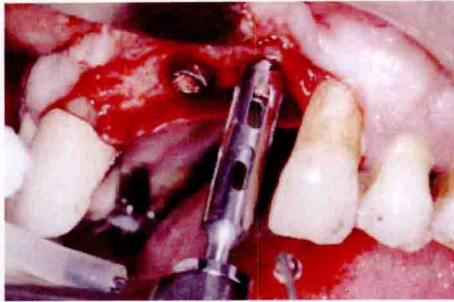
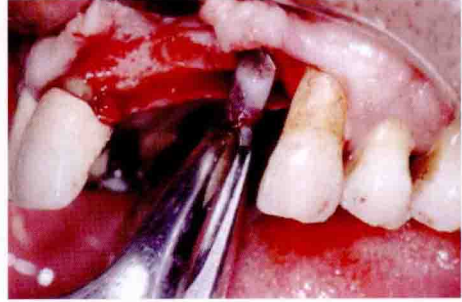


图 1-3 微创拔牙刀



a



b

图 1-4 空心环钻取出失败种植体

a 空心环钻取出失败种植体；b 根钳取出带少量骨质的种植体

## 2. 种植体植入角度的确定

即刻种植时，新鲜拔牙窝可以引导种植体植入时的角度，因而种植体植入的位置和角度的确定比较简单容易。但是，术前必须详细了解评估患牙在牙弓中原来的位置是否理想。如果患牙原来美学效果不佳，为获得良好的美学效果，种植体植入时必须改变角度，由此可能导致的骨缺损可以通过引导骨再生技术（见引导骨再生章节）来弥补。

为避免种植窝制备时唇侧基骨穿孔，上颌前牙的即刻种植种植窝的预备可以先从腭侧开始，但应避免一味扩大剩余角 (Residual angle, 种植体长轴与牙槽骨长轴之交角)，过大的剩余角会增加种植义齿上部结构修复的难度，导致不良的浮现外观 (Emergence profile)，严重时甚至无法完成种植义齿修复，种植体只能埋植弃用 (Sleeper)。

上颌前牙区种植体位置的理想状态是位于牙弓连线偏腭侧，即基台螺丝相当于舌隆突的位置；过于偏腭侧，则修复体唇侧堆瓷过厚，美学效果差；过于偏唇侧则更麻烦。大量研究认为，上颌前牙单颗种植体随着基台角度增大，应力与应变的数值也随之增大，且最大主应力峰值也产生在冠顶部皮质骨区域内。由此对种植体顶部将产生过大应力峰值，对种植义齿的长期使用造成损害。临床上必须严格控制避免基台角度大于  $20^\circ$ 。

## 3. 种植体的选择

即刻种植的关键之一是植入的种植体能够获得足够的机械稳定性。种植体的机械稳定性取决于牙槽骨的密度和质量、术者的手术技巧、种植窝的预备及种植体的形状及其宏观和微观结构。种植体的后期稳定性是通过初期稳定性和骨重塑共同作用取得。种植的整体稳定性取决于生物和机械因素。开始时种植体的机械因素起主要作用，随时间推移，生物因素逐渐占主导地位。对于即刻种植而言，重点应在开始阶段改善种植体的机械性能，提高种植体的微

宏观锁结作用 (Macrointerlock), 如采用 TPS、SLA、Cellplus、TiUnite 等界面的种植体, 改善宏观锁结作用 (Macrointerlock), 如螺纹状设计。

根形种植体与拔牙窝能较好地嵌合 (Interlock), 有时无需加深拔牙窝即可获得足够的机械稳定性。而对挤压就位型 (Press-fit) (即柱状) 种植体, 则至少需要在拔牙窝的基础上加深种植窝 2~3 mm。因此, 骨质情况较差时, 采用螺纹状根形的即刻种植体, 如 Frialit-2 (图 1-5)、ITI/Staumann TE (图 1-6), 较易获得初期稳定性。

根形种植体模仿牙根外形设计, 植入体 (Fixture) 呈一定锥度, 这类设计是为了简化手术操作, 在即刻种植时能极好的与牙槽窝形状吻合, 达到更好的机械稳定性。由于其逐步变细的牙根状结构, 也可避免对邻牙造成创伤。另外, 从生物力学原理来说, 骨组织与植入体之间的界面在承受外力时, 通常受到 3 种力——压力、张力及剪切力。其中剪切力是最易造成种植体——骨界面连接破坏的不利外力。柱形结构在受到平行于种植体长轴的咬合力时, 在其侧面与骨组织间受到较大的剪切力。锥形结构则可能有效地将大部分剪切力转换为压力, 避免骨整合界面的破坏。

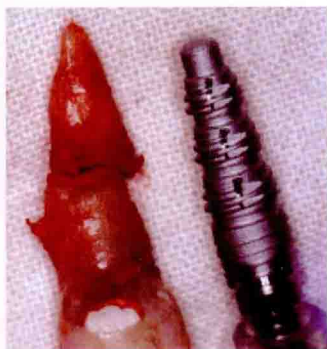


图 1-5 根形 Frialit-2 种植体

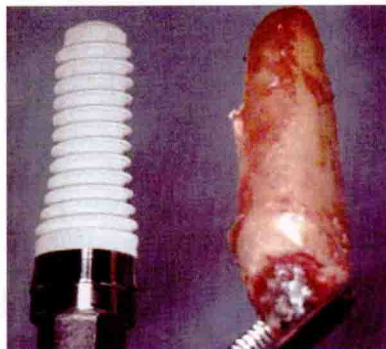


图 1-6 根形 ITI/Staumann TE 种植体

#### 4. 骨缺损的处理

即刻种植外科手术上的挑战还出现在对种植体周围存在的骨缺损的处置。即刻种植时种植体周围常常存在各种类型的骨缺损。一般认为, 种植体植入新鲜拔牙窝后, 其骨结合过程与延期种植无明显差异。由于即刻种植体周围骨缺损区的存在, 其愈合过程更类似于拔牙创的愈合。目前公认种植体周围小于 1 mm 的环沟状骨缺损无需特别处理, 12 周内可完全修复, 种植体形成骨整合。缺损大于 1 mm 时, 则必须植骨, 以利于新骨生长, 同时也有利于种植体获得最佳的初期稳定性。

拔牙后, 探查唇舌侧骨板厚度小于 1.5 mm 时, 为避免再损伤牙槽窝骨壁, 种植窝制备时, 建议采用加深而不扩大拔牙窝的方法, 种植窝预备也可以先从腭侧开始。唇舌侧骨板厚度大于 1.5 mm 时, 制备种植窝则可采用扩大与加深种植窝同时进行。对于种植窝周围的骨穿孔、开裂, 则必须采用引导骨再生技术。

种植体植入后潜入式种植体的颈部的粗糙表面应低于牙槽嵴顶 0.5~1.0 mm, 并位于邻牙唇颊侧骨上缘或邻牙邻面釉牙骨质界下约 2~4 mm, 与天然邻牙的骨间距离保留约 2 mm, 以利于补偿手术创伤可能引起的牙槽骨的吸收, 及义齿修复时能够获得足够的软组织和邻间隙形成美观的牙龈乳头和保护天然牙的牙周膜。但不提倡过于深入, 特别开放式愈合的 ITI/Staumann 美学种植体和标准种植体必须考虑其颈部光滑部分高度的差异, 以免阻



碍转移体就位、愈合基台接入，以及不利于上部结构修复，导致过厚的软组织封闭区或基台金属外露，影响种植义齿修复后的美学效果和长期成功。

## 5. 软组织的处理

即刻种植术中，如采用闭合式愈合方式时，植入种植体前应确认有足够的软组织。由于黏膜瓣关闭不完全或张力过大，导致种植体或屏障膜外露，对骨重建再生和种植体的愈合过程会产生不利影响，因此，黏膜瓣的关闭很重要，由于早期黏膜裂开导致骨再生材料丧失，有可能导致种植体感染、失败。

软组织不够时，可采用唇颊侧梯形黏骨膜滑行瓣（冠向复位瓣）来关闭手术创口。但在美学要求较高的前牙区，特别是笑线高的患者，黏骨膜滑行瓣可能导致前庭沟变浅、膜龈线退缩、附着龈缩窄，破坏软组织的解剖外形。种植体周围附着的角化黏膜不仅在牙周卫生健康中起重要作用，在美学中同样起非常重要作用。缺少附着龈使美观区域种植体周围黏膜颜色反差增大，尤其在患者微笑曲线高或者露龈笑（Gum smile）时。为解决上述问题，可根据患者不同的情况，采用原位自发性牙龈增生技术，种植前把拟拔除的患牙磨短至稍低牙槽嵴顶水平约1~2 mm，使残留牙根冠部逐渐被新生肉芽组织覆盖，从而恢复上皮的完整性。4~6周后再切开黏膜翻瓣拔牙即刻种植；游离黏膜和（或）结缔组织移植技术，即开辟第二术区，游离移植黏膜和（或）结缔组织片覆盖于种植体覆盖螺帽上来关闭术创；半潜入式愈合（Semi-submerge）技术；旋转腭侧断层瓣技术及唇侧梯形瓣骨膜断离减张技术。如果确实没有办法解决软组织问题的，则只能采用延期即刻种植（Delayed immediate implant）甚至传统的延期种植。

## 四、提高即刻种植体初期稳定性的技巧

种植体稳定性是判断种植体是否成功的重要参数，也是决定种植体负载时间以及评价种植体骨界面的愈合、改建状况的依据。种植体的稳定性包括：种植体植入初期的机械稳定性、骨愈合后的稳定性、种植负载后的稳定性。种植体机械稳定性被视为种植体骨结合形成的基础，直接影响着种植体骨整合的形成和种植体长期成功。可通过下列临床操作技巧来提高即刻种植体初期稳定性。

### 1. 微创拔牙技术

拔牙时尽可能避免拔牙窝周围骨损伤，保证牙槽窝骨壁的完整无损，一旦发现牙槽骨骨折必须采用屏障膜加以保护。

### 2. 固位力的获得

即刻种植种植体主要固位力的获得在牙槽窝舌/腭侧或根方骨组织，种植体应尽量靠近腭侧骨壁，种植体植入位置达到拔牙窝底部以下3~5 mm。上颌前牙区种植窝的预备应从腭侧开始，扩大种植窝直达接触唇侧骨壁，以防止穿破唇侧骨壁。

### 3. 选择合适的种植体

最大限度地占据牙槽窝的空隙，减小种植体与牙槽窝骨壁的间隙，采用较长、直径较粗的种植体，建议选择形态接近天然牙根的根形种植体，最大程度地吻合于牙槽窝，减少与牙