

宫颈／阴道液基

细胞学图谱

GONGJING YINDAO YEJI
XIBAOXUE TUPU

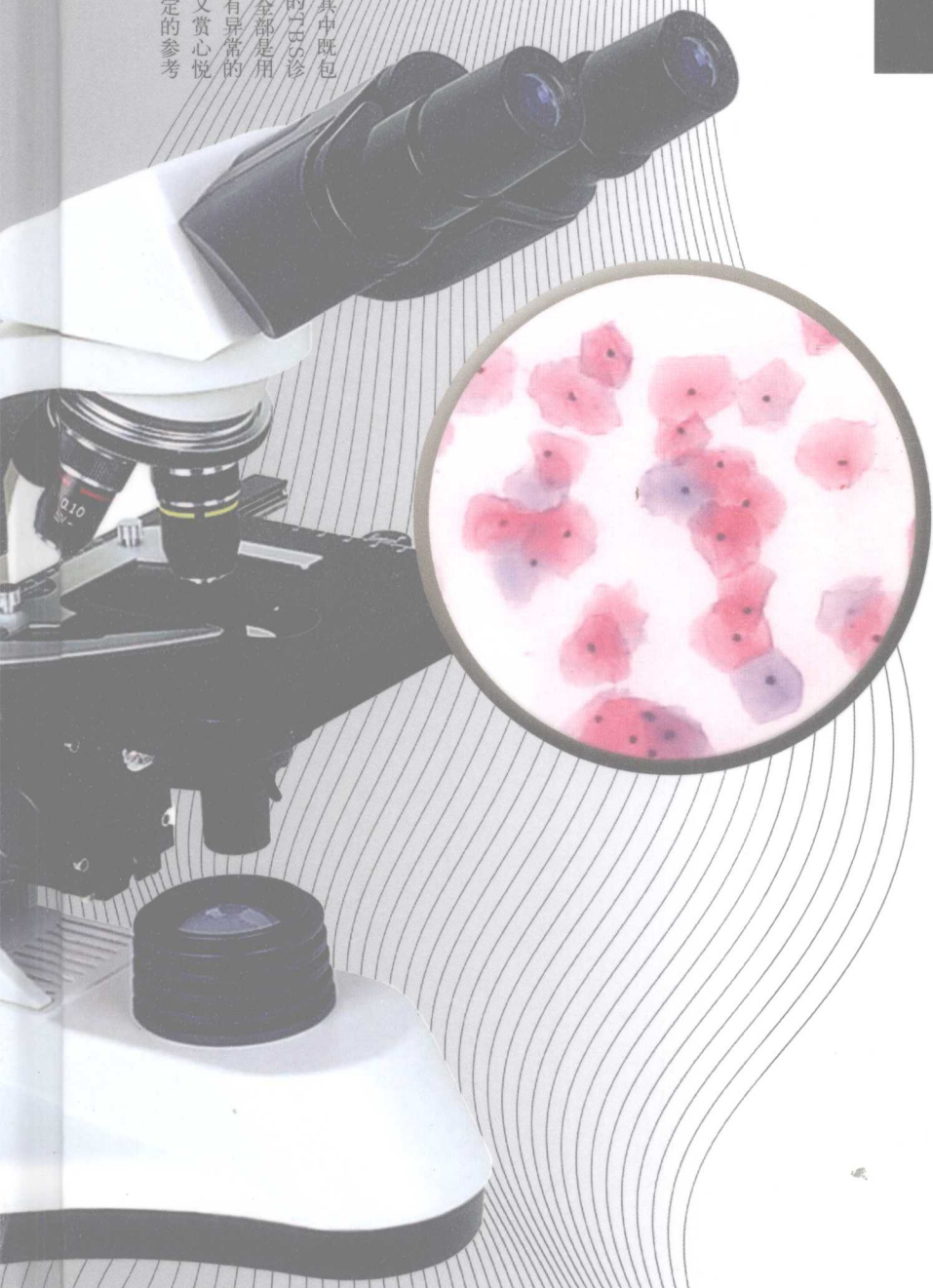
◎ 郑英 主编

◎ 王春萍 刘玉玲

赵虎 副主编

 HENAN SCIENCE AND TECHNOLOGY PRESS
河南科学技术出版社

● 全面系统地对宫颈、阴道液基细胞学做了介绍，其中既包括阴道脱落细胞学的基本知识，又对目前普遍应用的TCT诊断标准进行了介绍。本书共收入彩色图片1800余幅，全部是用液基薄层细胞制片技术制作，既有正常的细胞，又有异常的细胞，图像逼真、色彩艳丽，使本书既有可读性，又赏心悦目。对妇产科医生及宫颈、阴道细胞专业人员都有一定的参考价值，是一本实用的工具书。

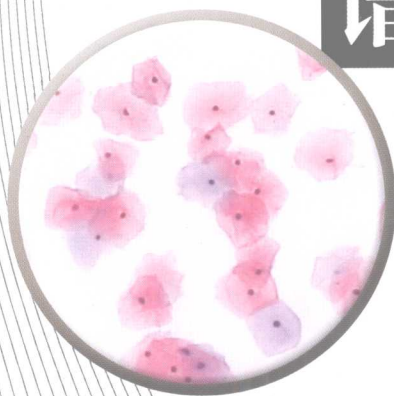



宫颈／阴道液基

细胞学图谱

GONGJING YINDAO YEJI
XIBAOXUE TUPU



◎ 郑 英 主 编
◎ 王春萍 刘玉玲
赵 虎 副主编

河南科学技术出版社
· 郑州 ·

内 容 提 要

本书全面系统地对宫颈/阴道液基细胞学做了介绍,其中既包括阴道脱落细胞学的基本知识,又对目前普遍应用的TBS诊断标准进行了介绍。本书共收入彩色图片180余幅,全部是用液基薄层细胞制片技术制作,既有正常的细胞,又有异常的细胞,图像逼真、色彩艳丽,使本书既有可读性,又赏心悦目。对妇产科医生及宫颈/阴道细胞专业人员都有一定的参考价值,是一本实用的工具书。

图书在版编目(CIP)数据

宫颈/阴道液基细胞学图谱/郑英主编.—郑州:河南科学技术出版社,2008.10

ISBN 978-7-5349-3956-3

I.宫… II.郑… III.①子宫颈疾病—细胞诊断—图谱②阴道疾病—细胞诊断—图谱 IV.R711.704-64

中国版本图书馆CIP数据核字(2008)第118843号

出版发行:河南科学技术出版社

地址:郑州市经五路66号 邮编:450002

电话:(0371) 65737028 65788627

网址:www.hnstp.cn

责任编辑:马艳茹

责任校对:柯 姣

封面设计:张 伟

版式设计:孙 嵩

印 刷:郑州新海岸电脑彩色制印有限公司

经 销:全国新华书店

幅面尺寸:185 mm × 260 mm 印张:9 字数:208千字

版 次:2008年10月第1版 2008年10月第1次印刷

定 价:198.00元

如发现印、装质量问题,影响阅读,请与出版社联系。



作者简介



郑英，男，郑州大学(原河南医科大学)第二附属医院妇产科教授、主任医师、硕士研究生导师。1963年毕业于河南医学院医学系，毕业后留校从事妇产科临床、教学、科研工作至今。曾担任《中国实用妇科与产科杂志》常务编委、《现代妇产科进展》和《河南肿瘤学杂志》编委、中华医学会河南分会委员、河南省抗癌协会妇科肿瘤委员会副主任。

科研方向为妇科肿瘤，重点研究方向为宫颈癌病因及手术方法改进；卵巢癌化疗、手术；滋养细胞肿瘤化疗方案改进。独创的经内踝上集合淋巴管盆腔淋巴造影术，不仅容易操作，还大大缩短了手术时间。在国内率先开展了年轻宫颈癌患者卵巢移植术和卵巢移位术，取得了很好的效果并在国内推广应用；同时，还对胎儿卵巢移植的基础理论和可行性进行了深入细致的研究，为胎儿卵巢移植奠定了理论基础。本人设计的治疗滋养细胞肿瘤的VCM方案具有效果好、显效快、副反应轻、费用低等优点，深受患者欢迎。近年来的研究方向是宫颈癌的年轻化趋势，特别是HPV感染与宫颈癌的关系研究，首先在国内参与研究出了HPV基因片，获得河南省科技进步二等奖并取得国家专利。本人对细胞学检查和阴道镜检查倾注了很多精力，并积累了丰富的临床经验和许多珍贵的图片资料。先后举办了十余期细胞学学习班，培养了一批阴道脱落细胞学专业人员。1998年出版了国内第一部内容比较详尽、图片真实完美的《阴道镜图谱》。

多年来承担有雌酮水平与宫颈癌病因、脐血干细胞治疗妇科肿瘤、HPV基因芯片研究等多项科研课题，获河南省科技进步二等奖四项、三等奖七项。出版《阴道镜图谱》、《妇产科病最新治疗》、《宫颈疾病》等五部专著。在国家级及省级杂志发表论文五十余篇。



前 言

自从希腊医生 Papanicolaou 把细胞学检查应用于宫颈癌早期诊断以后，阴道细胞学检查已有 60 多年历史，它的出现为子宫颈癌的早期诊断提供了有力的支持，大大提高了子宫颈癌的早诊率，降低了死亡率。在以后的几十年中，巴氏涂片一直是全世界公认的检查方法，功不可没。但随着科学的发展、技术的进步，更为先进的制片技术和细胞学诊断标准相继问世，为细胞学的发展带来了更好的发展前景。

20 世纪 90 年代，美国 Cytoc 公司率先推出了液基薄层细胞制片技术，它的出现使细胞涂片质量发生了飞跃性的变化，不仅提高了异常细胞检出率，还明显降低了漏诊率。近年来细胞学诊断术语也日臻完善，2001 年几经修改的 Bethesda 诊断标准使细胞学的诊断分级更加明确，所规定的术语更加客观、准确，与病理术语更贴近和便于互相交流。

宫颈癌是妇科常见恶性肿瘤，特别是近年来宫颈癌年轻化趋势明显，严重威胁妇女的健康和生命。因此，早期发现、早期诊断、早期治疗显得更为重要，尤其是在宫颈上皮内瘤变阶段发现其治疗效果更好。由于宫颈/阴道细胞学检查是发现上皮内瘤变的首选方法，所以妇产科医生必须熟悉和掌握。细胞学检查不仅只用于癌症筛查，而且可以通过阴道上皮细胞的形态变化准确地反映出体内女性激素水平的变化规律，是评估女性激素水平的简单而有效的方法。

全书共分五章，不仅系统地介绍了宫颈/阴道液基细胞学的基本知识，还对标本采集、制片方法、诊断标准、影响正确诊断的因素等做出了详尽的说明和分析，其中也包括我们多年的经验和体会。书中共精选彩色照片 180 余幅，全部图片都是我们自己拍摄的，其中既有正常细胞的图像，也有异常细胞的图像，深入浅出、图文并茂。

本图谱是妇产科医生及宫颈/阴道细胞学专业的一本参考书。鉴于水平所限，在文字描述或图像取舍方面难免有疏漏之处，诚望同道雅正。

作者

2008 年 2 月



目录

第一章 女性生殖系统解剖生理	(1)
第一节 女性生殖系统解剖	(1)
一、外生殖器	(1)
二、内生殖器	(2)
第二节 女性生殖系统生理	(4)
一、妇女一生各时期的生理特点	(5)
二、月经的临床表现	(5)
三、卵巢功能及周期性变化	(6)
四、子宫内膜及阴道黏膜的周期性变化	(7)
第三节 卵巢激素对生殖道上皮的影响	(7)
一、雌、孕激素对生殖道其他部位的影响	(7)
二、雌、孕激素对宫颈黏液的影响	(7)
第二章 正常阴道、宫颈上皮细胞学	(9)
第一节 正常阴道、宫颈上皮细胞形态	(9)
一、鳞状上皮细胞	(9)
二、柱状上皮细胞	(11)
第二节 阴道上皮细胞在月经周期中的变化	(14)
一、卵泡期阴道上皮细胞的改变	(14)
二、黄体期阴道上皮细胞的改变	(14)
第三节 不同年龄段阴道上皮细胞的改变	(14)
第四节 涂片中的非上皮成分	(14)
第五节 异常上皮细胞的形态学改变	(20)
一、炎症性改变	(20)
二、不典型增生细胞	(22)
三、各种癌细胞特征	(24)
第三章 常见阴道、宫颈疾病	(28)
第一节 阴道炎症性疾病及上皮内瘤变	(28)
一、阴道炎症性疾病	(28)
二、阴道上皮内瘤变	(29)



第二节 宫颈炎症性疾病	(31)
一、急性宫颈炎	(32)
二、慢性宫颈炎	(33)
三、宫颈息肉	(36)
第三节 宫颈良性赘生性和非赘生性疾病	(37)
一、宫颈白斑	(37)
二、宫颈中肾管囊肿	(38)
三、宫颈黏膜下肌瘤	(38)
四、宫颈血管瘤	(39)
第四节 宫颈上皮内瘤变和宫颈癌	(39)
一、宫颈上皮内瘤变	(39)
二、宫颈癌	(43)
第四章 诊断方法和诊断标准的演变	(44)
第一节 制、阅片技术改进	(44)
第二节 诊断标准的演变	(45)
一、巴氏五级分类	(45)
二、CIN诊断标准	(45)
三、TBS诊断标准	(50)
第三节 阴道脱落细胞在诊断卵巢功能方面的应用	(58)
一、体内雌激素水平指数	(58)
二、卵巢功能的细胞学诊断标准	(59)
三、正常月经周期中阴道上皮细胞的变化	(59)
第四节 影响细胞学诊断的常见因素	(60)
一、假阴性的原因	(60)
二、假阳性问题	(60)
第五章 制片技术及染色方法	(61)
第一节 巴氏制片法	(61)
第二节 液基薄层制片法	(61)
第三节 染色方法	(64)
一、简易巴氏染色法	(64)
二、改良巴氏染色法	(65)
三、染色要求	(67)
四、注意事项	(67)
图谱	(68)



第一章

女性生殖系统解剖生理

第一节 女性生殖系统解剖

女性生殖系统包括内生殖器和外生殖器两大部分,和内、外生殖器密切相关的部分是骨盆。

一、外生殖器

外生殖器是指向外裸露的部分,通常又称为外阴,它包括上起耻骨联合下至会阴,两侧达股部之间的组织,分阴阜、大阴唇、小阴唇、阴蒂、阴道前庭五部分。

(一) 阴阜

阴阜是耻骨联合前隆起的脂肪垫,青春期后表面开始生长阴毛,是第二性征发育的表现。

(二) 大阴唇

大阴唇是靠近股内侧的一对皮肤皱襞,上起自阴阜下会合于会阴,内有很厚的皮下脂肪和丰富的血管、神经。未婚时双侧大阴唇相互靠拢,遮盖尿道口和阴道口,经产妇的大阴唇向两侧分开阴道外口被暴露。青春期大阴唇丰满表面被覆阴毛,绝经后萎缩,阴毛变稀少。

(三) 小阴唇

小阴唇是大阴唇内侧的一对薄皱襞,表面湿润,褐色无毛,内含丰富的神经末梢,极为敏感。两侧小阴唇的前端相互融合形成阴蒂包皮和阴蒂系带,包绕阴蒂。小阴唇的后端与大阴唇后端会合形成阴唇系带。

(四) 阴蒂

阴蒂位于双侧小阴唇上方合拢处,内有丰富的血管神经,有与男性阴茎海绵体相似的组织,具有勃起性。它由阴蒂头、阴蒂体、两个阴蒂脚组成,阴蒂头裸露可见,直径6~8 mm。

(五) 阴道前庭

阴道前庭为两侧小阴唇之间的菱形区,其前为阴蒂、后为阴唇系带。在此区域内前方为尿道外口,后方为阴道口。前庭内又包含有前庭球、前庭大腺、



尿道口、阴道口及处女膜。

二、内生殖器

内生殖器是指生殖器的内藏部分，包括阴道、子宫、输卵管和卵巢。后者常被称为附件。

(一) 阴道

阴道位于骨盆的中央，是性交器官及月经血排出和胎儿娩出时的通道。阴道壁由黏膜、肌层和纤维层构成。上端包绕宫颈，下端开口于前庭后部；前壁与膀胱、尿道相接，后壁与直肠相连。顶部环绕宫颈的部分称穹隆，分前、后、左、右四部分。后穹隆较深，是宫颈或阴道分泌物滞留的地方，它的顶端与子宫直肠凹陷相连。由此部位穿刺可对一些妇科疾病做出诊断。阴道黏膜被覆复层鳞状上皮，无腺体。阴道黏膜受雌激素影响而发生周期变化，生殖年龄黏膜厚而有弹性，幼女及绝经后妇女阴道黏膜变得菲薄，容易发生创伤或感染。

(二) 子宫及宫颈的组织学特征

1. 宫体

(1) 子宫内膜的组织结构：从宫颈的内口开始，覆盖整个宫腔的上皮，称为子宫内膜。子宫内膜是一种特殊化的结缔组织，对卵巢刺激特别敏感，具有极大的再生能力，宫体和宫颈交界的子宫峡部所被覆的是过渡上皮。近宫颈部分其形态接近宫颈内膜，没有子宫内膜那样明显的周期变化。

在月经周期中（以28 d计算），卵泡期子宫内膜主要受雌激素的作用，内膜的上皮和间质细胞增生，称增生期（约占周期的前14 d）。至黄体形成后，黄体酮的作用使内膜呈分泌反应，称分泌期（占周期的后半）。增生期与分泌期的变化为子宫内膜近宫腔层在周期中所表现的现象，称子宫内膜的功能层，月经时坏死脱落。靠近子宫肌层的内膜，称子宫内膜的基底层，这层中的腺体短而直，小动脉亦短，只供血于本层局部。基底层不受月经周期中激素变化的影响，也不随月经期中的激素变化而脱落。功能层脱落后，新的内膜又自此层再生。

(2) 老年性子宫内膜的特点：绝经后，卵巢功能衰退，刺激子宫内膜正常发育的雌激素和孕激素消失，因而子宫内膜萎缩变薄，表面上皮扁平，内膜腺体小，腺腔狭窄，间质纤维化加剧。这种老年性子宫内膜易感染，形成老年性子宫内膜炎及点状溃疡，有时会发生少量出血。

有的人绝经后卵巢或肾上腺皮质仍可产生少量雌激素，所以绝经后多年，子宫内膜仍可有增生表现。当雌激素水平降低时，子宫内膜便剥落出血。不过绝经后子宫内膜要注意与子宫内膜癌进行鉴别。

2. 子宫颈

子宫颈主要由纤维组织构成，其中含有平滑肌、血管和弹性纤维等。子宫颈的阴道部分和阴道黏膜一样，为复层鳞状上皮覆盖，表面光滑。该上皮的生长、分化主要受卵巢所产生的雌激素的影响。分底层、中层、表层。其成熟顺



序为底层→中层→表层。细胞在成熟过程中其形态发生了一系列变化，具体特征如下：细胞由小变大，由圆形、椭圆形逐渐变成多角形；细胞浆由嗜碱变为嗜酸，即由蓝染变为红染；细胞核则由大逐渐变小，核染色质由细颗粒变成粗颗粒，最后固缩；核浆比例也发生了明显变化。

(1) 底层细胞：细胞小而圆，直径 $12\sim 15\ \mu\text{m}$ ，胞浆厚，嗜碱性，核居中，核内染色质为均匀的网状结构，胞浆与核的直径之比约为 $1:1$ 。这类细胞在正常育龄妇女的脱落细胞中少见，仅在严重炎症、上皮糜烂或溃疡中才出现。老年妇女及幼女，雌激素水平低落，因上皮菲薄，底层细胞易暴露脱落，故在涂片中可见到。

(2) 中层细胞：呈卵圆形、舟形或多边形，直径 $30\sim 40\ \mu\text{m}$ ，胞浆与核的比例为 $1:(5\sim 6)$ 以上。妊娠时，阴道上皮受孕激素的影响，中层细胞的舟形细胞特别多，因胞浆内糖原含量增多，核被挤于一侧，核周透亮，胞浆边缘增厚，当成群脱落时，细胞排列呈“砖砌状”，较易识别。

(3) 表层细胞：细胞扁平，呈多边形或方形，有时边缘皱褶，细胞直径为 $40\sim 50\ \mu\text{m}$ 。

宫颈的颈管黏膜呈多数直行皱襞，表面为高柱状上皮细胞，有纤毛，细胞核常位于细胞底部。黏膜层有黏液腺，其腺体呈葡萄状，分支深入基质，能分泌少量碱性黏稠液体。此液体平时形成黏液栓，能防止细菌侵入，排卵期变得稀薄，以利于精子通过。子宫颈的间质是致密的结缔组织，由小圆形或卵圆形细胞组成，互相密集，有许多梭形细胞。阴道部宫颈表面的复层鳞状上皮和宫颈的柱状上皮在宫颈外口处分界。此处是宫颈癌的好发部位。

3. 性激素对阴道上皮细胞的影响

阴道的复层鳞状上皮，尤其是阴道上段的上皮，其生长、发育、成熟直接受性激素的影响，包括成熟的速度、糖原的形成及黏液的分泌等。

(1) 雌激素：对阴道上皮的作用主要是使各层细胞增生并成熟，促使底层细胞向中层细胞分化，中层细胞向表层细胞分化，并成熟而脱落。在各层细胞发展的过程中，细胞核的结构，亦从疏松的网状成为致密紧缩，细胞浆从厚到薄，染色从嗜碱到嗜酸。不同的年龄、月经周期中的不同阶段，由于雌激素的水平不一致而脱落的阴道上皮亦随之而有不同的表现，因之可以了解卵巢功能。

(2) 孕激素：雌激素水平低落时，孕激素对阴道上皮有轻度的增生作用，但只能发育到中层细胞。在高雌激素水平时，孕激素的作用是使上皮限制角化并大量脱落。阴道涂片表现以中层细胞为主，且成群聚集，有卷边及皱褶，细胞内富于糖原，黏液亦增多。

(3) 雄激素：正常情况下女性体内雄激素水平甚低，不影响阴道上皮的变化，但若大剂量治疗时，则对阴道上皮的作用类似孕激素。

4. 妊娠期子宫颈的变化

如上所述，宫颈由结缔组织的间质、腺体上皮及子宫颈阴道部的复层鳞状



上皮三种成分组成。这三种成分皆受妊娠的影响。妊娠期间, 间质血管明显增多, 宫颈出现白细胞浸润, 部分间质细胞发生蜕膜反应。同时, 宫颈腺体数目增多, 腺腔大小及弯曲度增加, 腺体上皮增厚, 分泌功能亢进, 腺腔内充满黏液。腺体上皮集合成堆, 出现腺瘤样增殖。宫颈外翻, 腺上皮暴露, 在颈管柱状上皮出现复层鳞状上皮向下生长, 即发生鳞状上皮化生。同时, 阴道部宫颈的复层鳞状上皮也增厚, 血管增加, 其基底细胞活跃, 厚度可达复层鳞状上皮的一半。有的涂片还可发现核异质现象。上述变化导致妊娠期间宫颈充血、变软、体积增大, 分泌物增多, 但这些变化均属生理范围, 大多数在妊娠终止后即自行消退。

5. 子宫颈的解剖

子宫颈是子宫下面较窄的部分, 呈圆柱状, 长为2.5~3 cm。以阴道顶端为界将宫颈分为阴道上部和阴道部两部分。两者长度几乎相等。阴道上部宫颈的前面与膀胱、两侧与主韧带相连, 后面被盆腔腹膜覆盖, 其腹膜延续到阴道后壁, 最后反折到直肠上面。阴道部子宫颈位于阴道内, 做窥器检查时可以暴露。宫颈分前后两唇, 后唇略长, 其中间为宫颈外口。宫颈外口的形状青春期和未产妇为平滑的圆孔, 经产妇或由于其他损伤则变为横裂。

宫颈的内腔称为子宫颈管, 呈梭形, 前后扁平, 中1/3轻度膨隆, 最宽的部分直径为7 mm, 峡部直径约4 mm。

(三) 输卵管

输卵管是一对细长而弯曲的管, 内侧与子宫角相通, 外端呈游离状而与卵巢相近, 全长约12~14 cm。输卵管是卵子和精子相遇的场所, 受精卵在输卵管内运动到宫腔着床。输卵管可分为四部分, 即间质部、峡部、壶腹部和漏斗部, 伞部为输卵管漏斗部的末端。输卵管壁由三层组织组成, 内层为黏膜层, 由单层高柱状上皮组成。上皮细胞又分为纤毛细胞和无纤毛细胞。输卵管肿瘤的脱落细胞经宫腔和颈管排出, 也可在阴道分泌物中收集到。

(四) 卵巢

卵巢是一对扁圆形的性腺, 产生卵子和性激素。青春期前, 卵巢表面光滑, 青春期后卵巢开始排卵, 逐渐变得凹凸不平。成年妇女卵巢约4 cm×3 cm×1 cm大小, 重约5~6 g, 呈灰白色, 绝经后, 卵巢逐渐萎缩变小。

卵巢表面无腹膜, 由立方上皮覆盖, 称生发上皮, 其内有一层纤维组织, 称卵巢白膜。再往内为卵巢组织, 分为皮质和髓质两部分。皮质在外层, 含有数以万计的卵泡, 髓质含有疏松结缔组织及丰富的血管、淋巴管、神经等。髓质内无卵泡。

第二节 女性生殖系统生理

女性生殖系统在人体内具有重要作用, 在妇女一生中不同时期都保持着不



同的生理特点,这些生理功能不仅决定着女性特征的变化,也和其他系统的功能息息相关。

一、妇女一生各时期的生理特点

新生儿期 出生后4周内称新生儿期,女性胎儿在母体内受母体性腺和胎盘分泌的雌激素的影响,子宫、卵巢、乳房均有一定程度发育。由于出生后母体雌激素影响逐渐消失,出生后女性新生儿会出现乳房肿大,甚至有乳汁分泌,个别新生儿阴道会有少量血性分泌物。这些都是生理现象,不需要处理,几天后会自然消失。

幼年期 出生后4周至12岁左右称幼儿期。10岁以前,主要是体格持续发育,但生殖器仍处于幼稚状态,阴道狭长,壁薄而无皱襞,上皮细胞内缺乏糖原,阴道内酸度低,抗感染力弱,容易发生炎症。子宫小而宫颈较长,二者之比为2/3,输卵管弯曲细小。卵巢窄而长,卵泡虽能大量生长,但仅低度发育即萎缩、退化。大约10岁左右,卵巢内少量卵泡开始发育,女性特征逐渐显现。

青春期 从月经初潮至生殖器官逐渐发育成熟的时期称青春期。这一时期的特点是身体及生殖器官迅速发育,第二性征形成,开始出现月经。此期下丘脑-垂体-卵巢性腺轴建立,性激素开始大量分泌,月经规律。外生殖器迅速发育,出现阴毛,阴阜隆起,大阴唇丰满,小阴唇变大且有色素沉着。阴道宽而长,黏膜厚有弹性,并出现皱襞。子宫、输卵管发育成熟,卵巢皮质内出现不同发育阶段的卵泡,卵巢表面变得不平。乳房丰满而隆起,胸肩部脂肪增多,女性特征更为明显。

性成熟期 卵巢功能成熟并有性激素分泌及周期性排卵的时期为性成熟期。一般在18岁左右开始逐渐成熟,持续约30年。此期妇女生育活动最旺盛,故也称生育期。

绝经过渡期 指从开始出现绝经趋势至最后一次月经。大约从40岁左右开始,历时短则1~2年,长则10~20年。此期卵巢功能逐渐衰退,生殖器官开始从萎缩向衰退过渡。此期突出的表现是经量逐渐减少,最后绝经。一般发生在44~54岁之间,1994年WHO推荐使用“围绝经期”一词,它是指从卵巢功能开始衰退直至绝经后1年这段时期。此期由于卵巢功能逐渐衰退比较缓慢,一般不发生特殊症状,但也有10%~20%的妇女出现自主神经(植物神经)失调症状,如潮热、多汗、烦躁、失眠等,称围绝经期综合征。

绝经后期 指绝经后这一段生命时期。此期卵巢功能进一步衰退,内、外生殖器萎缩,骨代谢出现异常,容易发生骨质疏松、骨折等。60岁以后机体功能开始逐渐衰退、老化而进入老年期。

二、月经的临床表现

月经是性功能成熟的标志。在性腺轴的调节下,子宫内膜发生周期性变化,即在排卵前呈增殖期改变,排卵后呈分泌期改变。如不发生受精和孕卵着



床, 则内膜发生萎缩而脱落出血, 称为月经。

初潮: 第一次来月经称为初潮。多数发生在13~14岁, 早则11~12岁, 迟则15~16岁, 晚于16岁应引起重视。初潮年龄的早晚主要受遗传因素的影响, 同时也会受其他因素的影响, 如营养、环境状态等。

月经的特征: 月经血呈暗红色, 内含子宫内膜碎片、宫颈黏液及脱落的阴道上皮细胞。由于经血中含有前列腺素及大量纤溶酶, 所以经血不凝固, 只有在出血量多时才会出现凝血块。

正常月经的临床表现: 正常月经具有周期性, 出血的第1 d为月经周期的开始, 两次月经第1 d的间隔时间为月经周期。一般月经周期为21~35 d, 平均28 d。每次月经的持续时间为经期, 平均3~5 d。正常月经量为30~50 mL, 超过80 mL为月经过多。一般月经期无特殊症状, 个别人会出现下腹部及腰骶部不适或子宫收缩痛, 少数患者可有头痛或轻度神经系统不稳定症状。

三、卵巢功能及周期性变化

(一) 卵巢的功能

卵巢的主要功能是排卵和分泌女性激素, 此两项功能分别被称为生殖功能和内分泌功能。

(二) 卵巢的周期变化

卵巢在形态和功能上都会发生变化, 被称为卵巢周期。青春期卵泡开始发育, 周围的梭状细胞发育成颗粒细胞。卵泡周围的间质细胞发育成卵泡内膜和卵泡外膜, 这时的卵泡称生长卵泡。

1. 卵泡的发育及成熟

未发育的卵泡称原始卵泡, 每一个原始卵泡中含有一个卵母细胞, 周围有一层梭形或纤维形细胞。新生儿卵巢内大约有10万个原始卵泡, 但妇女一生中大约只有400~500个卵泡发育成熟。每一个月经周期只有1个卵泡发育成熟, 称成熟卵泡。成熟卵泡向卵巢表面移行突出, 当卵泡接近卵巢表面时, 表面变得非常薄, 最后破裂排卵。排卵多发生在两次月经中间, 一般在下次月经前14 d左右。卵泡的直径可达18~20 mm, 卵子可由两侧卵巢轮流排出, 也可由一侧卵巢连续排出。

2. 黄体形成

排卵后卵泡壁塌陷, 卵泡内血管破裂出血形成血体, 以后血体形成黄体。排卵后7~8 d黄体发育成熟, 称成熟黄体。

3. 黄体退化

黄体寿命一般在14~16 d, 如未妊娠, 黄体逐渐退化形成白体。

(三) 卵巢分泌的性激素

卵巢主要分泌两种激素, 即雌激素和孕激素, 同时也分泌和合成少量雄激素。除卵巢外肾上腺也能分泌少量雌激素和孕激素, 目前认为卵泡膜细胞是排卵前雌激素的主要来源, 而排卵后黄体细胞开始分泌雌激素和孕激素。



1. 雌激素的周期性变化

卵泡发育初期雌激素分泌量很少,随着卵泡的发育成熟,雌激素的分泌量逐渐增加,于排卵前形成一高峰。排卵后分泌稍减少,在排卵后7~8 d黄体成熟时又形成一高峰,但第二高峰比较平坦,均值也稍低。当黄体萎缩时雌激素水平开始急剧下降,月经前达最低水平。

2. 孕激素的周期变化

孕激素水平于排卵后开始增加,在排卵后7~8 d黄体成熟时达高峰,以后逐渐下降,月经来潮时恢复到排卵前水平。

3. 雌激素的生理作用

雌激素的主要作用有促进子宫、输卵管、乳房、外阴发育,促进阴道上皮细胞增生,通过正负反馈调节下丘脑-垂体-卵巢性腺轴、促进骨骼的钙代谢等。

4. 孕激素的生理作用

孕激素的主要生理作用有使子宫内膜发生分泌期改变,为受精卵着床做准备。对子宫平滑肌有松弛作用,有利于受精卵着床。使宫颈口黏液变稠,拉丝度变低。使阴道上皮细胞脱落加快。对下丘脑有负反馈作用,通过对中枢神经调节有升温作用等。

四、子宫内膜及阴道黏膜的周期性变化

子宫内膜有两层在形态上和功能上均不相同的组织构成,即功能层和基底层。功能层位于宫腔的表面,而基底层靠近子宫肌层。功能层又分海绵层和致密层,功能层受卵巢激素的影响发生周期性变化。在卵巢周期的卵泡期受雌激素的影响,子宫内膜的上皮与间质呈增生状态,称增生期。而黄体形成后在孕激素的作用下,使子宫内膜发生分泌反应,称分泌期。根据内膜增生程度的不同,增生期又分为增生早期、增生中期和增生晚期。在孕激素的作用下,根据内膜和腺体的变化也分为早、中、晚三期。一个月经周期包括增生期、分泌期和月经期。

第三节 卵巢激素对生殖道上皮的影响

一、雌、孕激素对生殖道其他部位的影响

雌激素对阴道上皮的作用主要是使其发生增生改变。在卵泡期,随着卵巢分泌雌激素量的增加,底层细胞增生,逐渐演变成中层细胞、表层细胞。在雌激素作用下阴道上皮增厚,细胞内富含糖原,经阴道内乳酸杆菌作用分解产生大量乳酸,维持阴道的酸性环境,不利于细菌生长繁殖。孕激素的作用主要是使上皮细胞脱落,脱落的主要是中层细胞和角化前表层细胞。根据上皮细胞形态学的周期性变化,可以作为了解卵巢功能的参考依据。

二、雌、孕激素对宫颈黏液的影响

在卵巢激素的作用下,宫颈腺细胞分泌黏液。月经干净后颈管黏液很少,



随着卵泡的发育，雌激素分泌量不断增加，宫颈黏液分泌量也增加，并变得稀薄透明，有较长的延展性。排卵期拉丝度可达10 cm，可作为排卵的参考指征。排卵后孕激素分泌增加，黏液分泌量逐渐减少，且变得黏稠而浑浊，延展性差，易拉断。



第二章

正常阴道、宫颈上皮细胞学

正常阴道、宫颈表面均被覆复层鳞状上皮，这些鳞状上皮在妇女一生的不同阶段有不同的变化。在月经周期中受雌、孕激素的周期性变化的影响，上皮细胞的形态也会发生相应的变化。它的形态学改变可以敏感地反映出妇女体内雌、孕激素周期活动的规律，也可准确地表达雌激素水平的高低。因此，通过阴道脱落细胞学检查，可以了解妇女体内雌、孕激素变化规律及雌激素水平，到目前为止仍不失为一简单、有效、经济的方法。

第一节 正常阴道、宫颈上皮细胞形态

一、鳞状上皮细胞

阴道及宫颈阴道部表面均被覆鳞状上皮细胞，该上皮的生长、分化主要受卵巢所产生的雌激素影响，而孕激素的作用是促使上皮细胞脱落。正常成年妇女阴道上皮细胞分为三层，即底层、中层、表层。

(一) 底层细胞

相当于组织学上的深棘层，按其外形及核浆比又可分为内底层细胞和外底层细胞。

内底层细胞：为上皮细胞中最小、最幼稚的细胞。细胞呈圆形，胞浆嗜碱，染深蓝色，细胞核较大，核浆比为1:1。大小约为白细胞的4~5倍。(图2-1)

外底层细胞：细胞呈圆形或卵圆形，大小约为中性多核白细胞的8~10倍。染浅蓝色，核浆比为1:(2~3)。(图2-2)

(二) 中层细胞

中层细胞相当于组织学上的浅棘层，系由底层向表层的过渡型。外表呈船形或梭形，又称舟状细胞，胞浆染淡蓝色，核浆比为1:(3~5)。此类细胞妊娠时较多见。(图2-3)

(三) 表层细胞

表层细胞即组织学上的表层细胞，外形呈大方块多边形，根据胞浆和胞核的不同特征又可分为以下二型。(图2-4)