

馬體系統解剖圖

(合訂本)

祝壽康編

畜牧獸醫圖書出版社

馬體系統解剖圖

(合訂本)

祝 壽 康 編

畜牧獸醫圖書出版社

• 內容提要 •

本書編印了一五六幅馬體系統解剖圖，包括骨骼、關節、肌肉、內臟器官、血管、神經、和感覺器官及蹄。此外尚有十三幅局部解剖圖，包括頭部、胸腔、前肢和後肢。一部分圖係用彩色套印。

馬體系統解剖圖

編號 89

開本 787×1092 耗¹/₁₈

印張 9 1/3

編 者： 祝 壽 康
出版者： 畜 牧 獸 醫 圖 書 出 版 社
南京湖南路獅子橋十七號
江蘇省書刊出版營業許可證出〇〇二號
總經售： 新 華 書 店 江 蘇 分 店
南京中山東路八十六號
印刷者： 江 蘇 新 華 印 刷 廠
南京百子亭三十六號

1955年12月初版第一次印刷

(1—1,500)

定價 一元六角四分

馬體系統解剖圖

目 錄

(圖後數字示頁數)

- | | | | | | |
|-------|-----------------------------|----|-------|-------------------------|----|
| 第一圖 | 馬體外部名稱 | 5 | 第三十二圖 | 左腕關節的前面 | 27 |
| 第二圖 | 馬體全身骨骼 | 7 | 第三十三圖 | 左腕關節的後面 | 27 |
| 第三圖 | 馬頭骨的側面 | 9 | 第三十四圖 | 掌及指部的韌帶(由掌面視) | 27 |
| 第四圖 | 馬頭骨的頂面 | 9 | 第三十五圖 | 十字籽骨韌帶 | 27 |
| 第五圖 | 馬頭骨的底面 | 9 | 第三十六圖 | 骨盆韌帶(由側面視) | 29 |
| 第六圖 | 馬頭骨後部分的側面(已鋸去
額骨,顯示諸孔) | 11 | 第三十七圖 | 股關節(由腹面視,關節囊
已切除一部分) | 29 |
| 第七圖 | 馬頭骨的頂面 | 11 | 第三十八圖 | 膝關節的前面 | 29 |
| 第八圖 | 馬頭骨的側面 | 11 | 第三十九圖 | 膝關節的後面 | 29 |
| 第九圖 | 舌骨由前外側視 | 11 | 第四十圖 | 飛(跗)關節的內側面 | 29 |
| 第十圖 | 寰椎的前面 | 13 | 第四十一圖 | 馬體淺層肌肉 | 31 |
| 第十一圖 | 樞椎的側面 | 13 | 第四十二圖 | 馬體深層肌肉 | 33 |
| 第十二圖 | 第五頸椎的前面 | 13 | 第四十三圖 | 頭深部肌肉 | 33 |
| 第十三圖 | 第七胸椎的前面 | 13 | 第四十四圖 | 左前肢的肌肉 | 35 |
| 第十四圖 | 第十二胸椎的側面 | 13 | 第四十五圖 | 左前肢主要肌肉的起止點 | 37 |
| 第十五圖 | 第十六胸椎的前面 | 13 | 第四十六圖 | 右側骨盆和大腿的肌肉 | 39 |
| 第十六圖 | 第二腰椎的前面 | 15 | 第四十七圖 | 右側骨盆和大腿的肌肉(深部) | 39 |
| 第十七圖 | 第六腰椎的後面 | 15 | 第四十八圖 | 小腿部肌肉,前面 | 41 |
| 第十八圖 | 荐骨的背側面 | 15 | 第四十九圖 | 小腿部肌肉,後面淺部 | 41 |
| 第十九圖 | 第一尾椎的後面 | 15 | 第五十圖 | 小腿部肌肉,後面深部 | 41 |
| 第二十圖 | 左第一肋骨(左圖)及右第八
肋骨(右圖)的內側面 | 17 | 第五十一圖 | 左後肢主要肌肉的起止點 | 43 |
| 第二十一圖 | 胸骨的側面 | 17 | 第五十二圖 | 左前肢腕關節以下的滑液囊
及腱滑液鞘 | 45 |
| 第二十二圖 | 左前肢骨的外側面(左圖)
及內側面(右圖) | 19 | 第五十三圖 | 左前肢腕關節以下腱滑液鞘
的位置 | 45 |
| 第二十三圖 | 左後肢骨的外側面(左圖)
及內側面(右圖) | 21 | 第五十四圖 | 左後肢跗關節部的滑液囊和
腱滑液鞘 | 45 |
| 第二十四圖 | 盆骨的背面 | 23 | 第五十五圖 | 左後肢跗關節以下滑液囊及
腱滑液鞘的位置 | 45 |
| 第二十五圖 | 盆骨的腹面 | 23 | 第五十六圖 | 左前臂中段的橫切面,由上
向下視 | 47 |
| 第二十六圖 | 馬的項韌帶 | 25 | 第五十七圖 | 左腕部的橫切面,由上向下視 | 47 |
| 第二十七圖 | 脊椎關節及韌帶 | 25 | 第五十八圖 | 左掌部在籽骨正上處的橫切
面,由上向下視 | 47 |
| 第二十八圖 | 寰枕及寰樞關節的背面 | 25 | 第五十九圖 | 指部,由掌側視 | 47 |
| 第二十九圖 | 肋椎關節的前面 | 25 | | | |
| 第三十圖 | 肩關節的外側面 | 27 | | | |
| 第三十一圖 | 肘關節的後外側面 | 27 | | | |

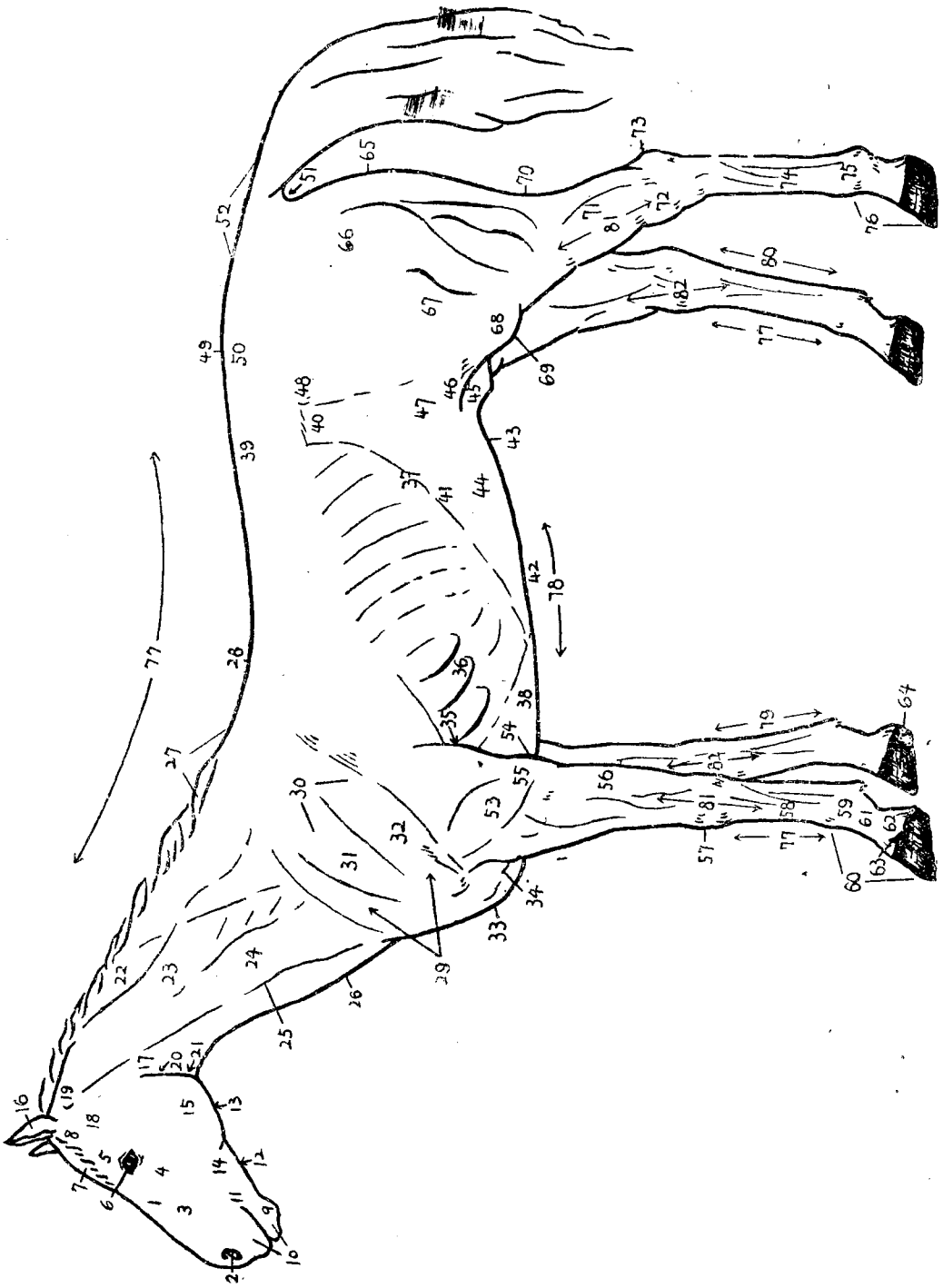
第六十圖	右大腿中段的橫切面，遠端由上向下視	49	第九十二圖	喉軟骨的右側面	79
第六十一圖	左小腿上和中三分之一交界處的橫切面，遠端由上向下視	49	第九十三圖	拆開的喉軟骨	79
第六十二圖	頸部在第五頸椎處的橫切面（後部由前方視）	49	第九十四圖	喉的肌肉（甲狀軟骨已切去一部分）	81
第六十三圖	胸部在第二胸椎處的橫切面（後半部由前方視）	51	第九十五圖	肺由左肋面視	81
第六十四圖	胸部在第六胸椎處的橫切面（後半部由前方視）	53	第九十六圖	右肺的縱隔面	81
第六十五圖	胸部在第八胸椎處的橫切面（後半部由前方視）	55	第九十七圖	胸腔的左側	83
第六十六圖	馬門齒在四不同年齡時的縱切面及咀嚼面（左上角）	57	第九十八圖	胸腔的右側	83
第六十七圖	馬上白齒A及下白齒B的縱切面（上圖）及咀嚼面（下圖）	57	第九十九圖	腎的冠狀切面	85
第六十八圖	馬頭的淺部解剖	59	第一〇〇圖	腎的骨骼關係	85
第六十九圖	馬頭的深部解剖（已鋸去一邊下頷骨）	59	第一〇一圖	腎和腎上腺，由背面視	85
第七十圖	馬頭的縱切面	61	第一〇二圖	腎和腎上腺，由腹面視	85
第七十一圖	馬舌的上側面	61	第一〇三圖	腎盂及終隱窩的鑄型	85
第七十二圖	腹腔分區的示意圖	63	第一〇四圖	公馬生殖系統的背面	87
第七十三圖	腹部的橫切面	65	第一〇五圖	精索及鞘膜的橫切面	87
第七十四圖	腹部的冠狀切面	65	第一〇六圖	公馬骨盆部尿道，由腹面剖視	87
第七十五圖	腹部的矢狀切面	65	第一〇七圖	睪丸及附睪構造模式	87
第七十六圖	公畜骨盆腔的橫切面	65	第一〇八圖	公馬陰莖的側面	89
第七十七圖	母畜骨盆腔的橫切面	65	第一〇九圖	陰莖體的橫切面	89
第七十八圖	馬胃內部粘膜分區	67	第一一〇圖	龜頭及包皮的縱切面	89
第七十九圖	馬胃的壁面	67	第一一一圖	公馬的盆骨腔進口和腹壁後部，由前面視	89
第八十圖	馬胃外層的肌肉	67	第一一二圖	母馬生殖系統（陰道、陰戶、子宮及左子宮角由背面剖開）	91
第八十一圖	馬胃內層的肌肉（將胃翻轉剝去粘膜所見）	67	第一一三圖	母馬右卵巢及附近的構造（子宮角頂端的壁已切開一部分）	91
第八十二圖	馬胃腸的排列	69	第一一四圖	馬心臟的右面	93
第八十三圖	馬肝的臟面	71	第一一五圖	馬心臟的左面	93
第八十四圖	馬脾的臟面	71	第一一六圖	馬心臟基部圖	93
第八十五圖	馬的胰腺、胰管及一段十二指腸	71	第一一七圖	心包構造示意圖	93
第八十六圖	腹腔內臟由腹面剖視，示腸的位置	73	第一一八圖	牛的心臟（示房室束的位置）	95
第八十七圖	腹腔內臟由腹面剖視，腸已大部取出	73	第一一九圖	牛的心臟（示房室束的位置）	95
第八十八圖	公馬右側內臟器官的位置	75	第一二〇圖	頭部左側動脈	97
第八十九圖	母馬左側內臟器官的位置	77	第一二一圖	A.胸頸部動脈	99
第九十圖	口鼻的外部	79		B.胸主動脈的一段	99
第九十一圖	鼻部的軟骨	79		C.主動脈弓的分支	99
			第一二二圖	腹腔動脈、腸系膜前動脈及腸系膜後動脈的分支	101
			第一二三圖	右前肢動脈的分佈（內側面）	103
			第一二四圖	左前肢下段動脈的分佈（後面）	103
			第一二五圖	右後肢及骨盆部動脈的分佈（內側面）	105
			第一二六圖	右後肢脛骨以下動脈的分佈（外側面）	105
			第一二七圖	右後肢下段動脈的分佈	105

第一二八圖	頭部主要靜脈……………	107	第一五二圖	中耳及內耳的示意圖……………	135
第一二九圖	前肢主要靜脈(內側面)……………	109	第一五三圖	內耳的模式圖……………	135
第一三〇圖	後肢主要靜脈(內側面)……………	109	第一五四圖	蹄的側面(已去蹄匣)……………	137
第一三一圖	門靜脈和其分支……………	111	第一五五圖	蹄的縱切面……………	137
第一三二圖	馬頭的底面……………	113	第一五六圖	蹄匣的底面……………	137
第一三三圖	肩臂部的內側面……………	113	第一五七圖	馬頭的淺部解剖……………	139
第一三四圖	骨盆和大腿部的內側面……………	113	第一五八圖	馬頭的深部解剖……………	141
第一三五圖	腦的背面……………	115	第一五九圖	馬頭的深部解剖(已鋸去一邊 下頷骨)……………	143
第一三六圖	腦的底面……………	115	第一六〇圖	馬左眶部的淺部解剖……………	145
第一三七圖	腦的正中切面……………	115	第一六一圖	馬左眶部的深部解剖……………	147
第一三八圖	腦的背面……………	117	第一六二圖	馬胸腔左側的深部解剖……………	149
第一三九圖	腦幹和大腦基節的背面……………	117	第一六三圖	馬胸腔右側的深部解剖……………	151
第一四〇圖	腦底面的動脈……………	117	第一六四圖	右前肢肩臂部的解剖(內側面)……………	153
第一四一圖	脊髓和脊膜的示意圖……………	119	第一六五圖	右前肢前臂以下的解剖(內側 面)……………	155
第一四二圖	脊髓後端的背面……………	119	第一六六圖	右前肢肩臂部和前臂的解剖 (外側面)……………	157
第一四三圖	面神經的分支……………	121	第一六七圖	右側臀部和大腿的解剖(外側 面)……………	159
第一四四圖	三叉神經的分支……………	123	第一六八圖	右側大腿和骨盆腔的解剖(內 側面)……………	161
第一四五圖	頭深部的各對腦神經……………	125	第一六九圖	右側小腿和腳的解剖(外側面)……………	163
第一四六圖	臂神經叢及其分支……………	127			
第一四七圖	腰薦神經叢及其分支……………	129			
第一四八圖	植物性神經系統的示意圖……………	131			
第一四九圖	眼的外表……………	133			
第一五〇圖	眼球的縱切面……………	133			
第一五一圖	外耳的軟骨……………	135			

1. 鼻部 *Regio nasalis*
2. (外)鼻孔 *Naris*
3. 鼻側部 *R. lateralis nasi*
4. 眶下部 *R. infraorbitalis*
5. 眶上部 *R. supraorbitalis*
6. 眼窠 *Fossa oculi*
7. 額部 *R. frontalis*
8. 頂部 *R. parietalis*
9. 額部 *R. mentalis*
10. 唇部 *R. labialis* 又口部 *R. oralis*
11. 唇連合 *Commissura labiorum*
12. 頰下部 *R. submandibularis*
13. 舌下部 *R. subhyoidea s. sublingualis*
14. 頰部 *R. buccalis*
15. 咬肌部 *R. meseterica*
16. 耳 *Auricle*
17. 腮腺部 *R. parotides*
18. 顳部 *R. temporalis*
19. 項頂部 *R. nuchalis*
20. 咽部 *R. pharyngea*
21. 喉部 *R. laryngea*
22. 頸上緣 *Margo cervicalis dorsalis*
23. 頸側部 *R. cervicalis lateralis*
24. 臂頭肌部 *R. brachiocephalica*
25. 頸靜脈溝 *Fossa jugularis*
26. 頸下部 *R. cervicalis ventralis*
27. 鬐甲部 *R. interscapularis s. Withers*
28. 背部 *R. dorsalis s. Dorsum*
29. 肩臂部 *R. omobrachialis*

30. 肩胛部 *R. scapularis*
31. 岡上部 *R. supraspinum*
32. 岡下部 *R. infraspinum*
33. 胸前部 *R. praesternalis*
34. 胸圍溝 *Sulcus lateralis pectoris*
35. 腋部 *R. axillaris*
36. 肋部 *R. costalis*
37. 肋弓 *Arcus costarum*
38. 胸部 *R. sternalis*
39. 腰部 *R. lumbalis*
40. 腰旁窩 *Fossa paralumbalis*
41. 季肋部 *R. parachondrica s. hypocondrica*
42. 劍狀軟骨部 *R. xiphoida*
43. 臍部 *R. umbilicalis*
44. 腹中部 *R. mesogastrica*
45. 腹後部 *R. hypogastrica*
又鼠蹊部 *R. inguinalis*
46. 膝皺襞 *Plica genualis*
47. 脅 *Flank*
48. 髖骨結節 *Tuber coxae*
又腰角 *Point of hip.*
49. 荐部 *R. sacralis*
50. 臀部 *R. glutaeta*
51. 會陰部 *R. perinealis*
52. 尾部又尾 *R. coccygea s. cauda*
53. 臂部 *R. brachialis*
54. 鈎突部 *R. anconaea*
55. 肘部 *R. cubitalis*

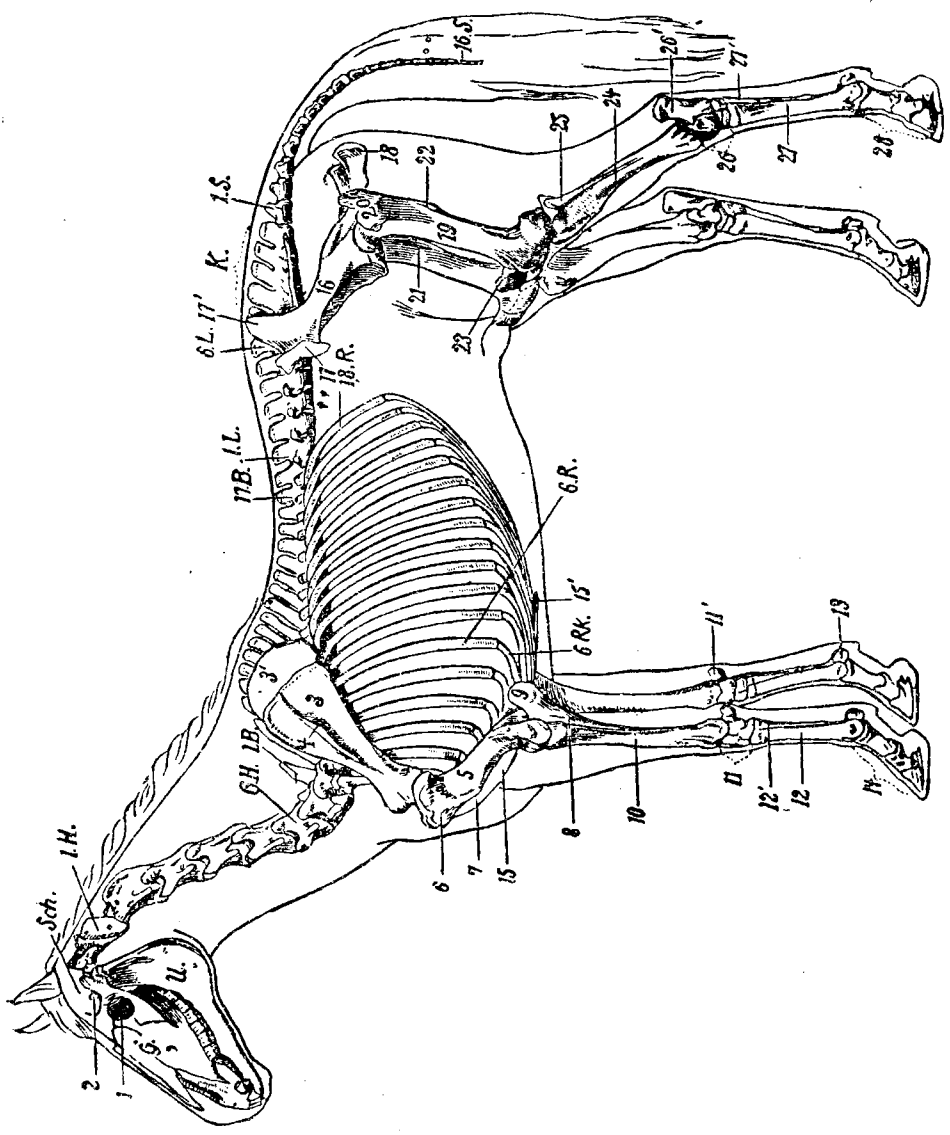
56. 前臂部 *R. antibrachialis*
57. 腕部 *R. carpus*
58. 掌部 *R. metacarpi* 又前管 *Fore cannon*
59. 掌指部 *R. metacarpophalangea*
又繫節 *Fetlock*
60. 指部 *R. digitus manus*
61. 第一指節部 *R. phalangis proximalis*
62. 第二指節部 *R. phalangis media*
63. 第三指節部 *R. phalangis distalis*
64. 蹄部 *R. ungula*
65. 坐骨結節 *Tuber ischii*
又尻尖 *Angle of buttock*
66. 髖部 *R. coxalis* 又臀角 *Hip*
67. 股部 *R. femoralis*
68. 膝部 *R. genualis*
69. 髌骨部 *R. patellaris*
70. 膕部 *R. poplitea*
71. 小腿部 *R. cruralis*
72. 跗部 *R. tarsea* 又飛節 *Hock*
73. 跟結節部 *R. tuber calcanei*
74. 蹠部 *R. metatarsea* 又後管 *Hind cannon*
75. 蹠趾部 *R. metatarsophalangea* 又球節
76. 趾部 *R. digitus pedis*
77. 背側 *Dorsal*
78. 腹側 *Ventral*
79. 掌側 *Volar*
80. 蹠側 *Plantar*
81. 外側 *Lateral*
82. 內側 *Medial*



第一圖 馬體外部名稱

第二圖 馬體全身骨骼

- | | |
|------------------------------------|---|
| 1.H. 寰椎 Atlas. | 10. 橈骨 Radius |
| 6.H. 第六頸椎 Vertebra cervicalis 6 | 11. 腕骨 Ossa carpi |
| 1.B. 第一胸椎 Vertebra thoracalis 1 | 11'. 副腕骨 Os carpi accessorium |
| 17.B. 第十七胸椎 Vertebra thoracalis 17 | 12. 第三或大掌骨 Os metacarpale tertium |
| 1.L. 第一腰椎 Vertebra lumbalis 1 | 12'. 第四或小掌骨 Os metacarpale quartum |
| 6.L. 第六腰椎 Vertebra lumbalis 6 | 13. 近側籽骨 Ossa sesamoidea phalangis primae |
| K. 荐骨 Os sacrum | 14. 指骨 Ossa digitarum |
| 1.S. 第一尾椎 Vertebra coccygeus 1 | 15. 胸骨 Sternum |
| 16.S. 第十六尾椎 Vertebra coccygeus 16 | 15'. 劍狀軟骨 Cartilago xiphiodeus |
| 6.R. 第六肋骨 Costa 6 | 16. 髖骨 Os coxae |
| 18.R. 第十八肋骨 Costa 18 | 17. 髖骨結節 Tuber coxae |
| 6.R.K. 第六肋軟骨 Cartilago costalis 6 | 17'. 荐骨結節 Tuber sacrale |
| G. 面骨 Ossa faciei | 18. 坐骨節結 Tuber ischii |
| Sch. 顱骨 Ossa cranii | 19. 股骨 Os femoris |
| U. 下頷骨 Mandibula | 20. 大轉子 Trochanter major |
| 1. (眼)眶 Orbita | 21. 小轉子 Trochanter minor |
| 2. 冠狀突 Processus coronoideus | 22. 第三轉子 Trochanter tertius |
| 3. 肩胛骨 Scapula | 23. 髌骨又膝蓋骨 Patella |
| 3'. 肩胛軟骨 Cartilago scapulae | 24. 脛骨 Tibia |
| 4. 肩胛岡 Spina scapulae | 25. 腓骨 Fibula |
| 5. 肱骨 Humerus | 26. 附骨 Ossa tarsi |
| 6. 外側粗隆 Tuberositas lateralis | 26'. 跟結節 Tuber calcis |
| 7. 三角肌粗隆 Tuberositas deltoidea | 27. 第三(大)蹠骨 Os metatarsale tertium |
| 8. 尺骨 Ulna | 27'. 第四(小)蹠骨 Os metatarsale quartum |
| 9. 肘突 Olecranon | 28. 趾骨 Ossa digitarum |



第二圖 馬體全身骨骼

第三圖 馬頭骨的側面

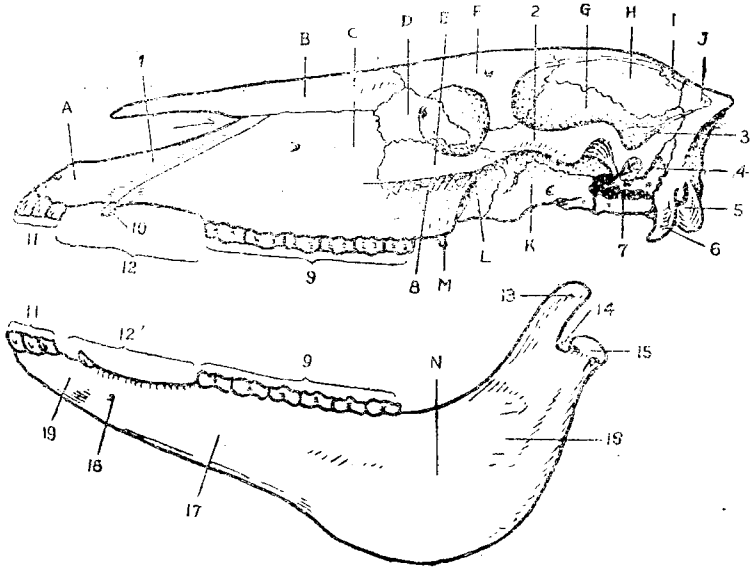
- | | |
|--|---|
| <ul style="list-style-type: none"> A. 門齒骨 <i>Os incisivum</i> B. 鼻骨 <i>Os nasale</i> C. 上頷骨 <i>Maxilla</i> D. 淚骨 <i>Os lacrimale</i> E. 顴骨 <i>Os zygomaticum</i> F. 額骨 <i>Os frontale</i> G. 顳骨 <i>Os temporale</i> H. 頂骨 <i>Os parietale</i> I. 頂間骨 <i>Os interperietale</i> J. 枕骨 <i>Os occipitale</i> K. 蝶骨 <i>Os sphenoidale</i> L. 腭骨 <i>Os palatinum</i> M. 翼骨 <i>Os pterygoideum</i> N. 下頷骨 <i>Mandibula</i> <ul style="list-style-type: none"> 1. 鼻突 <i>Processus nasalis</i> 2. 顴弓 <i>Arcus zygomaticus</i> 3. 顳骨的顳嵴 <i>Crista temporalis</i> | <ul style="list-style-type: none"> 4. 岩顳骨 <i>Os petrosum</i> 5. 枕髁 <i>Condylus occipitalis</i> 6. 副乳狀突 <i>Processus paramastoideus</i> 7. 破裂孔 <i>Foramen lacerum</i> 8. 面嵴 <i>Crista facialis</i> 9.9'. 上、下白齒 <i>Dentes molares</i> 10. 犬齒 11.11'. 上下門齒 <i>Dentes incisivi</i> 12.12'. 齒槽間緣 <i>Margo interalveolaris</i> 13. 冠狀突 <i>Processus coronoideus</i> 14. 下頷切迹 <i>Incisura mandibulae</i> 15. 下頷髁 <i>Condylus mandibulae</i> 16. 垂直部 <i>Pars articularis</i> 17. 水平部 <i>Pars molaris</i> 18. 頰孔 <i>Foramen mentale</i> 19. 下頷體 <i>Corpus mandibulae</i> |
|--|---|

第四圖 馬頭骨的頂面

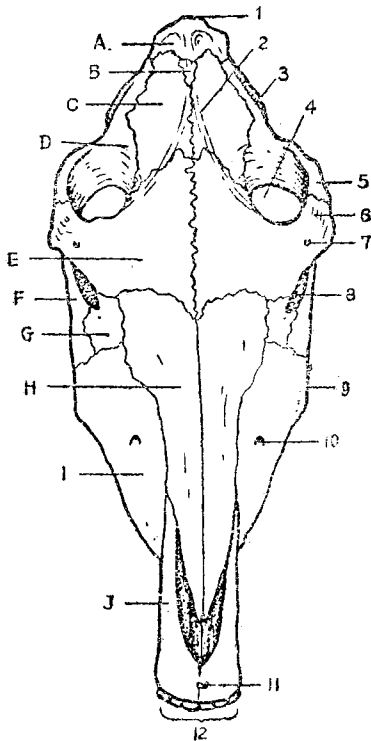
- | | |
|---|--|
| <ul style="list-style-type: none"> A. 枕骨 B. 頂間骨 C. 頂骨 D. 顳骨 E. 額骨 F. 顴骨 G. 淚骨 H. 鼻骨 I. 上頷骨 J. 門齒骨 <ul style="list-style-type: none"> 1. 項嵴 <i>Crista nuchalis</i> | <ul style="list-style-type: none"> 2. 矢狀外嵴 <i>Crista sagittalis externa</i> 3. 顳嵴 4. 顳窩 <i>Fossa temporalis</i> 5. 顴弓 6. 眶上突及顴突 <i>Processus zygomaticus</i> 7. 眶上孔 <i>Foramen supraorbitale</i> 8. (眼)眶 9. 面嵴 10. 眶下孔 <i>Foramen infraorbitale</i> 11. 門齒孔 <i>Foramen incisivum</i> 12. 門齒 |
|---|--|

第五圖 馬頭骨的底面

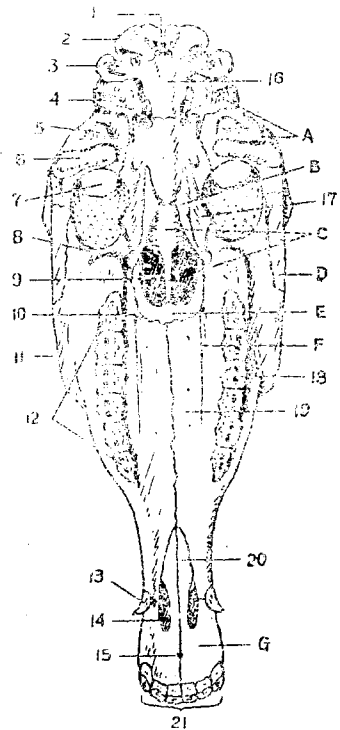
- | | |
|--|--|
| <ul style="list-style-type: none"> A. 顳骨 B. 翼骨 C. 犁骨 <i>Vomer</i> D. 顴骨 E. 腭骨 F. 上頷骨 G. 門齒骨 <ul style="list-style-type: none"> 1. 枕骨大孔 <i>Foramen occipitale magnum</i> 2. 枕髁 3. 副乳狀突 4. 外耳突 <i>Processus acusticus externus</i> 5. 凹後突 <i>Processus postglenoidalis</i> 6. 顳髁 <i>Condylus temporalis</i> 7. 顳窩 | <ul style="list-style-type: none"> 8. 翼突鉤 <i>Hamulus pterygoideus</i> 9. 鼻後孔 <i>Choanae</i> 10. 腭前孔 <i>Foramen palatinum anterius</i> 11. 面嵴 12. 頰齒 13. 犬齒 14. 腭裂 <i>Fissura palatina</i> 15. 門齒孔 16. 枕骨基部 <i>Pars basilaris</i> 17. 腭骨的翼突 <i>Processus pterygoidei</i> 18. 腭溝 <i>Sulcus palatinus</i> 19. 上頷骨腭突 <i>Processus palatinus</i> 20. 門齒骨腭突 21. 門齒 |
|--|--|



第三圖 馬頭骨的側面



第四圖 馬頭骨的頂面



第五圖 馬頭骨的底面

第六圖 馬頭骨後部分的側面

- | | |
|---|---|
| <ul style="list-style-type: none"> A. 枕骨 B. 頂間骨 C. 頂骨 D. 顳骨的鱗顳骨 Squama temporalis E. 蝶骨 F. 額骨的眶部 Pars orbitalis G. 鼻骨 H. 淚骨 I. 額骨 J. 上頷骨 K. 翼骨 | <ul style="list-style-type: none"> 12. 腭後孔 Foramen palatinum aborale 13. 腭骨的垂直部 pars perpendicularis 14. 齒槽結節 Tuber alveolare 15. 翼突鈎 16. 蝶骨的翼突 17. 顳翼 Alae temporales 18. 蝶骨體 Corpus 19. 肌突 Processus muscularis 20. 前裂孔 Foramen lacerum anterius 21. 舌骨突 Processus hyoideus 22. 後裂孔 Foramen lacerum posterius 23. 枕骨基部 24. 副乳狀突 25. 枕髁 26. 舌下神經孔 Foramen hypoglossi 27. 莖乳突孔 Foramen stylomastoideum 28. 乳狀突 Processus mastoideus 29. 外耳道 Meatus acusticus externus 30. 枕外隆凸 Protuberantia occipitalis externa 31. 項嵴 |
|---|---|

第七圖 馬頭骨的頂面 (示鼻旁竇的外界)

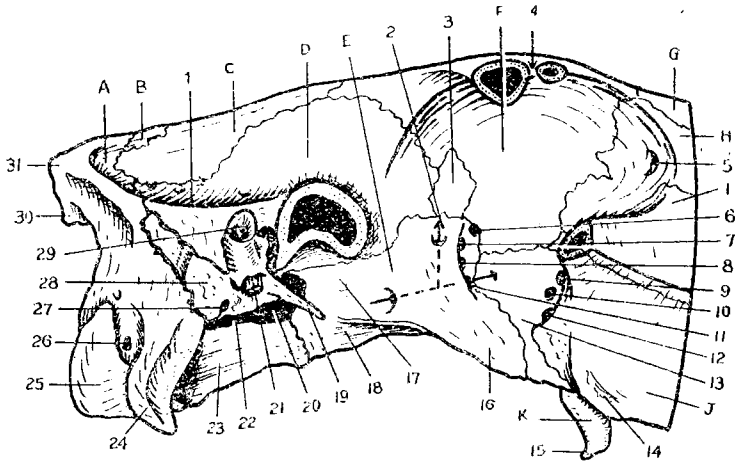
- | | |
|--|---|
| <ul style="list-style-type: none"> 1. 額竇 Sinus frontalis 2. 額頷口 Ostium fronto-maxillare 3. 上頷竇 Sinus maxillaris 的後部
Posterior compartment | <ul style="list-style-type: none"> 4. 上頷竇的前部 Anterior compartment
3與4之間為骨隔 Septum sinus maxillaris |
|--|---|

第八圖 馬頭骨的側面 (示鼻旁竇的外界、骨質淚管及眶下管的位置)

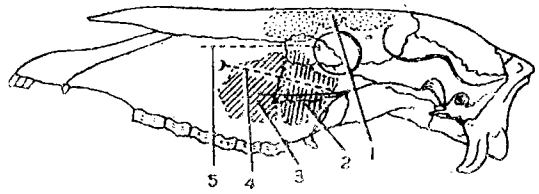
- | | |
|---|--|
| <ul style="list-style-type: none"> 1. 額竇 2. 上頷竇的後部 3. 上頷竇的前部 | <ul style="list-style-type: none"> 4. 眶下管 Canalis infraorbitalis 5. 骨(質)淚管 Canalis lacrimalis osseus |
|---|--|

第九圖 舌骨由前外側視

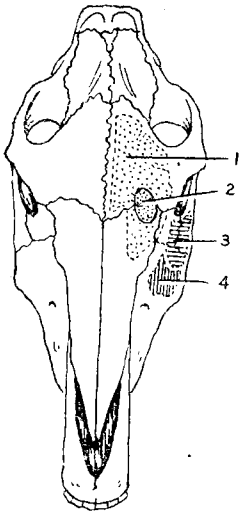
- | | |
|---|---|
| <ul style="list-style-type: none"> 1. 軟骨 2. 大角的關節支 Articular angle 3. 大角的肌支 Muscular angle 4. 大角又莖舌骨 Cornua majora s. Stylohyal 5. 軟骨 6. 甲狀角又甲狀舌骨 Cornua thyreoidea s. Thyroehyal | <ul style="list-style-type: none"> 7. 舌骨體又基舌骨 Corpus ossis hyoidei s. Basihyal 8. 舌突 Processus lingualis 9. 小角又角舌骨 Cornua minora s. Ceratohyal 10. 中角又上舌骨 Cornua media s. Epihyal |
|---|---|



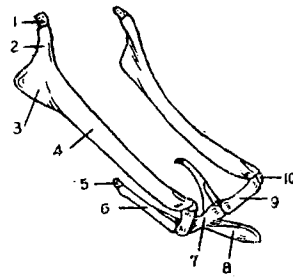
第六圖 馬頭骨後部分的側面(已鋸去顴弓,顯示諸孔),箭頭示翼管
7—12諸孔示大概位置



第八圖 馬頭骨的側面(示鼻旁竇的外界、鼻淚管及、眶下管的位置)



第七圖 馬頭骨的頂面(示鼻旁竇的外界)



第九圖 舌骨,由前外側視

第十圖 寰椎的前面

- | | |
|--------------------------------------|-------------------------------|
| 1. 背結節 Tuberculum dorsale | 4. 寰椎窩 Fossa atlantis |
| 2. 前關節窩 Foveae articulares craniales | 5. 橫突孔 Foramen transversarium |
| 3. 椎孔 Foramen vertebrale | 6. 腹結節 Tuberculum ventrale |

第十一圖 樞椎 Axis 的側面

- | | |
|--|-----------------------------|
| 1. 棘突 Processus spinosus | 5. 橫突 Processus transversus |
| 2. 後關節突 Processus articularis caudalis | 6. 椎體 Corpus vertebrae |
| 3. 椎切迹 Incisura vertebralis | 7. 齒突 Dens axis |
| 4. 椎窩 Fossa vertebrae | 8. 椎間孔
箭頭示橫突孔 |

第十二圖 第五頸椎的前面

- | | |
|---|-----------------------|
| 1. 後關節突 | 5. 橫突孔 |
| 2. 棘突 | 6. 橫突 |
| 3. 前關節突 Processus articularis cranialis | 7. 下棘 Ventral spine |
| 4. 椎孔 | 8. 椎頭 Caput vertebrae |

第十三圖 第七胸椎的前面

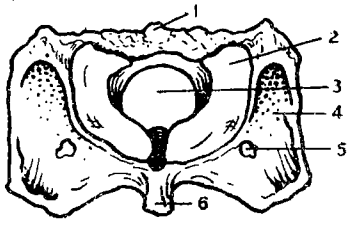
- | | |
|----------------------------|---------------------------------|
| 1. 棘突 | 5. 前肋窩 Fovea costalis cranialis |
| 2. 前關節突 | 6. 椎頭 |
| 3. 橫突 | 7. 椎孔 |
| 4. 橫突窩 Fovea transversaria | |

第十四圖 第十二胸椎的側面

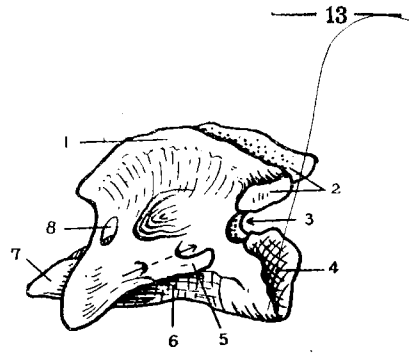
- | | |
|--------|--------------------------------|
| 1. 棘突 | 5. 椎頭 |
| 2. 橫突 | 6. 後關節突 |
| 3. 橫突窩 | 7. 後肋窩 Fovea costalis caudalis |
| 4. 前肋窩 | 8. 椎窩 |

第十五圖 第十六胸椎的前面

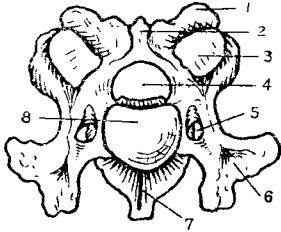
- | | |
|-----------------------------|--------|
| 1. 棘突 | 4. 前肋窩 |
| 2. 乳狀突 Processus mamillaris | 5. 椎頭 |
| 3. 橫突窩 | 6. 椎孔 |



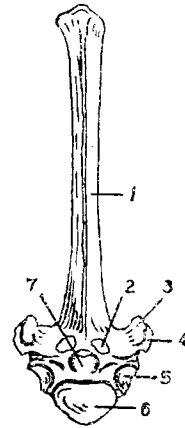
第十圖 寰椎的前面



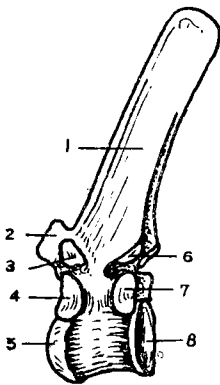
第十一圖 樞椎的側面



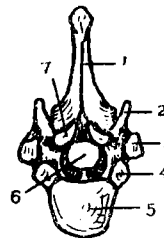
第十二圖 第五頸椎的前面



第十三圖 第七胸椎的前面



第十四圖 第十二胸椎的側面



第十五圖 第十六胸椎的前面

第十六圖 第二腰椎的前面

- | | |
|---------|-------|
| 1. 棘突 | 5. 橫突 |
| 2. 後關節突 | 6. 椎頭 |
| 3. 前關節突 | 7. 椎孔 |
| 4. 椎切迹 | |

第十七圖 第六腰椎的後面

- | | |
|---------|-------------------------------|
| 1. 棘突 | 5. 卵圓關節面 Oval articular facet |
| 2. 後關節突 | 6. 橫突 |
| 3. 前關節突 | 7. 椎孔 |
| 4. 椎切迹 | 8. 椎窩 |

第十八圖 荐骨的背側面

- | | |
|---------------------------|--------------------------------------|
| 1. 前關節突 | 6. 耳狀面 Facies auricularis |
| 2. 2' 荐管 Canalis sacralis | 7. 7' 荐背孔 Foramina sacralia dorsalia |
| 3. 椎體 | 8. 側部 Pars lateralis |
| 4. 卵圓關節面 | 9. 側緣 Lateral border |
| 5. 荐翼 Ala scapularis | 10. 荐棘 Processus spinosi |

第十九圖 第一尾椎的後面

- | | |
|-----------------------|--------|
| 1. 棘突 | 4. 椎窩 |
| 2. 椎弓 Arcus vertebrae | 5. 椎切迹 |
| 3. 椎孔 | 6. 橫突 |