

全国高等学校医学规划教材

局部解剖学

供临床 基础 预防 检验 护理 口腔等专业用

名誉主编 钟世镇

主编 徐达传



高等教育出版社
Higher Education Press

全国高等学校医学规划教材

局部解剖学

供临床 基础 预防 检验 护理 口腔等专业用

名誉主编 钟世镇

主 编 徐达传

副 主 编 张绍祥

编 者 (以姓氏笔画为序)

孙善全	重庆医科大学	孙 俊	昆明医学院
刘恒兴	新乡医学院	李七渝	第三军医大学
李少华	广东医学院	汪华侨	中山大学
张绍祥	第三军医大学	张建一	中南大学
欧阳钧	南方医科大学	徐达传	南方医科大学
潘三强	暨南大学		

绘 图

朱丽萍 山东大学

高等教育出版社

内容简介

高教版《系统解剖学》教材自2003年出版发行以来,以其图文并茂、贴近临床、印制精美等特点受到广大医学院校师生的欢迎。本教材与《系统解剖学》配套,从编写体例到编写风格与《系统解剖学》相映,内容上着重论述正常人体局部结构、层次和毗邻关系,以尸体解剖操作为主线,理论描述与解剖操作紧密结合,突出局部解剖学与临床的密切联系,注重实用性。

本教材适用于医学各专业本科生局部解剖学教学,同时也可作为临床研究生局部解剖学教材。

图书在版编目(CIP)数据

局部解剖学/徐达传主编. —北京:高等教育出版社,
2009.3

供临床 基础 预防 检验 护理 口腔等专业用

ISBN 978-7-04-025351-1

I. 局… II. 徐… III. 局部解剖学-医学院校-教材
IV. R323

中国版本图书馆(CIP)数据核字(2009)第012586号

策划编辑 秦致中 责任编辑 秦致中 特约编辑 蔡 宏 封面设计 于文燕
责任绘图 尹 莉 版式设计 马敬茹 责任校对 张 颖 责任印制 朱学忠

出版发行	高等教育出版社	购书热线	010-58581118
社 址	北京市西城区德外大街4号	免费咨询	800-810-0598
邮政编码	100120	网 址	http://www.hep.edu.cn
总 机	010-58581000		http://www.hep.com.cn
经 销	蓝色畅想图书发行有限公司	网上订购	http://www.landaco.com
印 刷	北京佳信达欣艺术印刷有限公司		http://www.landaco.com.cn
		畅想教育	http://www.widedu.com
开 本	889×1194 1/16	版 次	2009年3月第1版
印 张	17.75	印 次	2009年3月第1次印刷
字 数	540 000	定 价	55.00 元

本书如有缺页、倒页、脱页等质量问题,请到所购图书销售部门联系调换。

版权所有 侵权必究

物料号 25351-00

前 言

《局部解剖学》是由高等教育出版社组织编写的全国高等学校医学规划教材。2007年12月初在重庆召开了编委会,按照国家规划教材建设的基本原则和要求,以及21世纪我国医学教育的发展趋势,拟以转变教学观念,深化教学改革,提高教学质量,促进解剖学教学发展,加快实现培养全面素质型医学人才为本教材的教育目标。

在选材上,本教材强调基础理论、基本知识、基本技能;体现思想性、科学性、先进性、启发性和适用性,努力融合渗透局部解剖学和临床手术学的新进展。注意突出局部解剖学是着重于论述正常人体局部的结构、层次和毗邻关系的特点,突出局部解剖学与临床的密切结合,突出实用性。局部解剖学的学习特点是以尸体解剖操作为主,注意将局部解剖学的理论描述与解剖操作相结合。尽可能地减少与系统解剖学教材内容的重复。

本教材共分9章,除绪论外,教材内容的编排,按国内多数院校局部解剖学课程安排的顺序,即上肢、下肢、头部、颈部、胸部、腹部、盆部与会阴和脊柱区。鉴于有的院校未专设断层解剖学课程,而现代临床医学的发展又需要掌握断层解剖学的基础知识。为此,专列“人体断层解剖”一章,选编了包括头颈、胸腹、盆部和上下肢经典的断层尸体标本图17幅,对各断层面上显示的重要结构及其位置关系进行简要论述。本教材编写体例与高等教育出版社的《系统解剖学》相映,在每章的开头列出[学习目标],为学生指明学习重点内容;在每章之后列出若干综合性思考题,方便复习思考;对与临床密切相关的内容专列[临床联系],局部解剖学与临床密切结合,以便更好地理解、掌握和应用。

在教材编写过程中,我们参考了各种版本的全国统编教材、专著和有关院校的相关教材,在书后以参考文献列出。名誉主编中国工程院院士钟世镇教授对本教材的编写进行了具体指导,提出了许多宝贵的指导性意见。《中国临床解剖学杂志》编辑黄美贤老师为书稿插图的修改标注付出了辛勤的劳动,做了大量的工作;董宁编辑为书稿打字、校对等付出了辛勤的劳动,在此表示衷心的感谢!

我们期望该教材能够适应我国医学教育改革的要求,适合教学的实际需要,而我们的水平有限,纰误疏漏在所难免,恳请同行专家、广大师生和其他读者指正,以便今后修订完善。

徐达传 张绍祥
2008年10月

目 录

绪论	1	(四) 坐骨小孔及穿行结构	10
一、人体结构概述	1	(五) 髋关节的韧带及髋周围动脉网	10
(一) 皮肤	1	第三节 股部	12
(二) 浅筋膜	1	一、股前内侧区	12
(三) 深筋膜	1	(一) 浅层结构	12
(四) 肌	1	(二) 深层结构	14
(五) 血管	2	二、股后区	19
(六) 淋巴管和淋巴结	2	(一) 浅层结构	19
(七) 神经	2	(二) 深层结构	19
二、解剖器械和使用方法	2	第四节 膝部	20
(一) 解剖刀	2	一、膝前区	20
(二) 解剖镊	2	(一) 浅层结构	20
(三) 解剖剪	2	(二) 深层结构	20
(四) 拉钩	3	二、膝后区	20
(五) 其他器械	3	(一) 浅层结构	20
三、各种结构的解剖技术	3	(二) 深层结构	20
(一) 皮肤解剖法	3	三、膝关节的韧带及动脉网	21
(二) 浅筋膜解剖法	3	第五节 小腿部	23
(三) 深筋膜解剖法	3	一、小腿前外侧区	23
(四) 肌肉解剖法	3	(一) 浅层结构	23
(五) 血管神经解剖法	3	(二) 深层结构	23
(六) 脏器解剖法	4	二、小腿后区	25
四、解剖操作要求	4	(一) 浅层结构	25
第一章 下肢	5	(二) 深层结构	25
第一节 概述	5	第六节 踝与足部	27
一、境界与分区	5	一、踝前区与足背	27
二、表面解剖	6	(一) 浅层结构	27
(一) 体表标志	6	(二) 深层结构	27
(二) 颈干角和膝外翻角	6	二、踝后区	29
(三) 体表投影	6	(一) 浅层结构	29
第二节 臀部	7	(二) 深层结构	29
一、境界	7	三、足底	29
二、浅层结构	7	(一) 浅层结构	29
三、深层结构	8	(二) 深层结构	29
(一) 深筋膜	8	(三) 足弓	31
(二) 肌层	8	第七节 下肢的解剖操作	32
(三) 梨状肌上、下孔及其穿行的结构	9	一、下肢前部浅层结构的解剖	32

(一) 皮肤切口	32	(三) 前臂屈肌后间隙	52
(二) 解剖浅筋膜内结构	33	第四节 肩胛区、三角肌区、臂后区、肘后区	
二、下肢前部深层结构的解剖	33	和前臂后区	52
(一) 解剖股三角及其内容	33	一、浅层结构	52
(二) 解剖收肌管及其内容	33	(一) 浅静脉	52
(三) 解剖股内侧肌群及闭孔神经	34	(二) 浅淋巴结	52
(四) 解剖小腿深筋膜	34	(三) 皮神经	52
(五) 解剖小腿前外侧区及足背深层		二、深层结构	52
结构	34	(一) 深筋膜	52
三、下肢后部浅层结构的解剖	34	(二) 肌与局部结构	53
(一) 皮肤切口	34	(三) 血管	56
(二) 层次解剖	34	(四) 神经	57
四、下肢后部深层结构的解剖	35	第五节 腕和手	58
第二章 上肢	37	一、腕	58
第一节 概述	38	(一) 腕前区	58
一、境界与分区	38	(二) 腕后区	59
(一) 境界	38	二、手	60
(二) 分区	38	(一) 手掌	60
二、表面解剖	38	(二) 手背	65
(一) 体表标志	38	(三) 手指	66
(二) 体表投影	39	第六节 上肢的解剖操作	68
三、物理检查	40	一、胸前区浅层与腋区	68
(一) 上肢的长度、轴线和提携角	40	(一) 皮肤切口	68
(二) 对比关系	40	(二) 解剖浅层结构	68
第二节 胸前区浅层与腋区	40	(三) 解剖深层结构	69
一、胸前区浅层	40	二、臂前区、肘前区和前臂前区	69
二、腋区	40	(一) 皮肤切口	69
(一) 腋窝的构成	41	(二) 解剖浅层结构	69
(二) 腋窝的内容	41	(三) 解剖臂部深层结构	70
第三节 臂前区、肘前区和前臂前区	45	(四) 解剖肘窝	70
一、浅层结构	45	(五) 解剖前臂深层结构	70
(一) 皮肤与浅筋膜	45	三、肩胛区、三角肌区、臂后区、肘后区	
(二) 浅静脉	45	和前臂后区	70
(三) 浅淋巴管和浅淋巴结	46	(一) 皮肤切口	70
(四) 皮神经	46	(二) 解剖浅层结构	71
二、深层结构	46	(三) 解剖深层结构	71
(一) 深筋膜	46	四、腕和手	71
(二) 臂肌前群	46	(一) 解剖腕前区、手掌和手指掌面	71
(三) 臂部血管神经束	47	(二) 解剖腕后区、手背和手指背面	72
三、肘窝	49	第三章 头部	74
四、前臂前区深层结构	50	第一节 概述	74
(一) 前臂肌前群	50	一、境界与分区	74
(二) 前臂血管神经束	51	二、表面解剖	74

(一) 体表及骨性标志	74	(二) 浅筋膜	103
(二) 体表投影	76	二、颈深筋膜及筋膜间隙	104
第二节 面部	77	(一) 颈深筋膜	104
一、面部浅层结构	77	(二) 颈筋膜间隙	106
(一) 皮肤与浅筋膜	77	第三节 颈前区	106
(二) 面肌	77	一、舌骨上区	106
(三) 血管、淋巴及神经	78	(一) 颌下三角	106
二、面侧区	80	(二) 下颌下三角	107
(一) 腮腺咬肌区	80	二、舌骨下区	108
(二) 面侧深区	82	(一) 颈动脉三角	108
(三) 面侧区的间隙	85	(二) 肌三角(甲状腺区)	110
第三节 颅部	86	第四节 胸锁乳突肌区及颈根部	117
一、颅顶	86	一、胸锁乳突肌区	117
(一) 额顶枕区	86	(一) 境界	117
(二) 颞区	88	(二) 内容	117
(三) 颅顶骨	88	二、颈根部	118
二、颅底内面	89	(一) 境界	118
(一) 颅前窝	89	(二) 内容	118
(二) 颅中窝	90	第五节 颈外侧区	121
(三) 颅后窝	92	一、枕三角	121
三、颅内、外静脉的交通	94	(一) 境界	121
(一) 通过面部静脉与翼丛的交通途径	94	(二) 内容	121
(二) 通过导静脉的交通途径	94	二、锁骨上三角	122
(三) 通过板障静脉的交通途径	94	(一) 境界	122
第四节 头部的解剖操作	95	(二) 内容	122
一、面部	95	第六节 颈部淋巴	123
(一) 尸位及切口	95	一、颈部淋巴的特点	123
(二) 层次解剖	95	二、颈部淋巴结的分群及其引流范围	123
二、颅部	97	(一) 颈上部淋巴结	123
(一) 解剖颅顶部软组织	97	(二) 颈前淋巴结	124
(二) 开颅取脑	98	(三) 颈外侧淋巴结	125
第四章 颈部	100	第七节 颈部的解剖操作	125
第一节 概述	100	一、颈前区和胸锁乳突肌区	125
一、境界与分区	100	(一) 皮肤切口	125
(一) 境界	100	(二) 解剖颈部浅层结构	126
(二) 分区	100	(三) 解剖舌骨上区	126
二、表面解剖和体表投影	101	(四) 解剖舌骨下区	127
(一) 表面解剖	101	二、颈外侧区和颈根部	128
(二) 体表投影	101	(一) 颈外侧区	128
三、颈部的结构特点	102	(二) 颈根部	129
第二节 颈部层次结构	103	第五章 胸部	132
一、浅层结构	103	第一节 胸壁	132
(一) 皮肤	103	一、表面解剖	132

(一) 境界	132	(一) 前纵隔	148
(二) 体表标志	132	(二) 中纵隔	148
(三) 胸部的标志线	133	(三) 后纵隔	149
二、浅层结构	133	第五节 胸部的解剖操作	152
(一) 皮肤	134	一、胸壁、胸膜和肺的解剖方法	152
(二) 浅筋膜	134	二、纵隔的解剖方法	153
(三) 乳房	134	(一) 上纵隔的解剖方法	153
三、深层结构	135	(二) 中纵隔的解剖方法	153
(一) 深筋膜	135	(三) 后纵隔的解剖方法	154
(二) 肌层	135	第六章 腹部	155
(三) 肋和肋间隙	136	第一节 概述	155
(四) 胸廓内血管和胸横肌	137	一、境界与分区	155
(五) 淋巴结	138	(一) 境界	155
(六) 胸内筋膜	138	(二) 分区	155
第二节 膈	139	二、表面解剖	156
一、膈的位置与分部	139	(一) 骨性标志	156
(一) 位置	139	(二) 软组织标志	156
(二) 分部	139	第二节 腹前外侧壁	156
二、膈的裂孔与薄弱区	140	一、层次结构	156
三、膈的血管、淋巴和神经	140	(一) 皮肤	156
四、膈的功能	140	(二) 浅筋膜	156
第三节 胸腔及其内容	141	(三) 肌层	158
一、胸膜	141	(四) 腹横筋膜	161
(一) 壁胸膜的分部	141	(五) 腹膜外筋膜	161
(二) 胸膜的体表投影	142	(六) 壁腹膜	162
(三) 胸膜的血管、淋巴和神经	143	二、腹股沟区	162
二、胸膜腔	143	(一) 腹股沟管	162
(一) 胸膜腔	143	(二) 精索	163
(二) 胸膜隐窝(胸膜窦)	143	(三) 睾丸下降与腹股沟疝的关系	163
三、肺	143	第三节 腹膜与腹膜腔	165
(一) 肺的体表投影	143	一、概述	166
(二) 肺门和肺根	143	二、腹膜与腹、盆脏器的关系	167
(三) 支气管肺段	144	三、腹膜形成的结构	167
(四) 肺的血管、淋巴和神经	145	(一) 网膜	167
第四节 纵隔	145	(二) 系膜	168
一、上纵隔	146	(三) 韧带	168
(一) 胸腺	146	(四) 腹膜皱襞、隐窝和陷凹	169
(二) 上腔静脉及其属支	147	四、腹膜腔的分区与间隙	170
(三) 主动脉弓及其分支	147	(一) 结肠上区	170
(四) 气管胸部及其分支	147	(二) 结肠下区	170
(五) 食管和胸导管	148	第四节 结肠上区	172
(六) 纵隔前淋巴结	148	一、胃	173
二、下纵隔	148	(一) 胃的形态和分部	173

(二) 胃的位置和毗邻	173	(四) 淋巴与神经	199
(三) 胃壁的构造	173	(五) 被膜	199
(四) 胃的血管	174	二、肾上腺	200
(五) 胃的淋巴管和淋巴结	175	三、输尿管腹部	201
(六) 胃的神经	176	四、腹主动脉	201
二、十二指肠	177	五、下腔静脉	202
(一) 十二指肠的分部	177	六、乳糜池	202
(二) 十二指肠各部毗邻	177	七、腰交感干	202
(三) 十二指肠的结构特点	178	八、腰丛	204
(四) 十二指肠的血管、淋巴和神经	178	第七节 腹部的解剖操作	204
三、胰	178	一、腹前外侧壁	204
(一) 胰的形态、位置	178	(一) 皮肤切口及翻皮	204
(二) 胰的分部和毗邻	178	(二) 解剖浅筋膜	204
(三) 胰管	180	(三) 解剖腹前外侧壁的肌肉和肌间血管、 神经	204
(四) 胰的血管、淋巴和神经	180	(四) 解剖腹股沟区	205
四、脾	180	(五) 解剖阴囊和精索	205
(一) 脾的形态、位置和毗邻	180	二、腹膜与腹膜腔	205
(二) 脾的血管、神经和淋巴回流	180	(一) 打开腹膜腔	205
五、肝	181	(二) 观察腹膜形成的结构及腹腔脏器	205
(一) 肝的形态、位置与毗邻	181	(三) 探查腹膜腔间隙	206
(二) 肝内管道系统及肝的分叶、分段	183	三、结肠上区	206
(三) 肝的淋巴和神经	185	(一) 解剖胃的血管、淋巴结和神经	206
六、肝外胆道	185	(二) 解剖胰、十二指肠和脾的血管	207
(一) 胆囊和胆囊管	186	(三) 解剖肝十二指肠韧带、胆囊、胆总管和 肝管	207
(二) 肝管、肝总管和胆总管	186	四、结肠下区	207
第五节 结肠下区	188	(一) 解剖肠系膜上动、静脉	207
一、空肠和回肠	189	(二) 解剖肠系膜下动、静脉	207
(一) 位置与形态结构	189	(三) 观察十二指肠后方的重要结构	207
(二) 肠系膜	189	五、腹膜后隙	207
(三) 血管、淋巴及神经	189	(一) 解剖肾被膜、肾及肾上腺和输尿管	207
二、盲肠和阑尾	191	(二) 解剖腹后壁的血管、淋巴结、淋巴管及 腹腔神经丛与腰交感干	208
三、结肠	192	第七章 盆部与会阴	209
(一) 分部及各部的毗邻	192	第一节 概述	209
(二) 血管	192	一、境界与分区	209
(三) 淋巴和神经	193	二、表面解剖	210
四、肝门静脉	193	第二节 盆部	210
(一) 肝门静脉的属支	194	一、骨盆整体观	210
(二) 肝门静脉与上、下腔静脉之间的吻合	195	二、盆壁肌	211
第六节 腹膜后间隙	196	三、盆底肌与盆膈	211
一、肾	196	(一) 盆底肌	211
(一) 位置与毗邻	196		
(二) 肾门、肾蒂和肾窦	197		
(三) 肾的血管与肾段	198		

(二) 盆膈	211	(四) 观察尿道	233
四、盆筋膜和盆筋膜间隙	212	(五) 解剖肛区	233
(一) 盆筋膜	212	(六) 解剖尿生殖区	233
(二) 盆筋膜间隙	213	第八章 脊柱区	235
五、盆部的血管、淋巴和神经	214	第一节 概述	235
(一) 动脉	214	一、境界与分区	235
(二) 静脉	215	二、体表标志	235
(三) 淋巴	215	第二节 脊柱区软组织	236
(四) 神经	216	一、浅层结构	236
六、盆腔脏器	216	(一) 皮肤	236
(一) 盆腔脏器的位置排列	216	(二) 浅筋膜	236
(二) 盆腔脏器与腹膜的关系	216	(三) 皮神经	236
(三) 盆腔脏器	217	(四) 浅血管	236
第三节 会阴	223	二、深筋膜	237
一、肛区	223	三、肌层和肌间三角	238
(一) 肛管	223	(一) 肌层	238
(二) 坐骨直肠窝	224	(二) 肌间三角	238
二、尿生殖区	225	四、深部血管和神经	240
(一) 男性尿生殖区	225	(一) 动脉	240
(二) 女性尿生殖区	230	(二) 静脉	240
第四节 盆部与会阴的解剖操作	232	(三) 神经	240
一、盆部	232	五、椎管及其内容	241
(一) 盆腔脏器的观察	232	(一) 椎管	241
(二) 盆腔腹膜的观察	232	(二) 椎管内容	241
(三) 解剖追踪输尿管、输精管与子宫		第三节 脊柱区的解剖操作	246
圆韧带	232	一、皮肤切口	246
(四) 探查盆筋膜间隙	232	二、层次解剖	246
(五) 解剖观察盆部血管、神经和淋巴结	232	(一) 解剖浅层结构	246
二、会阴	233	(二) 解剖深层结构	247
(一) 解剖阴茎	233	第九章 人体断层解剖	249
(二) 解剖阴囊	233	主要参考文献	262
(三) 正中矢状面平分盆部和会阴	233	中英文名词对照	263

绪 论

局部解剖学 regional anatomy 是研究人体各局部的层次结构及器官结构的位置、毗邻关系及其临床应用的科学。局部解剖学是临床医学,特别是外科手术学科和影像诊断学科的主要基础学科,具有很强的临床实际应用意义。因此,局部解剖学是基础医学与临床医学之间的桥梁课程,要成为一名好的临床医生,就必须认真地学习好局部解剖学。

一、人体结构概述

人体可分为头部、颈部、躯干(包括胸部、腹部、盆部与会阴)及四肢,各部又可再分若干部分。每一局部的解剖都是按人体的层次循序渐进的,所以首先要建立人体结构的基本概念。

(一) 皮肤

皮肤 skin 被覆于体表,由表皮和真皮组成,真皮的深面借结缔组织纤维束与浅筋膜相连。人体各部皮肤厚薄不一,通常腹侧(屈侧)皮肤较薄,背侧(伸侧)较厚,但手、足部的皮肤相反。手掌、足底及项背部皮肤最厚,眼睑、阴茎、小阴唇等处的皮肤最薄。人体各部皮肤的纹理也不一致,作皮肤切口如与皮纹平行,愈合后瘢痕较小。因此,临床手术作皮肤切口时应力求与皮纹一致。

(二) 浅筋膜

浅筋膜 superficial fascia 位于皮下,又称**皮下组织**或**皮下脂肪**,由疏松结缔组织构成,遍布于全身。筋膜的厚、薄差别很大,儿童、妇女和肥胖者较厚,老年人、男性和瘦弱者较薄,同一个体的不同部位浅筋膜的厚度也不同。

浅筋膜内有浅动、静脉,淋巴管和皮神经分布。浅动脉供应皮肤和皮下组织,称之为**皮动脉**,某些部位的皮动脉较粗大,可以其为蒂切取皮瓣,进行皮瓣移植修复皮肤软组织缺损。浅静脉较粗大,没有动脉伴行,行程中多互相吻合,并常与深静脉交通,最后穿深筋膜注入深静脉。浅淋巴管丰富但很细小,管壁薄而透明。皮神经穿出深筋膜后,在浅筋膜内走行,并分细支至皮肤。在头颈交界处、颈部、腋窝和腹股沟等部位的浅筋膜内有众多浅淋巴结。

(三) 深筋膜

深筋膜 deep fascia 又称**固有筋膜 proper fascia**,是由致密纤维结缔组织构成的膜性结构。深筋膜包绕体壁和肢体,是人体结构的浅部与深部的分界平面。人体各部位深筋膜厚、薄,致密度和坚强度均有很大的不同,但均与该部位所执行的机能相适应。深筋膜形成的主要结构有:(1)深筋膜伸入肌群之间,附着于骨,形成**肌间隔 intermuscular septum**;(2)包裹大血管和神经干形成**血管神经鞘**,如腋鞘、颈动脉鞘;(3)包裹腺体则形成**筋膜鞘或囊**,如甲状腺鞘(囊);(4)在腕部和踝部,深筋膜增厚并附于骨形成**支持带**,对其深面的肌腱有约束作用;(5)深筋膜、肌间隔与骨和骨膜之间构成**骨筋膜鞘或筋膜间隙**,感染时积液可在间隙中蓄积蔓延;(6)除肌间隔部位外,在深筋膜覆盖肌肉的部位,深筋膜与肌肉之间存在潜在的**深筋膜下间隙**,仅有疏松结缔组织填充,血管分布少,容易分离,出血少,是手术入路和切取皮瓣的“**外科平面 surgical plane**”。

(四) 肌

肌 muscle 包括平滑肌、心肌和骨骼肌。骨骼肌由肌腹和肌腱两部分构成。肌腹由肌纤维构成的肌束构成,具有收缩功能。肌腱由平行的胶原纤维构成,呈索条状或带状,位于肌的两端,附着于骨面或筋膜上。某些肌或腱在与骨、关节囊和筋膜的接触处,往往有滑膜囊形成。囊壁菲薄,囊内有滑液,有减少摩擦的作用。在手、足一些与骨面邻贴的长肌腱上,深筋膜与滑膜囊共同形成**双层管状的腱鞘**。每块肌肉均有恒定的血管神经分布,支配肌的神经多与肌的主要营养动脉伴行经肌门进入肌内。掌握主要肌肉的动脉的支数、管径和

入肌的部位及其在肌内的分布,在带血管的肌瓣或肌皮瓣移植具有重要意义。

(五) 血管

尸体解剖时所能见到的血管是动脉和静脉。

动脉 artery 管径较同名静脉小,壁厚腔圆有弹性。没有灌注色料填充剂的标本,动脉颜色发白,管腔内空虚,不含血液。

静脉 vein 管径较粗,壁较薄,弹性差,静脉腔内常含有凝固血块,呈紫蓝色。静脉的属支多,交通吻合多。浅静脉多单独走行,而深静脉多与动脉伴行,中、小动脉的伴行静脉常为两条,位于动脉的两侧。

(六) 淋巴管和淋巴结

淋巴管 lymphatic vessel 细小,壁薄透明,不经染色一般不易剖出,而在淋巴结附近的淋巴管则较易剖露。

淋巴结 lymph node 为圆形或椭圆形,正常如黄豆大小,质地较软,呈灰红色。淋巴结常沿血管配布,多位于人体的较隐蔽处,如腋窝、腠窝、腹股沟及胸、腹、盆腔的血管周围。

(七) 神经

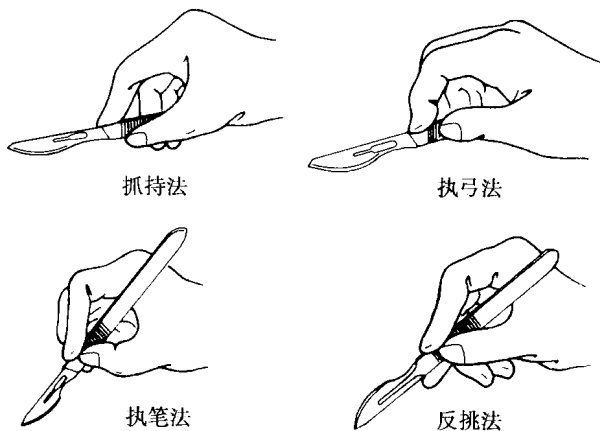
神经 nerve 呈白色条索状,有的部位吻合形成丛。除皮神经外,常与血管伴行,被结缔组织包裹形成血管神经束。支配脏器的内脏神经,常缠绕在脏器和血管壁上形成神经丛,随血管的分支分布。

二、解剖器械和使用方法

工欲善其事,必先利其器。要保证解剖的效果和较高效率,首先必须熟悉解剖器械,掌握器械的使用方法,保持器械良好。每次解剖完以后,必须将解剖器械清洗擦拭干净,妥善保管,防止生锈和受损。

(一) 解剖刀

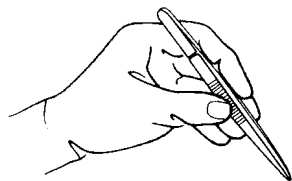
解剖刀为解剖操作常用器械之一。常以刀刃切开皮肤,切断肌肉等组织;以刀尖修洁血管、神经;以刀柄钝性分离组织等。手持刀的方式视需要而定(图绪-1),作皮肤切口时采用抓持法,即用拇指与中、环和小指夹持刀柄,示指指腹按于刀背,犹如持提琴弓状;解剖或修洁肌肉、血管和神经等结构,则多采用执笔法或反挑法。即用拇、示、中指3指捏持刀柄前部近刀片处,犹如执笔写字。多用于指运动,使刀尖或刀刃作小幅度的活动,以利于解剖操作准确、细致。



图绪-1 持刀法

(二) 解剖镊

解剖镊分无齿和有齿两种。无齿镊用于夹持和分离血管、神经和肌肉等;有齿镊仅用于夹持皮肤或坚韧的结构。解剖操作时,一般左手持镊(图绪-2),也可两手同时持镊,分离血管、神经。使用解剖镊时不可用力旋扭,以免镊齿对合不良。



图绪-2 持镊法



图绪-3 持剪(钳)法

(三) 解剖剪

解剖剪有直剪和弯剪,并有长、短之分。剪刀尖有尖头和圆头,也有双圆或一圆一尖的,可按需要选用。一般圆头剪用于剪开组织或剪断血管、神经,有时也用于撑开或分离组织。一尖一圆或尖头直剪,常用于剪

线或拆线。正确的持剪方法是将右手的拇指和无名指各伸入剪柄的一个环内,中指放在剪环的前方,示指顶在剪的运动轴处(图绪-3),这样能起到稳定和定向的作用。

(四) 拉钩

拉钩有宽窄不同、深浅和弯曲角度不同的多种类型。一般用于牵拉、暴露或固定结构,以利于解剖操作的进行。

(五) 其他器械

血管钳用来牵拉皮肤和软组织,常用肋骨剪剪断肋骨,用弓形锯锯开颅骨,用咬骨钳咬断骨、修整骨断端。

三、各种结构的解剖技术

(一) 皮肤解剖法

按各局部规定作皮肤切口(图绪-4),可先在尸体皮肤上,按拟作切口用刀尖的背面划一线痕,再沿此线痕将刀尖与皮肤呈直角切入。感到抵抗力突然减小时,提示刀尖已达浅筋膜。注意切口要浅,以不伤及皮下结构为宜。要注意人体不同部位皮肤的厚度和强度有很大的差异。用有齿镊牵起皮肤的一角,将皮肤掀起,同时使刀刃呈 45° 紧贴真皮与浅筋膜之间剥离皮肤,勿使过多的浅筋膜附于皮片上。

(二) 浅筋膜解剖法

浅筋膜的解剖主要是剖露浅静脉、浅(皮)动脉和皮神经,并清除纤维脂肪组织。浅静脉和浅动脉位于浅筋膜中,沿其走行方向,切开浅筋膜,分离即可暴露。皮神经近端在浅筋膜的深面走行,逐渐分支浅出,可从皮神经穿出深筋膜处开始,沿其走向解剖分离。某些部位的浅筋膜内有浅淋巴结,可用刀尖或无齿镊分开浅筋膜显露淋巴结。将淋巴结提起,推开其周围的结缔组织,可见与淋巴结相连的输入与输出淋巴管。将解剖出的主要浅静脉、浅动脉和皮神经保留,其余结构连同浅筋膜一起修去,暴露深筋膜。

(三) 深筋膜解剖法

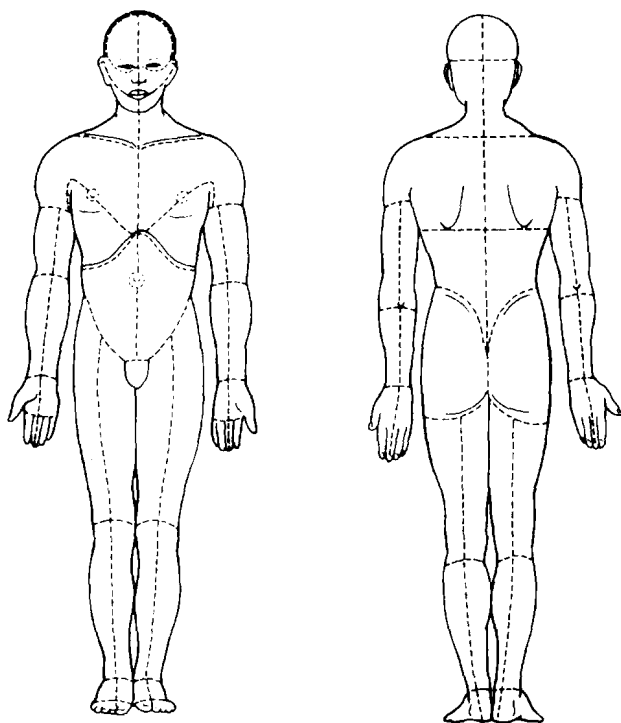
解剖深筋膜,除个别部位外,一般边观察边去除。用有齿镊将深筋膜提起,刀刃平贴肌肉表面,与肌纤维方向一致将深筋膜切除。注意人体各部位的深筋膜的厚薄,纤维走向及与肌肉的关系。四肢及腰背部的深筋膜厚而致密,可整层解剖掀起切除;躯干大部分深筋膜与肌肉结合牢固,只能小片切除;某些部位的深筋膜作为肌的起点或形成腱鞘,则无须切除;在头颈和四肢的一些部位,深筋膜还形成血管神经鞘、筋膜隔和支持带等结构,解剖时要特别注意观察。

(四) 肌肉解剖法

沿肌纤维的方向切开和剥离肌表面的深筋膜,修出肌的边界。注意观察肌的位置、形态、起止、肌纤维的方向、肌与肌腱的配布和血管、神经的分布,并注意理解该肌的作用。在有些部位,为了观察深面的结构,需要将肌肉切断。切断肌肉应严格按解剖操作实施,不可随意切断肌肉。需切断的肌先将肌的边界、血管神经解剖分清,然后用剪刀或刀将肌切断,应注意断端尽量整齐,尽量保持营养和支配肌的血管神经与肌相连。

(五) 血管神经解剖法

在四肢和躯干深部的血管、神经均走行于肌肉与肌肉之间、肌群与肌群之间,在脏器则位于其周围的结



图绪-4 人体解剖皮肤切口示意图

缔组织内,特别是脏器的“门”,如肝门、肺门等处。解剖时沿血管、神经主干的走向,用刀尖划开包绕它们的结缔组织鞘,显露血管、神经主干,然后用无齿解剖镊提起血管、神经,沿其两侧用刀尖背面或剪刀或无齿镊作钝性分离,剔除周围的结缔组织,剖查血管、神经主干分支的起始、行径和分布范围。有时为了显露深面的结构,可去除较粗大的静脉,将其作双重结扎,在结扎线之间剪断静脉。

(六) 脏器解剖法

打开胸、腹腔后,首先要原位暴露脏器,观察其位置、表面形态、浆膜配布、毗邻关系和体表投影;探查浆膜腔,用手伸入浆膜腔,按解剖操作的程序仔细探查浆膜腔的位置、形态、境界、毗邻和大小,特别是壁层和脏层的各个部分及其相互移行和反折处;然后解剖显示其血管、神经,或按解剖操作要求切断血管、神经及其固定装置,取下脏器作进一步解剖观察。

此外,骨组织坚硬,打开胸腔、腹腔时,需要用肋骨剪剪断肋骨,如需打开椎管、颅腔则用钢锯锯开。用咬骨钳咬断骨,应注意修整骨的断端,防止操作时被骨的残端刺伤。

四、解剖操作要求

尸体解剖操作是学习局部解剖学最有效的途径,因此要非常重视尸体解剖操作。要不怕脏、不怕累、不怕异味刺激。要勤动手,善观察,多动脑。注意团结协作,加强总结,理论联系实际,充分利用尸体解剖,学好局部解剖学。

1. **认真做好预习** 预习是保证解剖操作正确顺利进行,提高学习效果所必需的。每次解剖操作之前,必须认真阅读局部解剖学教材,复习系统解剖学相关内容,了解将要解剖局部的内容、解剖操作的重点及大致的解剖顺序,做到心中有数。

2. **严格解剖操作** 严格的解剖操作是学习好局部解剖学的前提。应严格按照老师和教材规定的解剖操作步骤和要求,由浅至深依次进行。解剖时要主次分明,先解剖主要结构,再追寻次要结构,对主要结构要加以保护。对妨碍操作的次要结构,如伴行静脉、淋巴结等,必要时可以切断或切除,但要严格按照操作要求进行,不可盲目切割。

3. **分工协作** 解剖尸体操作是分组进行的,故每次解剖操作之前应明确分工,如主刀、助手、阅读指导和查图等,轮流操作。在解剖过程中,需要剖查的结构应解剖清楚,充分显露,要边操作边观察,注意辨认,认真总结。通过解剖认识和掌握局部结构。

在解剖尸体操作过程中,往往会发现有些结构与教材描述或图谱显示有不同的现象,如某些血管或神经的起点、走行和分支类型的变异,应注意观察和记录,了解这些变异有较重要的临床意义。

4. **爱护尸体标本** 要严肃对待解剖尸体操作,遵守实验室规则。每次解剖结束时,将解剖下来的组织收拾干净,将解剖出来的结构复位,并包裹好以防尸体干坏,打扫卫生,保持实验室的整洁。

在解剖操作过程中,由于人多,应注意安全,防止器械伤及他人。对解剖工具的使用,解剖者的体位、姿势等,都应保持正确,培养严谨的科学作风。

(徐达传)

第一章 下 肢

下肢的结构主要与其负重、运动和维持平衡的功能相适应,因此在结构上与上肢有显著区别。下肢的骨骼粗大,关节连结的形式较复杂,肌肉发达,稳定性更高。

【学习目标】

一、掌握

1. 下肢的境界、分部,下肢的骨性标志,主要血管、神经干的体表投影。
2. 大隐静脉的起止、行程及其属支,大隐静脉的特点及其在高位结扎时的临床意义。
3. 股三角、收肌管和股管的位置、构成及其内容。
4. 股动脉的行径及主要分支、股神经和闭孔神经的分支分布。
5. 股前、股内侧肌群的名称和位置关系。
6. 胫前动脉的行径及主要分支,足背动脉的位置。
7. 腓总神经与腓骨颈的关系;腓浅神经和腓深神经的行径与分布。
8. 小腿前肌群和外侧肌群的肌名称、位置关系和腱滑液鞘。
9. 出入坐骨大孔的血管神经及其分布。
10. 腘窝的界限及其内部结构的位置和排列关系。
11. 股骨头血供的主要来源。
12. 臀肌和股后肌群各肌的名称和位置关系。
13. 胫后动脉的行程及主要分支、分布;足底内、外侧动脉的行程。
14. 胫神经和足底内、外侧神经的行程和分支分布。

二、了解

1. 腹股沟浅淋巴结的位置及其引流区域,皮神经分布概况。
2. 股部深筋膜的特点及其所形成的阔筋膜、髂胫束、股间隔、隐静脉裂孔等结构。
3. 小腿前部及足背部深筋膜的特点及其所形成的肌间隔、支持带等结构。
4. 下肢后部浅筋膜的特点,皮神经的位置和分布。
5. 深筋膜形成的屈肌支持带及其深部的踝管。
6. 足底皮肤和浅、深筋膜的特点。
7. 髋关节和膝关节的血管吻合。

第一节 概 述

一、境界与分区

下肢与躯干借腹股沟区和臀区相连。前方以腹股沟与腹部分界;后方以髂嵴与腰、骶部分界。上端内侧为会阴部。下肢全长分为臀、股、膝、小腿、踝和足部。

二、表面解剖

(一) 体表标志

1. 臀部与股部 在臀部的上界可扪及髂嵴 iliac crest 全长, 两侧髂嵴最高点连线, 约平对第4腰椎棘突, 是临床进行腰椎穿刺的标志。髂前上棘 anterior superior iliac spine 是髂嵴前端的突起, 于腹股沟的外上端可以触及。髂后上棘 posterior superior iliac spine 是髂嵴的后端, 平对骶髂关节的中部, 体表观察往往是位于臀部内上方的一个凹陷。在髂前上棘后上方约5~7 cm 处的外侧, 可扪及髂结节 tubercle of iliac crest。其下方约10 cm 处能触及明显隆起的股骨大转子 greater trochanter。髋关节屈曲时, 在臀下部内侧可摸及坐骨结节 ischial tuberosity, 是中立的支撑点。在腹股沟内侧端的前内上方, 可扪及耻骨结节 pubic tubercle, 其向内延伸为耻骨嵴。两侧耻骨嵴连线中点稍下方为耻骨联合的上缘。髂前上棘与耻骨结节之间为腹股沟韧带。

2. 膝部 前方可扪及髌骨 patella 和下方的髌韧带 patellar ligament, 髌韧带向下止于胫骨粗隆 tibia tuberosity。髌骨两侧分别可触及上方的股骨内、外侧髌和下方的胫骨内、外侧髌。股骨内、外侧髌的突出部为股骨内、外上髌, 股骨内上髌的上方可触及收肌结节 adductor tubercle。屈膝时, 在膝部后方两侧可清楚摸到外侧的股二头肌腱和内侧的半腱肌、半膜肌腱。

3. 小腿部 在前面有位于皮下纵行的胫骨前缘。在胫骨粗隆后外方可触及腓骨头 fibular head 及下方的腓骨颈。

4. 踝与足 踝部两侧可扪及和看到内踝 medial malleolus 和外踝 lateral malleolus, 外踝的位置低于内踝。后方的可扪及小腿三头肌腱——跟腱 tendo calcaneus, 其向下止于跟骨结节。足内侧缘中部稍后有舟骨粗隆, 外侧缘中部可触及第五跖骨粗隆。

(二) 颈干角和膝外翻角

股骨颈与股骨体长轴之间向内的夹角叫颈干角, 正常成人约 $125^{\circ} \sim 130^{\circ}$ 。大于此角为髋外翻, 小于此角为髋内翻(图 1-1)。股骨体长轴轴线与胫骨长轴线在膝关节处相交成向外的夹角, 正常时约 $<170^{\circ}$, 其补角称膝外翻角, 男性者略小于女性。若外侧夹角 $<170^{\circ}$ 为膝外翻(“X”形腿), $>170^{\circ}$ 为膝内翻, 呈“O”形腿或“弓形腿”(图 1-2)。

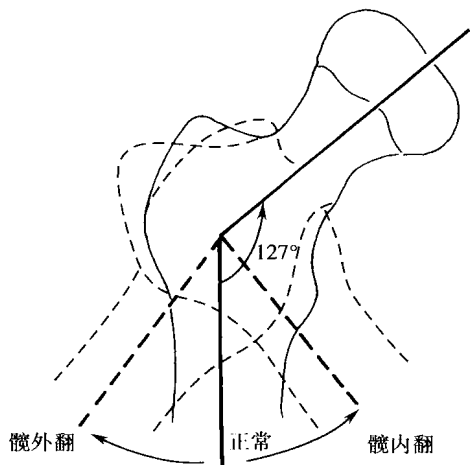


图 1-1 股骨颈干角

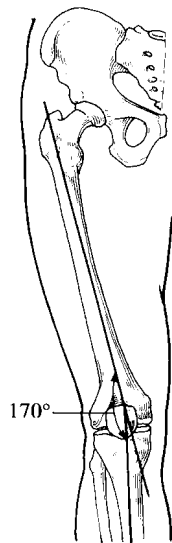

图 1-2 膝外翻角

(三) 体表投影

1. 臀上动、静脉与神经 髂后上棘与股骨大转子尖连线的中、内 1/3 交点为臀上动、静脉和神经经梨状肌上孔出入盆腔的投影点。

2. 臀下动、静脉与神经 其出盆腔的投影点在髂后上棘至坐骨结节连线的中点。
3. 坐骨神经 其出盆腔的投影点在髂后上棘至坐骨结节连线中点外侧 2~3 cm 处。坐骨神经干的体表投影位置为股骨大转子与坐骨结节连线的中、内 1/3 交点至股骨内、外侧髁之间中点(或腘窝上角)的连线。
4. 股动脉 大腿微屈并外展、外旋时,由髂前上棘至耻骨联合连线的中点至收肌结节连线的上 2/3 段。
5. 腘动脉 股后面中、下 1/3 交界线,与股后正中中线交点内侧约 2.5 cm 处至腘窝中点连线为斜行段投影。腘窝中点至窝下角连线为垂直段投影。
6. 胫前动脉 腓骨头到胫骨粗隆连线的中点与内、外踝前面连线中点的连线。
7. 胫后动脉 腘窝下角至内踝与跟腱内缘之间中点的连线。
8. 足背动脉 内、外踝经足背连线的中点至第 1、2 跖骨底之间的连线。

【临床联系】

下肢骨折或关节脱位时,骨性标志间的正常位置关系可能发生变化,这些变化有助于对病理改变进行临床诊断和治疗。常用的对比关系有:

1. Nelaton 线 侧卧,髋关节屈 90°~120°,自坐骨结节至髂前上棘的连线称 Nelaton 线。正常时该线恰通过股骨大转子尖。当髋关节脱位或股骨颈骨折时,大转子尖可移位于此线上方(图 1-3)。

2. Kaplan 点 仰卧,两下肢并拢伸直,当两髂前上棘处于同一水平面时,由两侧大转子尖过同侧髂前上棘作延长线。正常时两侧延长线相交于脐或脐以上,相交点称 Kaplan 点。髋关节脱位或股骨颈骨折时,此点偏移至脐下并偏向健侧(图 1-3)。

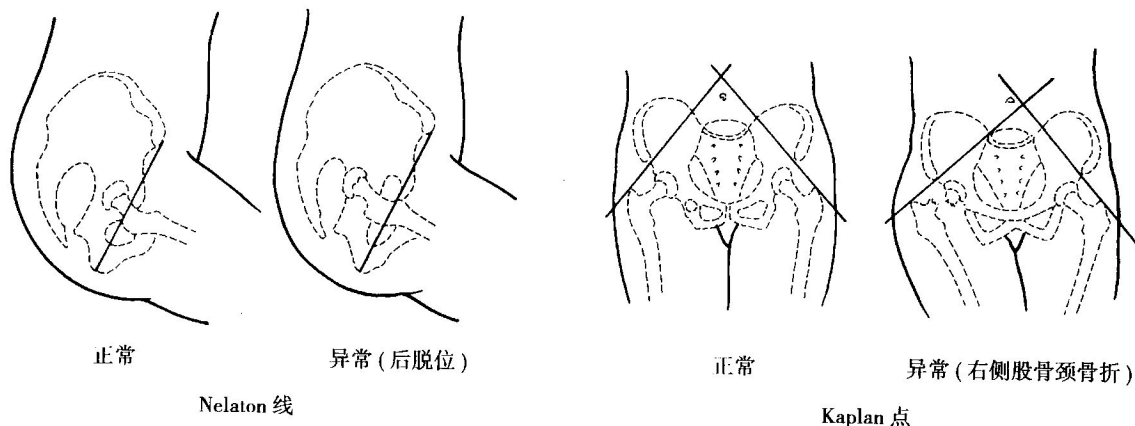


图 1-3 Nelaton 线和 Kaplan 点

第二节 臀 部

一、境界

臀部又称臀区,指位于髋骨后外侧而近似方形的表面隆起。上界为髂嵴,下界为臀沟,内侧界为骶、尾骨外侧缘,外侧界为髂前上棘至大转子间的连线。

二、浅层结构

臀部皮肤较厚,富含皮脂腺和汗腺。浅筋膜发达,个体差异较大,以女性更为明显,富含纤维和脂肪。臀下部形成厚的脂肪垫,在坐位时可承受身体的重力。骶骨后面及髂后上棘附近的浅筋膜很薄,长期卧床时,