

全国高等医药院校教材

· 供医学美容专业用 ·

美容皮肤科学

主 编 张其亮

副主编 李树莱



人民卫生出版

01
207

全国高等医药院校教材

供医学美容专业用

皮肤科学

主 编 张其亮

副主编 李树莱

编 者

张其亮(中南大学湘雅二医院) 李树莱(复旦大学华山医院)
梁祖琪(河北医科大学第四医院) 杨 森(安徽医科大学附属医院)
李红文(郑州大学第一附属医院) 张莉敏(北华大学医学院附属医院)
何 黎(昆明医学院第一附属医院) 向雪岑(成都市第三人民医院)
边二堂(大同医学专科学校) 肖 嵘(中南大学湘雅二医院)

秘书 肖 嵘

人 民 卫 生 出 版 社

图书在版编目(CIP)数据

美容皮肤科学/张其亮主编. —北京:
人民卫生出版社, 2002

ISBN 7-117-04849-2

I. 美... II. 张... III. ①皮肤-保健-医药院校
-教材②皮肤病-防治-医药院校-教材
IV. TS974.1

中国版本图书馆 CIP 数据核字(2002)第 039479 号

美容皮肤科学

主 编: 张其亮

出版发行: 人民卫生出版社(中继线 67616688)

地 址: (100078) 北京市丰台区方庄芳群园 3 区 3 号楼

网 址: <http://www.pmph.com>

E - mail: pmph @ pmph.com

印 刷: 潮河印业有限公司

经 销: 新华书店

开 本: 787×1092 1/16 印张: 22 插页: 8

字 数: 495 千字

版 次: 2002 年 7 月第 1 版 2003 年 6 月第 1 版第 2 次印刷

标准书号: ISBN 7-117-04849-2/R·4850

定 价: 40.00 元

著作权所有, 请勿擅自用本书制作各类出版物, 违者必究

(凡属质量问题请与本社发行部联系退换)

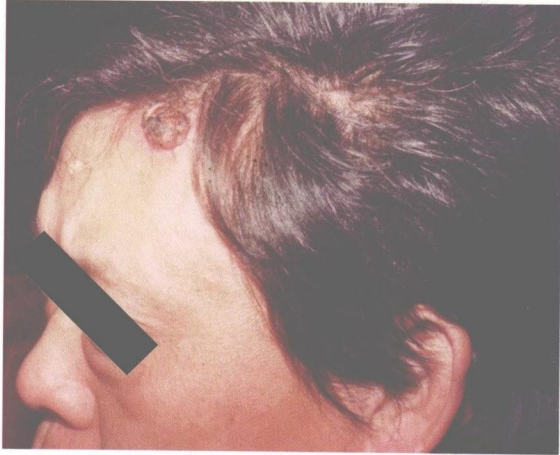

图 11-1 寻常疣

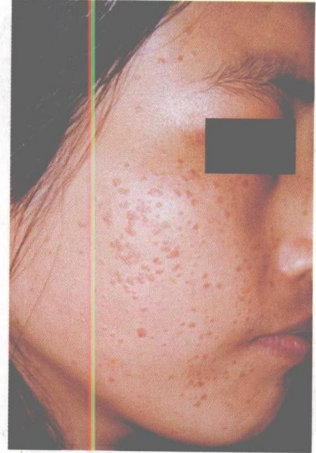


图 11-2 扁平疣

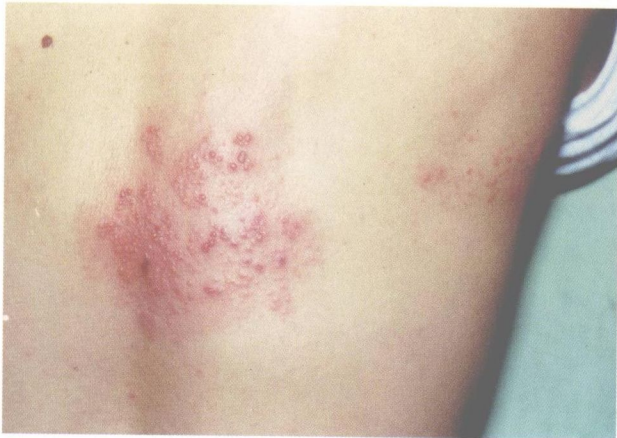

图 11-3 带状疱疹

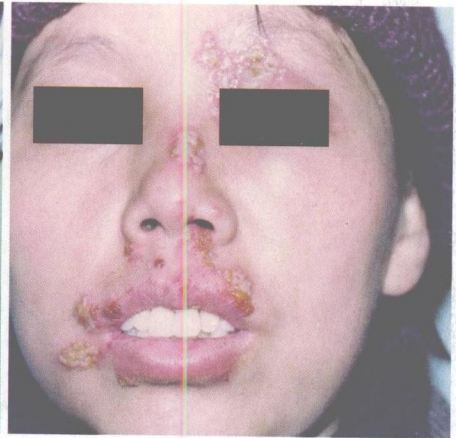

图 11-4 单纯疱疹

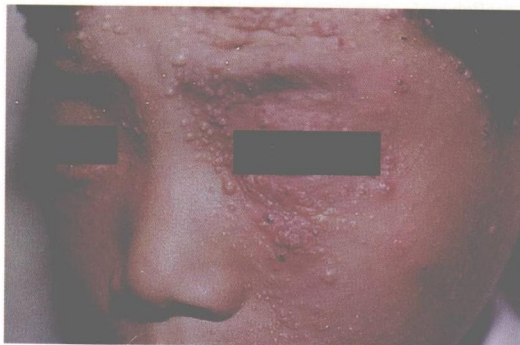

图 11-5 传染性软疣

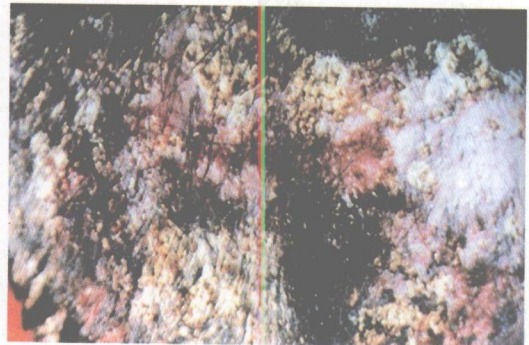


图 12- 黄癣

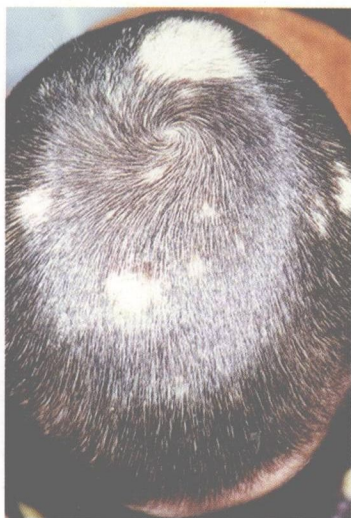


图 12-2 黑点癣

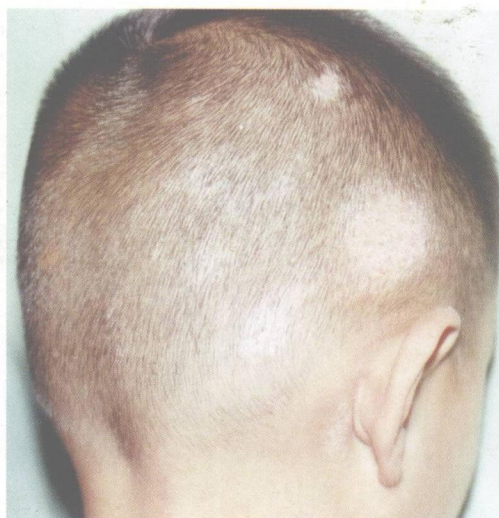


图 12-3 白癣

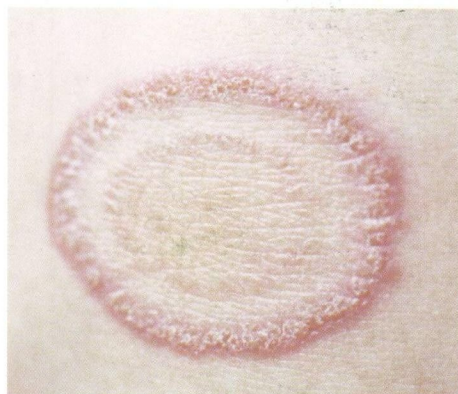

图 12-4 体癣

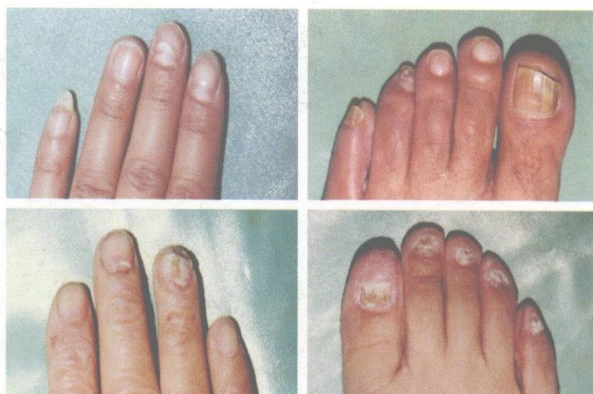

图 12-5 甲癣

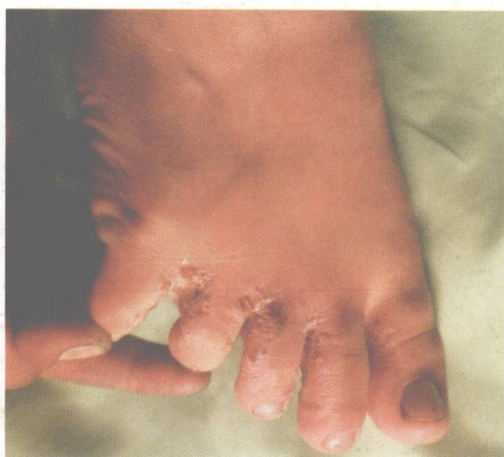

图 12-6 足癣

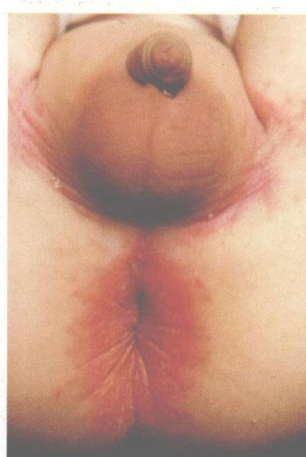

图 12-7 念珠菌性间擦疹

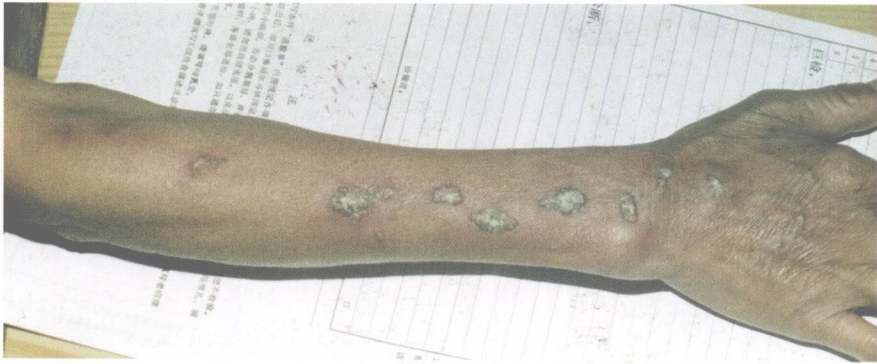

图 12-8 孢子丝菌病

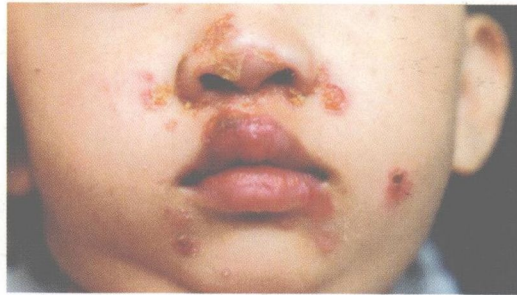

图 13-1 寻常型脓疱病

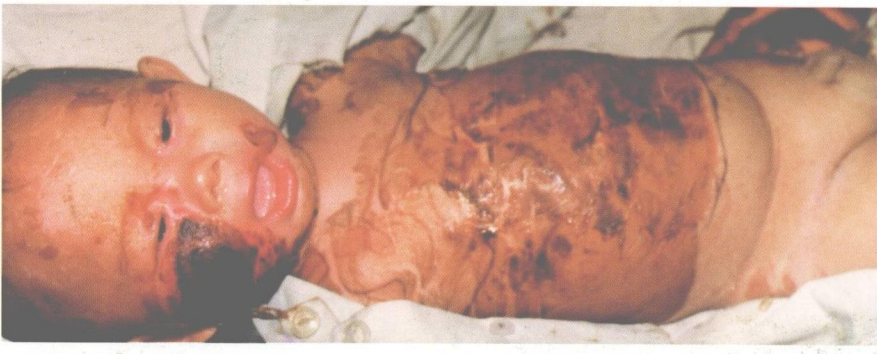

图 13-2 SSSS

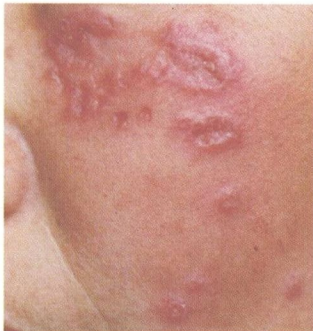

图 13-3 寻常狼疮

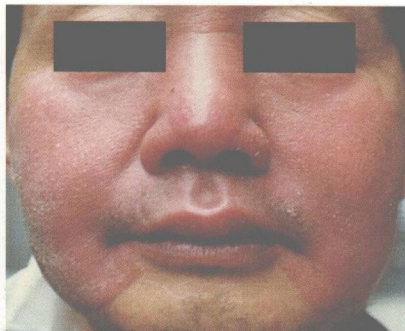

图 13-4 结核型麻风

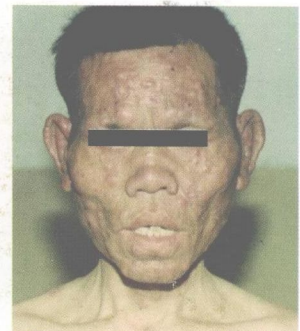

图 13-5 瘤型麻风

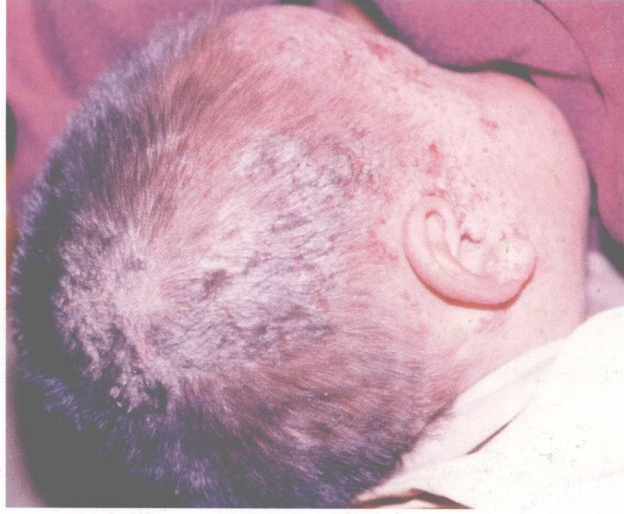

图 16-2 婴儿湿疹

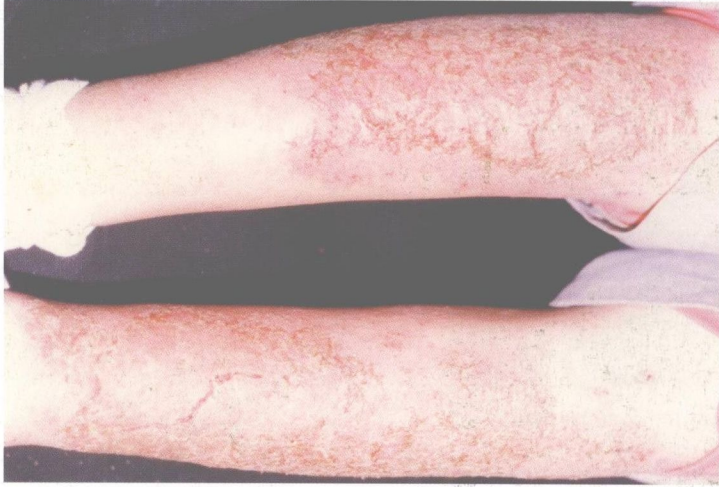

图 16-3 急性湿疹

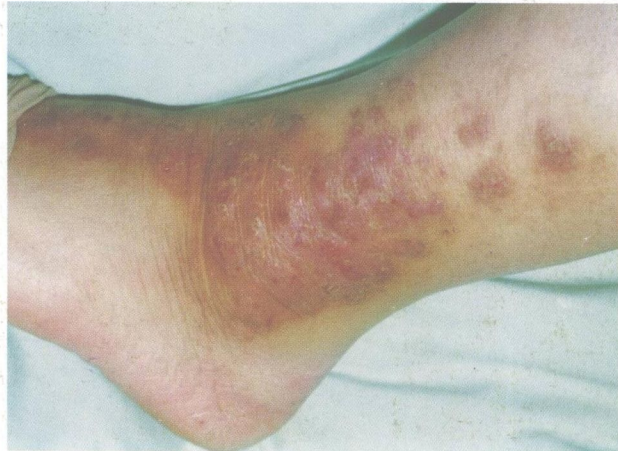

图 16-4 慢性湿疹

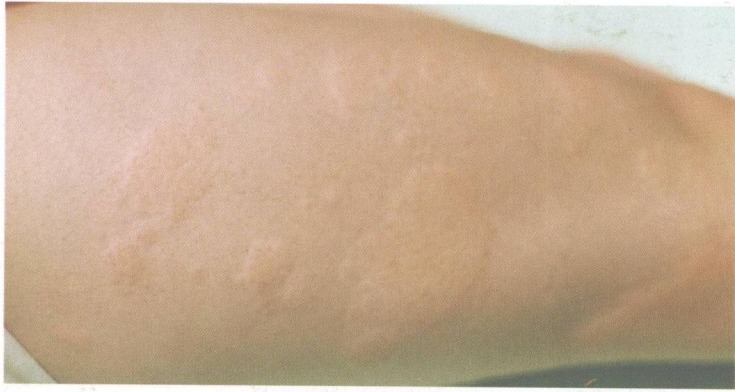

图 16-5 荨麻疹

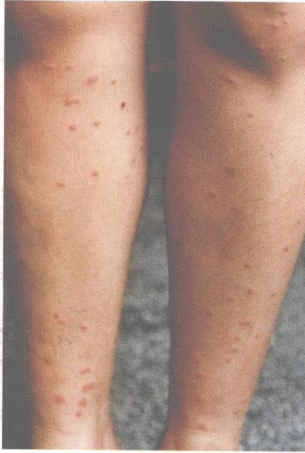

图 16-6 丘疹性荨麻疹

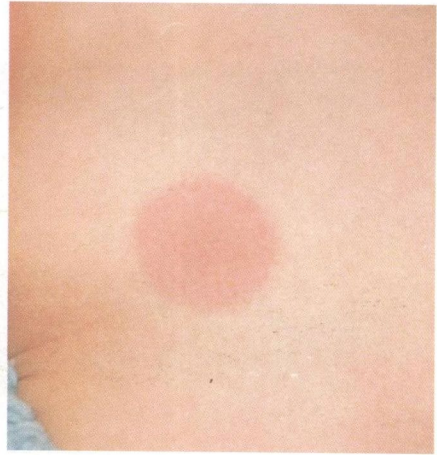

图 16-7 固位药疹

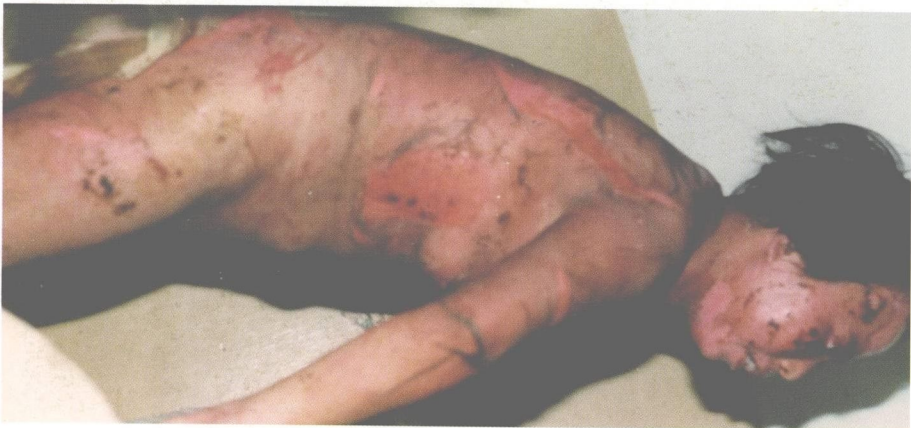

图 16-8 大疱性表皮松解型药疹

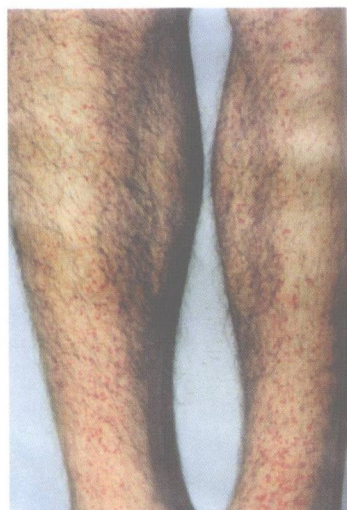

图 18-1 过敏性紫癜

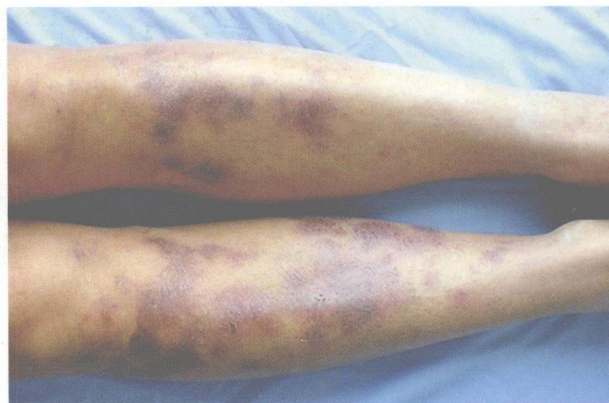

图 18-2 结节性红斑

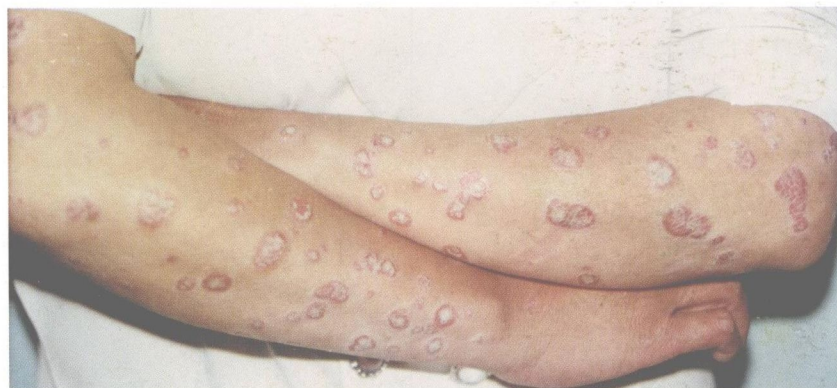

图 19-1 寻常型银屑病

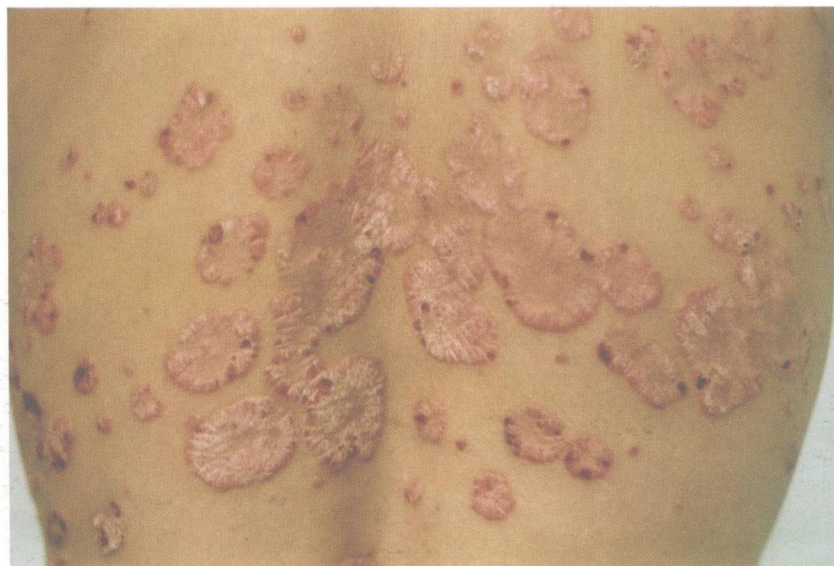

图 19-2 寻常型银屑病

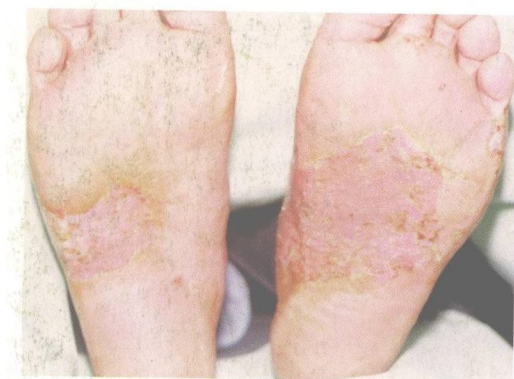

图 19-3 掌跖脓疱病

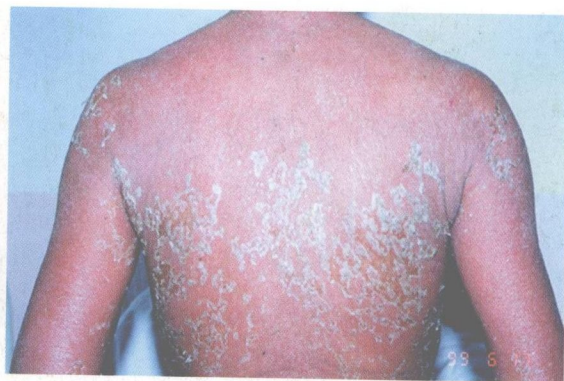

图 19-4 红皮病型银屑病

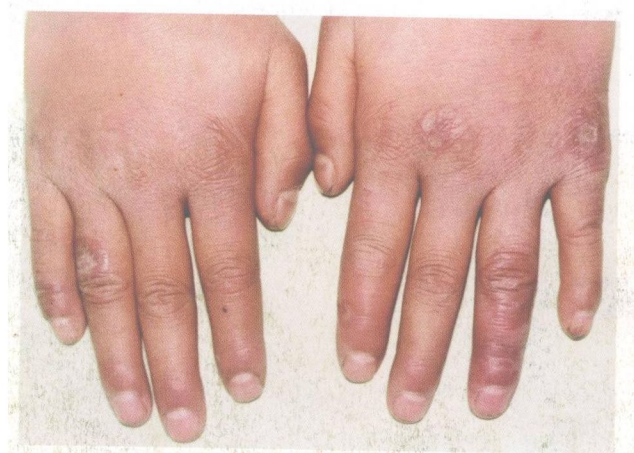

图 19-5 多形红斑

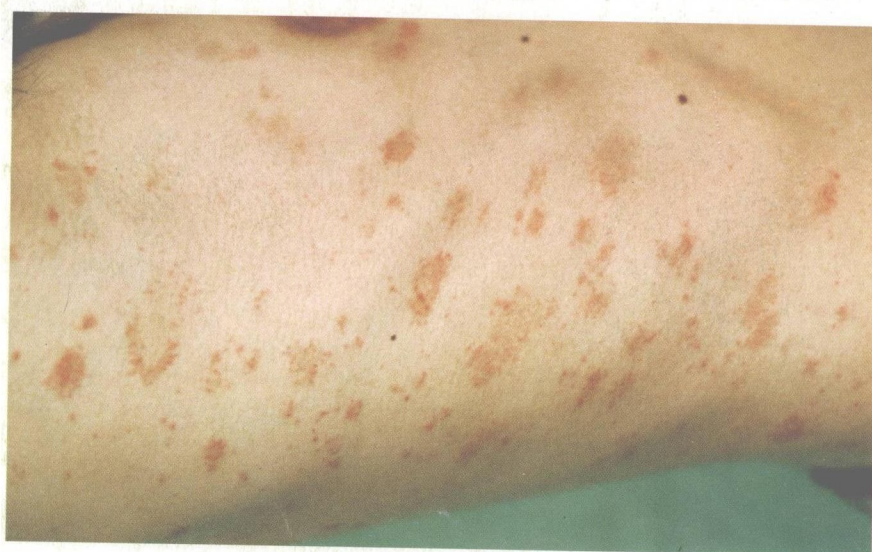

图 19-6 玫瑰糠疹

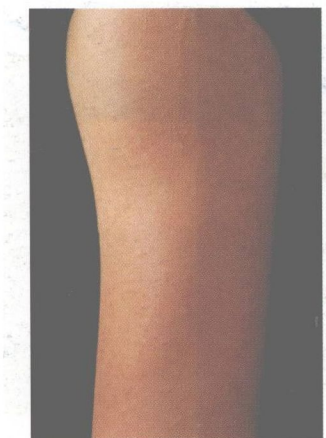

图 24-1 毛周角化病

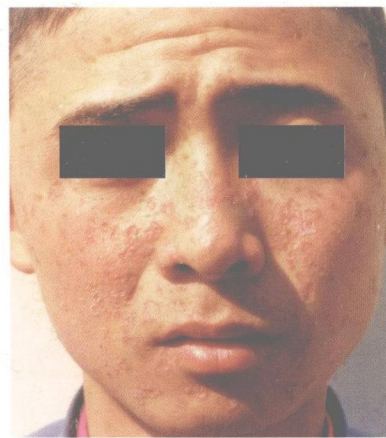


图 24-2 汗孔角化症

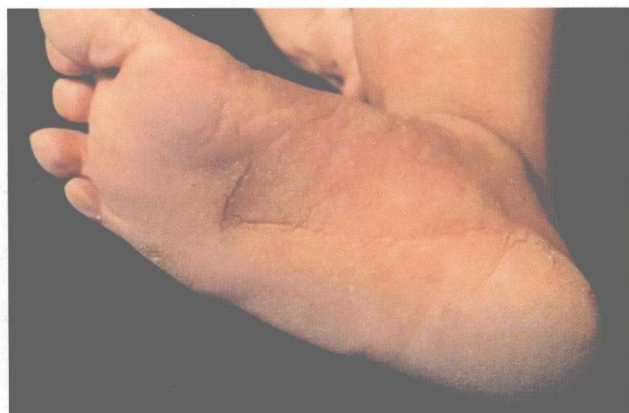

图 24-3 掌跖角化病

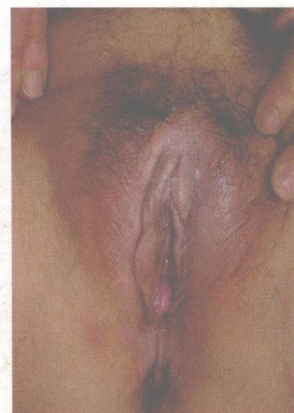

图 25-1 粘膜白斑

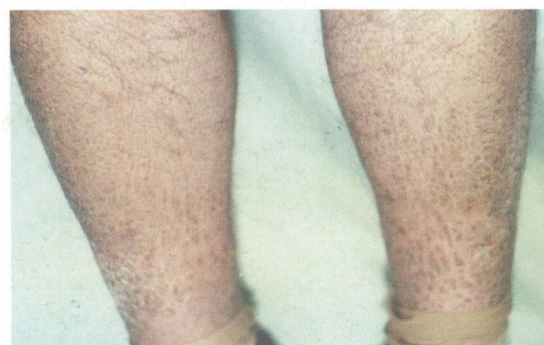

图 26-1 寻常型鱼鳞病

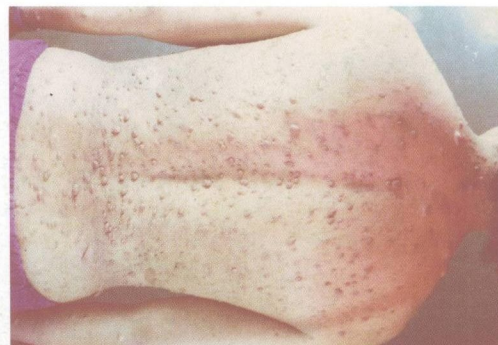

图 26-2 神经纤维瘤

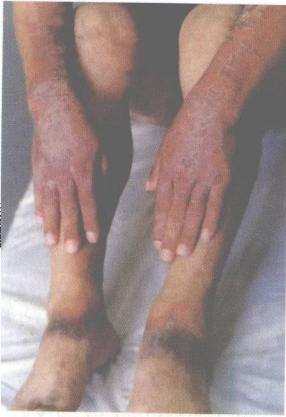

图 26-3 烟酸缺乏病

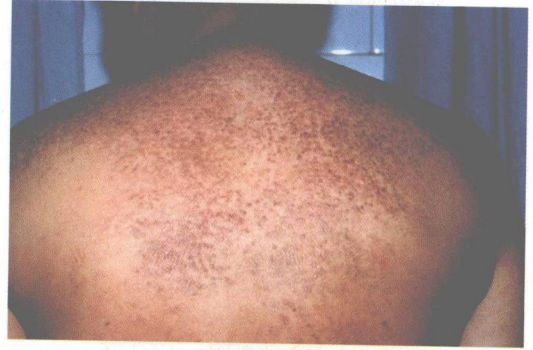


图 26-4 原发性皮肤淀粉样变

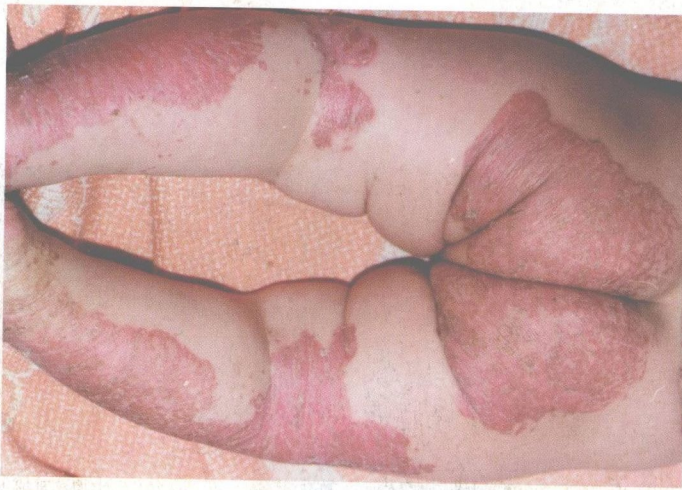

图 26-5 肠病性肢端皮炎

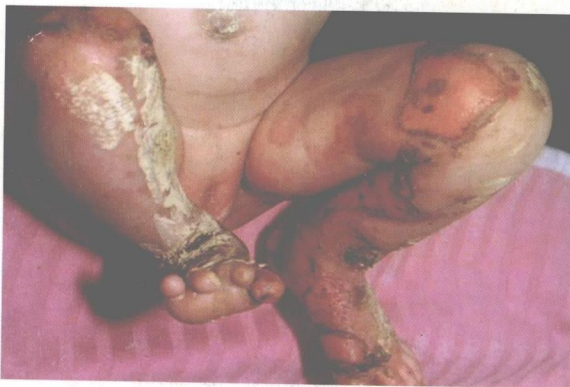

图 26-6 遗传性大疱性表皮松懈症

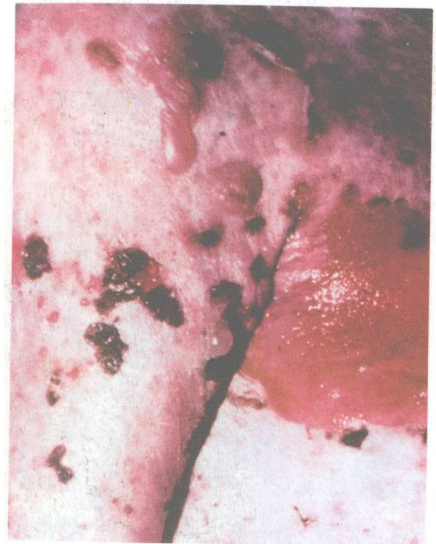

图 27-1 寻常型天疱疮

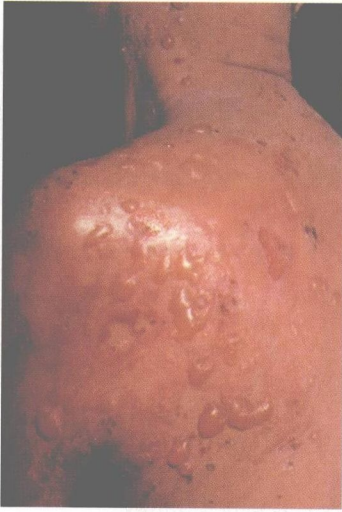

图 27-2 大疱性类天疱疮

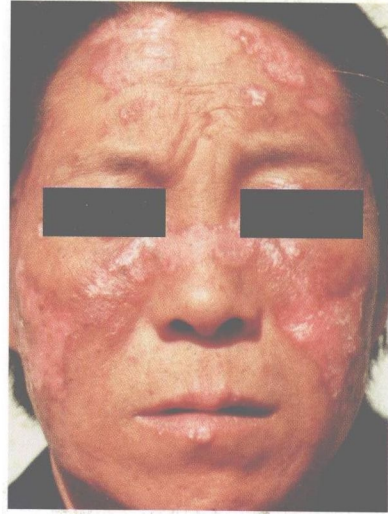

图 28-1 盘状红斑狼疮

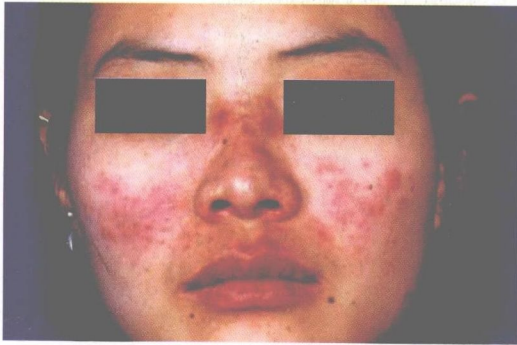

图 28-2 系统性红斑狼疮

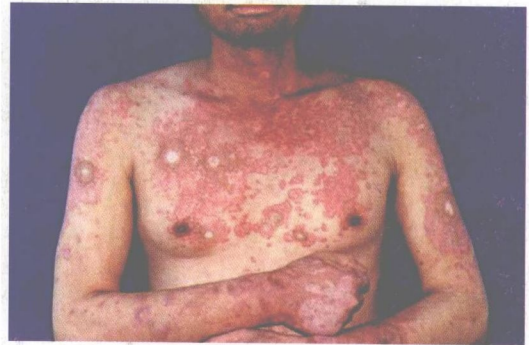

图 28-3 亚急性皮肤型红斑狼疮

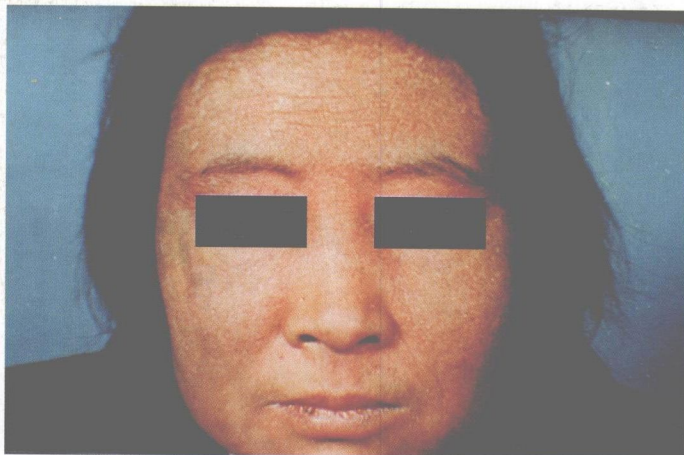

图 28-4 皮炎

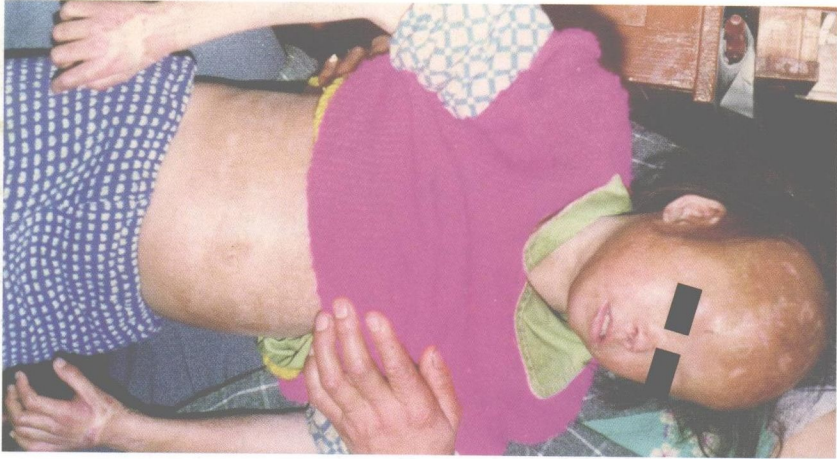

图 28-5 系统性硬皮病

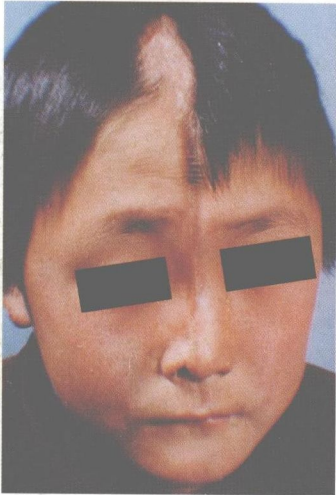


图 28-6 带状硬皮病

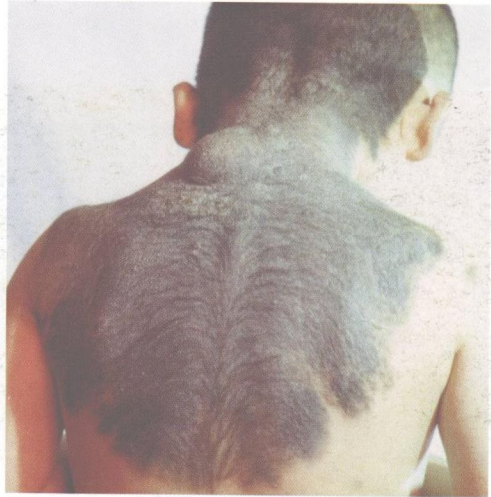


图 29-1 痣细胞痣

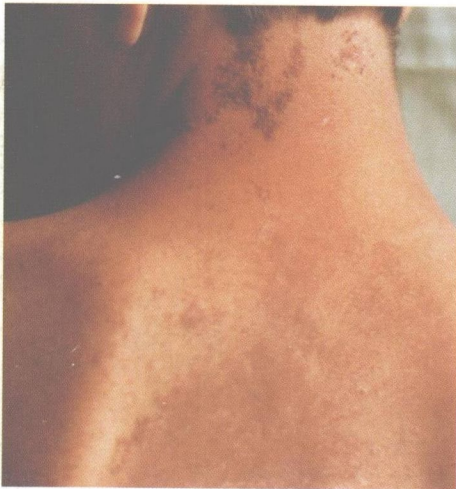

图 29-2 线状表皮痣

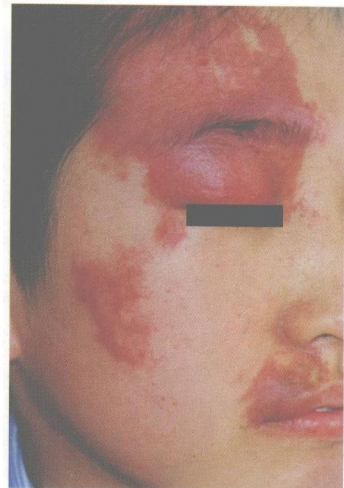

图 29-3 鲜红斑痣

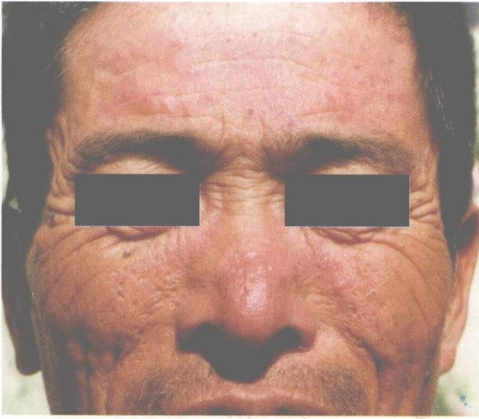

图 22-2 酒渣鼻

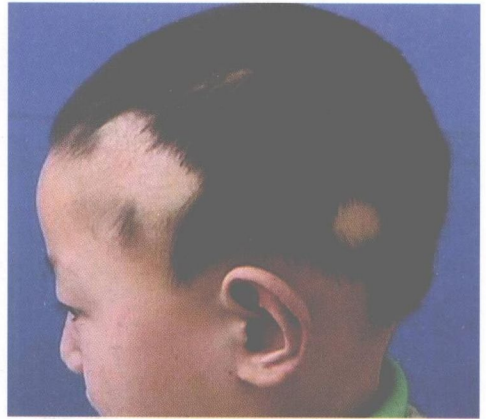

图 22-3 斑秃

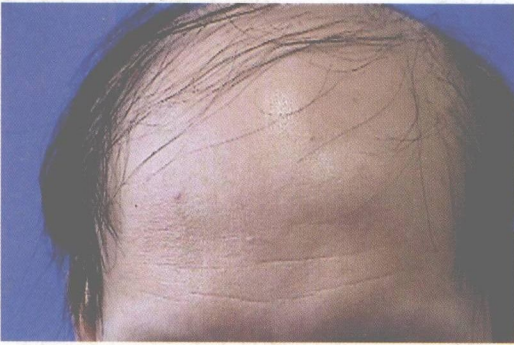

图 22-4 男性型秃发

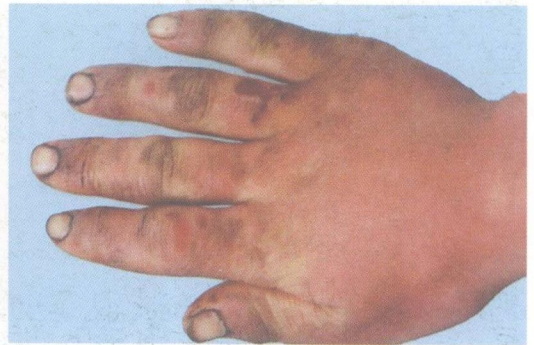

图 23-1 冻疮

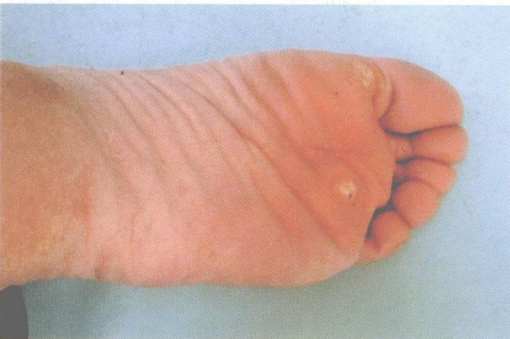

图 23-2 鸡眼

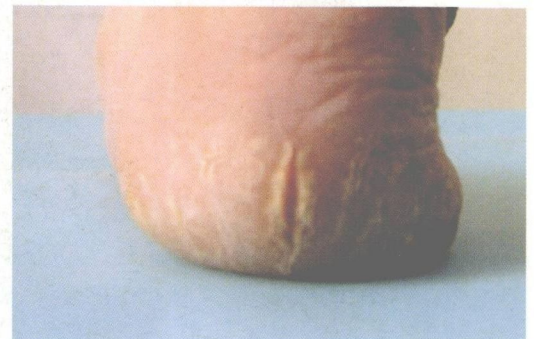

图 23-3 皲裂

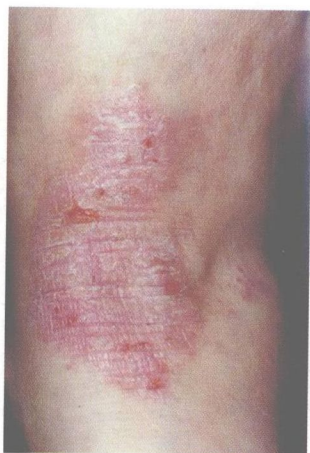

图 20-1 慢性单纯性苔藓

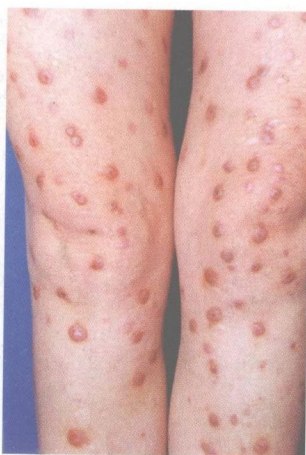

图 20-2 结节性痒疹

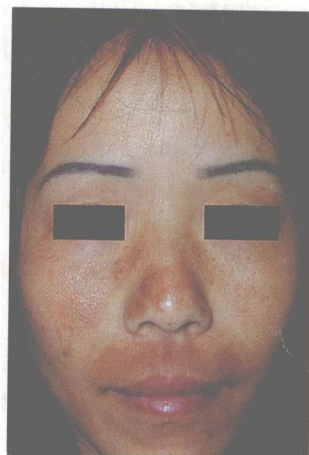

图 21-1 黄褐斑

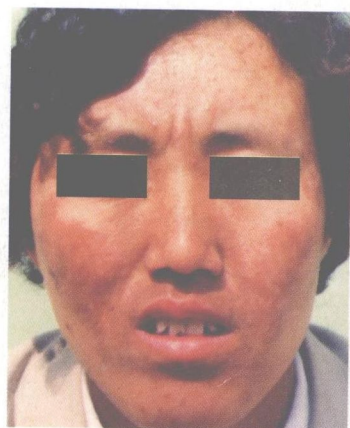

图 21-2 炎症后果黑变病

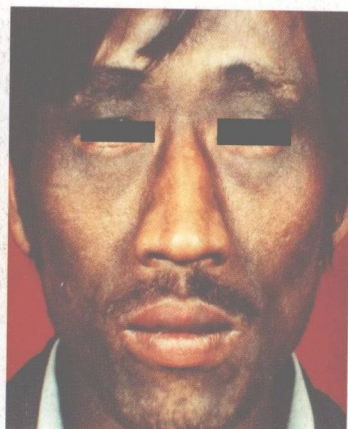


图 21-3 黑变病

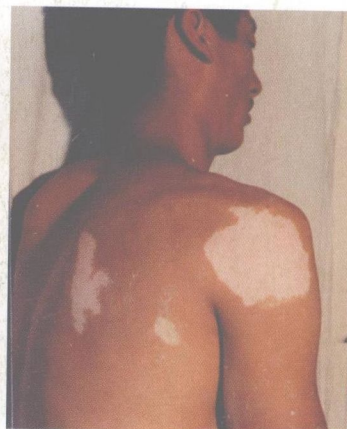


图 21-4 白癜风

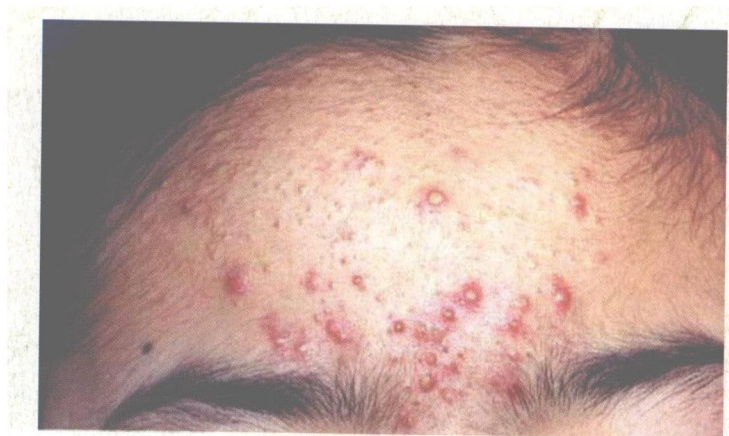

图 22-1 寻常性痤疮

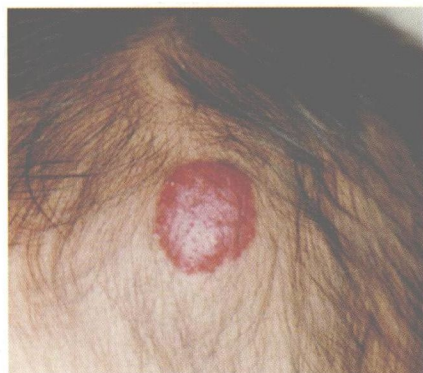

图 29-4 草莓状血管瘤

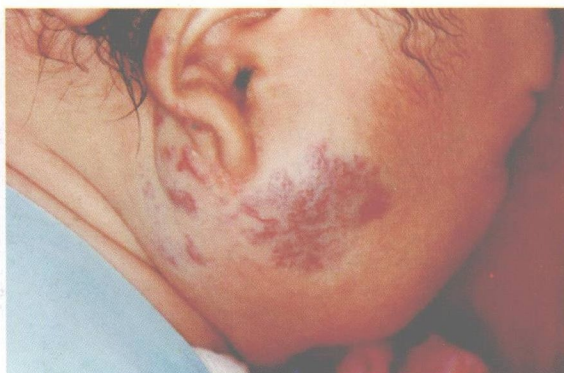

图 29-5 海绵状血管瘤

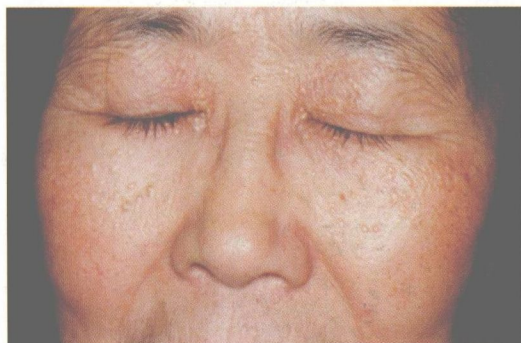


图 29-6 粟丘疹

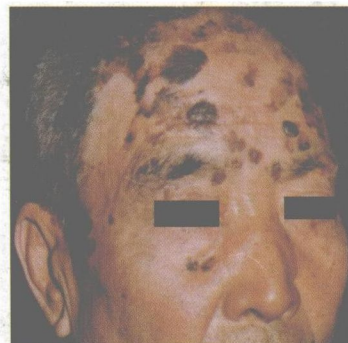

图 29-7 脂溢性角化病氏

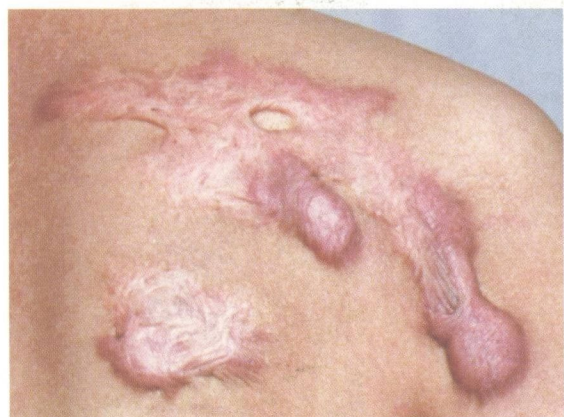

图 29-8 瘢痕疙瘩

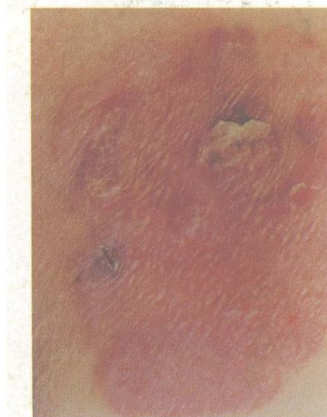


图 29-9 Bowen病