

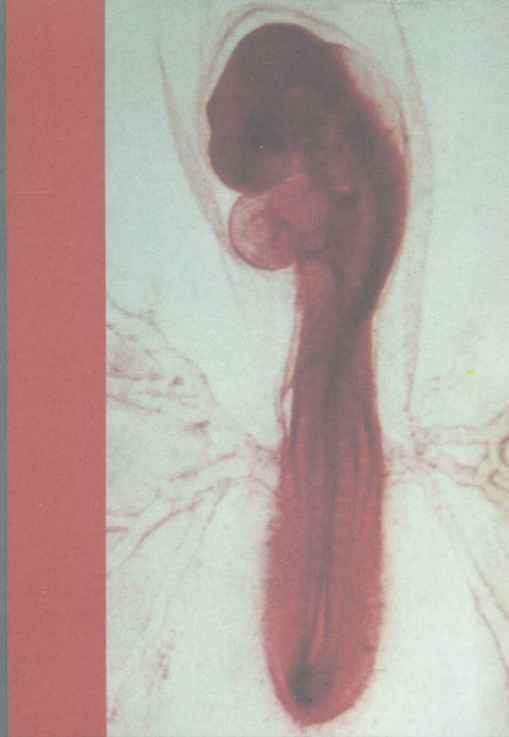

普通高等教育“十一五”国家级规划教材

动物组织学 及胚胎学

Animal Histology and Embryology

主 编 彭克美



高等教育出版社



普通高等教育“十一五”国家级规划教材

主要内容

动物组织学 及胚胎学

Animal Histology and Embryology

主 编 彭克美

副主编 王政富 王树迎 曹贵方 李玉谷 金光明 陈秋生

编 委 (以姓氏笔画为序)

王 珏 (安徽科技学院)

王政富 (佛山科技学院)

王树迎 (山东农业大学)

王家乡 (长江大学)

尹 伟 (天津大学)

刘华珍 (华中农业大学)

刘忠虎 (河南农业大学)

刘建钊 (河北工程大学)

李福宝 (安徽农业大学)

李玉谷 (华南农业大学)

李升和 (安徽科技学院)

陈秋生 (南京农业大学)

杨 隽 (黑龙江八一农垦大学)

张乐萃 (青岛农业大学)

张书松 (河南农业大学)

张登荣 (河北工程大学)

宋 卉 (华中农业大学)

宋学雄 (青岛农业大学)

严云勤 (东北农业大学)

金升藻 (长江大学)

金光明 (安徽科技学院)

岳占碰 (吉林大学)

胡 满 (河北农业大学)

高春生 (河南农业大学)

赵晓玲 (西藏大学)

黄丽波 (山东农业大学)

崔亚利 (河北农业大学)

曹贵方 (内蒙古农业大学)

彭克美 (华中农业大学)

赫晓燕 (山西农业大学)

主 审 李德雪 (军事医学科学院)

副主审 程国富 (华中农业大学) 崔 燕 (甘肃农业大学)

高等教育出版社

内容提要

本书是教育部批准的普通高等教育“十一五”国家级规划教材,是华中农业大学在《家畜解剖学及组织胚胎学》获得湖北省优质课程奖、湖北省精品课程奖和首批国家精品课程奖的成果基础上,组织全国21所高等院校教学第一线、具有丰富教学实践经验的33位专家、学者共同编写完成的,由高等教育出版社出版发行。

本书为国内农业院校中第一部彩色版的《动物组织学及胚胎学》教材。全书共分20章,按细胞学、基本组织学、器官组织学和胚胎学的顺序编写,约47万字。书中配有270多幅彩色插图,色彩明快,图文并茂,为本书的鲜明特色之一。以家畜和家禽为主要研究对象,从显微结构和超微结构循序渐进地论述动物机体的细胞、基本组织和器官组织。内容适度、重点突出、文字精练、插图清晰。为配合“双语教学”与国际接轨的需要,除了专业名词第一次出现时均注有相应的英文词汇外,每一章都配有英文摘要,书后附有中英文索引。每一章的结尾配有复习思考题。

全书力求突出本学科的特点、重点和难点,注意与其他相关学科的衔接,强调理论密切结合动物医学临床和动物生产实际。本书主要面向全国高等农业院校的动物医学和动物科学类(包括兽医、动物卫生检疫、畜牧、经济动物养殖)、野生动物资源保护、草原学和生物学等专业的学生,也可作为综合性大学和师范院校生物科学等专业的本科生和研究生教学用书以及畜牧兽医科技人员的参考书。

图书在版编目(CIP)数据

动物组织学及胚胎学 / 彭克美主编. —北京: 高等教育出版社, 2009.8

ISBN 978-7-04-027653-4

I. 动… II. 彭… III. ①动物学: 组织学(生物) - 高等学校 - 教材②动物学: 胚胎学 - 高等学校 - 教材

IV. Q954.6 Q954.4

中国版本图书馆 CIP 数据核字 (2009) 第 113732 号

出版发行	高等教育出版社	购书热线	010-58581118
社 址	北京市西城区德外大街4号	咨询电话	400-810-0598
邮政编码	100120	网 址	http://www.hep.edu.cn
总 机	010-58581000		http://www.hep.com.cn
经 销	蓝色畅想图书发行有限公司	网上订购	http://www.landracom.com
印 刷	北京佳信达欣艺术印刷有限公司	畅想教育	http://www.widedu.com
开 本	850×1168 1/16	版 次	2009年8月第1版
印 张	18	印 次	2009年8月第1次印刷
字 数	450 000	定 价	48.50元

本书如有缺页、倒页、脱页等质量问题,请到所购图书销售部门联系调换。

版权所有 侵权必究

物料号 27653-00

前 言

生命科学作为自然科学领域的带头科学,是21世纪最有发展前景的学科,与其他学科的互相渗透、密切关联,大大地推进了相关学科的发展。动物组织学及胚胎学是动物医学和动物科学类(包括兽医、动物卫生检疫、畜牧、经济动物养殖)、野生动物资源保护、草原学和生物学门类各专业的重要基础理论学科之一。它的内容处处体现着现代生物学各分支学科的交叉与整合。它既是提高学生科学素质的必修课,又是研究动物、促进畜牧业发展和动物资源可持续保护开发必须掌握的基础科学。以细胞学、组织学、胚胎学的理论和技术为基础的生物技术在动物转基因、组织工程、胚胎工程和遗传育种等领域的应用,取得了许多鼓舞人心的研究成果。教材建设在教学实践和学科发展中起着重要的作用。因此,长期以来组织学及胚胎学教材的编写和修订,始终受到全国各高等院校的高度重视。我国曾先后出版过多部《家畜组织学与胚胎学》教材,这些著作对推动本学科的教学,做出了卓越的贡献。但迄今为止,我国尚无彩色版的动物组织学及胚胎学教材。广大师生和读者在教学、科研和生产实践的应用中,常常感到教科书中的黑白插图与器官、组织的客观实际相差甚远。与此同时,随着畜牧兽医事业和生物科学与相关学科的飞速发展,组织学及胚胎学内容正在日新月异,一方面向着细胞与分子水平不断深入,另一方面又与交叉学科相互渗透。因此,为适应学科发展和教学改革新形势的需求,迫切需要编写一部插图清晰、色彩逼真、内容适度、重点突出、文字精练和便于教与学,并紧密结合动物医学临床和动物生产实际的彩色版新教材。

本教材经教育部审批列入普通高等教育“十一五”国家级规划教材,由高等教育出版社组编。我们结合兄弟院校长期的教学实践和各自的学术专长,以及近年来组织学及胚胎学研究的最新成果,同时参考了国内外大量同类书籍,历时4年艰辛,编写了这本《动物组织学及胚胎学》。其内容适度、重点突出、文字精练、深入浅出,总篇幅约47万字。全书既保持了本学科的完整性,又注重反映本学科的最新研究成果和科学前沿。本书供动物医学、动物科学、草业科学、生物工程、生物技术和生物科学等专业的本科教学使用,也可供广大生物工作者和畜牧兽医科技人员参考。本书有以下几方面特点:

1. 本书为我国农业院校中第一部彩色版的《动物组织学及胚胎学》教材。全部采用彩色插图,图文并茂,图随文排,直接在图上标字。270多幅彩色插图中,除部分模式图是引用、改绘于国内外最新版的相关教材外,大量彩图直接显微摄影于真实组织切片,色彩亮丽、图像清晰、科学实用。

2. 紧密结合动物医学临床和动物生产实际,能激发学生的学习兴趣,加强学生创新意识和创新能力的培养,增强分析问题和解决问题的素质,为后续课程的学习打好基础。

3. 为适应禽类和小动物养殖业的发展及其临床诊断的需要,在相应的章节里将其组织结构和功能特点有机地整合在一起。

4. 为配合“双语教学”,以便与国际接轨,书中除了在专业名词第一次出现时均注有相应的英文词汇外,每一章都配有英文摘要,书后还附有中英文索引。

5. 每一章的结尾配有复习思考题, 便于学生课后复习、总结, 掌握规律和知识要点。

6. 书后附有参考文献和国内外相关的著名网站, 既充分体现了尊重他人的劳动成果, 也为学生的自学提供了重要的参考依据。

参加本书编写的有 21 所院校的 33 位同行专家, 具体分工是: 第 1、第 9、第 13、第 14 章由彭克美、刘华珍、宋卉、王家乡、金升藻编写; 第 2、第 3 章由陈秋生、王珏、李升和、胡满、王树迎、赵晓玲编写; 第 4、第 5、第 6 章由胡满、崔亚利、宋学雄、张书松、刘忠虎、高春生编写; 第 7 章由王树迎、黄丽波编写; 第 8 章由金光明、王珏、李升和编写; 第 10、第 11 章由王政富、李玉谷、李福宝、金光明编写; 第 12 章由李福宝、张书松、王政富、王树迎编写; 第 15、第 16 章由张登荣、岳占碰、刘建钗编写; 第 17、第 18 章由曹贵方、杨隽、张乐萃编写; 第 19 章由张乐萃、曹贵方编写; 第 20 章由杨隽、严云勤、彭克美编写; 英文摘要由尹伟编译。2008 年 7 月, 编委们在互相函审书稿的基础上, 又在杨凌召开了审稿会, 对全书进行了反复认真的研讨, 最后由主编定稿。

军事医学科学院李德雪教授、华中农业大学程国富教授和甘肃农业大学崔燕教授分别担任本书的主审和副主审, 许多同行在审稿会上或通过电话、电子邮件等形式提出诸多的宝贵意见和建议, 为把好本书的质量关, 付出了辛勤的劳动。在此, 谨向他们致以衷心的感谢!

特别感谢陈焕春院士及其所在的微生物国家重点实验室提供了万能显微镜, 从而保证了显微摄影彩色照片的质量。此外, 本书中的一部分模式图和照片图引自所附参考文献中的有关插图或改绘。其中主要有: 李德雪、尹昕主编:《动物组织学彩色图谱》, 吉林科技出版社, 1995; 成令忠、王一飞、钟翠平主编:《组织学与胚胎学》, 上海科技文献出版社, 2003; 刘斌主编:《组织学与胚胎学》, 北京大学医学出版社, 2005; William J Bacha, Jr., Linda M. Bacha: Color Atlas of Veterinary Histology. Lippincott Williams & Wilkins, 2000; 陈耀星、雷治海、彭克美等译:《兽医组织学彩色图谱》, 中国农业大学出版社, 2007。在此, 特别对原书的作者和出版社致以铭心的谢意!

本书作为国家级、省级和校级三级精品课程建设项目的重要组织部分, 在全书的整个编写和出版过程中, 得到了各位编委所在单位和国家教育部及高等教育出版社的大力支持。华中农业大学教务处、教材科、动物科技-动物医学院等单位的领导高度重视, 提供了诸多的方便和热情支持。施高明先生提供了部分纸质彩色照片。组织胚胎实验室的全体博士生、硕士生做了大量的事务性工作。佛山科技学院王政富教授无私资助了经费。高等教育出版社承担出版发行工作。在此, 谨对所有关心和支持本书出版的单位、领导和同仁致以由衷的感谢!

教材的编写工作是一个系统工程, 4 年的历程中充满了苦和乐。本书是在前人工作的基础上, 各个部门的支持下, 全体同行的集体智慧和结晶。但由于编者水平所限, 书中的不妥甚至错误之处, 热忱欢迎各位同行和广大读者批评指正。

彭克美

2009 年 3 月 16 日于武汉南湖

郑重声明

高等教育出版社依法对本书享有专有出版权。任何未经许可的复制、销售行为均违反《中华人民共和国著作权法》，其行为人将承担相应的民事责任和行政责任，构成犯罪的，将被依法追究刑事责任。为了维护市场秩序，保护读者的合法权益，避免读者误用盗版书造成不良后果，我社将配合行政执法部门和司法机关对违法犯罪的单位和个人给予严厉打击。社会各界人士如发现上述侵权行为，希望及时举报，本社将奖励举报有功人员。

反盗版举报电话：(010) 58581897/58581896/58581879

反盗版举报传真：(010) 82086060

E-mail: dd@hep.com.cn

通信地址：北京市西城区德外大街4号

高等教育出版社打击盗版办公室

邮 编：100120

购书请拨打电话：(010) 58581118

策划编辑 潘 超

责任编辑 田 军

封面设计 张志奇

责任绘图 尹 莉

版式设计 王 莹

责任校对 杨凤玲

责任印制 朱学忠

目 录

第1章 绪论	1
1.1 动物组织学及胚胎学的概念和 研究内容	2
1.2 动物组织学及胚胎学的发展 简史	3
1.3 动物组织学及胚胎学的研究 技术	4
1.4 动物组织学及胚胎学的学习 方法	9
第2章 细胞	10
2.1 细胞的基本概念	11
2.2 细胞的构造与功能	12
2.3 原核细胞与真核细胞	20
2.4 细胞周期与细胞分裂	21
2.5 细胞分化	23
2.6 细胞衰老与死亡	23
第3章 上皮组织	25
3.1 被覆上皮	26
3.2 腺上皮和腺	31
3.3 感觉上皮	32
3.4 上皮组织的更新与再生	33
第4章 固有结缔组织	34
4.1 疏松结缔组织	35
4.2 致密结缔组织	39
4.3 网状组织	40
4.4 脂肪组织	41
第5章 软骨组织和骨组织	43
5.1 软骨组织	44

5.2 骨组织	46
5.3 骨的发生	49
第6章 血液和淋巴	52
6.1 血液	53
6.2 血细胞发生	60
6.3 淋巴	61
第7章 肌组织	62
7.1 骨骼肌	63
7.2 心肌	66
7.3 平滑肌	68
第8章 神经组织	71
8.1 神经元	72
8.2 突触	74
8.3 神经纤维	76
8.4 神经末梢	77
8.5 神经胶质细胞	79
第9章 神经系统	82
9.1 中枢神经系统	83
9.2 周围神经系统	88
第10章 循环系统	91
10.1 心脏.....	92
10.2 血管.....	94
10.3 淋巴管系统.....	101
第11章 免疫系统	102
11.1 免疫细胞.....	103
11.2 免疫组织.....	105
11.3 免疫器官.....	106

11.4	单核吞噬细胞系统	117	第17章	雌性生殖系统	185
第12章	内分泌系统	119	17.1	卵巢	186
12.1	脑垂体	120	17.2	输卵管	192
12.2	肾上腺	124	17.3	子宫	192
12.3	甲状腺	126	17.4	阴道	194
12.4	甲状旁腺	128	第18章	雄性生殖系统	196
12.5	松果体	128	18.1	睾丸	197
12.6	弥散神经内分泌系统	129	18.2	附睾	200
第13章	消化管	130	18.3	输精管	201
13.1	消化管的一般组织结构	131	18.4	副性腺	202
13.2	口腔	132	18.5	阴茎	203
13.3	食管	133	第19章	被皮系统与感觉器官	204
13.4	单室胃	134	19.1	皮肤	205
13.5	多室胃	137	19.2	皮肤的衍生物	208
13.6	家禽胃的组织结构特点	139	19.3	眼	212
13.7	小肠	141	19.4	耳	217
13.8	大肠	145	第20章	畜禽胚胎学	221
13.9	家禽的泄殖腔	145	20.1	概述	222
13.10	胃肠内分泌细胞	145	20.2	配子的发生和形态结构	223
第14章	消化腺	148	20.3	受精	229
14.1	唾液腺	149	20.4	卵裂	234
14.2	肝	150	20.5	囊胚形成与附植	237
14.3	胆囊	156	20.6	原肠胚和胚层形成	238
14.4	胰	157	20.7	神经胚形成	240
第15章	呼吸系统	160	20.8	胚层分化和中轴器官形成	241
15.1	鼻腔与气管	161	20.9	家畜主要器官系统的发生	242
15.2	肺	163	20.10	哺乳动物的胚胎发育进程	246
第16章	泌尿系统	170	20.11	胎膜和胎盘	247
16.1	肾	171	20.12	胚胎工程简介	252
16.2	排尿管道	182	主要参考文献		261
16.3	尿道	183	索引		263

第1章 绪论

Preface

- 动物组织学及胚胎学的概念和研究内容
- 动物组织学及胚胎学的研究技术
- 动物组织学及胚胎学的发展简史
- 动物组织学及胚胎学的学习方法

Abstract

Animal histoembryology contains two subjects: animal histology and animal embryology. What is histology? Histology means the knowledge of tissue, is a branch of anatomy, in which the fine structure, function of the normal animal organism and their relations are studied. So, exactly, histology is a science which study the microstructure and the relationship between the structure and function of living creature. What is embryology? Embryology is a kind of science which study the processes and the regulations of the development of the creature fetus. All the structure and function of organism generally develop and constantly complete after a certain generating and developing process. Understanding the regulation of organism developing can help to better understand its structure and function. Therefore, animal histology and animal embryology are closely linked with each other, and conventionally classified as one subject in the education of animal medicine, animal science and grassland science in our country. The research contents of animal histology contains some different parts: cytology, basic histology and organic and systematic histology. The research contents of animal embryology contains two periods: embryo inchoate development and organ phylogenetic development. The main study subjects of animal histoembryology are domestic animals and fowls. House pets and some experimental animals are also involved.

The evolution of this science into modern histoembryology is an exciting and complex story that encompasses more than three hundred years of human being's recorded history since the cell discovery and cell theory establishment. It includes numerous and diverse applications of physical science, as well as the insights and impetus of many biologists.

Study technology of animal histoembryology including light microscope technology, electron microscope technology, histochemistry and cytochemistry technology, autoradiography technology, tissue culture technology, morphometry technology, in situ hybridization technology and embryo transfer. In just 30 short years the scope of animal histoembryology has developed rapidly with the continual progresses in science and technology, such as increased greatly the resolving power of transmitter electron microscope,

and depth of field of scanning electron microscope, immuno-cytochemistry technology, after optical instruments applicable to histologic studies. Today, technology still advances and histoembryologists are still the beneficiaries. X-ray spectroscopy, long the exclusive purview of the physical sciences, is available to the biologist. Both wave dispersive (electron probe) and energy dispersive X-ray analytic electron microscopes, flow cytometry and laser capture microdissection are being applied to quantitative and qualitative elemental analyses of biologic specimens. Modern histology will continue to grow and flourish as human being's technologic insights are expanded and applied to animal histoembryology.

How to study animal histoembryology? The correct studying methods are very important. Histoembryology is a science which study the microstructure and ultrastructure of animals. So, we should have the aid of microscope and electron microscope to study, and deal with the following relationships correctly.

1. Plane and three-dimensional object. Tissue slices or pictures are the partial two-dimensional plane image. However, cells, tissues and organs are all three-dimensional solid structures. Different cross sections in the same organ can appear different morphous. Tridimensional and holistic conception is needed in study. Use the imagination to aggregately analyze the image seen, and master the relationship of plane and three-dimensional, part and integrity.

2. Structure and function. Some cells, tissues or organs have definite morphous and structure. The specific structure is the foundation to exercise function and activity. For example, there is abundant rough endoplasmic reticulum and developed Golgi complex in kytoplasm of plasmocyte which have the function of synthesis and secretion. There is muscle fiber in intestinal villi which can stretch or shorten the intestinal villi and promote the nutritive material conveying. Therefore, structural morphous and physiological functions are closely and intensely related.

3. Static and dynamic state. Living cells are under dynamic change. The structure is changing with the cell differentiation, metabolism and function exercising. Cells propagate, decease, renovate unceasingly and the change in the process of embryonic development is more predominant and complicated. However, the structure expressed by slice or picture is only the resting image at a moment. Therefore, we cannot learn this subject well unless we are good at understanding static state in dynamic changing.

4. Theory and experiment. While learning theories of this subject, great importance must be attached to the training of practical manipulation skill. Various light microscopic samples, electron microscopic images, paraffin sections, embryo models and etc should be observed seriously. Try to aggregately analyze what you have learned and combine the sensible recognition and theoretical knowledge together to deepen comprehension, so as to build a solid foundation for further studies.

1.1 动物组织学及胚胎学的概念和研究内容

动物组织学及胚胎学包括动物组织学和动物胚胎学两门学科，所研究的对象以家畜和家禽

为主，兼顾宠物和部分实验动物。动物组织学（animal histology）是研究正常畜禽机体的微细结构及其相关功能的科学；动物胚胎学（animal embryology）是研究畜禽机体发生、发育规律及其机制的科学。机体的各种结构和功能都需要经过一定的发生发展过程逐渐形成和不断完善。在了解机体发展规律的基础上，可更好地理解其结构和功能。所以，畜禽组织学和畜禽胚胎学两门学科间有着密切的内在联系，在我国动物医学、动物科学与草原学专业教育中习惯地将它们列为一门课程。

动物组织学的研究内容包括细胞学、基本组织学和器官系统组织学三部分。

细胞（cell）是动物机体形态结构和功能的基本单位，是新陈代谢、生长发育和增殖分化的结构基础。

组织（tissue）是由许多在结构和功能上密切相关的细胞，借细胞间质结合在一起所构成的细胞群体。组织有多种类型，在机体中有一定的分布规律。根据其来源、功能和结构特点，将机体所有的组织分为四大类，即上皮组织、结缔组织、肌组织和神经组织，称为基本组织（elementary tissue）。但随着近代组织学研究的不断深入，越来越多的发现表明：一种组织内细胞的结构和功能是多种多样的，其起源也常有不同。因此，上述组织的分类只是一种相对的归纳。

器官（organ）是由几种不同的组织按一定的规律结合而成，如心、肝、脾、肺和肾等。每一器官各有一定的形态结构和特定的生理机能。

系统（system）是由许多功能相关的器官联合在一起构成。每个系统在体内执行特定的相对独立的功能。如泌尿系统由肾、输尿管、膀胱和尿道组成，主要完成机体的泌尿和排尿功能。畜禽机体由神经、循环、免疫、内分泌、被皮、感官、消化、呼吸、泌尿和生殖等系统组成。各个系统既有相对的独立性，又有严密而完整的统一性，在神经体液的调节下进行着各种生命活动。

动物胚胎学的研究内容包括胚胎早期发育和各器官系统发育两个时期。前者包括受精、卵裂、囊胚与附植、三胚层形成与分化以及胎膜与胎盘等；后者包括各器官系统的发育及胎儿的生长。本书重点介绍畜禽胚胎早期发育。

动物组织学及胚胎学是动物医学、动物科学和草原学等专业的基础学科之一，旨在揭示动物机体的微细结构、生理机能及发生规律，为进一步研究机体的生命活动、物质代谢和病理机制奠定必备的专业基础知识。本学科既是动物解剖学的延续，又与后续课程生理学和生物化学有着密切的联系，并为今后学习动物医学专业的病理学、免疫学、临床诊断学、产科学及动物科学专业的遗传学、繁殖学、饲养学和养禽学等课程奠定基础。

1.2 动物组织学及胚胎学的发展简史

随着科学技术的进步，组织学及胚胎学的研究迅猛发展。从发现细胞和细胞学说的建立开始，组织学的发展经历了 300 多年的历史。1665 年，Robert Hooke 用自制的放大镜观察软木薄片，发现了许多小格，把它命名为“cell”，即细胞。随后，Leeuwenhoek 用高倍放大镜发现了精子、红细胞、肌细胞和神经细胞等。19 世纪初，Bichat 提出了“组织”这一名词，并将机体的组织分为 21 种。到 19 世纪 30 年代，Schleiden 和 Schwann 分别提出植物和动物都是由细胞构成的，创立了细胞学说。19 世纪中期以后，随着光学显微镜、切片技术及染色方法的不断改进与充实，推进了组织学的飞速发展。20 世纪 40 年代，电子显微镜问世，经过不断的

改进,如今可放大几十万倍到上百万倍。而最新发明的扫描隧道显微镜可直接从原子水平观察物质的超微结构。这些先进的设备为人类揭示丰富多彩的微观世界之奥秘提供了强有力的手段。

随着科学的进步,新的技术和方法不断涌现并应用于组织学,如组织培养术、细胞融合术、免疫组织化学和免疫细胞化学术、放射自显影术、荧光和激光术、原位杂交术、图像分析和立体计量术等。这些技术的运用,使研究内容不断充实,研究领域不断扩大,因而出现了各学科间基本理论互相渗透,基本技术互相引用、促进,关系日益密切。形成了一些新兴的边缘学科,如功能组织学、分子生物学、细胞遗传学、神经内分泌学等,其中都包含有丰富的组织学内容。

研究出生前和出生后生命全过程的生长发育和衰老的演变过程,称为发育生物学(developmental biology)。人们对胚胎发生和发育的认识经历了长期的过程。古希腊学者亚里士多德最早对胚胎发育进行了观察;17世纪50年代,Harvey提出“一切生命皆来自卵”的假设;Leeuwenhoek和Graaf分别发现精子与卵泡,提出“预成论”学说,认为在精子或卵子内已有微小的机体,并逐渐长大成为胎儿;18世纪中叶,Wolff提出了“渐成论”学说,认为胚胎是经历了由简单到复杂的渐变过程而形成的;19世纪以后,胚胎的发生经显微镜观察,否定了先成论,提出在受精卵细胞核内的脱氧核糖核酸(DNA)中,存在有决定胎儿全身形态结构的各种基因,胚胎发育是各个基因活动的逐步展开;到20世纪70年代,试管婴儿诞生,90年代克隆动物问世。随着科学的不断发展,人类对胚胎发育的认识也日趋清楚和深刻。

1.3 动物组织学及胚胎学的研究技术

动物组织学及胚胎学是以微细结构的形态描述为基本内容,主要利用显微镜进行观察研究。光学显微镜(light microscope, LM, 简称光镜)下所见的结构称光镜结构,其分辨率约为 $0.2\ \mu\text{m}$,可将物体放大约1500倍。电子显微镜(electron microscope, EM, 简称电镜)下所见的结构称超微结构(ultrastructure),其分辨率可达 $0.2\ \text{nm}$,可将物体放大100万倍。在光镜和电镜下常用的计量单位和换算关系是:

$1\ \mu\text{m}$ (微米, micrometre) $=10^{-3}\ \text{mm}$ (毫米, millimetre)

$1\ \text{nm}$ (纳米, nanometre) $=10^{-3}\ \mu\text{m}=10^{-6}\ \text{mm}$

随着生物技术的飞速发展,现代动物组织学及胚胎学的研究手段不断更新,涉及面很宽。现就几种常用的研究技术简要介绍如下。

1.3.1 光学显微镜术

一般光学显微镜(图1-1)是观察组织切片的基本技术。取新鲜组织,先用固定剂固定,使组织中的蛋白质迅速凝固。然后经脱水、透明,采用石蜡、火棉胶或树胶等包埋,用切片机制成 $3\sim 10\ \mu\text{m}$ 的组织薄片。若想保存细胞内酶的活性或快速制片,可选用冷冻切片法,即将组织在低温条件下快速冷冻,直接制成切片。血液、骨髓等液体组织可直接涂于玻片上制成涂片;疏松结缔组织和肠系膜等软组织可制成铺片;骨等坚硬组织可制成磨片。在上述各种制片过程中,应根据不同的研究目的,采用相应的染色方法处理,将切片置于光镜下进行观察。

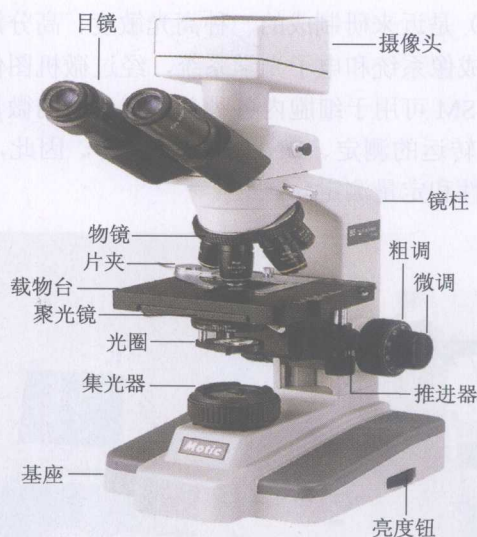

图 1-1 光学显微镜

最常用的染色法是用苏木精 (hematoxylin) 和伊红 (eosin) 染色, 简称 HE 染色。苏木精可将细胞核内的染色质和细胞质内的核糖体等染成蓝紫色, 伊红可将多数细胞的胞质染成粉红色。因苏木精为碱性染料, 能被其染色的结构称嗜碱性 (basophilia); 伊红为酸性染料, 能被其染色的结构, 称嗜酸性 (acidophilia)。对碱性和酸性染料的亲和力均不强, 称中性 (neutrophilia)。

动物体内有些结构经硝酸银染色后, 可使硝酸银还原, 形成棕黑色的银微粒附着在组织结构上, 这种特性称亲银性 (argentaffin); 有的结构本身不能使硝酸银还原, 需加还原剂才能使其还原, 这种特性称嗜银性 (argyrophilia)。有的细胞或组织, 用某些碱性染料染色时, 其染色结果与染料的原有颜色不同, 这种颜色的变异性称异染性 (metachromasia)。如: 用甲苯胺蓝染肥大细胞时, 胞质内的颗粒被染成紫红色而不是蓝色。

几种特殊显微镜术:

1.3.1.1 荧光显微镜术 荧光显微镜 (fluorescence microscope, FM) 是用来观察标本中的自发荧光物质或以荧光素染色或标记的细胞和结构。组织中的自发性荧光物质, 如: 神经细胞和心肌细胞内的脂褐素是棕黄色荧光; 肝贮脂细胞和视网膜色素上皮细胞内的维生素 A 呈绿色荧光; 某些神经内分泌细胞和神经纤维内的单胺类物质 (儿茶酚胺、5-羟色胺、组织胺等) 在甲醛作用下呈不同颜色的荧光, 组织内含有的奎宁、四环素等药物也呈现一定的荧光。细胞内的某些成分可与荧光素结合而显荧光, 如溴化乙啶与吖啶橙可与 DNA 结合, 进行细胞内 DNA 含量测定。荧光显微镜更广泛用于免疫细胞化学研究, 即以荧光素标记抗体 (一抗或二抗), 以检测相应抗原的存在与分布。

1.3.1.2 相差显微镜术 相差显微镜 (phase contrast microscope, PCM) 用于观察组织培养中活细胞的形态结构。活细胞无色透明, 一般光镜下不易分辨细胞轮廓及其结构。相差显微镜能将活细胞不同厚度及细胞内各种结构对光产生的不同折射作用, 转换为光密度差异即明暗差而得到辨认。组织培养研究常用倒置相差显微镜, 它的光源和聚光器在载物台的上方, 物镜在载物台的下方, 便于观察贴附在培养皿底壁上的活细胞。

1.3.1.3 共聚焦激光扫描显微镜术 共聚焦激光扫描显微镜 (confocal laser scanning

microscope, CLSM) (图 1-2) 是近来研制成的一种高光敏度、高分辨率的新型生物学仪器。它以激光为光源, 采用共聚焦成像系统和电子光学系统, 经过微机图像分析系统对组织或细胞进行二维和三维分析处理。CLSM 可用于细胞内各种荧光标记物的微量分析、细胞的受体移动和膜电位变化、酶活性和物质转运的测定、DNA 精确分析等, 因此, CLSM 可更准确、快速地对细胞内的微细结构进行定性和定量测定。

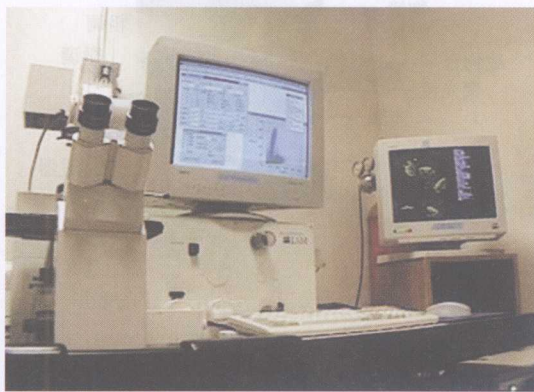

图 1-2 共聚焦激光扫描显微镜

1.3.2 电子显微镜术

电子显微镜 (electron microscope, EM) 是以电子发射器 (电子枪) 代替光源, 以电子束代替光线, 以电磁透镜代替光学透镜, 最后将放大的物像投射到荧光屏上以便观察。常用的电镜有透射电镜和扫描电镜 (图 1-3, 1-4)。

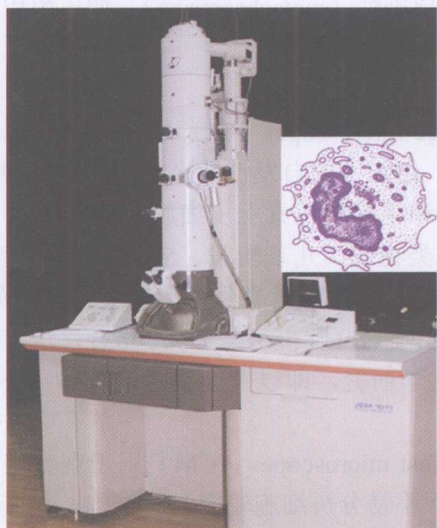


图 1-3 透射电子显微镜

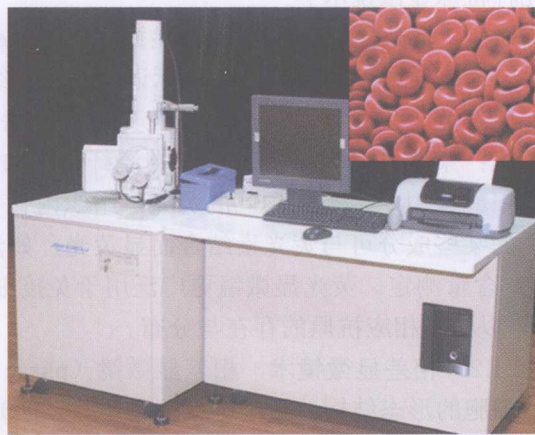

图 1-4 扫描电子显微镜

1.3.2.1 透射电镜术 即应用透射电镜 (transmission electron microscope, TEM) 观察细胞内部的超微结构 (图 1-3)。一般采用戊二醛或锇酸作固定剂, 合成树脂包埋, 在超薄切片机

上制成超薄切片(厚度为 50 ~ 80 nm),经铅或铀等重金属盐电子染色,然后置电镜下观察。标本在荧光屏上呈黑白反差的图像。被重金属盐深染的结构称电子密度高;被浅染的结构称电子密度低,这种染色称正染色(positive staining);若被染结构着色浅,其周围部分着色深,则称负染色(negative staining)。

1.3.2.2 扫描电镜术 即采用扫描电镜(scanning electron microscope, SEM)观察组织、细胞表面的超微立体结构(图 1-4)。扫描电镜标本不需制成超薄切片,组织经固定、脱水、干燥后,在其表面喷涂金属膜即可上镜观察。扫描电镜的视场大、景深长、图像的立体感强,但分辨率较低。常用于观察细胞表面的突起、微绒毛、纤毛等。

1.3.3 组织化学和细胞化学术

组织化学(histochemistry)和细胞化学(cytochemistry)是应用化学、物理和免疫学原理,对组织和细胞所含的化学物质进行定位、定性、定量和功能关系的研究。这是组织学与生物化学、免疫学等相结合发展起来的一项技术。

1.3.3.1 一般组织化学与细胞化学 是利用某些化学试剂与组织、细胞中的某些物质发生化学反应,并在原位形成有色沉淀产物,然后在显微镜下观察其沉淀物颜色的深浅及颗粒的大小,由此来判定该物质的数量及位置。此种方法可显示组织、细胞中的蛋白质、酶、糖类、脂质及核酸等物质。如用过碘酸希夫反应(periodic acid Schiff reaction, PAS 反应),可显示组织、细胞中的多糖。过碘酸可将多糖氧化形成醛基,醛基与无色的 Schiff 试剂结合形成此红色沉淀产物,以此来判定多糖的含量。

1.3.3.2 免疫组织化学(immunohistochemistry) 是利用抗原抗体特异性结合的免疫学原理,以检测组织、细胞中某种肽类、蛋白质等大分子物质的分布。其方法是先分离纯化动物组织中的某种蛋白质,作为抗原注入不含有该物质的另一种动物体内使其产生相应的特异性抗体,然后从被免疫动物的血清中提取出该抗体,再以荧光素、酶、铁蛋白或胶体金等标记。用被标记的抗体处理欲测的组织切片或细胞,组织或细胞中的抗原即与被标记的抗体发生特异结合。切片中标记物出现的部位,即被检物质(抗原)的分布部位。如用铁蛋白标记的可在电镜下观察,用荧光标记的可在荧光显微镜下观察,用酶或胶体金标记的可在光镜和电镜下观察。免疫组织化学方法具有特异性强、灵敏度高、定位准确等特点,现已成为组织学及胚胎学中重要的研究手段。

1.3.4 放射自显影术

放射自显影术(autoradiography)亦称同位素示踪术,是将某种放射性核素或其标记物注入动物体内或细胞培养液内,让组织、细胞摄取该物质,然后取某部位组织制成切片或取细胞培养液制成涂片,在暗室中将切片涂以薄层感光乳胶,使存在于细胞内的放射性核素产生的射线作用于乳胶中的溴化银,使其还原为银粒,经显影和定影后,便可在光镜或电镜下观察标记物的数量及分布情况。所用的放射性核素主要是 β 射线,常用的有 ^3H 、 ^{14}C 、 ^{35}S 、 ^{125}I 、 ^{131}I 等。如将 ^3H 标记的亮氨酸注入动物体内,3 ~ 5 min后,首先在粗面内质网合成蛋白质,再转移到高尔基复合体浓缩加工,然后储存于酶原颗粒,最后释放于细胞外。因此,放射自显影术可用来检测放射性物质在细胞内的吸收、分布、合成、转移和排泄等动态变化过程。

1.3.5 组织培养术

组织培养 (tissue culture) 亦称体外 (*in vitro*) 试验, 是在无菌条件下取机体的活组织或活细胞, 在体外适宜的环境中培养成活, 进行实验研究。细胞在体外培养需要与体内基本相同的条件, 如充足的营养、合理的 O_2 和 CO_2 比例、适宜的渗透压、pH、温度和湿度等。此法广泛应用于医学和生物学中, 研究各种理化因子对活细胞的直接影响, 并可观察记录细胞的增殖、分化、运动、吞噬、致病和癌变等动态变化, 以及动物早期胚胎发育过程。

1.3.6 形态计量术

形态计量术 (morphometry) 是利用图像分析仪 (image analyser), 亦称图像分析系统 (image analysis system, IAS), 运用数学和统计学原理对组织和细胞进行二维和三维的形态测量研究, 可使组织、细胞中各种成分的数量、形态、分布、体积和表面积等以精确的数据显示出来。从而促进形态学研究由定性走向定量, 把形态计量技术由平面测量而推论出立体结构。该技术是介于生物形态学与数学之间的一门新兴边缘科学, 是体视学的一个分支, 亦称生物体视学 (biological stereology)。图像分析仪是集光学、电子学和计算机于一体的高科技产品, 可对组织切片、照片及实验进行测试, 也可与电镜、光镜、投影仪、电视机和摄像机等联合使用。信号输入后, 由主机进行处理、测量和统计, 微机自动控制操作, 可快速而准确地分析出组织、细胞中各种微细结构的数据。

1.3.7 原位杂交术

原位杂交 (*in situ hybridization*) 是一种核酸分子杂交技术, 用标记的 DNA 或 RNA 探针, 检测细胞内 mRNA 和 DNA 序列片段, 原位研究细胞合成某种多肽或蛋白质的基因表达, 从分子水平探讨细胞功能的表达及其调节的机制。

1.3.8 流式细胞术

流式细胞术 (flow cytometry, FCM) (图 1-5) 是用流式细胞仪进行细胞分析。它集电子技术、计算机技术、激光技术和流体理论于一体, 是一种非常先进的检测手段。该技术可以快速、准确、客观, 并且同时检测单个微粒 (通常是细胞) 的多项特性, 同时可以对特定群体加以分选。研究对象为生物颗粒, 如各种细胞、染色体、微生物及人工合成微球等。研究的微粒特性包括多种物理及生物学特征, 并加以定量。




图 1-5 流式细胞仪

该技术可用于细胞表型分析、胞内细胞因子的检测、染色体分类研究、细胞周期和 DNA 倍体分析、流式标准小球定量与分选和细胞内钙离子测量等。

1.3.9 胚胎移植

胚胎移植 (embryo transfer) 是将哺乳动物供体内或体外的胚胎移植到同步发情的受体动物内, 并继续生长发育成熟, 最后产下正常后代。其技术包括胚胎的取出、体外培养、保存及移植等。近年来, 该技术已成为一种常用的生物学手段, 并应用于动物生产。它对提高动物繁殖能力、扩大良种畜群数量、缩短世代间隔、保存遗传资源及诱发多胎等均有重要意义。

1.4 动物组织学及胚胎学的学习方法

1.4.1 平面与立体的关系

组织切片或图片是局部的二维平面图像, 而细胞、组织和器官都是三维的立体结构。同一器官的不同切面可呈现出不同的形态。在学习时应具备立体和整体概念, 发挥想象力, 把所看到的图像进行综合分析, 掌握平面与立体、局部与整体的关系。

1.4.2 结构与功能的关系

某种细胞、组织或器官都具有一定的形态结构, 特定的结构是行使其功能活动的基础, 如浆细胞的胞质内含有丰富的粗面内质网和发达的高尔基复合体, 具有合成与分泌功能; 肠绒毛内含有肌纤维可使其舒缩, 促进营养物质的转运。因此, 形态结构与生理功能是紧密相关的。

1.4.3 静态与动态的关系

活细胞处于动态变化中, 在细胞分化、新陈代谢和行使功能的过程中, 其结构也随之而发生变化; 细胞还不断进行增殖、死亡和更新; 在胚胎发育过程中其变化更为显著和复杂。而切片或图片所表现的结构只是某个瞬间的静息图像。因此, 应善于从动态变化来理解静态时相, 才能学好本课程。

1.4.4 理论与实验

在学习本课程理论的同时, 应高度重视实际操作技能的训练, 即要仔细观察各种光镜标本、电镜图像、幻灯片、模型和挂图等。进行综合分析, 把感性认识与理论知识有机结合起来, 加深理解, 为学习后续课程打好坚实的基础。

复习思考题

1. 简述组织学和胚胎学的研究内容。
2. 常用的组织胚胎学研究方法有哪些?
3. 透射电镜和扫描电镜有何异同?
4. 名词解释: 嗜酸性 异染性