



WILLS (第5版)

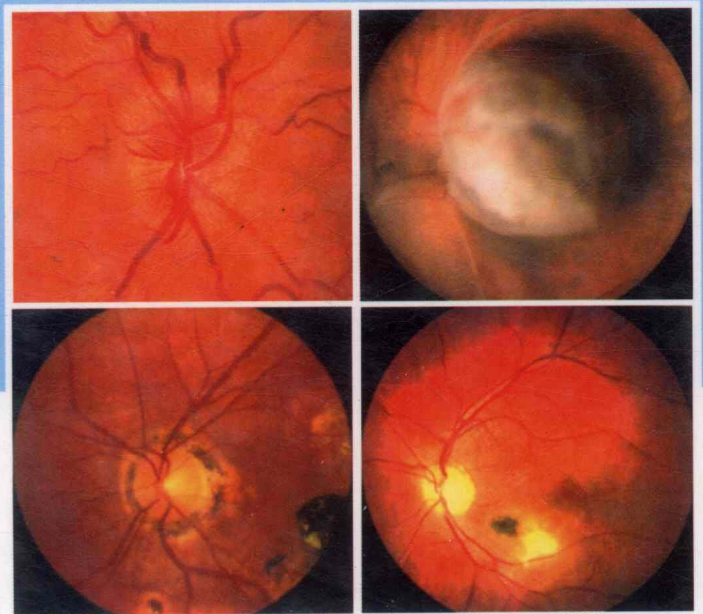
眼科手册

EDITORS Justis P.Ehlers, Chirag P.Shah

ASSOCIATE EDITORS Gregory L.Fenton, Eliza N.Hoskins
Heather N.Shelsta

FOUNDING EDITORS Mark A.Friedberg
Christopher J.Rapuano

主译 曲毅 魏奉才



T


HE WILLS EYE MANUAL



山东科学技术出版社
www.lkj.com.cn



Wolters Kluwer lippincott Williams & Wilkins



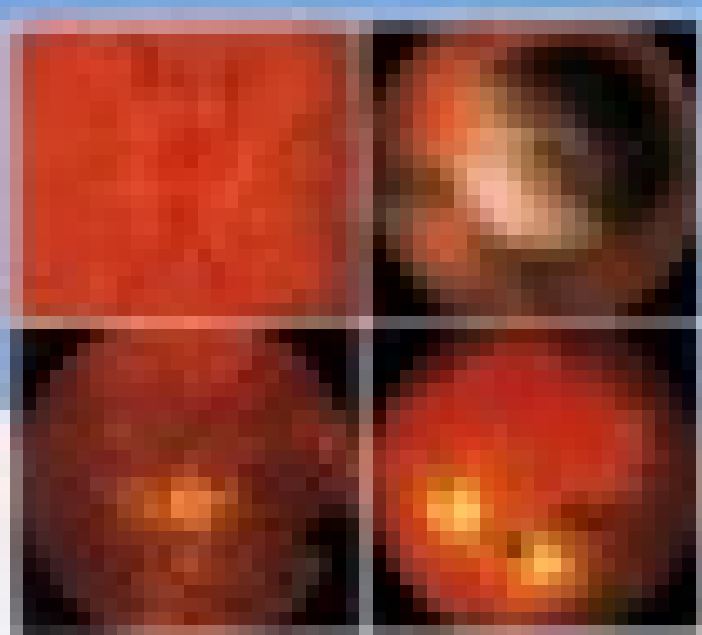
WILLS

(第5版)

眼科手册

主编 王宁利 副主编 王明旭 王明旭 王明旭
 编者 王明旭 王明旭 王明旭 王明旭 王明旭
 王明旭 王明旭 王明旭 王明旭 王明旭
 王明旭 王明旭 王明旭 王明旭 王明旭

ISBN 7-309-04511-1



T

THE WILLS EYE HANDBOOK

WILEY-LISS



WILLS (第5版)

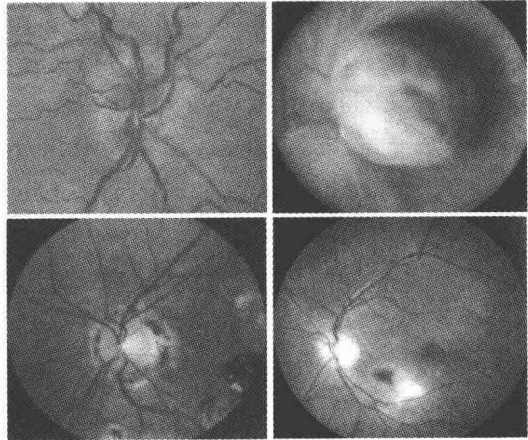
眼科手册

EDITORS – Justis P.Ehlers, Chirag P.Shah

ASSOCIATE EDITORS Gregory L.Fenton, Eliza N.Hoskins
Heather N.Shelsta

FOUNDING EDITORS Mark A.Friedberg
Christopher J.Rapuano

主译 曲毅 魏奉才



T

HE WILLS EYE MANUAL



山东科学技术出版社



Wolters Kluwer Lippincott Williams & Wilkins
Health

图书在版编目 (CIP) 数据

Wills 眼科手册:第5版/(美)艾琳斯等主编:曲毅等
主译. 济南:山东科学技术出版社,2010
ISBN 978-7-5331-5556-8

I. W… II. ①艾…②曲… III. 眼病—诊疗 IV. R77

中国版本图书馆 CIP 数据核字(2009)第 241943 号

Wills 眼科手册

(第5版)

主编 Justis P. Ehlers
Ching P. Shah
Gregory L. Fenton
Eliza N. Hoskins
Heather N. Shelsta
主译 曲毅 魏奉才

出版者:山东科学技术出版社

地址:济南市玉函路16号
邮编:250002 电话:(0531)82098088
网址:www.lkj.com.cn
电子邮件:sdkj@sdpress.com.cn

发行者:山东科学技术出版社

地址:济南市玉函路16号
邮编:250002 电话:(0531)82098071

印刷者:山东新华印刷厂

地址:济南市胜利大街56号
邮编:250001 电话:(0531)82079112

开本:787mm×1092mm 1/16

印张:32

版次:2010年2月第1版第1次印刷

ISBN 978-7-5331-5556-8

定价:179.00元

The Wills Eye Manual: Office & Emergency Room Diagnosis and Treatment of Eye Disease, 5/e by Harry N. Herkowitz, et al.

was first published by arrangement with

Lippincott Williams & Wilkins, Inc. . U. S. A.

Simplified Chinese translation copyright © 2009 by

Shandong Science & Technology Press

ALL RIGHTS RESERVED

图字:15 - 2008 - 119

Copyright Notices of English Edition:

Fifth Edition (C) Lippincott Williams & Wilkins, 2008

Fourth Edition (C) Lippincott Williams & Wilkins, 2004

Third Edition (C) Lippincott Williams & Wilkins, 1999

Second Edition (C) Lippincott Williams & Wilkins, 1994

First Edition (C) Lippincott - Raven, 1990

This book may not be sold outside the People's Republic of China

“Accurate indications, adverse reactions, and dosage schedules for drugs are provided in this book, but it is possible that they may change. The reader is urged to review the package information data of the manufacturers of the medications mentioned. The authors, editors, publishers, or distributors are not responsible for errors or omissions or for any consequences from application of the information in this work, and make no warranty, expressed or implied, with respect to the contents of the publication. The authors, editors, publishers, and distributors do not assume any liability for any injury and/or damage to persons or property arising from this publication.”

主 译 曲 毅 魏奉才

副主译 曹秀玲 毕宏生

译 者 (按姓氏笔画为序)

王 玉 王 冉 王 红 许孝义

毕宏生 吕 明 牟国营 乔 智

曲 毅 李 颖 陈红梅 张林娜

张琪瑶 张 红 张 晓 季 强

周 芳 郭 刚 党光福 高 莉

曹秀玲 蔡可丽 魏奉才

掩卷凝神,感慨万千!《Wills 眼科手册》(第4版)中文版面世至今已经4年多,《Wills 眼科手册》(第5版)中文版又在同仁的期待中诞生了。这两本手册见证了世界眼科学的进展和进步:许多4年前处于临床试验阶段的研究如今已投入临床使用,正在为患者解除病患,如年龄相关性黄斑变性(ARMD)的治疗;很多设备如今已成为国内外眼科常规的检查手段,如光学相干断层扫描(OCT);很多疾病的诊断标准更为明确,如糖尿病性视网膜病变;新的临床试验研究正在进行中,如CRASH研究(严重头部创伤后的类固醇随机治疗试验)。一些新的内容出现在第5版手册中,如婴儿摇晃综合征、结晶状角膜病变、家族性渗出性玻璃体视网膜病变、结晶样视网膜病变、晶状体性青光眼、特发性息肉样脉络膜血管病变、视网膜大动脉瘤;有些内容已被删除;药物手册部分全面改版……仔细阅读,会发现《Wills 眼科手册》第5版绝不仅仅是第4版的单纯更新,第5版手册秉承并发扬了前4版的传统:内容全面详尽而简洁,速查、易用、与时俱进。

这两本手册也见证了主译之一的眼科专业知识和语言运用的成长。承蒙山东科学技术出版社的信任和厚爱,取得《Wills 眼科手册》第5版的中文版权之后,在魏奉才教授的号召和影响下,山东省内的部分知名专家迅速集合,甘为绿叶,与各位青年才俊共同努力,在最短时间之内完成译稿,使书稿得以付梓。在翻译过程中,有争执、有辩论,各抒己见,互不相让,各位专家在手术台之外的舞台展现了又一道亮丽的风采。他们德艺双馨,堪为楷模。在此,向各位参译专家致以崇高的敬意!

需要读者注意的是,一些疾病具有人种差异和地域性差异,有的在国内较为少见,我们未做删节;一些诊疗观念和方案与国内现行的情况有差异,如YAG激光周边虹膜切开术,我们根据国人特点及目前国内通行治疗方案,仅稍加修改,请国内眼科同道参考。一些国内尚未引进的诊疗设备和药物,为避免歧义,我们采用了原文照录。

本着洋为中用的精神,希望这本手册能成为国内年轻的眼科医生和研究生的良师益友、高年眼科医生及相关学科医生的助手,为临床工作的顺利开展提供帮助。同时,冀《Wills 眼科手册》(第5版)中文版能起抛砖引玉之功,期待国内眼科医生早日写出更胜一筹的属于我们自己的眼科手册。

虽然有各位专家的保驾护航,但鉴于专业水平及语言能力有限,错误疏漏之处在所难免,还请各位读者不吝赐教,共同探讨。

曲毅 魏奉才
于山东大学齐鲁医院
2009年6月

17年前,第一本现代《Wills 眼科手册》,由1990年的住院医师,Mark Friedberg 和 Christopher Rapuano,编写完成。回首过去,我记得当时设想由住院医师编写出版一本手册时,有人提出:“谁会买一本由孩子们写的书?”幸运的是,这个意见没有得到验证。时至今日,《Wills 眼科手册》已累计售出10万余册,并被翻译为多种语言文字出版。

按照以往的主编们的传统,今年的主编——Justis Ehlers, Chirag Shah, Greg Fenton, Eliza Hoskins 和 Heather Shelsta,奉献了他们的业余时间,与其他住院医师们一起努力,顺利完成了第5版编写任务。

更重要的是,《Wills 眼科手册》第一次选用了彩色插图并采用了彩色设计,对书中的内容提供了更好的补充。

《Wills 眼科手册》(第5版)于2007年完成。我现在回到本文的开篇语“第一本现代《Wills 眼科手册》”。最近,George Spaeth 医生提醒我们,Wills 医院的一位手术医生,Squier Littell 医生,于1837年编写了一本手册¹。Littell 是 Wills 医院最早的4位手术医生之一,是这本手册的作者和出版人。他喜欢做经角膜穿刺白内障手术,即经角膜进针使晶状体碎核。Littell 医生指出,如果经巩膜进针,手术者很难控制针头。

1838年,《英格兰和外国医学评论》²对 Littell 医生的手册的评论中善意地指出,“书中的语言与美语完全不同”。使人回想起多年以后,爱尔兰戏剧家 George Bernard Shaw 的评论,“英格兰和美国是被同一语言分开的两个国家”。

1846年,Littell 主编手册的第2版由 Hogan 和 Thompson 在费城出版³。令人满意的是,2007年,Littell 的作品诞生后160多年后,Wills 眼科医院对教育的贡献一直在持续着。

William Tasman, M. D.

注:

1. Littell, S. Manual of the diseases of the eye. Philadelphia: John Littell, 1837.
2. British Foreign Medical Review. January, 1838.
3. Littell, S. Manual of the diseases of the eye: treatise on ophthalmology. Philadelphia: Hogan and Thompson, 1846.

我们非常激动地把《Wills 眼科手册》第 5 版呈现给您。本版第 1 次采用了彩色照片和插图。我们希望这些照片和插图能自己说话,这些图片都是常见病的典型表现,使读者一目了然。

本版集以往各版编写工作之大成。我们感谢 Wills 眼科医院的各位住院医师和著名的眼科专家,是他们使手册的每一章节得到更新,从而涵盖了当前最标准的治疗方案。例如,第 5 版收录了一些目前临床试验的结果,如 CRASH 研究(Corticosteroid Randomization After Significant Head Injury,严重头部创伤后的类固醇随机治疗试验);增加了一些新的章节和题目,如虹膜根部脱离和睫状体脱离、弹伤、婴儿摇晃综合征、结晶状角膜病变、上睑下垂、家族性渗出性玻璃体视网膜病变、结晶样视网膜病变、晶状体性青光眼、特发性息肉样脉络膜血管病变、视网膜大动脉瘤,以及全面改版的药物手册。另外,我们在附录中增加了玻璃体抽取和玻璃体注射抗生素、前房穿刺、YAG 激光虹膜周边切除术和 YAG 激光晶状体后囊切开术。

除了更多的插图和内容之外,更重要的是,这本书的设计呈现更为友好的使用界面,仍然保持着便捷性,非常适合放入白大衣的口袋中。最后,通过交叉引用和把一些题目整合在眼科的一般性疾病这一章节中,我们把全书中的重复性内容降至最少。我们认真检查了索引部分,以保证其全面性。

希望读者们喜欢《Wills 眼科手册》第 5 版,把她作为处理眼科疾病的一个全面的、丰富多彩的指南!

Justis P. Ehlers, M. D.

Chirag P. Shah, M. D., M. P. H.

and

Gregory L. Fenton, M. D.

Eliza N. Hoskins, M. D.

Heather N. Shelsta, M. D.

第 1 版前言

我们编写此书的目的是为读者提供一个简明的、涵盖了大部分眼科疾病的诊疗指南。我们在全中国最大、并且是最繁忙的眼科医院之一的急诊室工作时,已经深刻体会到这样一本手册的重要性,考虑到目前眼科知识只能从不方便查找的眼科教材或是难懂的眼科杂志中获取,我们决定编写此书。

作为 Wills 眼科医院的住院医师,我们在编写这本书的过程中得到了那些世界闻名的眼科专家的很多帮助。更加重要的是,我们认识到,眼科住院医师、主治医师以及急诊室医师(未接受过眼科培训)在面对病患时需要立即获得满意的答复。

这本书将为眼科医师在疾病的诊疗过程中提供帮助,使其迅速得到相关信息。在编写的过程中,我们尽量采用最详尽而且精确的方式来描述在我们医院中使用的诊疗方法,因此该书的治疗建议中一些是针对某一特殊疾病的治疗方案,还有一些是某些医生个人的用药偏好。因此,本书只作为临床应用指南,而非必须遵守的规则。

由于眼科知识永远在不断更新变化,遗漏和错误在所难免,尤其在疾病的治疗方面。药物剂量已经通过了严格仔细的校正,但是,各位医生在临床实践中如果需要使用不熟悉的药物,应查阅药物手册。我们没有列举眼科常用药物的所有禁忌证和不良反应。

我们相信此书将成为广大眼科医生的工作良伴。

一书在手,别无所求。

Christopher J. Rapuano, M. D.

Mark A. Friedberg, M. D.

第五版著作者

文本撰稿

Paul S. Baker, M.D.
 Shaleen L. Belani, M.D.
 Shawn Chhabra, M.D.
 John M. Cropsey, M.D.
 Emily A. DeCarlo, M.D.
 Justis P. Ehlers, M.D.
 Gregory L. Fenton, M.D.
 David Fintak, M.D.
 Robert E. Fintelmann, M.D.
 Nicole R. Fram, M.D.
 Susan M. Gordon, M.D.
 Omesh P. Gupta, M.D., M.B.A.
 Eliza N. Hoskins, M.D.
 Dara Khalatbari, M.D.
 Bhairavi V. Kharod, M.D.
 Matthew R. Kirk, M.D.
 Andrew Lam, M.D.
 Katherine A. Lane, M.D.
 Michael A. Malstrom, M.D.
 Chrishonda C. McCoy, M.D.
 Jesse B. McKey, M.D.
 Maria P. McNeill, M.D.
 Joselitio S. Navaleza, M.D.
 Avni H. Patel, M.D.
 Chirag P. Shah, M.D., M.P.H.
 Heather N. Shelsta, M.D.
 Bradley T. Smith, M.D.
 Vikas Tewari, M.D.
 Garth J. Willis, M.D.
 Allison P. Young, M.D.

图像撰稿

Elizabeth L. Affel, M.S., R.D.M.S.
 Robert S. Bailey, Jr., M.D.
 William E. Benson, M.D.
 Jurij R. Bilyk, M.D.
 Elisabeth J. Cohen, M.D.
 Justis P. Ehlers, M.D.
 Alan R. Forman, M.D.
 Scott M. Goldstein, M.D.

Kammi B. Gunton, M.D.
 Becky Killian
 Donelson R. Manley, M.D.
 Julia Monsonego
 Christopher J. Rapuano, M.D.
 Peter J. Savino, M.D.
 Bruce M. Schnall, M.D.
 Robert C. Sergott, M.D.
 Chirag P. Shah, M.D., M.P.H.
 Heather N. Shelsta, M.D.
 Carol L. Shields, M.D.
 Jerry A. Shields, M.D.
 George L. Spaeth, M.D.
 William Tasman, M.D.

医学绘图

Paul Schiffmacher

第四版著作者

Seema Aggarwal, M.D.
 Edward H. Bedrossian, Jr., M.D.
 Brian C. Bigler, M.D.
 Vatinnee Y. Bunya, M.D.
 Christine Buono, M.D.
 Jacqueline R. Carrasco, M.D.
 Sandra Y. Cho, M.D.
 Carolyn A. Cutney, M.D.
 Brian D. Dudenhofer, M.D.
 John A. Epstein, M.D.
 Colleen P. Halfpenny, M.D.
 ThucAnh T. Ho, M.D.
 Stephen S. Hwang, M.D.
 Kunal D. Kantikar, M.D.
 Derek Y. Kunimoto, M.D.
 R. Gary Lane, M.D.
 Henry C. Lee, M.D.
 Mimi Liu, M.D.
 Mary S. Makar, M.D.
 Anson T. Miedel, M.D.
 Parveen K. Nagra, M.D.
 Michael A. Negrey, M.D.
 Heather A. Nesti, M.D.
 Vasudha A. Panday, M.D.

Nicholas A. Pefkaros, M.D.
Robert Sambursky, M.D.
Daniel E. Shapiro, M.D.
Derrick W. Shindler, M.D.

第三版著作者

Christine W. Chung, M.D.
Brian P. Connolly, M.D.
Vincent A. Deramo, M.D.
Kammi B. Gunton, M.D.
Mark R. Miller, M.D.
Ralph E. Oursler III, M.D.
Mark F. Pyfer, M.D.
Douglas J. Rhee, M.D.
Jay C. Rudd, M.D.
Brian M. Sucheski, M.D.

医学绘图

Marlon Maus, M.D.

第二版著作者

Mark C. Austin, M.D.
Jerry R. Blair, M.D.
Benjamin Chang, M.D.
Mary Ellen Cullom, M.D.
R. Douglas Cullom, Jr., M.D.
Jack Dugan, M.D.
Forest J. Ellis, M.D.
C. Byron Faulkner, M.D.
Mary Elizabeth Gallivan, M.D.
J. William Harbour, M.D.
Paul M. Herring, M.D.
Allen C. Ho, M.D.

Carol J. Hoffman, M.D.
Thomas I. Margolis, M.D.
Mark L. Mayo, M.D.
Michele A. Miano, M.D.
Wynne A. Morley, M.D.
Timothy J. O'Brien, M.D.
Florentino E. Palmon, M.D.
William B. Phillips, M.D.
Tony Pruthi, M.D.
Carl D. Regillo, M.D.
Scott H. Smith, M.D.
Mark R. Stokes, M.D.
Janine G. Tabas, M.D.
John R. Tribble, M.D.
Christopher Williams, M.D.

医学绘图

Neal H. Atebara, M.D.

第一版著作者

Melissa M. Brown, M.D.
Catharine J. Crockett, M.D.
Bret L. Fisher, M.D.
Patrick M. Flaharty, M.D.
Mark A. Friedberg, M.D.
James T. Handa, M.D.
Victor A. Holmes, M.D.
Bruce J. Keyser, M.D.
Ronald L. McKey, M.D.
Christopher J. Rapuano, M.D.
Paul A. Raskauskas, M.D.
Eric P. Suan, M.D.

医学绘图

Marlon Maus, M.D.

第一章 眼科常见症状的鉴别诊断	(1)
第二章 眼科常见体征的鉴别诊断	(7)
第三章 眼外伤	(15)
第一节 化学烧伤	(15)
第二节 角膜擦伤	(18)
第三节 角膜异物和结膜异物	(19)
第四节 结膜裂伤	(21)
第五节 外伤性虹膜炎	(22)
第六节 前房积血和前房微量积血	(22)
第七节 虹膜根部脱离和睫状体脱离	(27)
第八节 眼睑裂伤	(28)
第九节 眶骨爆裂性骨折	(31)
第十节 外伤性球后出血	(33)
第十一节 外伤性视神经病变	(36)
第十二节 眶内异物	(38)
第十三节 角膜裂伤	(41)
第十四节 眼球破裂伤和眼球穿孔伤	(42)
第十五节 眼内异物	(43)
第十六节 视网膜震荡	(45)
第十七节 外伤性脉络膜破裂伤	(45)
第十八节 鸟枪弹样脉络膜视网膜炎	(46)
第十九节 远达性视网膜病变(Purtscher 视网膜病变)	(48)
第二十节 婴儿摇晃综合征/儿科神经外伤	(49)
第四章 角膜疾病	(51)
第一节 浅层点状角膜病变(SPK)	(51)
第二节 复发性角膜糜烂	(53)
第三节 干眼综合征	(54)
第四节 丝状角膜炎	(56)
第五节 暴露性角膜病变	(57)
第六节 神经营养不良性角膜炎	(58)
第七节 热损伤性/紫外线损伤性角膜病变	(60)

第八节 Thygeson 浅层点状角膜病变	(61)
第九节 翼状胬肉/睑裂斑	(62)
第十节 带状角膜变性	(63)
第十一节 细菌性角膜炎	(64)
第十二节 真菌性角膜炎	(69)
第十三节 棘阿米巴性角膜炎	(70)
第十四节 结晶状角膜病变	(72)
第十五节 单纯疱疹病毒(HSV)	(73)
第十六节 带状疱疹病毒/带状疱疹性眼病/水痘带状疱疹病毒	(77)
第十七节 眼牛痘病	(81)
第十八节 角膜基质炎	(83)
第十九节 葡萄球菌超敏性眼病	(85)
第二十节 小水疱病	(86)
第二十一节 角膜接触镜性眼病	(87)
第二十二节 角膜接触镜性巨乳头性结膜炎	(91)
第二十三节 角膜边缘变薄/溃疡	(92)
第二十四节 角膜小凹	(95)
第二十五节 圆锥角膜	(96)
第二十六节 角膜营养不良	(98)
第二十七节 Fuchs 角膜内皮营养不良	(100)
第二十八节 无晶体眼大泡性角膜病变/人工晶体眼大泡性角膜病变	(101)
第二十九节 角膜移植术后排斥反应	(102)
第三十节 角膜屈光手术并发症	(104)
第五章 结膜/巩膜/虹膜/外眼疾病	(108)
第一节 急性结膜炎	(108)
第二节 慢性结膜炎	(115)
第三节 Parinaud 眼腺体性结膜炎	(117)
第四节 上方角膜缘角结膜炎	(119)
第五节 结膜下出血	(120)
第六节 表层巩膜炎	(121)
第七节 巩膜炎	(123)
第八节 睑缘炎/睑板腺炎	(125)
第九节 眼红斑痤疮	(126)
第十节 眼瘢痕性类天疱疮	(128)
第十一节 接触性皮炎	(129)

第十二节 结膜肿瘤	(130)
第十三节 虹膜恶性黑色素瘤	(134)
第六章 眼睑病	(136)
第一节 上睑下垂	(136)
第二节 睑板腺囊肿/睑腺炎	(138)
第三节 睑外翻	(140)
第四节 睑内翻	(141)
第五节 倒睫	(141)
第六节 眼睑皮肤松弛综合征	(142)
第七节 眼睑痉挛	(144)
第八节 泪小管炎	(145)
第九节 泪囊炎/泪囊炎症	(146)
第十节 眶隔前蜂窝织炎	(148)
第十一节 眼睑恶性肿瘤	(150)
第七章 眼眶疾病	(153)
第一节 眼眶疾病	(153)
第二节 眼眶炎症性疾病	(154)
第三节 眼眶感染性疾病	(159)
第四节 眼眶肿瘤	(165)
第五节 眼眶外伤性疾病	(171)
第六节 泪腺肿块/慢性泪腺炎	(172)
第七节 不常见的眼眶疾病	(174)
第八章 小儿眼科学	(176)
第一节 白瞳症	(176)
第二节 早产儿视网膜病变(ROP)	(178)
第三节 家族性渗出性玻璃体视网膜病变(FEVR)	(181)
第四节 儿童内斜视	(182)
第五节 儿童外斜视	(185)
第六节 斜视综合征	(186)
第七节 弱视	(187)
第八节 先天性白内障	(189)
第九节 新生儿眼炎(新生儿结膜炎)	(191)
第十节 先天性鼻泪管阻塞	(193)
第十一节 先天性青光眼	(195)
第十二节 眼前节及晶状体发育异常/畸形	(197)

第十三节	先天性上睑下垂	(198)
第十四节	婴幼儿双眼盲	(200)
第九章	青光眼	(202)
第一节	原发性开角型青光眼(POAG)	(202)
第二节	低眼压性原发性开角型青光眼(正常或平均眼压性青光眼)	(208)
第三节	高眼压症	(209)
第四节	急性闭角型青光眼(AACG)	(210)
第五节	慢性闭角型青光眼(CACG)	(213)
第六节	前房角后退性青光眼	(215)
第七节	炎症性开角型青光眼	(216)
第八节	青光眼睫状体炎综合征/Posner-Schlossman 综合征	(218)
第九节	类固醇性青光眼	(219)
第十节	色素播散综合征/色素性青光眼	(221)
第十一节	假性剥脱综合征/剥脱性青光眼	(223)
第十二节	晶状体性(晶状体溶解性)青光眼	(225)
第十三节	高褶虹膜	(228)
第十四节	新生血管型青光眼	(230)
第十五节	虹膜角膜内皮综合征(ICE)	(233)
第十六节	手术后青光眼	(234)
第十七节	房水迷流综合征/恶性青光眼	(236)
第十八节	青光眼手术后并发症	(238)
第十九节	滤过泡炎	(240)
第十章	神经眼科学	(242)
第一节	瞳孔不等(Anisocoria)	(242)
第二节	Horner 综合征	(244)
第三节	Argyll Robertson 瞳孔	(246)
第四节	Adie 瞳孔(强直性瞳孔)	(247)
第五节	孤立性第Ⅲ颅神经麻痹	(248)
第六节	第Ⅲ颅神经异常再生	(251)
第七节	孤立性第Ⅳ颅神经麻痹	(252)
第八节	孤立性第Ⅵ颅神经麻痹	(255)
第九节	孤立性第Ⅷ颅神经麻痹	(257)
第十节	海绵窦及相关综合征(多发性眼球运动神经麻痹)	(260)
第十一节	重症肌无力伤	(264)
第十二节	慢性进行性眼外肌麻痹(CPEO)	(267)

第十三节	核间性眼肌麻痹(INO)	(269)
第十四节	视神经炎	(270)
第十五节	视神经乳头水肿	(273)
第十六节	脑假瘤/特发性颅内压升高	(275)
第十七节	动脉炎性缺血性视神经病变(巨细胞性动脉炎)	(277)
第十八节	非动脉炎性缺血性视神经病变	(278)
第十九节	手术后缺血性视神经病变	(279)
第二十节	其他常见的视神经病变	(280)
第二十一节	眼球震颤	(282)
第二十二节	一过性视力丧失/一过性黑朦	(286)
第二十三节	椎-基底动脉供血不足	(288)
第二十四节	皮质盲	(289)
第二十五节	非生理性视力丧失	(289)
第二十六节	头痛	(292)
第二十七节	偏头痛	(294)
第二十八节	丛集性头痛	(296)
第十一章	视网膜	(298)
第一节	玻璃体后脱离(PVD)	(298)
第二节	视网膜裂孔	(299)
第三节	视网膜脱离	(300)
第四节	视网膜劈裂症	(303)
第五节	棉绒斑	(305)
第六节	视网膜中央动脉阻塞(CRVO)	(307)
第七节	视网膜分支动脉阻塞(BRAO)	(309)
第八节	视网膜中央静脉阻塞(CRVO)	(310)
第九节	视网膜分支静脉阻塞(BRVO)	(312)
第十节	高血压性视网膜病变	(313)
第十一节	眼缺血综合征/颈动脉阻塞性疾病	(314)
第十二节	糖尿病性视网膜病变	(316)
第十三节	玻璃体积血	(321)
第十四节	黄斑囊样水肿(CME)	(323)
第十五节	中心性浆液性脉络膜视网膜病变(CSCR)	(326)
第十六节	非渗出性(干性)年龄相关性黄斑变性	(327)
第十七节	新生血管性或渗出性(湿性)年龄相关性黄斑变性	(329)
第十八节	特发性息肉样脉络膜血管病变(后葡萄膜出血综合征)	(332)