动物疫病防控出版工程二

# 猪实体解剖学图谱

熊本海 恩和 都格尔斯仁 等 著

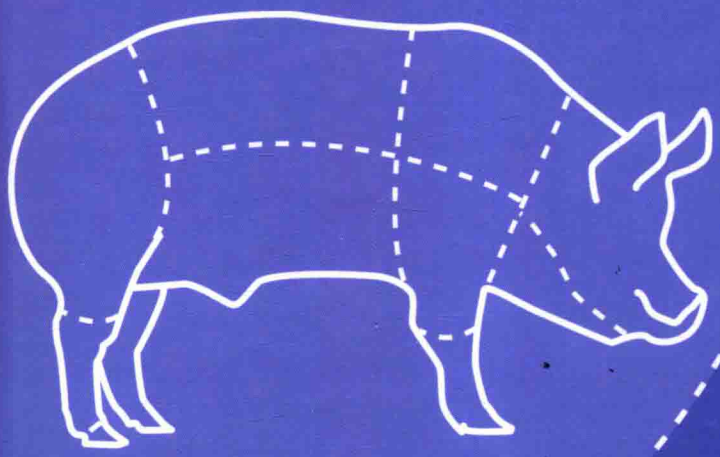

中国农业出版社



# 猪实体解剖学图谱

动物疫病防控出版工程二

熊本海 恩和 都格尔斯仁 等 著

中国农业出版社

**图书在版编目（CIP）数据**

猪实体解剖学图谱 / 熊本海等著. —北京：中国农业出版社，2017.9

ISBN 978-7-109-22522-0

Ⅰ. ①猪… Ⅱ. ①熊… Ⅲ. ①猪-动物解剖学-图谱 Ⅳ. ①S828.1-64

中国版本图书馆CIP数据核字（2016）第311984号

中国农业出版社出版

（北京市朝阳区麦子店街18号楼）

（邮政编码 100125）

责任编辑 刘 玮

---

北京通州皇家印刷厂印刷 新华书店北京发行所发行

2017年9月第1版 2017年9月北京第1次印刷

---

开本：787mm×1092mm 1/16 印张：22.75

字数：600千字

定价：268.00元

（凡本版图书出现印刷、装订错误，请向出版社发行部调换）

# 《猪实体解剖学图谱》课题组

## 课题组组长

熊本海　中国农业科学院北京畜牧兽医研究所　研究员
恩　和（蒙古族）　内蒙古赤峰农牧学校　高级讲师
都格尔斯仁（蒙古族）　内蒙古农业大学　副教授

## 课题组副组长

庞之洪（女）　中国农业科学院北京畜牧兽医研究所　副研究员
苏日娜（蒙古族 女）　内蒙古赤峰农牧学校　高级讲师
郭颖妍（女）　内蒙古赤峰农牧学校　高级讲师

## 课题组成员（按姓氏笔画排序）

于　占（蒙古族）　内蒙古赤峰农牧学校　高级讲师
扎木苏（蒙古族）　内蒙古赤峰农牧学校　高级讲师
乌力吉（蒙古族）　内蒙古赤峰农牧学校　讲师
乌云格日乐（蒙古族 女）　内蒙古赤峰农牧学校　高级实验师
布仁巴雅尔（蒙古族）　内蒙古赤峰农牧学校　高级讲师
李春华（蒙古族 女）　内蒙古赤峰农牧学校　高级实验师
杨　亮　中国农业科学院北京畜牧兽医研究所　助理研究员
辛海瑞　中国农业科学院北京畜牧兽医研究所　实习研究员
张　颖（女）　内蒙古赤峰农牧学校　助理讲师
罗清尧　中国农业科学院北京畜牧兽医研究所　副研究员
金　花（蒙古族 女）　内蒙古赤峰农牧学校　高级讲师
赵福军　内蒙古赤峰农牧学校　高级讲师
胡颖娴（女）　内蒙古赤峰农牧学校　高级讲师
贾会囡（女）　中国农业科学院北京畜牧兽医研究所　实习研究员
特古斯巴雅尔（蒙古族）　内蒙古赤峰农牧学校　高级讲师
高华杰（女）　北京大北农科技集团股份有限公司　助理研究员
韩英东　中国农业科学院北京畜牧兽医研究所　实习研究员
潘佳一　中国农业科学院北京畜牧兽医研究所　工程师
潘晓花（女）　中国农业科学院北京畜牧兽医研究所　实习研究员
魏向阳　内蒙古赤峰农牧学校　高级讲师

此为试读，需要完整PDF请访问：www.ertongbook.com

# 序

继中国农业出版社先后出版《绵羊实体解剖学图谱》《家禽实体解剖学图谱》后，又高兴见到熊本海研究员、恩和老师等带领的研究团队，在总结前期研究工作的基础上，继续完成的《猪实体解剖学图谱》要与读者见面了，由此为他们研究团队的不断创新与执着的精神，甘于寂寞及锲而不舍的工作态度倍感欣慰，并欣然作序！

与已经出版的《绵羊实体解剖学图谱》及《家禽实体解剖学图谱》比较，本书涉及解剖对象为猪。显然，成熟的猪体型、体重明显大于绵羊与家禽，解剖难度大，尤其是猪的整个心血管系统、肌肉组织、脂肪组织及结缔组织等明显发达，脉络走向错综复杂，以致获得每一帧完整的组织或器官图片，需要准确的解剖定位、精心的剥离与辨认，多人多角色的协同与光线控制，才能获得不同系统、不同器官及不同组织的满意的解剖学图片。在每一次有效的解剖与采集图片过程中，也只能采集到部分所需要的部位或组织图片，而其他部位的器官或组织因为时间过长往往已经发生溃败，或者颜色等不符合采集的标准。因此，研究团队前后共解剖了10头成熟的公、母猪，才获得十二大解剖学系统的大约300幅珍贵的图片。

本书图片均为实体解剖学图片，与之前出版的大量通过手绘、电脑绘制的猪解剖学图片区别较大，更真实、直观。并且研究团队在图片采集的过程中，对每幅图片涉及的组织或器官的名称有疑惑的，查阅了大量的国内外生物学及解剖学词典，从中文名称，到对应的蒙文及英文的准确描述，逐一进行了科学的比对、斟酌，去伪存真，定义有依据，经得起考证。最终，千辛万苦始得的不少器官或组织图片绝大多数为首次出现，也将成为本领域的经典之作。本书不仅是一本难得的、原创性的实体解剖学图谱，也是一本猪解剖学的中文、蒙文及英文教科书，填补了国内外本研究领域的空白。

本书内容包括猪躯体部位、被皮系统、消化系统、呼吸系统、心血管系统、泌尿系统、神经系统与感觉器官、母猪生殖系统、公猪生殖系统、内分泌系统、免疫系统、运动系统十二大部分，共282组、330张图片。

本书的出版发行，对于畜牧兽医专业大专院校学生、广大畜牧兽医技术工作者学习和掌握猪的解剖学基本理论和基本概念，准确、直观地认识正常猪体

各器官的形态、结构、位置与功能的关系具有实际意义。而且本书提供的实体解剖学图片，尤其是这些图片的原始高像素的图形文件，为通过计算机技术、计算机图形学技术、数学模型技术、生命科学与系统科学等构建“数字猪”，提供了一套完整、真实的基础素材。

本书继续保持了与《绵羊实体解剖学图谱》《家禽实体解剖学图谱》一致的特点，即对每幅图片提供中蒙文对照，填补了我国乃至全世界在蒙文解剖学科技图书方面的空白，有利于解剖学知识在蒙文地区的教学与科普，也可以作为与蒙古国进行文化和科学交流的工具书之一。

21世纪是生命科学与信息科学突飞猛进的时代，也是学科交叉发展和进行知识创新的时代。但是，科普关系到国家发展和民族兴盛，是全社会科学发展的前提，是科学探索真理的延伸。希望本书的创作团队从高度重视科普的思维出发，继续利用现代生物技术与信息技术的方法，构建其他动物，如马、牛等大体型家养动物的实体解剖学图谱，完善我国在家畜家禽解剖学领域研究的基础性工作，扩大与丰富本领域的研究成果，为中国乃至世界的科学与技术的普及做出更大的贡献。

中国工程院院士
华中农业大学教授 陆焕春

2017年6月8日

# 前　言

家畜解剖学是家畜生理学、兽医病理学、兽医临床诊断学、兽医外科学、兽医产科学、畜禽营养学、畜禽繁殖学、动物生产学等畜牧兽医类专业的基础科学，同时，它也是畜牧兽医科学研究工作者的必备基本知识。

迄今为止，国内畜牧兽医领域对猪、牛、马、羊等家畜的解剖学研究较为重视，各种风格版本的图谱著作时有出版，但在猪的解剖学图谱的研究方面，通过系统解剖猪的正常器官与组织，采集、编写及系统标注器官与组织名称的原色实体解剖学图谱专著在国内外还未见出版。鉴于此，为给广大畜牧兽医领域的师生、科研工作者及生产技术人员提供基础素材，继课题研究组2011年完成《绵羊实体解剖学图谱》（中国农业出版社）、2013年完成《家禽实体解剖学图谱》（中国农业出版社）后，又系统研究并完成了《猪实体解剖学图谱》的撰写工作。本书包括猪躯体部位、被皮系统、消化系统、呼吸系统、心血管系统、泌尿系统、神经系统与感觉器官、母猪生殖系统、公猪生殖系统、内分泌系统、免疫系统、运动系统十二大部分，共282组，330幅高清数字化图片。

本书的图片素材是以直接解剖公、母猪，用高分辨率数码相机拍摄真实、正常器官而取得的。在拍照时，保持了成年猪在正常生理状态下各器官的基本形态、相对位置和原有色泽。因此，本书中的图片基本能够代表家猪活体各系统器官的正常形态、相对位置和色泽。

书中对所有图片采用中文、蒙文两种文字作注释，并附上所有器官名称的英文注释，具有可查阅猪解剖学名词字典的功能，以扩大国内读者群体并方便开展国际间文化交流。

本书对畜牧兽医专业师生和广大畜牧兽医技术工作者学习和掌握猪解剖学基本理论和基本概念，准确、直观地认识正常猪体各器官的形态、结构、位置与功能的关系具有重要实际意义，而且对科学研究人员也有一定的参考价值。同时，本书填补了国内大专院校教材和科技图书中缺乏猪实体解剖学图谱素材的空白，而且获得的图片不少成为猪解剖学图片的经典之作，在国际上的相同研究领域或者教材中也难以发现。

此外，本书提供的猪实体解剖学图片，尤其是这些图片的原始高像素的

图形文件，为通过计算机技术、计算机图形学技术、数学模型技术、生命科学与系统科学等尝试构建“数字猪”，提供了一套完整、真实的基础素材。

在本书撰写过程中，熊本海、恩和、都格尔斯仁全程主持和采集图片，设计和执笔编写，其他人员全程参加解剖和采集图片工作，分工如下：李春华、潘晓花负责第1部分，魏向阳、潘佳一负责第2部分，乌力吉、罗清尧负责第3部分，胡颖娴、杨亮负责第4部分，张颖、扎木苏负责第5部分，赵福军、庞之洪负责第6部分，特古斯巴雅尔、韩英东负责第7部分，布仁巴雅尔、辛海瑞负责第8部分，恩和负责第9部分，乌云格日乐、贾会囡负责第10部分，金花负责第11部分，苏日娜、都格尔斯仁、郭颖妍负责第12部分。此外，庞之洪、高华杰、罗清尧、杨亮等负责附录各个部分的英文注释工作，潘佳一负责所有图片的精细加工与处理工作，都格尔斯仁等负责不同部分的专业审稿，于占负责蒙文、中文审稿工作。

开展动物解剖、采集和制作数字图片是一项繁重的技术工作，在项目的实施过程中，内蒙古赤峰农牧学校王宏校长、高德昌副校长和陈学风主任给予了大力支持，在工作场地、设备使用等方面提供了很大的便利条件，在此表示诚挚的感谢。

此外，本项目的实施得到“国家农业科学数据中心动物科学子平台”“中国饲料数据库情报网中心”“动物营养学国家重点实验室”的资助，亦表致谢！

由于猪实体解剖图谱方面缺乏可对照或参考的资料，加上编者的知识能力有限，书中有可能出现失误或不足，恳请广大读者批评指正！

编　者

2017年4月25日

ཁ་ཤས་ཀྱི་ལས་ཀ་ཁག་ལ་ཁ་ཤས་ཀ་ཡ་ཅ་ཙམ་ཡོད་ཅིང

# 2017年04月25日

## 前言

猪是人类最早开始驯养的动物之一，在人类的生产生活中发挥着重要作用。猪肉是人类最重要的肉食来源之一，猪肉的产量和质量关系到人类的生活质量。猪的解剖学研究是兽医学、畜牧学、动物遗传育种学、动物营养学、动物生理学、动物病理学、动物药理学、动物毒理学、动物免疫学、动物流行病学、动物卫生学、动物福利学、动物行为学、动物生态学、动物保护学、动物伦理学、动物法学、动物经济学、动物管理学、动物信息学、动物工程学、动物医学、动物科学、动物学、生物学、生命科学、自然科学、科学、哲学、伦理学、法学、经济学、管理学、信息学、工程学、医学、科学、学、生、命、科、学、自、然、科、学、哲、学、伦、理、学、法、学、经、济、学、管、理、学、信、息、学、工、程、学、医、学、科、

# 目 录

序

前言

一、猪躯体各部位名称 …… 1

图1-1 公猪躯体各部位名称 …… 2
图1-2 母猪躯体各部位名称 …… 3
图1-3 公猪头部额面观 …… 4
图1-4 母猪头部侧面观 …… 5

二、猪被皮系统 …… 6

图2-1 猪皮肤及切面 …… 7
图2-2 猪下颌下部 …… 8
图2-3 猪前脚蹄 …… 9
图2-4 猪后脚蹄 …… 10
图2-5 母猪乳头 …… 11

三、猪消化系统 …… 12

图3-1 猪口腔-1 …… 13
图3-2 猪口腔-2 …… 14
图3-3 猪口腔上壁（生长猪） …… 15
图3-4 猪口腔底壁 …… 16
图3-5 猪口腔底壁及舌下观 …… 17
图3-6 猪消化器官（生长猪腹下面观） …… 18
图3-7 猪消化器官（成年猪腹下面观） …… 19
图3-8 猪消化器官（生长猪腹左下侧观） …… 20
图3-9 猪消化器官（生长猪腹左侧观） …… 21
图3-10 猪消化器官（生长猪腹右下侧观） …… 22
图3-11 猪消化器官（生长猪腹右侧观） …… 23
图3-12 猪消化系统的组成 …… 24
图3-13 猪消化管-1 …… 25

图3-14 猪消化管-2 …… 26
图3-15 猪结肠旋袢-1（生长猪）…… 27
图3-16 猪结肠旋袢-2（成年猪）…… 28
图3-17 猪结肠旋袢-3（成年猪）…… 29
图3-18 猪肝膈面（腹腔内）…… 30
图3-19 猪肝脏面（腹腔内）…… 31
图3-20 猪肝、胃、十二指肠相对位置 …… 32
图3-21 猪肝、胆管 …… 33
图3-22 猪胃 …… 34
图3-23 猪胃黏膜 …… 35
图3-24 猪肝膈面 …… 36
图3-25 猪肝脏面 …… 37
图3-26 猪肝叶切面 …… 38
图3-27 猪食管和小肠黏膜 …… 39
图3-28 猪大肠黏膜 …… 40
图3-29 猪腮腺（成年猪）…… 41
图3-30 猪颌下腺（生长猪）…… 42

四、猪呼吸系统 …… 43

图4-1 猪鼻 …… 44
图4-2 猪鼻腔横切面-1 …… 45
图4-3 猪鼻腔横切面-2 …… 46
图4-4 猪鼻腔横切面-3 …… 47
图4-5 猪咽喉口 …… 48
图4-6 猪喉软骨 …… 49
图4-7 猪呼吸器官的相对位置 …… 50
图4-8 猪肺左侧观 …… 51
图4-9 猪肺右侧观 …… 52
图4-10 猪肺背面观 …… 53
图4-11 猪肺腹面观 …… 54
图4-12 猪气管和支气管剖面 …… 55

五、猪心血管系统 …… 56

图5-1 猪颈浅静脉及舌面动脉和静脉 …… 57
图5-2 猪胸内动脉及静脉 …… 58
图5-3 猪心、肺相对位置 …… 59
图5-4 猪前腔静脉 …… 60
图5-5 猪心脏、心包（胸腔腹面）…… 61
图5-6 猪胸骨心包韧带 …… 62

图5-7 猪前腔静脉汇合部 …… 63
图5-8 猪臂头动脉总干及其分支（腹侧面） …… 64
图5-9 猪后腔静脉及肺静脉 …… 65
图5-10 猪肺动脉及肺静脉 …… 66
图5-11 猪主动脉相对位置（左侧） …… 67
图5-12 猪心脏前腹侧观 …… 68
图5-13 猪心脏左侧观 …… 69
图5-14 猪心脏右侧观 …… 70
图5-15 猪心脏背侧观 …… 71
图5-16 猪肺动脉半月瓣 …… 72
图5-17 猪主动脉半月瓣 …… 73
图5-18 猪心脏三尖瓣房侧观 …… 74
图5-19 猪心脏三尖瓣室侧观 …… 75
图5-20 猪心脏房室口（心脏底部） …… 76
图5-21 猪心二尖瓣室侧观-1 …… 77
图5-22 猪心二尖瓣室侧观-2 …… 78
图5-23 猪心左房室口及二尖瓣 …… 79
图5-24 猪心脏房室口（翻转） …… 80
图5-25 猪心静脉冠状窦和卵圆窝 …… 81
图5-26 猪肝门静脉 …… 82
图5-27 猪脾、胃血管-1 …… 83
图5-28 猪脾、胃血管-2 …… 84
图5-29 猪脾、胃血管-3 …… 85
图5-30 猪小肠系膜血管 …… 86
图5-31 猪空肠系膜及血管（注水后） …… 87
图5-32 猪肾血管 …… 88
图5-33 猪子宫阔韧带和膀胱血管 …… 89
图5-34 猪子宫阔韧带血管 …… 90
图5-35 猪髂内、外静脉及骨盆壁静脉 …… 91
图5-36 猪髂外动静脉 …… 92
图5-37 猪右前肢血管-1 …… 93
图5-38 猪右前肢血管-2 …… 94
图5-39 猪右前肢血管-3 …… 95
图5-40 猪右后肢血管-1 …… 96
图5-41 猪右后肢血管-2 …… 97
图5-42 猪右后肢血管-3 …… 98
图5-43 猪右后肢血管-4 …… 99
图5-44 猪腹壁皮下静脉 …… 100
图5-45 猪腹壁皮下静脉及乳腺静脉 …… 101

图5-46 猪阴部外动脉和静脉 …… 102

六、猪泌尿系统 …… 103

图6-1 猪左肾相对位置 …… 104
图6-2 猪肾、输尿管及血管 …… 105
图6-3 猪泌尿系统器官 …… 106
图6-4 猪双肾 …… 107
图6-5 猪肾门 …… 108
图6-6 猪肾正中纵切面-1 …… 109
图6-7 猪肾正中纵切面-2 …… 110
图6-8 猪肾横切面 …… 111
图6-9 猪膀胱黏膜（生长猪） …… 112

七、猪神经系统与感觉器官 …… 113

图7-1 猪脑部背侧观（在脑硬膜内） …… 114
图7-2 猪脑部背侧观 …… 115
图7-3 猪脑部腹面观 …… 116
图7-4 猪脑部侧面观 …… 117
图7-5 猪脑纵切面观 …… 118
图7-6 猪颈胸部脊髓 …… 119
图7-7 猪胸部脊髓 …… 120
图7-8 猪腰部和尾部脊髓 …… 121
图7-9 猪荐部脊髓及马尾 …… 122
图7-10 猪前肢神经及血管-1 …… 123
图7-11 猪前肢神经及血管-2 …… 124
图7-12 猪前肢神经及血管-3 …… 125
图7-13 猪前肢神经及血管-4 …… 126
图7-14 猪后肢神经及血管 …… 127
图7-15 猪后肢神经 …… 128
图7-16 猪眼睛 …… 129
图7-17 猪眼睛第三眼睑 …… 130
图7-18 猪眼球肌 …… 131
图7-19 猪眼球结构 …… 132
图7-20 猪眼晶状体 …… 133
图7-21 猪外耳 …… 134

八、母猪生殖系统 …… 135

图8-1 母猪子宫阔韧带（经产） …… 136
图8-2 母猪生殖器官腹面观（经产，发情期） …… 137

图8-3 母猪生殖器官背面观（经产，红体期） …… 138
图8-4 母猪生殖器官腹面观（经产，红体期） …… 139
图8-5 母猪卵巢和输卵管（经产，发情期） …… 140
图8-6 母猪卵巢和输卵管（红体期） …… 141
图8-7 母猪卵巢和输卵管伞（经产，发情期） …… 142
图8-8 母猪卵巢和输卵管伞（红体期） …… 143
图8-9 母猪卵巢及红体 …… 144
图8-10 母猪卵巢纵切面（红体期） …… 145
图8-11 母猪子宫黏膜（红体期） …… 146
图8-12 母猪阴道和子宫颈黏膜（经产） …… 147
图8-13 母猪生殖道黏膜（成年，发情期） …… 148
图8-14 生长母猪生殖器官腹面观-1（腹腔内） …… 149
图8-15 生长母猪生殖器官腹面观-2（腹腔内） …… 150
图8-16 生长母猪生殖器官 …… 151
图8-17 生长母猪生殖道黏膜 …… 152
图8-18 母猪乳房 …… 153
图8-19 母猪乳腺切面 …… 154

九、公猪生殖系统 …… 155

图9-1 公猪阴囊 …… 156
图9-2 公猪腹面 …… 157
图9-3 公猪生殖器官腹面观-1 …… 158
图9-4 公猪生殖器官腹面观-2 …… 159
图9-5 公猪阴茎头 …… 160
图9-6 公猪睾丸及精索-1 …… 161
图9-7 公猪睾丸及精索-2 …… 162
图9-8 公猪阴茎 …… 163
图9-9 公猪生殖系统和泌尿系统器官 …… 164
图9-10 公猪睾丸结构 …… 165
图9-11 公猪睾丸和附睾 …… 166
图9-12 公猪睾丸纵切面和横切面 …… 167
图9-13 公猪副性腺腹面观 …… 168
图9-14 公猪副性腺背面观 …… 169
图9-15 公猪副性腺切面 …… 170

十、猪内分泌系统 …… 171

图10-1 猪甲状腺及其位置（生长猪） …… 172
图10-2 猪甲状腺及其位置（成年猪） …… 173
图10-3 猪甲状腺 …… 174

图 10-4　猪脑垂体 …… 175
图 10-5　猪右侧肾上腺的相对位置 …… 176
图 10-6　猪左侧肾上腺的相对位置 …… 177

十一、猪免疫系统 …… 178

图 11-1　猪胸腺相对位置（腹面观）…… 179
图 11-2　猪脾脏在腹腔内相对位置 …… 180
图 11-3　猪脾脏 …… 181
图 11-4　猪颈浅淋巴结 …… 182
图 11-5　猪髂下淋巴结 …… 183
图 11-6　猪腘淋巴结 …… 184
图 11-7　猪肠系膜淋巴结 …… 185
图 11-8　猪腰淋巴干 …… 186

十二、猪运动系统 …… 187

图 12-1　猪头部外侧浅层肌 …… 188
图 12-2　猪头颈部腹侧浅层肌 …… 189
图 12-3　猪头颈部腹侧深层肌 …… 190
图 12-4　猪全身背侧浅层肌 …… 191
图 12-5　猪胸腹部腹侧浅层肌 …… 192
图 12-6　猪胸腹部外侧浅层肌 …… 193
图 12-7　猪胸腹部外侧深层肌 -1 …… 194
图 12-8　猪胸腹部外侧深层肌 -2 …… 195
图 12-9　猪腹侧壁肌肉层次 -1 …… 196
图 12-10　猪腹侧壁肌肉层次 -2 …… 197
图 12-11　猪腹侧壁肌肉层次 -3 …… 198
图 12-12　猪腹侧壁肌肉层次 -4 …… 199
图 12-13　猪膈肌（胸腔面）…… 200
图 12-14　猪肋间肌 …… 201
图 12-15　猪腰部腹侧肌 -1 …… 202
图 12-16　猪腰部腹侧肌 -2 …… 203
图 12-17　猪腰最长肌横断面 …… 204
图 12-18　猪左前肢外侧浅层肌 -1 …… 205
图 12-19　猪左前肢外侧浅层肌 -2 …… 206
图 12-20　猪左前肢外侧深层肌 …… 207
图 12-21　猪前肢内侧浅层肌 -1（左前肢）…… 208
图 12-22　猪前肢内侧浅层肌 -2（右前肢）…… 209
图 12-23　猪左前肢内侧深层肌 -1 …… 210
图 12-24　猪左前肢内侧深层肌 -2 …… 211

此为试读，需要完整PDF请访问：www.ertongbook.com