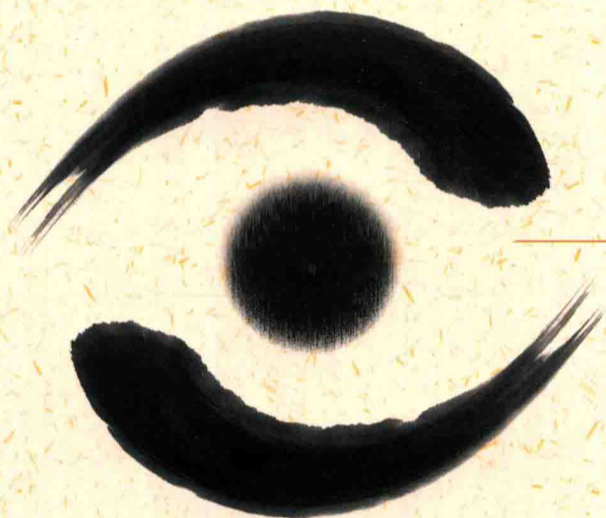

眼病治疗绝招

——放血疗法



王霖有 兰春莲◎编著

全国百佳图书出版单位

中国中医药出版社

眼病治疗绝招

—— 放血疗法

王霖有 兰春莲 编著

中国中医药出版社

· 北 京 ·

图书在版编目 (CIP) 数据

眼病治疗绝招: 放血疗法 / 王霖有, 兰春莲编著. — 北京: 中国中医药出版社, 2018.2

ISBN 978-7-5132-4379-7

I. ①眼… II. ①王…②兰… III. ①眼病—放血疗法 (中医)
IV. ① R276.7

中国版本图书馆 CIP 数据核字 (2017) 第 184437 号

中国中医药出版社出版

北京市朝阳区北三环东路 28 号易亨大厦 16 层

邮政编码 100013

传真 010-64405750

廊坊市晶艺印务有限公司印刷

各地新华书店经销

开本 880×1230 1/32 印张 5.5 彩插 0.5 字数 125 千字

2018 年 2 月第 1 版 2018 年 2 月第 1 次印刷

书号 ISBN 978-7-5132-4379-7

定价 35.00 元

网址 www.cptcm.com

社长热线 010-64405720

购书热线 010-89535836

维权打假 010-64405753

微信服务号 zgzyycbs

微商城网址 <https://kdt.im/LIdUGr>

官方微博 <http://e.weibo.com/cptcm>

天猫旗舰店网址 <https://zgzyycbs.tmall.com>

如有印装质量问题请与本社出版部联系 (010-64405510)

版权专有 侵权必究

前 言

自古以来，我国历代医家在眼病的治疗过程中积累了极其丰富的经验。随着时代的变迁，科学技术的迅猛发展，特别是西方医学治疗技术的传入，眼病的治疗效果有了突飞猛进的提高。然而，西医学并非万能，有些眼病通过西医治疗仍有不尽人意的地方。笔者通过传承祖父的眼部放血疗法，经过四十多年的临床实践，摸索出一套中西医结合治疗眼病的新方法，效果显著。其主要原因应归功于放血疗法。放血疗法治疗眼病，操作简便易行、疗效迅速，往往可起到意想不到的效果。

本书详细介绍了放血疗法的来源、操作方法及各种眼病的病因病机、辨证论治、注意事项等内容。介绍眼病时附有验案，便于读者更深刻的理解。这些验案均是笔者临床治疗的实例，并附按语。

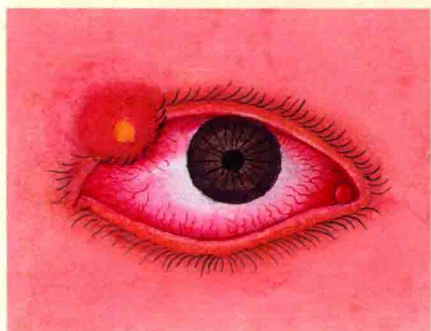
文中眼病的名称以西医病名为主，也有中医病名。为了便于鉴别眼病的各种症状，笔者亲自描绘了各种眼病的彩色图谱，以供参考。画虽粗陋，但很实用。

放血疗法是一种古老、传统的中医治疗手法，至今仍具有旺盛的生命力，书中的验案可告知你一切。希望读者与同道们能从中得到一些启迪和借鉴。

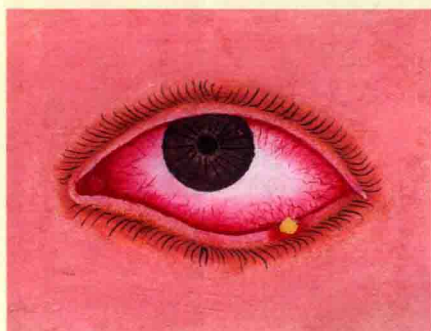
王霖有

2017年5月25日晚

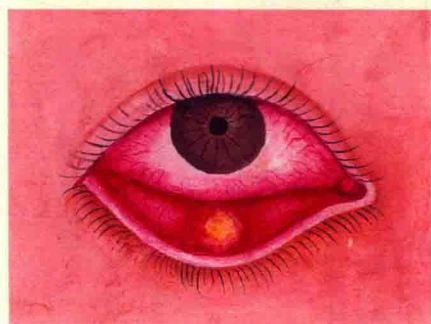
自制眼病彩图



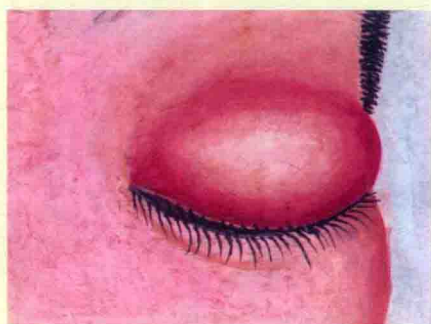1. 麦粒肿（外）
（眼丹）




2. 外麦粒肿
（针眼）



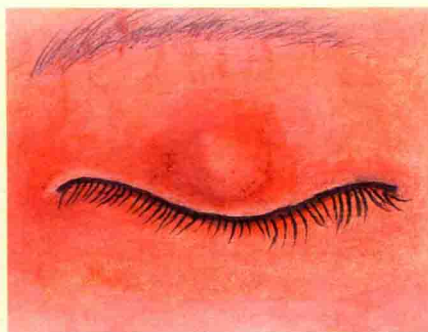3. 内麦粒肿（下睑）
（眼丹）



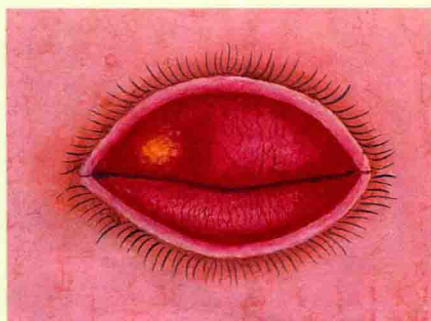
4. 眼睑炎性水肿
（胞肿如桃）



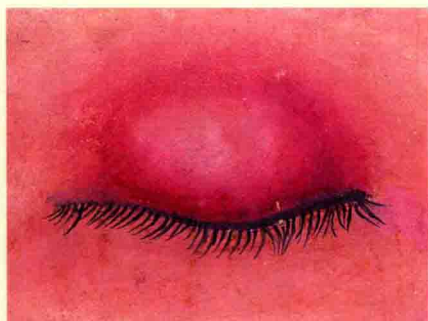5. 外麦粒肿后遗症
(卧蚕状硬疔)



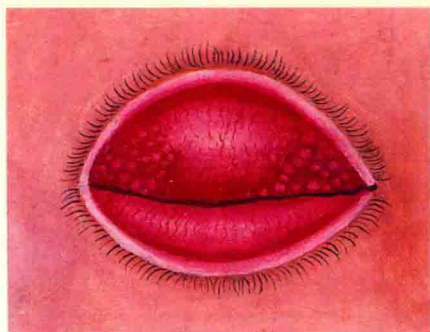
6. 霰粒肿
(胞生痰核)



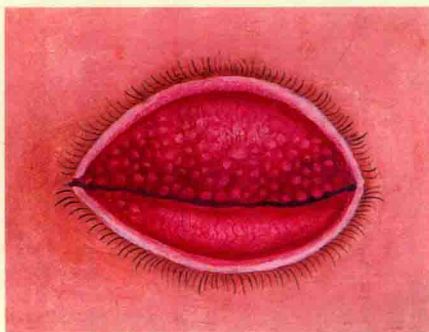
7. 内麦粒肿(上睑)
(眼丹)



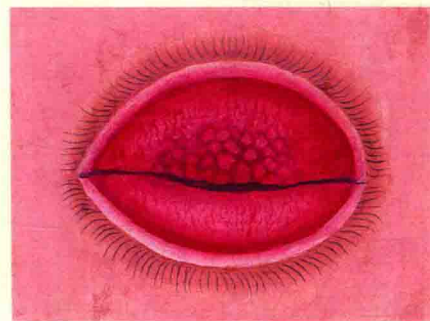
8. 麦粒肿: 炎症性肿胀
(眼丹)



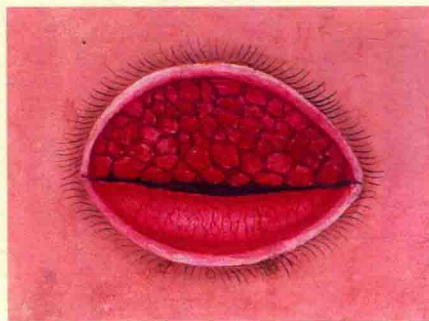
9. 轻症型沙眼
(椒疮轻症)



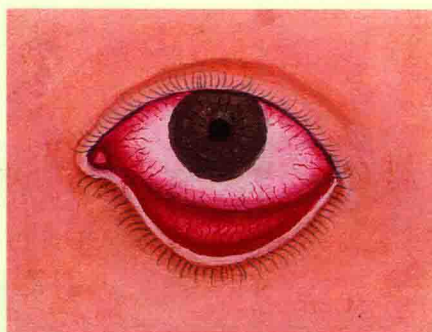
10. 重症型沙眼
(椒疮重症)




11. 轻症型春季卡他性结膜炎



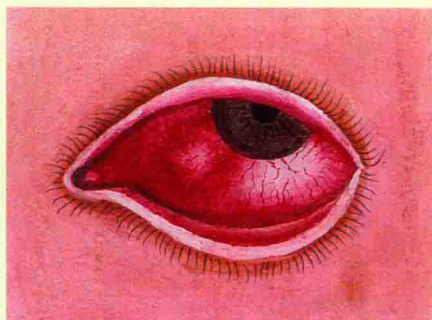
12. 重症型春季卡他性结膜炎



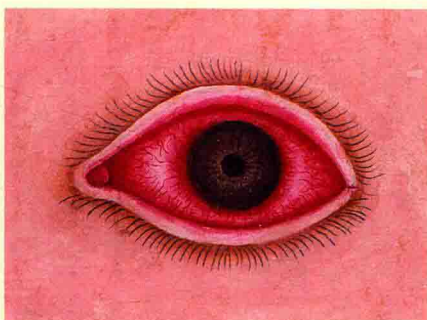
13. 下睑外翻
(脾翻粘睑)



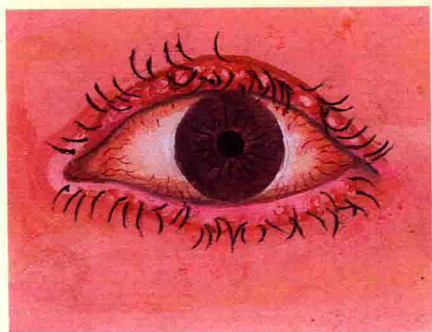
14. 面瘫性眼睑闭合不全
(风牵喎僻)



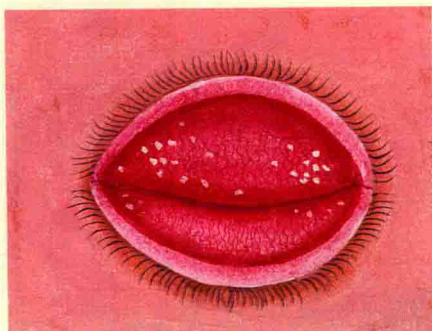
15. 前部巩膜炎
(火疳)



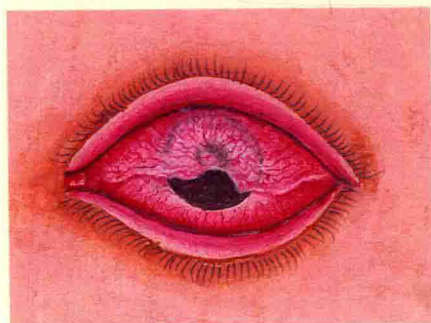
16. 炎症性睫状充血
(抱轮红赤)



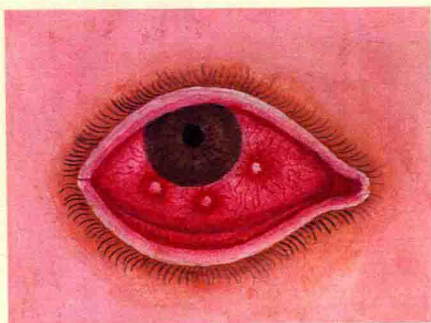
17. 睑缘炎
(睑沿赤烂、风赤疮痍)



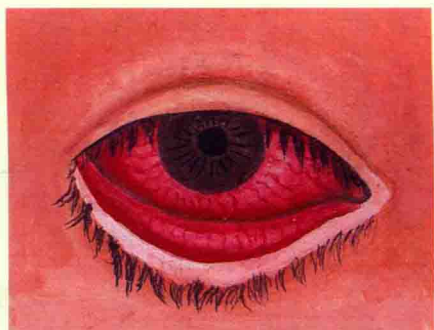
18. 结膜结石



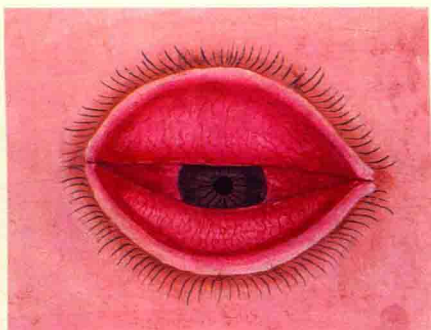
19. 沙眼性角膜血管翳
(赤膜下垂)



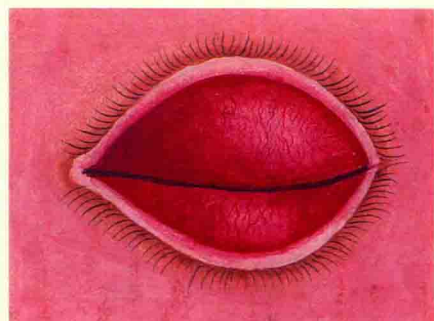
20. 泡性结膜炎
(金疖)



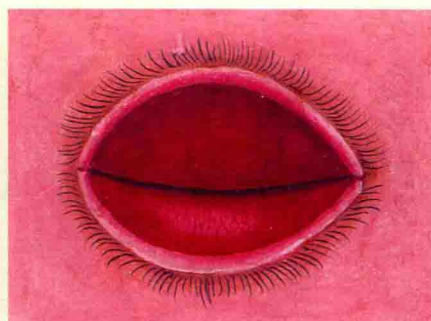
21. 红眼病——急性卡他性结膜炎
(天行赤眼)



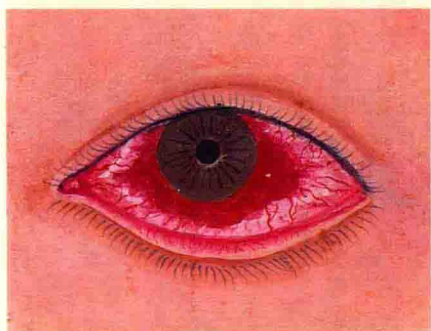
22. 炎症性上睑轻度充血



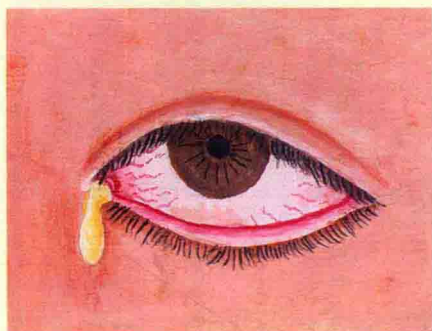23. 炎症性内上睑中度充血



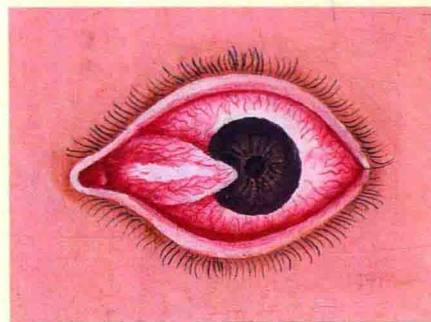
24. 炎症性内上睑重度充血



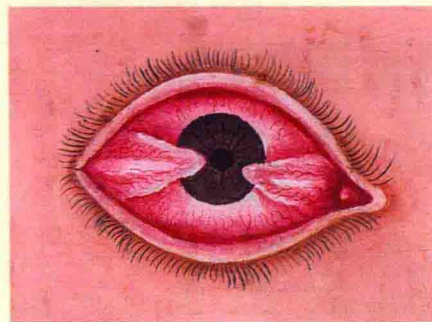
25. 球结膜毛细血管破裂
(白睛溢血)



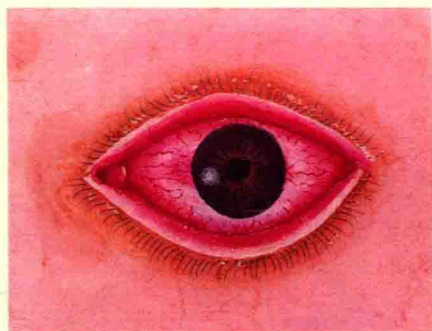26. 慢性泪囊炎
(漏睛疮)



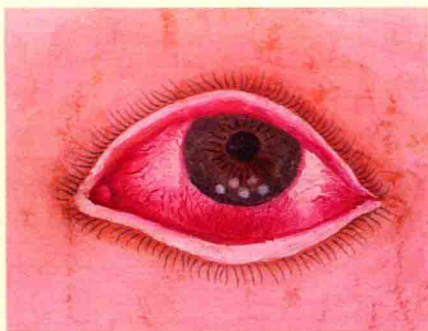27. 内眦翼状胬肉
(胬肉攀睛)



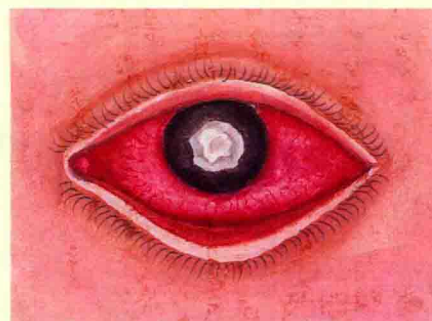28. 内外眦翼状胬肉
(胬肉攀睛)



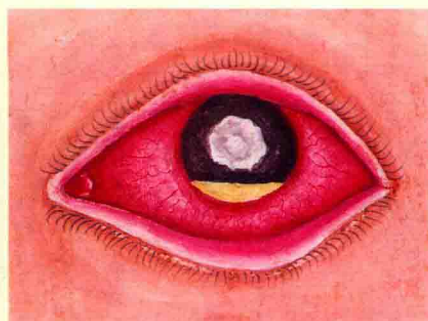29. 角膜炎
(单星障)



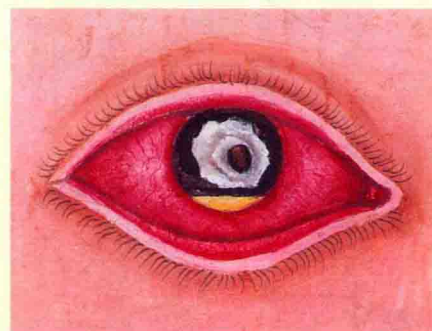30. 角膜炎
(聚星障)



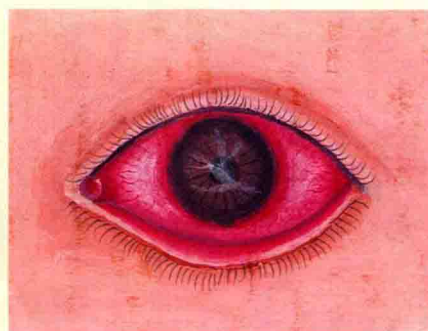
31. 细菌性角膜溃疡
(花翳白陷、凝脂翳)



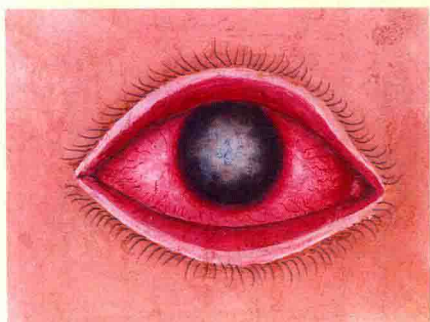
32. 细菌性角膜溃疡前房积脓
(黄液上冲)



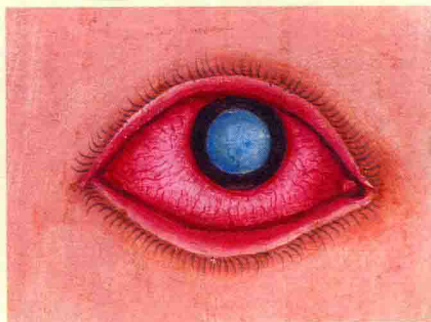33. 角膜溃疡、前房积脓、角膜穿孔、虹膜脱出(蟹睛症)



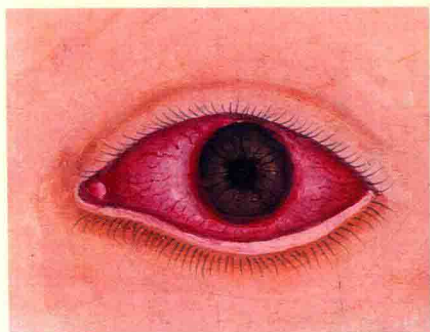
34. 树枝状病毒性角膜炎



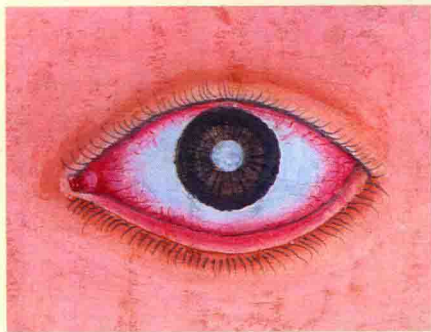
35. 病毒性角膜炎



36. 急性闭角型青光眼
(绿风内障)



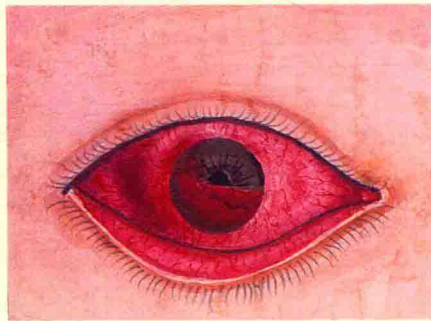
37. 虹膜睫状体炎致虹膜粘连
(瞳神干缺)



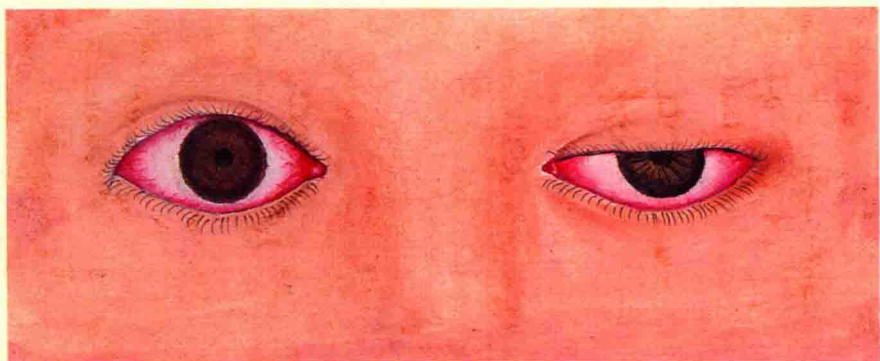38. 白内障
(圆翳内障)



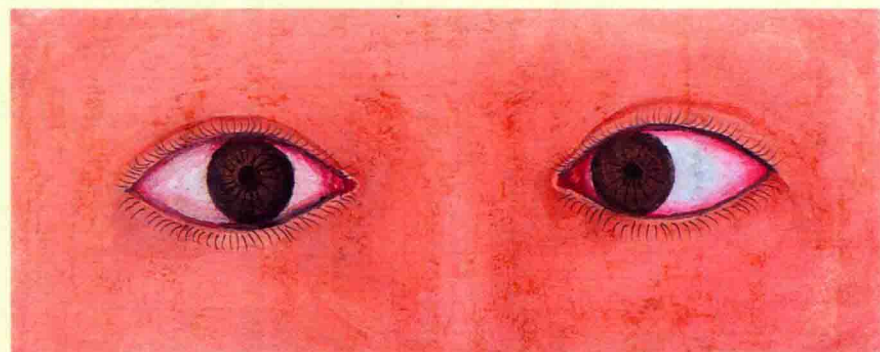39. 虹膜后积血
(血灌瞳神)



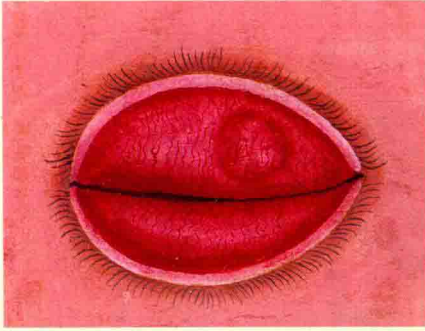
40. 外伤性前房积血



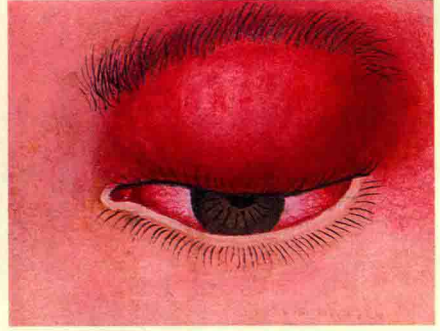
41. 左眼重症肌无力型上睑下垂
(上胞下垂)




42. 左眼麻痹性内斜视
(风牵偏视)



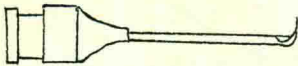
43. 霰粒肿（内上睑）
（胞生痰核）



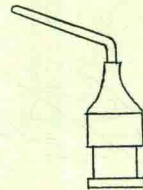
44. 外伤性上睑肿胀下垂
（上胞下垂）



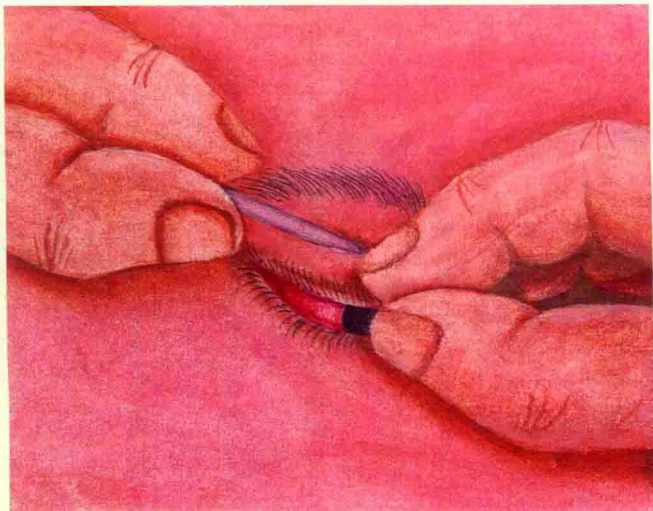
45. 铝制掏耳勺，用于翻转上眼睑及掏取眼内穹窿结膜部位的异物



46. 用于取角膜表面异物
（5号针头改制）

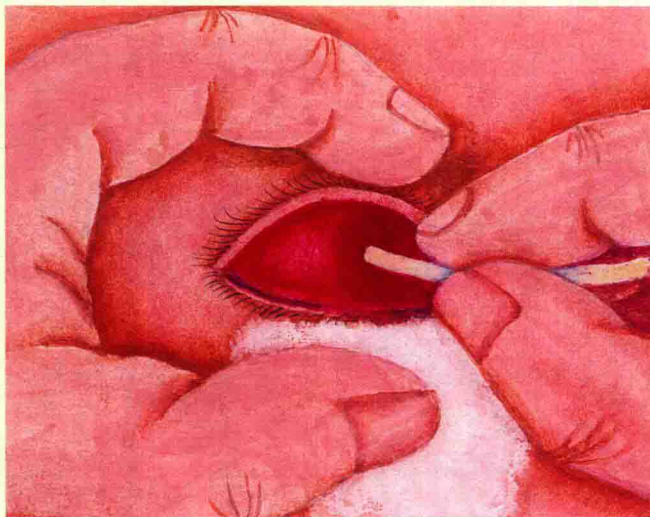

47. 用于冲洗泪囊针头
（4~5号针头改制）



48. 翻转上眼睑示意图

左手持铝杆一端，朝上睑皮中部轻轻往下压，同时右手捏住上睑缘乘势往上提，上睑皮即被翻转过来。



49. 刷洗法放血示意图

左手食指在上，大拇指在下固定好已翻转的上眼睑，并在大拇指下压一块脱脂棉防止污血往下流，右手持灯心草在上睑充血部位做左右方向拉锯式磨擦，至出血为准。

第一章 放血疗法的来源	1
第二章 眼病治疗概论	9
第一节 眼球的解剖与生理	11
一、视路	11
二、眼的附属器与生理	11
三、眼球	12
第二节 眼与脏腑经络的关系	13
第三节 眼病的病因病机	16
一、病因	16
二、病机	18
第四节 诊断概要	19
第五节 辨证概要	22
一、睑腺炎	23
二、白睛充血	23
三、翼状胬肉	24
四、角膜炎	24
五、急性闭角型青光眼	25
六、泪与眵和痒	25
七、疼痛	25