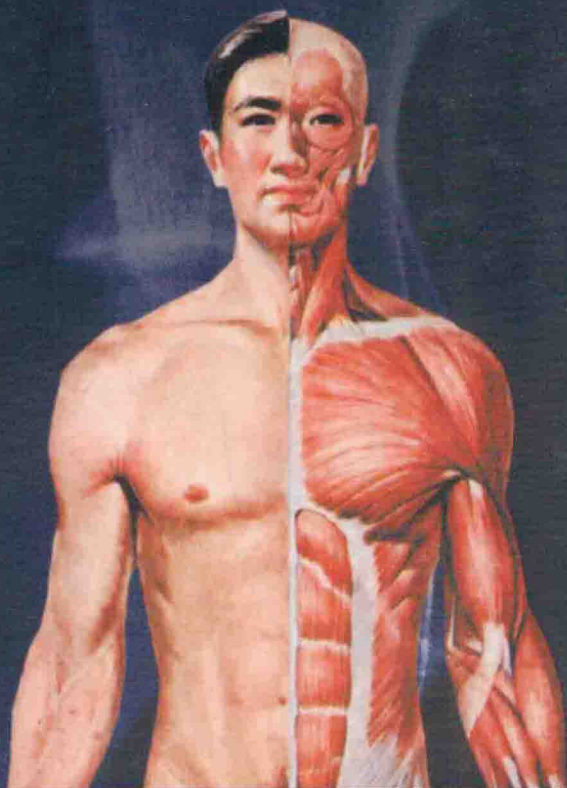


医学教学图谱系列

主编

柏树令 刘元健 李洪鹏



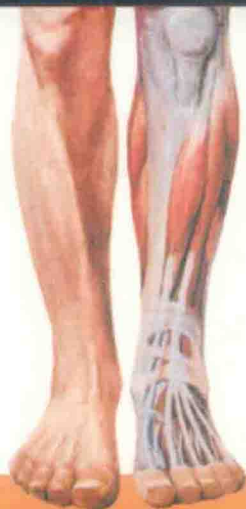第2版

# 人体解剖学 彩色图谱

COLOUR ATLAS OF  
HUMAN  
ANATOMY



上海科学技术出版社



---

医学教学图谱系列

---

COLOUR ATLAS OF  
HUMAN ANATOMY

# 人体解剖学 彩色图谱

---

第2版

主编

柏树令 刘元健 李洪鹏

上海科学技术出版社

### 图书在版编目(CIP)数据

人体解剖学彩色图谱 / 柏树令, 刘元健, 李洪鹏主编.

—2版. —上海: 上海科学技术出版社, 2014.10

(医学教学图谱系列)

ISBN 978-7-5478-2295-1

I. ①人… II. ①柏… ②刘… ③李… III. ①人体解剖学—  
图谱 IV. ①R322-64

中国版本图书馆CIP数据核字(2014)第145184号

### 人体解剖学彩色图谱(第2版)

主编 柏树令 刘元健 李洪鹏

上海世纪出版股份有限公司  
上海科学技术出版社 出版

(上海钦州南路71号 邮政编码200235)

上海世纪出版股份有限公司发行中心发行

200001 上海福建中路193号 www.ewen.co

浙江新华印刷技术有限公司印刷

开本 787×1092 1/16 印张 19 插页 4

字数: 300千

2002年6月第1版 2014年10月第2版

2014年10月第8次印刷

ISBN 978-7-5478-2295-1/R·765

定价: 98.00元

---

本书如有缺页、错装或损坏等严重质量问题,  
请向承印厂联系调换

# 内容提要

本书按照人体解剖学系统展示人体器官的各结构，并适当展示局部层次与毗邻关系。图中解剖学名词采用汉英对照，并在书末另附有解剖学名词英汉对照供读者查阅。书中有彩色图像 500 余幅，均经数字图像处理技术加工，结构清晰，真实感强。本次修订在保持第 1 版特色和编排体例的基础上，增加了 21 幅线条图和 6 幅弥散张量纤维束成像图，后者在国内人体解剖学图谱中首次采用，清晰显示神经系统影像学的传导束结构，便于学生学习和记忆。本书依照现行临床医学 5 年制和 7、8 年一贯制全国规划教材内容顺序编排，与解剖学教材保持同步，注重临床与基础结合，实用性强，是医学生、解剖学教师及临床医生必备的工具书。

# 编委名单

## 主编

柏树令 刘元健 李洪鹏

---

## 副主编

段坤昌 关丽明 佟浩

---

## 编委

(以姓氏笔画为序)

王军 王鲁建 石大发 田晓红 付凌婕 刘枫 刘元健 关丽明 李瑞  
李洪鹏 佟浩 陈金宝 范军 季雪芳 柏树令 侯伟健 段坤昌 曹德寿  
董鸿铭 潘峰

---

## 标本制作

王顺 宋智敏 杨跃和 王洋 靳慧斌 孙德日 徐海 李铁刚

---

## 摄影

刘恩利

---

## 绘图

刘元健

# 前 言

《人体解剖学彩色图谱》诞生于 12 年前，在已故著名解剖学家李吉教授指导下编纂。本书以彩色实物标本照相为模板，以与医学生教材同步为主旨，以满足各层次医学生和教师的解剖学教与学为理念，以增进医学生对人体形态结构的认识与记忆为核心，贯穿“三基”、“五性”和“精讲多练”的解剖教学改革思路，突出了以学生为本的特色。本图谱深受全国广大医学生的青睐，受到全国人体解剖学同行专家和医生的好评，曾荣获第 16 届华东地区科技出版社优秀科技图书一等奖。

实物标本照相图优点是真实和实在，便于理解与记忆。缺点是对一些重要器官结构缺乏直观印象，不如人工图清晰明了。正因为如此，本书对一些重要器官结构配备了简明清晰的线条图。又考虑到医学生病历书写和一些临床疾病的诊断与治疗的需要，宜加强医学生对人体分区命名的掌握和记忆，在本版中对这些内容进行了增补，设表面解剖专题。新版图谱共增加了 21 幅线条图，包括：人体的分区 4 幅，肝、肾结构 4 幅，心脏的形态结构 8 幅，神经系统结构 5 幅。

弥散张量纤维束成像是现代科技发展的产物，能较清晰地显示神经系统传导路的结构形象。本书在国内人体解剖学图谱中率先采用 6 幅弥散张量纤维束成像图，既引进国内外先进技术成果，又能为学生创新性思维提供帮助。这些图像的加入使本图谱质量更上一层楼。

本图谱适用于学习人体解剖学的 7 年制和 8 年制学生、“5+3”教育体制学生、各类研究生、医师资格考试的考生、5 年制本科生及其他各层次的医学生需求，也是各层次人体解剖学教师的良师益友。

感谢中国医科大学附属第一医院放射科副主任李松柏教授的大力支持。

由于水平所限，不尽人意之处在所难免，相信本图谱在使用实践中还会出现一些新的不周之处。“亡羊补牢，犹未晚矣”，欢迎各位解剖学界同仁和医学生提出宝贵意见。

柏树令

2014 年 4 月 15 日

# 目 录

## 一、表面解剖 Surface Anatomy

图 1	人体的轴和面 The axis and the plane of the human body	1
图 2	人体的分区 (前面观) The area of human body. Anterior aspect	2
图 3	人体的分区 (后面观) The area of human body. Posterior aspect	3
图 4	人体的分区 (头颈部侧面观) The area of human body. Head and neck lateral aspect	4
图 5	人体的分区 (会阴) The area of human body. Perineum	4

## 二、运动系统 Locomotor System

### (一) 骨学 Osteology

图 6	全身骨骼 (前面观) The skeleton. Anterior aspect	5
图 7	骨的分类 The classification of the bones	6
图 8	骨的构造 The structure of the bones	7
图 9	脊柱 (前面观) The vertebral column. Anterior aspect	8
图 10	脊柱 (后面观) The vertebral column. Posterior aspect	8
图 11	脊柱 (侧面观) The vertebral column. Lateral aspect	8
图 12	寰椎 (上面观) The atlas. Superior aspect	9
图 13	枢椎 (上面观) The axis. Superior aspect	9
图 14	颈椎 (上面观) The cervical vertebra. Superior aspect	9
图 15	第 7 颈椎 (侧面观) The 7th cervical vertebra. Lateral aspect	9
图 16	胸椎 (侧面观) The thoracic vertebra. Lateral aspect	9
图 17	胸椎 (上面观) The thoracic vertebra. Superior aspect	9
图 18	腰椎 (侧面观) The lumbar vertebra. Lateral aspect	9

图 19	腰椎 (上面观)	The lumbar vertebra. Superior aspect	9
图 20	骶骨 (前面观)	The sacrum. Anterior aspect	10
图 21	尾骨 (前面观)	The coccyx. Anterior aspect	10
图 22	骶骨 (后面观)	The sacrum. Posterior aspect	10
图 23	尾骨 (后面观)	The coccyx. Posterior aspect	10
图 24	肋骨 (上面观)	The costal bone. Superior aspect	11
图 25	胸骨 (前面观)	The sternum. Anterior aspect	11
图 26	胸骨 (侧面观)	The sternum. Lateral aspect	11
图 27	颅 (前面观)	The skull. Anterior aspect	12
图 28	颅底 (外面观)	The base of the skull. External aspect	13
图 29	颅底 (内面观)	The base of the skull. Internal aspect	14
图 30	颅 (侧面观)	The skull. Lateral aspect	15
图 31	婴儿颅 (前面观)	The skull of an infant. Anterior aspect	16
图 32	婴儿颅 (上面观)	The skull of an infant. Superior aspect	16
图 33	颅缝 (上面观)	The cranial sutures. Superior aspect	16
图 34	婴儿颅 (侧面观)	The skull of an infant. Lateral aspect	16
图 35	骨性鼻腔外侧壁 (1)	The lateral wall of the bony nasal cavity (1)	17
图 36	骨性鼻腔外侧壁 (2)	The lateral wall of the bony nasal cavity (2)	17
图 37	颞骨 (外面观)	The temporal bone. External aspect	18
图 38	颞骨 (内面观)	The temporal bone. Internal aspect	18
图 39	蝶骨 (前面观)	The sphenoid bone. Anterior aspect	19
图 40	蝶骨 (上面观)	The sphenoid bone. Superior aspect	19
图 41	筛骨 (上面观)	The ethmoid bone. Superior aspect	20
图 42	筛骨 (侧面观)	The ethmoid bone. Lateral aspect	20
图 43	筛骨 (前面观)	The ethmoid bone. Anterior aspect	20
图 44	上颌骨 (前面观)	The maxilla. Anterior aspect	21
图 45	上颌骨 (内侧面观)	The maxilla. Medial aspect	21
图 46	下颌骨 (外侧面观)	The mandible. External lateral aspect	22
图 47	下颌骨 (前面观)	The mandible. Anterior aspect	22
图 48	下颌骨 (后面观)	The mandible. Posterior aspect	22
图 49	腭骨	The palatine bone	23
图 50	颧骨 (外面观)	The zygomatic bone. Lateral aspect	23
图 51	犁骨 (侧面观)	The vomer. Lateral aspect	23
图 52	舌骨 (上面观)	The hyoid bone. Superior aspect	23
图 53	锁骨 (下面观)	The clavicle. Inferior aspect	24
图 54	锁骨 (上面观)	The clavicle. Superior aspect	24



图 55	肩胛骨 (前面观) The scapula. Anterior aspect	24
图 56	肩胛骨 (后面观) The scapula. Posterior aspect	24
图 57	肱骨 (前面观) The humerus. Anterior aspect	25
图 58	肱骨 (后面观) The humerus. Posterior aspect	25
图 59	桡骨和尺骨 (前面观) The radius and the ulna. Anterior aspect	26
图 60	桡骨和尺骨 (后面观) The radius and the ulna. Posterior aspect	26
图 61	手骨 (掌面观) The bones of the hand. Palmar aspect	27
图 62	手骨 (背面观) The bones of the hand. Dorsal aspect	28
图 63	髌骨 (外面观) The hip bone. External aspect	29
图 64	髌骨 (内面观) The hip bone. Internal aspect	29
图 65	股骨 (前面观) The femur. Anterior aspect	30
图 66	股骨 (后面观) The femur. Posterior aspect	30
图 67	髌骨 (前、后面观) The patella. Anterior and posterior aspects	31
图 68	胫骨 (上面观) The tibia. Superior aspect	31
图 69	胫、腓骨 (前面观) The tibia and the fibula. Anterior aspect	31
图 70	胫、腓骨 (后面观) The tibia and the fibula. Posterior aspect	31
图 71	足骨 (上面观) The bones of the foot. Superior aspect	32
图 72	足骨 (下面观) The bones of the foot. Inferior aspect	32
图 73	跟骨 (上面观) The calcaneus. Superior aspect	33
图 74	跟骨 (内侧面观) The calcaneus. Medial aspect	33
图 75	距骨 (下面观) The talus. Inferior aspect	33
图 76	足骨 (内侧面观) The bones of the foot. Medial aspect	33

## (二) 关节学 Arthrology

图 77	纤维连结模式图 The diagram of the fibrous joints	34
图 78	软骨连结 The cartilaginous joints	34
图 79	滑膜关节模式图 The diagram of the synovial joints	34
图 80	项韧带 The ligamentum nuchae	35
图 81	寰枕、寰枢关节 The atlantooccipital and the atlantoaxial joints	35
图 82	椎骨间连结 (1) The intervertebral joints (1)	36
图 83	椎骨间连结 (2) The intervertebral joints (2)	36
图 84	肋椎关节 The costovertebral joints	37
图 85	肋与脊柱的连结 The joints of the ribs and the vertebral column	37
图 86	胸锁关节和第 1 肋胸肋结合 (前面观) The sternoclavicular joint and the sternocostal synchondrosis of the 1st rib. Anterior aspect	38
图 87	胸肋关节 (前面观) The sternocostal joints. Anterior aspect	38

图 88	颞下颌关节 (外侧面观) The temporomandibular joint. Lateral aspect	39
图 89	肩关节 (前面观) The shoulder joint. Anterior aspect	39
图 90	肩关节腔 The cavity of the shoulder joint	40
图 91	肩关节 (冠状切面) The shoulder joint. Coronal section	40
图 92	肘关节 (前面观) The elbow joint. Anterior aspect	41
图 93	肘关节 (后面观) The elbow joint. Posterior aspect	41
图 94	肘关节 (囊切开) The elbow joint. Capsule opened	41
图 95	肘关节 (矢状切面) The elbow joint. Sagittal section	41
图 96	手关节 (背面观) The joints of the hand. Dorsal aspect	42
图 97	手关节 (掌面观) The joints of the hand. Palmar aspect	42
图 98	腕关节冠状切面 (背面观) The coronal section of the carpal joint. Dorsal aspect	42
图 99	骶髂关节、髋关节 (前面观) The sacroiliac and the hip joints. Anterior aspect	43
图 100	骶髂关节、髋关节 (后面观) The sacroiliac and the hip joints. Posterior aspect	43
图 101	耻骨联合 (冠状切面) The pubic symphysis. Coronal section	43
图 102	骨盆 (女性) The pelvis. Female	44
图 103	骨盆 (男性) The pelvis. Male	44
图 104	小儿髋骨 (内面观) The hip bone of an infant. Internal aspect	45
图 105	小儿髋骨 (外面观) The hip bone of an infant. External aspect	45
图 106	小儿骨盆 The pelvis of an infant	45
图 107	髋关节 (冠状切面) The hip joint. Coronal section	46
图 108	股骨头韧带 (1) The ligament of the head of the femur (1)	46
图 109	股骨头韧带 (2) The ligament of the head of the femur (2)	46
图 110	膝关节 (前面观) The knee joint. Anterior aspect	47
图 111	膝关节 (后面观) The knee joint. Posterior aspect	47
图 112	膝关节 (囊切开前面观) The knee joint. After opening the capsule anterior aspect	48
图 113	膝关节 (囊切开后面观) The knee joint. After opening the capsule posterior aspect	48
图 114	膝关节 (正中矢状切面) The knee joint. Median sagittal section	49
图 115	左膝关节半月板 (上面观) The meniscuses of the left knee joint. Superior aspect	49
图 116	距小腿关节和足关节 (内侧面观) The talocrural joint and the joints of the foot. Medial aspect	50
图 117	距小腿关节和足关节 (外侧面观) The talocrural joint and the joints of the foot. Lateral aspect	50
图 118	足底的韧带 The plantar ligaments	51
图 119	足关节 (水平切面) The joints of the foot. Horizontal section	51
<hr/>		
(三)	肌学 Myology	
图 120	全身肌肉 (前面观) The muscles of the body. Anterior aspect	52
图 121	全身肌肉 (后面观) The muscles of the body. Posterior aspect	53

图 122	肌的形态	The morphology of the muscles	54
图 123	筋膜鞘模式图	The diagram of the fascial sheath	55
图 124	腱鞘模式图	The diagram of the tendinous sheath	55
图 125	肌 (横切面)	The muscle. Transverse section	55
图 126	背肌 (浅层)	The muscles of the back. Superficial layer	56
图 127	背肌 (深层)	The muscles of the back. Deep layer	57
图 128	颈肌 (前面观 1)	The muscles of the neck. Anterior aspect (1)	58
图 129	颈肌 (前面观 2)	The muscles of the neck. Anterior aspect (2)	58
图 130	颈肌 (前面观 3)	The muscles of the neck. Anterior aspect (3)	59
图 131	颈肌 (侧面观 1)	The muscles of the neck. Lateral aspect (1)	59
图 132	颈肌 (侧面观 2)	The muscles of the neck. Lateral aspect (2)	60
图 133	颈肌 (侧面观 3)	The muscles of the neck. Lateral aspect (3)	60
图 134	胸肌 (浅层)	The muscles of the thorax. Superficial layer	61
图 135	胸肌 (深层)	The muscles of the thorax. Deep layer	61
图 136	前锯肌	The serratus anterior	61
图 137	膈 (下面观)	The diaphragm. Inferior aspect	62
图 138	腹后壁肌	The muscles of the posterior abdominal wall	62
图 139	腹肌 (1)	The muscles of the abdomen (1)	63
图 140	腹肌 (2)	The muscles of the abdomen (2)	63
图 141	腹肌 (3)	The muscles of the abdomen (3)	64
图 142	腹股沟管 (1)	The inguinal canal (1)	64
图 143	腹股沟管 (2)	The inguinal canal (2)	65
图 144	腹股沟管 (3)	The inguinal canal (3)	65
图 145	腹股沟管 (4)	The inguinal canal (4)	66
图 146	腹股沟管 (5)	The inguinal canal (5)	66
图 147	头肌 (前面观)	The muscles of the head. Anterior aspect	67
图 148	头肌 (侧面观)	The muscles of the head. Lateral aspect	67
图 149	上肢带肌和臂肌 (前面观 1)	The muscles of the shoulder girdle and the arm. Anterior aspect (1)	68
图 150	上肢带肌和臂肌 (前面观 2)	The muscles of the shoulder girdle and the arm. Anterior aspect (2)	68
图 151	上肢带肌和臂肌 (后面观 1)	The muscles of the shoulder girdle and the arm. Posterior aspect (1)	69
图 152	上肢带肌和臂肌 (后面观 2)	The muscles of the shoulder girdle and the arm. Posterior aspect (2)	69
图 153	前臂肌 (前面观 1)	The muscles of the forearm. Anterior aspect (1)	70
图 154	前臂肌 (前面观 2)	The muscles of the forearm. Anterior aspect (2)	70
图 155	前臂肌 (后面观 1)	The muscles of the forearm. Posterior aspect (1)	71
图 156	前臂肌 (后面观 2)	The muscles of the forearm. Posterior aspect (2)	71
图 157	手肌 (掌面观 1)	The muscles of the hand. Palmar aspect (1)	72

图 158	手肌 (掌面观 2)	The muscles of the hand. Palmar aspect (2)	72
图 159	手肌 (背面观 1)	The muscles of the hand. Dorsal aspect (1)	73
图 160	手肌 (背面观 2)	The muscles of the hand. Dorsal aspect (2)	73
图 161	手的腱鞘 (掌面观)	The tendinous sheaths of the hand. Palmar aspect	74
图 162	手的腱鞘 (背面观)	The tendinous sheaths of the hand. Dorsal aspect	74
图 163	手 (横切面)	The hand. Transverse section	74
图 164	髋肌 (1)	The muscles of the hip (1)	75
图 165	髋肌 (2)	The muscles of the hip (2)	75
图 166	大腿肌 (前面观 1)	The muscles of the thigh. Anterior aspect (1)	76
图 167	大腿肌 (前面观 2)	The muscles of the thigh. Anterior aspect (2)	76
图 168	大腿肌 (后面观 1)	The muscles of the thigh. Posterior aspect (1)	77
图 169	大腿肌 (后面观 2)	The muscles of the thigh. Posterior aspect (2)	77
图 170	小腿肌 (前外侧面观)	The muscles of the leg. Anteriolateral aspect	78
图 171	小腿肌 (后面观 1)	The muscles of the leg. Posterior aspect (1)	78
图 172	小腿肌 (后面观 2)	The muscles of the leg. Posterior aspect (2)	79
图 173	小腿肌 (后面观 3)	The muscles of the leg. Posterior aspect (3)	79
图 174	足背肌 (1)	The muscles of the dorsum of the foot (1)	80
图 175	足背肌 (2)	The muscles of the dorsum of the foot (2)	80
图 176	足底肌 (1)	The plantar muscles (1)	81
图 177	足底肌 (2)	The plantar muscles (2)	81
图 178	足的腱鞘 (1)	The tendinous sheaths of the foot (1)	82
图 179	足的腱鞘 (2)	The tendinous sheaths of the foot (2)	82
图 180	足的腱鞘 (3)	The tendinous sheaths of the foot (3)	82

### 三、内脏学 Splanchnology

#### (一) 消化系统 Digestive System

图 181	消化系统	The digestive system	83
图 182	口腔 (1)	The oral cavity (1)	84
图 183	口腔 (2)	The oral cavity (2)	84
图 184	上颌恒牙 (下面观)	The maxillary permanent teeth. Inferior aspect	85
图 185	下颌恒牙 (上面观)	The mandibular permanent teeth. Superior aspect	85
图 186	上、下颌恒牙	The maxillary and the mandibular permanent teeth	86
图 187	不同发育阶段的下颌骨	The mandibles in different developmental stage	86
图 188	乳牙 (前面观)	The deciduous teeth. Anterior aspect	87
图 189	牙的构造	The structure of the teeth	87

图 190	舌 (背面观) The tongue. Dorsal aspect	88
图 191	舌 (冠状切面) The tongue. Coronary section	88
图 192	舌 (矢状切面) The tongue. Sagittal section	88
图 193	口腔腺 (外侧面观) The glands of the oral cavity. Lateral aspect	89
图 194	口腔腺 (内侧面观) The glands of the oral cavity. Medial aspect	89
图 195	鼻腔、口腔、咽和喉 (正中矢状切面) The nasal cavity, the oral cavity, the pharynx and the larynx. Median sagittal section	90
图 196	咽腔 (后面观) The cavity of the pharynx. Posterior aspect	91
图 197	咽肌 (后面观) The muscles of the pharynx. Posterior aspect	92
图 198	食管 The esophagus	93
图 199	胃肌 The muscles of the stomach	94
图 200	胃黏膜 The mucous membrane of the stomach	94
图 201	肝脏、胆囊、胰腺 (1) The liver, the gallbladder and the pancreas (1)	95
图 202	肝脏、胆囊、胰腺 (2) The liver, the gallbladder and the pancreas (2)	95
图 203	孤立淋巴滤泡 The solitary lymphatic follicles	96
图 204	集合淋巴滤泡 (Peyer 斑) The aggregated lymphatic follicles. Peyer patches	96
图 205	空、回肠 The jejunum and the ileum	96
图 206	回盲瓣和阑尾 The ileocecal valve and the vermiform appendix	97
图 207	阑尾位置 The position of the vermiform appendix	97
图 208	结肠 The colon	97
图 209	直肠与肛管 The rectum and the anal canal	98
图 210	直肠与肛管 (内面观) The rectum and the anal canal. Internal aspect	98
图 211	肝的膈面 The diaphragmatic surface of the liver	99
图 212	肝的脏面 The visceral surface of the liver	99
图 213	肝的 Glisson 系统 Glisson system of the liver	100
图 214	肝脏管道铸型 (膈面) The cast of the hepatic duct. Diaphragmatic aspect	100
图 215	肝门静脉与肝静脉在肝内的分布 The portal vein, and the hepatic vein, distribution in liver	101
图 216	肝脏管道铸型 (脏面) The cast of the hepatic duct. Visceral aspect	101
<hr/>		
(二) 呼吸系统 Respiratory System		
图 217	呼吸系统 (1) The respiratory system (1)	102
图 218	呼吸系统 (2) The respiratory system (2)	103
图 219	鼻腔 (冠状切面) The nasal cavity. Coronary section	104
图 220	鼻腔外侧壁 (1) The lateral wall of the nasal cavity (1)	104
图 221	鼻腔外侧壁 (2) The lateral wall of the nasal cavity (2)	104
图 222	喉的软骨和韧带 (前面观) The cartilages and the ligaments of the larynx. Anterior aspect	105

图 223	喉的软骨和韧带 (后面观)	The cartilages and the ligaments of the larynx. Posterior aspect	105
图 224	喉的软骨和韧带 (侧面观)	The cartilages and the ligaments of the larynx. Lateral aspect	105
图 225	喉腔 (后面观)	The laryngeal cavity. Posterior aspect	106
图 226	喉冠状切面 (后面观)	The coronal section of the larynx. Posterior aspect	106
图 227	喉矢状切面 (内面观)	The sagittal section of the larynx. Internal aspect	106
图 228	喉肌 (前面观)	The laryngeal muscles. Anterior aspect	107
图 229	喉肌 (后面观)	The laryngeal muscles. Posterior aspect	107
图 230	喉肌 (侧面观)	The laryngeal muscles. Lateral aspect	107
图 231	弹性圆锥 (侧面观)	The elastic cone. Lateral aspect	108
图 232	弹性圆锥 (上面观)	The elastic cone. Superior aspect	108
图 233	气管和支气管 (前面观)	The trachea and the bronchi. Anterior aspect	109
图 234	气管和支气管 (后面观)	The trachea and the bronchi. Posterior aspect	109
图 235	气管隆嵴	The carina of the trachea	109
图 236	右肺 (内侧面观)	The right lung. Medial aspect	110
图 237	左肺 (内侧面观)	The left lung. Medial aspect	110
图 238	支气管肺段铸型 (外面观)	The cast of the bronchopulmonary segments. Lateral aspect	111
图 239	支气管肺段铸型 (内面观)	The cast of the bronchopulmonary segments. Medial aspect	111
图 240	胸腹腔脏器血管铸型 (前面观)	The cast blood vessels of the viscera of the thoracoabdominal cavity. Anterior aspect	111
图 241	胸膜及肺体表投影 (前面观)	The body surface projection of the pleura and the lung. Anterior aspect	112
图 242	胸膜及肺体表投影 (左侧面观)	The body surface projection of the pleura and the lung. Left lateral aspect	112
图 243	胸膜及肺体表投影 (后面观)	The body surface projection of the pleura and the lung. Posterior aspect	112
图 244	胸膜及肺体表投影 (右侧面观)	The body surface projection of the pleura and the lung. Right lateral aspect	112
图 245	纵隔 (右侧面观)	The mediastinum. Right aspect	113
图 246	纵隔 (左侧面观)	The mediastinum. Left aspect	113
<hr/>			
(三)	泌尿生殖系统 Urogenital System		
图 247	泌尿生殖系统 (男性)	The urogenital system. Male	114
图 248	肾和输尿管	The kidney and the ureter	115
图 249	肾的位置和毗邻 (前面观)	The position and the neighbourhood of the kidneys. Anterior aspect	116
图 250	肾的位置和毗邻 (后面观)	The position and the neighbourhood of the kidneys. Posterior aspect	116
图 251	肾 (冠状切面)	The kidney. Coronal section	117

图 252	肾的结构(纵切面) The structure of kidney. Longitudinal section	117
图 253	肾盂和肾盏 The renal pelvis and the renal calices	118
图 254	肾窦 The renal sinus	118
图 255	肾的被膜(矢状切面) The coverings of the kidney. Sagittal section	118
图 256	肾的被膜(横切面) The coverings of the kidney. Transverse section	119
图 257	肾的血管与肾段 The renal vessels and sections	119
图 258	肾段铸型(前面观) The cast of the renal segments. Anterior aspect	120
图 259	肾段铸型(后面观) The cast of the renal segments. Posterior aspect	120
图 260	膀胱及前列腺(前面观) The urinary bladder and the prostate gland. Anterior aspect	121
图 261	膀胱及前列腺(后面观) The urinary bladder and the prostate gland. Posterior aspect	121
图 262	男性骨盆(正中矢状切面) The pelvis of the male. Median sagittal section	121
图 263	睾丸及附睾 The testis and the epididymis	122
图 264	睾丸及附睾的结构模式图 The diagram of the structure of the testis and the epididymis	122
图 265	阴囊结构模式图 The diagram of the structure of the scrotum	122
图 266	阴茎的海绵体 The cavernous bodies of the penis	123
图 267	阴茎(正中矢状切面) The penis. Median sagittal section	123
图 268	阴茎体(横切面) The body of the penis. Transverse section	123
图 269	女性内生殖器 The female internal genital organs	124
图 270	女性盆腔(正中矢状切面) The female pelvic cavity. Median sagittal section	124
图 271	子宫口(未产妇) The orifice of the uterus. Nulliparous woman	125
图 272	子宫口(经产妇) The orifice of the uterus. Multiparous woman	125
图 273	女性盆腔(上面观) The female pelvic cavity. Superior aspect	125
图 274	女性外生殖器 The female external genital organs	126
图 275	阴蒂、前庭球及前庭大腺 The clitoris, the bulb of the vestibule and the greater vestibular gland	126
图 276	乳房 The mamma	127
图 277	乳房矢状切面模式图 The diagram of the sagittal section of the mamma	127
图 278	女会阴肌 The muscles of the female perineum	128
图 279	男会阴肌 The muscles of the male perineum	128
图 280	男性盆腔冠状切面模式图 The diagram of the coronal section of the male pelvic cavity	129
图 281	男性盆腔(冠状切面) The male pelvic cavity. Coronal section	129
图 282	女性盆腔冠状切面模式图 The diagram of the coronal section of the female pelvic cavity	129
图 283	女性盆腔(冠状切面) The female pelvic cavity. Coronal section	130
图 284	盆底肌 The pelvic floor muscles	130
图 285	胸腹腔(正中矢状切面) The thoracoabdominal cavity. Median sagittal section	131

<b>(四) 腹膜 Peritoneum</b>		
图 286	大网膜 The greater omentum	132
图 287	网膜 The omentum	132
图 288	腹后壁腹膜的配布 The arrangement of the peritoneum on the posterior abdominal wall	133
图 289	腹腔横切面 (平网膜孔) The transverse section of the abdominal cavity. Level of the omental foramen	134
图 290	腹前壁 (内面观) The anterior abdominal wall. Internal aspect	134

#### 四、脉管系统 Circulatory System

<b>(一) 心血管系统 Cardiovascular System</b>		
图 291	心血管系统 The cardiovascular system	135
图 292	心的位置 (1) The position of the heart (1)	136
图 293	心的位置 (2) The position of the heart (2)	136
图 294	心 (胸肋面) The heart. Sternocostal surface	137
图 295	心 (膈面) The heart. Diaphragmatic surface	137
图 296	右心房和右心室 (内面观 1) The right atrium and the right ventricle. Internal aspect (1)	138
图 297	右心房和右心室 (内面观 2) The right atrium and the right ventricle. Internal aspect (2)	138
图 298	左心房和左心室 (内面观 1) The left atrium and the left ventricle. Internal aspect (1)	139
图 299	左心房和左心室 (内面观 2) The left atrium and the left ventricle. Internal aspect (2)	139
图 300	右心室 (内面观 1) The right ventricle. Internal aspect (1)	140
图 301	右心室 (内面观 2) The right ventricle. Internal aspect (2)	140
图 302	心的房间隔和室间隔 The interatrial septum and the interventricular septum of the heart	141
图 303	房室隔的右侧面示意图 The diagram of lateral aspect of atrioventricular septum (R.)	141
图 304	房室隔的左侧面示意图 The diagram of lateral aspect of atrioventricular septum (L.)	142
图 305	心的瓣膜 The valves of the heart	142
图 306	心肌层 The layers of the myocardium	143
图 307	心传导系 The conduction system of the heart	143
图 308	心传导系模式图 The diagram of the conduction system of the heart	144
图 309	心的动脉 (胸肋面 1) The arteries of the heart. Sternocostal surface (1)	144
图 310	心的动脉 (胸肋面 2) The arteries of the heart. Sternocostal surface (2)	145
图 311	心的血管 (膈面) The blood vessels of the heart. Diaphragmatic surface	145
图 312	心的血管 (心底) The blood vessels of the heart. Cardiac base	146
图 313	心舒张期血液流向示意图 The diagram of blood flow in cardiac diastole	146
图 314	心房收缩期血液流向示意图 The diagram of blood flow in systole of atrium	147
图 315	心室收缩期血液流向示意图 The diagram of blood flow in systole of ventricle	147



图 316	心瓣膜的体表投影 The surface projection of the valves of the heart	148
图 317	心包的血管 The blood vessels of the pericardium	148
图 318	心包后壁 The posterior wall of the pericardium	148
图 319	躯干皮肤的血管和神经 (前面观) The cutaneous blood vessels and the nerves of the trunk. Anterior aspect	149
图 320	躯干皮肤的血管和神经 (后面观) The cutaneous blood vessels and the nerves of the trunk. Posterior aspect	150
图 321	椎动脉 The vertebral artery	151
图 322	头颈部血管和神经 The blood vessels and the nerves of the head and the neck	151
图 323	锁骨下动脉和腋动脉 The subclavian artery and the axillary artery	152
图 324	锁骨下动脉模式图 The diagram of the subclavian artery	152
图 325	臂的血管和神经 (前面观) The blood vessels and the nerves of the arm. Anterior aspect	153
图 326	前臂的血管和神经 (前面观) The blood vessels and the nerves of the forearm. Anterior aspect	154
图 327	前臂动脉 (前面观) The arteries of the forearm. Anterior aspect	155
图 328	前臂动脉 (后面观) The arteries of the forearm. Posterior aspect	155
图 329	手的动脉 The arteries of the hand	156
图 330	胸廓内动脉 The internal thoracic artery	157
图 331	胸主动脉及其分支 The thoracic aorta and its branches	157
图 332	腹部的动脉 The arteries of the abdomen	158
图 333	腹腔干及其分支 (1) The celiac trunk and its branches (1)	159
图 334	腹腔干及其分支 (2) The celiac trunk and its branches (2)	159
图 335	空肠动脉弓 The arch of the jejunal artery	160
图 336	回肠动脉弓 The arch of the ileal artery	160
图 337	肠系膜上动脉及其分支 The superior mesenteric artery and its branches	160
图 338	肠系膜下动脉及其分支 The inferior mesenteric artery and its branches	161
图 339	盆腔血管和神经 (男性) The blood vessels and the nerves of the pelvic cavity. Male	162
图 340	盆腔血管和神经 (女性) The blood vessels and the nerves of the pelvic cavity. Female	163
图 341	男性会阴动脉 The arteries of the male perineum	164
图 342	女性会阴动脉 The arteries of the female perineum	164
图 343	髂内动脉及其分支 (1) The internal iliac artery and its branches (1)	165
图 344	髂内动脉及其分支 (2) The internal iliac artery and its branches (2)	165
图 345	大腿的动脉 (前面观) The arteries of the thigh. Anterior aspect	166
图 346	大腿的动脉 (后面观) The arteries of the thigh. Posterior aspect	166
图 347	小腿的动脉 (前面观) The arteries of the leg. Anterior aspect	167
图 348	小腿的动脉 (后面观) The arteries of the leg. Posterior aspect	167
图 349	足背动脉 The dorsal arteries of the foot	168