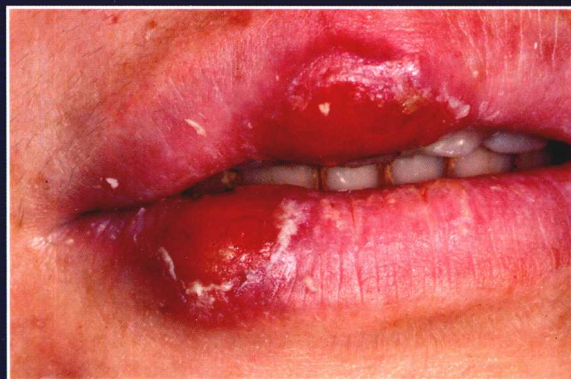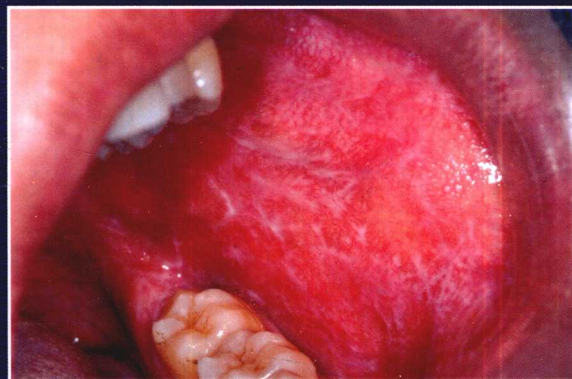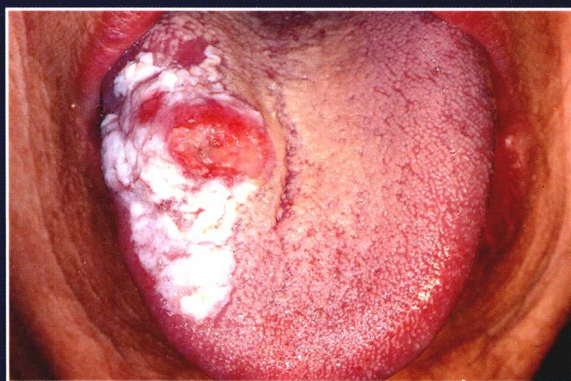


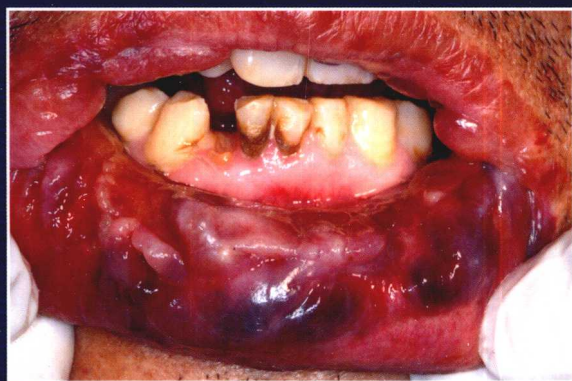案例分析口腔黏膜病学

CASE-BASED ORAL MEDICINE

主编 陈谦明 曾 昕



pursuing the truth

 人民卫生出版社
PEOPLE'S MEDICAL PUBLISHING HOUSE

R781.5
7436

国家卫生计生委公益性行业专项(2015SQ00096) 资助
国家卫生计生委口腔黏膜病国家重点专科项目

案例分析口腔黏膜病学

CASE-BASED ORAL MEDICINE

主编 陈谦明 曾 昕

编者 陈谦明 曾 昕 金 鑫

江 潞 周 瑜 吴兰雁

李 薇 但红霞 耿 宁

李晓英



B0010268



人民卫生出版社

图书在版编目 (CIP) 数据

案析口腔黏膜病学 / 陈谦明, 曾昕主编. —北京: 人民卫生出版社, 2014

ISBN 978-7-117-18719-0

I. ①案… II. ①陈…②曾… III. ①口腔粘膜疾病 - 诊疗 - 病案 IV. ①R781.5

中国版本图书馆 CIP 数据核字 (2014) 第 052197 号

人卫社官网	www.pmph.com	出版物查询, 在线购书
人卫医学网	www.ipmph.com	医学考试辅导, 医学数据库服务, 医学教育资源, 大众健康资讯

版权所有, 侵权必究!

案析口腔黏膜病学

主 编: 陈谦明 曾 昕

出版发行: 人民卫生出版社 (中继线 010-59780011)

地 址: 北京市朝阳区潘家园南里 19 号

邮 编: 100021

E - mail: pmph@pmph.com

购书热线: 010-59787592 010-59787584 010-65264830

印 刷: 北京盛通印刷股份有限公司

经 销: 新华书店

开 本: 889 × 1194 1/16 印张: 20

字 数: 605 千字

版 次: 2014 年 10 月第 1 版 2014 年 10 月第 1 版第 1 次印刷

标准书号: ISBN 978-7-117-18719-0/R · 18720

定 价: 178.00 元

打击盗版举报电话: 010-59787491 E-mail: WQ@pmph.com

(凡属印装质量问题请与本社市场营销中心联系退换)



主 编 简 介

陈谦明

四川大学华西口腔医学院二级教授、主任医师、博士研究生导师。分别于1985年、1992年获得原华西医科大学学士、博士学位,于1994年在该校完成基础医学博士后训练。曾受聘于香港大学牙学院,任研究员(Research Fellow),后于美国加州大学旧金山分校(UCSF)任研究学者、美国国家卫生研究院口腔颌面研究所(NIH/NIDCR)任高级访问学者。

现任中华口腔医学会口腔黏膜病学专业委员会主任委员、国务院学位委员会第六届学科评议组成员、中华口腔医学会第四届理事会常务理事、中华口腔医学会口腔生物专业委员会副主任委员、国家自然科学基金委医学部学科评议组委员、中华口腔医学会四川省分会口腔黏膜病学专委会主任委员、国家国际牙医师学院(ICD)FELLOW及分区秘书长、国际牙科研究同盟(IADR)会员、口腔疾病研究国家重点实验室常务副主任。

曾获教育部长江学者特聘教授、国家教学名师奖、卫生部有突出贡献的中青年专家等荣誉称号,获国务院特殊津贴,获国家杰出青年基金资助,入选人事部“百千万人才工程”国家级人选和教育部“新世纪优秀人才支持计划”,也是国家自然科学基金委创新研究群体、科技部创新人才推进计划重点领域创新团队、教育部“长江学者与创新团队发展计划”创新团队带头人。

主编了国家“十一五”规划教材、卫生部规划教材《口腔黏膜病学》(第3版),国家“十二五”规划教材、卫生部规划教材《口腔黏膜病学》(第4版),主编《中华口腔科学》(第2版、第3版)“口腔黏膜病学”分篇,担任《李秉琦实用口腔黏膜病学》常务副主编,主编我国第一部《口腔分子生物学》,担任SCI收录期刊*International Journal of Oral Science*执行主编,担任国家核心期刊《华西口腔医学杂志》主编,同时任《中华口腔医学杂志》第七届、第八届编辑委员会委员,口腔医学领域权威期刊*Oral Disease*、*J Oral Path Med*、*Oral Surgery*等的编委。所培养的博士研究生的论文获全国百篇优秀博士论文奖、中华口腔医学会优秀青年口腔基础论文一等奖。

主要研究方向是口腔黏膜疾病的病因与防治,已于SCI源期刊发表论文七十余篇,获教育部科技进步一等奖等8项科技奖项。对口腔黏膜疑难病种具备了很强的诊治能力,并将疑难病例的诊断工作与研究工作结合、疑难病例的治疗工作与人才培养相结合、疑难病例的诊治过程与团队建设相结合,及时总结相

关的经验,发表于 *Oral Surg*、*Oral Disease*、*J Oral Pathol Med*、*J Am Acad Dermatol* 等具有影响力的期刊。领导了“口腔白斑病的 *p53* 基因治疗”、“口腔黏膜潜在恶性疾患的诊断新生物标志”等临床新业务的开展;分别主持并完成了“氨来咕诺贴膜”、“氨来咕诺贴片”、“氨来咕诺糊剂”三个分别独立的治疗复发性阿弗他溃疡的多中心、随机、双盲临床观察,促进了氨来咕诺制剂成功引进中国市场,成为中国复发性阿弗他溃疡患者的常用备选治疗药物和制剂;牵头制定了国家行业标准《口腔白斑病新的定义与分期》,起草了《口腔白斑病诊疗指南(试行)》等。



主 编 简 介

曾 昕

四川大学华西口腔医学院教授、主任医师、博士研究生导师。1993 年获得原华西医科大学学士学位并留校工作,2000 年于香港大学牙学院口腔生物部研修,2001 年获得四川大学博士学位。现任中华口腔医学会中西医结合专业委员会常委、四川省口腔医学会口腔黏膜病学专业委员会副主任委员,为四川省杰出青年基金获得者、四川省学术和技术带头人后备人选。主要研究方向为口腔黏膜疾病的病因与防治。作为四川大学华西口腔医院知名专家,长期从事口腔黏膜病的临床医疗工作,年门诊口腔黏膜病病例 8000 人次以上,对常见和疑难口腔黏膜疾病积累了丰富的诊治经验,特别是在全身性疾病口腔表征的诊断方面具有较高的水平。迄今已有十余篇口腔黏膜疑难病例的诊治体会总结成文发表于具有影响力的临床型 SCI 源期刊,包括著名内科学期刊 *Am J Med*、皮肤科学期刊 *J Am Acad Dermatol* 以及口腔科学期刊 *Oral Surg Oral Med Oral Pathol Oral Radiol*、*Oral Dis* 等。主持包括国家自然科学基金、教育部博士点基金、四川省杰出青年基金在内的多项科研课题。在国内外学术期刊发表学术论文五十余篇,其中 SCI 收录论文三十余篇。参编多部教材和学术著作。

序

在口腔医学中,口腔黏膜病学当属与全身性疾病联系最紧密的学科之一。因此,在培养研究生时,我很注重口腔黏膜病与大医学的联系,希望学生们能多多了解内科学、口腔颌面外科学、病理学、皮肤病学、中医学等与口腔黏膜病研究相关学科的知识。而且,在平常的学术交流之外,我觉得每次研究生毕业答辩和评审时所邀请的包括口腔内科在内的有关科目的校内外诸多专家的到来,不仅是我们的荣誉,也是黏膜病专业组师生一次难得的学习机会。

1987年,我组织华西口腔黏膜病学组的诸位同仁编写了《实用口腔黏膜病学》。该书叙述简洁明了且多是针对临床实际问题有所创发,受到读者的好评。2000年,我主编的《口腔黏膜病学》第1版作为第一部独立的卫生部规划教材面世,嗣后荣获国家级教材二等奖(第3版、第4版由陈谦明主编)。但教科书只能介绍最基本的概念,所以自20世纪80年代以来,国内专家学者编写了一批口腔黏膜病学的专著、参考书、论文集、图谱等。这些专著从不同的切入点和方向来表述口腔黏膜病,丰富了学科的内涵和临床运用。遗憾的是,涉及口腔黏膜的少见病、罕见病、疑难病的形象性的介绍太少。

当陈谦明、曾昕把他们的新书稿《赏析口腔黏膜病学》呈放在我面前时,我的眼前一亮!这不正是可以将我多年以来梦想弥补的遗憾和缺陷加以完善的有力载体吗?他们从临床出发,重点对临床上累积的少见病、罕见病、疑难病(当然也包括常见病)以案例的形式,形象性地加以描述与介绍,继承了我过去一再向他们强调的编书需临床实用的观点,而病案分析更是古今中外临床医学发展的基石。书中记载的每一例病例,都记载了他们对这些患者的诊疗付出的心血,体现了他们对每个患者细致入微的态度、面临困难时的创造性思考和不懈努力,以及对隐藏在每例案例背后故事的感悟!而且,他们经过认真的思考和酝酿,以这种基于临床真实病例的图谱型口腔黏膜病学的形式展示出来,与广大同仁及学生分享、交流和讨论,值得赞许和推荐!因为它正好可以满足目前临床上,过去的罕见病,现在不再“罕见”的现实需求。这种实践,在我国是第一次,在世界范围内,类同的书籍也极少。作为老师的我,为有这样的学业上的传人骄傲、欣慰和自豪!当然,也在此,郑重地向广大读者和同仁推荐。



于华西坝

2013年11月26日

前言

口腔黏膜病是发生在口腔黏膜及软组织上的类型各异、种类众多的疾病总称。除部分单独由于局部因素所致的口腔黏膜病损之外,多为局部和全身因素等综合作用所致。近年来,生物-心理-社会医学模式在口腔黏膜疾病病因机制和防治研究中的意义尤为显著。

由于口腔黏膜病愈发呈现出发病率增高、疑难病例增多的态势,口腔黏膜病科现已成为各专业口腔医院诊治任务最为繁重的科室之一。我们的临床工作亦不例外,除接诊大量常见病病例,也越来越多地遇到一些奇怪而罕见的病例,常不能第一时间作出明确诊断。为了确诊,亦出于好奇,我们主动查阅图谱、著作和文献等,并与相关学科专家进行交流讨论。然后按照这些资料提供的线索和交流获取的信息对患者做进一步的检查,最终作出正确的诊断和治疗。想着终于能凭借自己的专业知识为这些辗转求医渴望得到诊治的患者提供帮助,一种欣慰和成就感油然而生。这样的经历,使我们更加折服于口腔黏膜病学的博大精深和复杂奥妙,并由此催生了对这门学科的浓厚兴趣。

“A picture is worth a thousand words.”每当我们翻看收集整理的临床病例图片时,常常想起这句话——的确,千言不如一画。回看病历,忆起在诊治过程中了解到的患者本身与疾病有关或无关的个人情况,诊治过程中的种种迷惑、困顿不解、交流思考与峰回路转,以及在诊治过程中发生的相关或无关的事,诊断明确后对疾病本身的体会和与疾病无关但与诊断过程有关的体会……让我们意识到,每一帧图片背后都有着或简单或丰富的关于疾病、关于人生、关于社会等的故事。因此,我们也更深刻地领悟一个真正的好医师需要达到的两个标准:一是医术精湛,二是对患者的仁爱之心。正如美国特鲁多医师的墓志铭所书,“有时是治愈;常常是帮助;总是去安慰。(To Cure Sometimes, To Relieve Often, To Comfort Always.)”对于口腔黏膜病学这样一门存在太多未知的医学学科的从业医师而言,更能体会这句话的含义。

因为这些,我们热爱这个专业。我们享受着每一个病例的诊治过程带来的思考和发现,也享受着对自己所从事的事业的肯定,以及对隐藏在病例背后故事的感悟。

基于上述原因,我们萌生了编写一部基于临床常见病及罕见病例的口腔黏膜病学参考书的念头。我们共同的学生金鑫在整理临床病例照片的过程中,也多次提及不应将我们收集的这些丰富多彩的病例图片资源闲置。经过认真的思考和酝酿,在四川大学华西口腔医院口腔黏膜病科金鑫医师(现重庆医科大学附属口腔医院口腔黏膜病科)、江潞副教授、周瑜副教授、但红霞副教授,口腔病理科吴兰雁教授、耿宁副教授和四川大学华西医院皮肤科李薇副教授的共同帮助和参与下,我们开始编写这部基于临床真实病例的图谱型口腔黏膜病学,期待寻求一个适当的方式将这些病例的临床表现和诊治过程展示出来,和广大同仁及学生分享、交流和讨论,也为初入行者提供一本案头参考书。

借此成书之际,我们衷心感谢成长路上一直予以我们关爱、支持和启示的恩师李秉琦教授,感谢参与整个撰写过程并付出极大心血的金鑫医师,感谢书中所有临床图片的拍摄者四川大学华西口腔医院口腔黏膜病科李晓英副主任护师和吴园护师,感谢四川大学华西口腔医院口腔黏膜病科的全体同仁。



2013年12月26日

目 录

第一章 口腔黏膜感染性疾病	1
第 1 单元 口腔单纯疱疹	1
病例 1 急性疱疹性龈口炎(幼儿)	1
病例 2 急性疱疹性龈口炎(成人)	2
病例 3 复发性单纯疱疹(唇疱疹)	4
病例 4 复发性单纯疱疹(硬腭)	5
【述评】口腔单纯疱疹	5
第 2 单元 带状疱疹和水痘	8
病例 5 带状疱疹(唇、颊、舌、皮肤)	8
病例 6 带状疱疹(唇、腭)	10
病例 7 水痘(成人)	11
病例 8 水痘(儿童)	13
【述评】带状疱疹和水痘	14
第 3 单元 手足口病	16
病例 9 手足口病	16
【述评】手足口病	17
第 4 单元 疱疹性咽峡炎	19
病例 10 疱疹性咽峡炎	19
【述评】疱疹性咽峡炎	20
第 5 单元 口腔念珠菌病	21
病例 11 急性假膜型念珠菌口炎	21
病例 12 急性红斑型念珠菌口炎	22
病例 13 慢性红斑型念珠菌病	24
病例 14 慢性增殖性念珠菌病	25
【述评】口腔念珠菌病	27
第 6 单元 球菌性口炎(膜性口炎)	30
病例 15 球菌性口炎(膜性口炎)	30
【述评】球菌性口炎(膜性口炎)	31
第 7 单元 口腔结核	33
病例 16 结核性溃疡	33
【述评】口腔结核	34

第二章 口腔黏膜超敏反应性疾病	36
第 1 单元 药物过敏性口炎	36
病例 17 药物过敏性口炎	36
病例 18 过敏性口炎	38
病例 19 固定性药疹	40
【述评】药物过敏性口炎	41
第 2 单元 多形性红斑	43
病例 20 多形性红斑	43
【述评】多形性红斑	44
第 3 单元 接触性口炎	48
病例 21 原发性接触性口炎(误饮农药所致)	48
病例 22 原发性接触性口炎(含漱白酒所致)	49
病例 23 过敏性接触性唇炎	50
【述评】接触性口炎	51
第 4 单元 血管神经性水肿	54
病例 24 血管神经性水肿	54
【述评】血管神经性水肿	55
第三章 口腔黏膜溃疡类疾病	57
第 1 单元 复发性阿弗他溃疡	57
病例 25 轻型复发性阿弗他溃疡	57
病例 26 疱疹样复发性阿弗他溃疡	58
病例 27 重型复发性阿弗他溃疡	60
病例 28 青少年腺周口疮	61
【述评】复发性阿弗他溃疡	62
第 2 单元 白塞病	66
病例 29 白塞病	66
【述评】白塞病	68
第 3 单元 放射性口炎	71
病例 30 放射性口炎	71
【述评】放射性口炎	72
第 4 单元 创伤性血疱和创伤性溃疡	74
病例 31 创伤性血疱	74
病例 32 创伤性溃疡(创伤性血疱破溃后)	75
病例 33 创伤性溃疡(压疮性溃疡)	76
病例 34 创伤性溃疡(Bednar 溃疡)	77
病例 35 创伤性溃疡(Riga-Fede 溃疡)	78
病例 36 创伤性溃疡(自伤性溃疡)	79
【述评】创伤性血疱和创伤性溃疡	79
第 5 单元 坏死性涎腺化生	82
病例 37 坏死性涎腺化生	82

【述评】坏死性涎腺化生	83
第四章 口腔黏膜大疱类疾病	85
第1单元 天疱疮	85
病例 38 寻常型天疱疮(口腔、皮肤均有损害)	85
病例 39 寻常型天疱疮(仅有口腔损害)	88
【述评】天疱疮	90
第2单元 黏膜良性类天疱疮	93
病例 40 黏膜良性类天疱疮(水疱性损害为主)	93
病例 41 黏膜良性类天疱疮(糜烂性损害为主)	95
【述评】类天疱疮	97
第3单元 副肿瘤性天疱疮	100
病例 42 副肿瘤性天疱疮	100
【述评】副肿瘤性天疱疮	103
第4单元 线状 IgA 病	105
病例 43 线状 IgA 病	105
【述评】线状 IgA 病	106
第五章 口腔黏膜斑纹类疾病	108
第1单元 口腔白斑病	108
病例 44 口腔白斑病(斑块型)	108
病例 45 增殖性疣状白斑	109
病例 46 口腔白斑癌变	111
【述评】口腔白斑病	112
第2单元 口腔白角化病、白色水肿、颊白线	117
病例 47 口腔白角化病	117
【述评】口腔白角化病、白色水肿、颊白线	118
第3单元 白色海绵状斑痣	121
病例 48 白色海绵状斑痣	121
病例 49 白色海绵状斑痣	124
【述评】白色海绵状斑痣	125
第4单元 口腔扁平苔藓	127
病例 50 口腔扁平苔藓(非糜烂型)	127
病例 51 口腔扁平苔藓(糜烂型)	128
【述评】口腔扁平苔藓	129
第5单元 苔藓样反应	136
病例 52 苔藓样反应(银汞合金相关)	136
病例 53 苔藓样反应(cGVHD)	137
【述评】苔藓样反应	138
第6单元 口腔红斑病	140
病例 54 口腔红斑病	140

病例 55 口腔红白斑病癌变	141
【述评】口腔红斑病	141
第 7 单元 口腔黏膜下纤维性变	144
病例 56 口腔黏膜下纤维性变	144
【述评】口腔黏膜下纤维性变	145
第 8 单元 盘状红斑狼疮	149
病例 57 盘状红斑狼疮	149
【述评】盘状红斑狼疮	150
第 9 单元 迷脂症	154
病例 58 迷脂症	154
【述评】迷脂症	155
第 10 单元 咬唇颊症	157
病例 59 咬唇颊症	157
【述评】咬唇颊症	158
第六章 唇舌疾病	160
第 1 单元 唇炎	160
病例 60 湿疹糜烂性唇炎	160
病例 61 干燥脱屑性唇炎	161
病例 62 腺性唇炎	162
病例 63 肉芽肿性唇炎(梅-罗综合征)	163
【述评】唇炎	164
第 2 单元 口角炎	168
病例 64 口角炎	168
病例 65 儿童口角炎伴口周皮炎	169
病例 66 口角炎伴真菌性口炎	170
【述评】口角炎	171
第 3 单元 地图舌	173
病例 67 地图舌(成人)	173
病例 68 地图舌(幼儿)	174
【述评】地图舌	174
第 4 单元 沟纹舌	177
病例 69 沟纹舌	177
【述评】沟纹舌	178
第 5 单元 萎缩性舌炎	179
病例 70 萎缩性舌炎	179
【述评】萎缩性舌炎	180
第 6 单元 正中菱形舌炎	182
病例 71 正中菱形舌炎	182
【述评】正中菱形舌炎	183

第 7 单元 舌乳头炎	184
病例 72 菌状乳头炎	184
病例 73 叶状乳头炎	185
【述评】舌乳头炎	185
第 8 单元 毛舌	187
病例 74 毛舌	187
【述评】毛舌	188
第 9 单元 舌扁桃体肥大	189
病例 75 舌扁桃体肥大	189
【述评】舌扁桃体肥大	190
第 10 单元 灼口综合征	191
病例 76 灼口综合征	191
【述评】灼口综合征	192
第七章 梅毒	196
第 1 单元 梅毒	196
病例 77 硬下疳(一期梅毒)	196
病例 78 硬下疳(一期梅毒)	197
病例 79 梅毒黏膜斑(二期梅毒)	199
病例 80 梅毒黏膜炎(二期梅毒)	200
病例 81 多发性结节样肿物(二期梅毒)	202
【述评】梅毒	203
第八章 艾滋病	211
第 1 单元 艾滋病	211
病例 82 艾滋病相关性假膜型念珠菌病	211
病例 83 艾滋病相关性正中菱形舌炎	212
【述评】艾滋病	213
第九章 人乳头瘤病毒相关性口腔黏膜病损	221
第 1 单元 人乳头瘤病毒相关性口腔黏膜病损	221
病例 84 局灶性上皮增生(儿童唇颊)	221
病例 85 局灶性上皮增生(成人牙龈)	222
病例 86 口腔尖锐湿疣	223
病例 87 乳头状瘤	224
【述评】人乳头瘤病毒相关性口腔黏膜病损	225
第十章 系统疾病的口腔表征	229
第 1 单元 血小板减少性紫癜	229
病例 88 血小板减少性紫癜	229
【述评】血小板减少性紫癜	230

第 2 单元 白血病	232
病例 89 急性单核细胞白血病	232
病例 90 造血系统恶性肿瘤(髓系肉瘤或白血病?)	233
【述评】白血病	236
第 3 单元 淋巴瘤	239
病例 91 NK/T 细胞淋巴瘤(腭部溃疡)	239
病例 92 NK/T 细胞淋巴瘤(牙龈、腭、唇黏膜溃疡)	240
【述评】淋巴瘤	243
第 4 单元 朗格汉斯细胞组织细胞增生症	245
病例 93 朗格汉斯细胞组织细胞增生症	245
【述评】朗格汉斯细胞组织细胞增生症	246
第 5 单元 淀粉样变	249
病例 94 淀粉样变(巨舌、口腔黏膜黄白色颗粒病损)	249
病例 95 淀粉样变(口腔黏膜广泛紫红色、蓝紫色疱样病损)	251
【述评】淀粉样变	254
第 6 单元 恶性黑棘皮病和菜花状乳头瘤病	258
病例 96 恶性黑棘皮病和菜花状乳头瘤病	258
【述评】恶性黑棘皮病和菜花状乳头瘤病	262
第 7 单元 局限性真皮发育不全综合征	264
病例 97 局限性真皮发育不全综合征	264
【述评】局限性真皮发育不全综合征	267
第十一章 口腔黏膜色素异常	271
第 1 单元 口腔黏膜黑斑	271
病例 98 口腔黏膜黑斑	271
【述评】口腔黏膜黑斑	273
第 2 单元 口腔黏膜色素脱失	279
病例 99 口腔黏膜色素脱失	279
【述评】口腔黏膜色素脱失	280
第十二章 其他	281
第 1 单元 口腔黏膜良性淋巴组织增生症	281
病例 100 口腔黏膜良性淋巴组织增生症	281
【述评】口腔黏膜良性淋巴组织增生症	282
第 2 单元 上皮珠	284
病例 101 上皮珠	284
【述评】上皮珠	284
第 3 单元 疣状黄瘤	287
病例 102 疣状黄瘤	287
【述评】疣状黄瘤	288

第4单元 腭穿孔	290
病例103 腭穿孔(深部真菌感染相关?)	290
病例104 毛霉菌感染相关性腭部溃疡及穿孔	291
【述评】腭穿孔	292
第5单元 口干症	295
病例105 口干症;干燥综合征	295
【述评】口干症	296

第一章

口腔黏膜感染性疾病

第1单元 口腔单纯疱疹

病例1 急性疱疹性龈口炎(幼儿)

病例2 急性疱疹性龈口炎(成人)

病例3 复发性单纯疱疹(唇疱疹)

病例4 复发性单纯疱疹(硬腭)

【述评】口腔单纯疱疹

病例1 急性疱疹性龈口炎(幼儿)

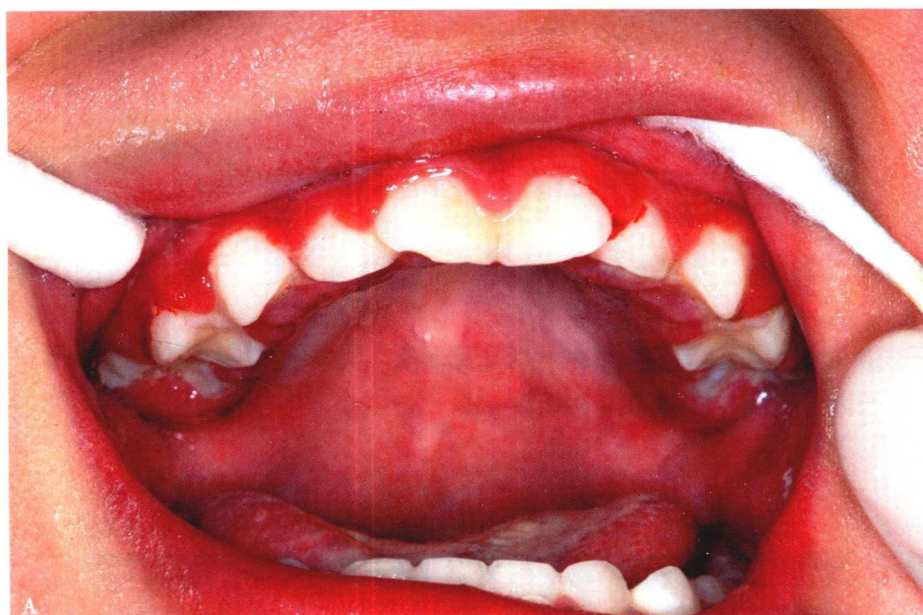

图 1-1-1 A. 牙龈广泛红肿及成簇糜烂