

围术期 二维经食管超声心动图 实用手册



Perioperative Two-Dimensional
Transesophageal Echocardiography
A Practical Handbook

原 著 Annette Vegas
主 译 鞠 辉 冯 艺



北京大学医学出版社

围术期二维经食管超声心动图

实用手册

Perioperative Two-Dimensional
Transesophageal Echocardiography
A Practical Handbook

原著 Annette Vegas

主译 鞠辉 冯艺

北京大学医学出版社

WEISHUQI ERWEI JINGSHIGUAN CHAOSHENGXINDONGTU
SHIYONGSHOUCE

图书在版编目 (CIP) 数据

围术期二维经食管超声心动图实用手册 / (加) 维加斯
著; 鞠辉, 冯艺译. —北京: 北京大学医学出版社, 2014. 7

书名原文: Perioperative two-dimensional transesophageal
echocardiography : a practical handbook

ISBN 978-7-5659-0879-8

I. ①围… II. ①维… ②鞠… ③冯… III. ①超声心动图—
手册 IV. ①R540. 4-62

中国版本图书馆CIP数据核字 (2014) 第134466号

北京市版权局著作权合同登记号: 图字: 01-2014-4145

Translation from English language edition:

Perioperative Two-Dimensional Transesophageal Echocardiography

by Annette Vegas

Copyright© 2012 Springer New York

Springer New York is a part of Springer Science+Business Media

All Rights Reserved.

围术期二维经食管超声心动图实用手册

主 译: 鞠 辉 冯 艺

出版发行: 北京大学医学出版社

地 址: (100191) 北京市海淀区学院路38号 北京大学医学部院内

电 话: 发行部: 010-82802230 图书邮购: 010-82802495

网 址: <http://www.pumpress.com.cn>

E-mail: booksale@bjmu.edu.cn

印 刷: 北京圣彩虹制版印刷技术有限公司

经 销: 新华书店

责任编辑: 王智敏 责任校对: 金彤文 责任印制: 罗德刚

开 本: 850 mm × 1168 mm 1/32 印张: 8 字数: 427千字

版 次: 2014年7月第1版 2014年7月第1次印刷

书 号: ISBN 978-7-5659-0879-8

定 价: 85.00 元

版权所有, 违者必究

(凡属质量问题请与本社发行部联系退换)

译者名单

主译：鞠辉 冯艺

译者：田雪 闫琦 王晓丹 吉晓琳 刘怡昭

校译：鞠辉 姜陆洋

译者前言

在科学技术应用飞速发展的21世纪，超声技术不再是超声科医生的专利，正在成为麻醉科医生实施麻醉、术中监护的有力辅助工具。尤其是经食管超声心动图（TEE）技术，已不是简单地用于术前心脏解剖异常的诊断，还可作为术中心脏功能动态监测的手段，关胸之前帮助心脏外科医生判断心脏手术是否成功。另外，亦是随时对术中突发事件（如肺栓塞）进行快速判断的床旁技术。麻醉科医生对术中患者循环功能状态的观察，也已经从对一系列数据的解读逐渐过渡到对心脏形态和作功的可视化分析。TEE已经成为欧美发达国家心脏手术专科麻醉培训中必须掌握的技术。TEE虽然是一种微创监测，但此项技术有一定的复杂性，需要专门的训练和比较长的学习曲线。

本书由加拿大多伦多总医院麻醉科Annette Vegas教授集多年临床经验撰写而成，图文并茂，可读性和实用性很强，特别适合初学者快速入门学习TEE技术，也是北美心脏麻醉医生TEE培训常用口袋书。在北京大学人民医院麻醉科几位年轻医生的共同努力下，本书翻译工作已经完成，即将出版。我们希望这本书供大家参考学习，让更多的中国医生获益。最后，祝我们的麻醉同道们工作生活愉快！

鞠辉 冯艺
2014年6月于北京

原著前言

经食管超声心动图 (transesophageal echocardiography, TEE) 在心脏手术和ICU领域的应用已经十分广泛。经过TEE培训的麻醉医生越来越多地在这两个领域提供这项服务。超声心动图操作者的技术和经验要不断更新, 以便提供及时、准确的信息。他们的挑战在于要将目前许多TEE指南应用到每一天的操作中, 需要手中随时有参考资料以确认超声所见。这本手册的创作意图就是为了满足这种需要——对在心脏外科患者常见的心脏病变进行梗概性描述, 为围术期应用TEE来识别心脏病变提供一个浓缩、便携的参考资料。这本手册将会受到麻醉医生、心脏外科医生、心脏内科医生的欢迎, 无论是TEE新手还是专家都会有所收获。

这本手册是加拿大安大略省多伦多总医院 (Toronto General Hospital, TGH) 围术期TEE检查的超声心动信息和TEE图像的汇编。和所有纸质教材一样, 这本手册不能反映现实操作TEE所见的所有心脏活动。读者还可参考其他TEE图像记录资源。由多伦多总医院围术期互动教育工作组开发的TEE网站 (<http://pie.med.utoronto.ca/TEE/>) 具有丰富的TEE网络在线教学资源。倾向于更传统教学资料的读者可以参阅教科书, 例如由Informa Healthcare出版、由Andre Denault、Pierre Couture、Annette Begas、Jean Buithieu和Jean Claude Tardif共同编写的《多媒体经食管超声心动图》第2版(2010)。

学习和使用超声心动图是一项终身的事业。按Galileo Galilei的话说: “你不能教会别人任何东西, 你能做的是让他自己发现这一切。”我希望这本书对你未来的工作有所帮助。

Dr. Annette Vegas, MD, FRCPC, FASE

2011年1月

(鞠辉译)

致 谢

感谢TGH麻醉科围术期TEE小组目前成员：L. Bahrey, G. Djaiani, J. Heggie, M. Jariani, J. Karski, R. Katznelson, P. McNama, M. Meineri, P. Murphy, P. Slinger, A. Van Rensburg和M. Wasowicz，他们在进行TEE操作的同时还从事TEE的教学工作。

感谢由Tirone David主任带领的心脏外科的同事们，他们进行了类型丰富的心脏外科手术，使得TGH心脏麻醉医生得以在为各类患者提供服务的同时，不断接受挑战。

感谢TGH麻醉和疼痛治疗科科研主管Jo Carroll女士多年以来精神上的支持。

感谢TGH心内科超声心动图室的全体成员，在现任主任Anna Woo教授和前任主任Sam Siu教授和Harry Rakowski教授带领下，他们和TGH围术期TEE小组成员慷慨分享了他们丰富的学识。

感谢UHN PMCC超声心动实验室主任Lizette Bicular，她拥有娴熟的超声技术和圣人一样的耐心。

感谢卡加里大学心脏内科Doris Basic医生在书稿准备前期时的审阅工作中肯的点评。

感谢医学生Gian-Marco Busato MSc先生，他以其卓越的艺术天资为本书绘制了大量插图。

最后还要感谢医学插图画家Willa Bradshaw BSc MScBMC女士，她精确地绘制了本书大量插图。

(鞠辉译)

本书缩略词

A	Anterior	前
AI	Aortic insufficiency	主动脉瓣关闭不全
AL	Anterolateral	前侧
AMVL	Anterior mitral valve leaflet	二尖瓣前叶
AS	Aortic stenosis	主动脉瓣狭窄
ASD	Atrial septal defect	房间隔缺损
ASE	American Society of Echocardiography	美国超声心动图协会
AV	Aortic valve	主动脉瓣
AVA	Aortic valve area	主动脉瓣面积
AVSD	Atrioventricular septal defect	房室间隔缺损
BAV	Bicuspid aortic valve	二叶主动脉瓣
BPM	Beats per minute	每分钟心搏次数
C	Chamber	心腔
CAD	Coronary artery disease	冠状动脉疾病
CE	Carpentier-Edwards	卡-爱(生物瓣膜)
CO	Cardiac output	心输出量
CPB	Cardiopulmonary bypass	心肺转流术
CS	Coronary sinus	冠状静脉窦
CSA	Cross sectional area	横截面面积
CVP	Central venous pressure	中心静脉压
CW	Continuous wave	连续波
Cx	Circumflex artery	回旋支
DS	Deceleration slope	减速斜率
DT	Deceleration time	减速时间
DVI	Dimensionless valve index	非形态依赖的瓣膜指数
ED	End diastole	舒张末期
EDA	End diastolic area	舒张末期面积
EDD	End diastolic diameter	舒张末期直径

EDP	End diastolic pressure	舒张末期压
EDV	End diastolic volume	舒张末期容积
EF	Ejection fraction	射血分数
ERO	Effective regurgitant orifice	有效反流口
ES	End systole	收缩末期
ESA	End systolic area	收缩末期面积
ESD	End systolic diameter	收缩末期直径
ESV	End systolic volume	收缩末期容积
FAC	Fractional area change	面积变化分数
FS	Fractional shortening	缩短分数
GE	Gastroesophageal	胃食管
HBP	High blood pressure	高血压
HOCM	Hypertrophic obstructive cardiomyopathy	肥厚型梗阻性心肌病
HR	Heart rate	心率
HV	Hepatic vein	肝静脉
I	Inferior	下
IABP	Intra-aortic balloon pump	主动脉球囊反搏
IAS	Inter-atrial septum	房间隔
IHSS	Idiopathic hypertrophic subaortic stenosis	特发性肥厚性主动脉瓣下狭窄
IPPV	Intermittent positive pressure ventilation	间歇正压通气
IVC	Inferior vena cava	下腔静脉
IVRT	Isovolumetric relaxation time	等容舒张时间
IVS	Interventricular septum	室间隔
JA	Jet area	射流面积
JH	Jet height	射流高度
L	Left or lateral or length	左/侧/长度
LA	Left atrium	左心房, 简称“左房”
LAA	Left atrial appendage	左心耳
LAD	Left anterior descending	左前降支

LAP	Left atrial pressure	左房压力
LAX	Long axis	长轴
LCA	Left coronary artery	左冠状动脉
LCC	Left coronary cusp	左冠瓣
LCCA	Left common carotid artery	左颈总动脉
LLPV	Left lower pulmonary vein	左下肺静脉
LUPV	Left upper pulmonary vein	左上肺静脉
LV	Left ventricle	左心室, 简称“左室”
LVAD	Left ventricular assist device	左心室辅助装置
LVH	Left ventricular hypertrophy	左心室肥厚
LVID	Left ventricle internal diameter	左心室内径
LVOT	Left ventricular outflow tract	左室流出道
MAC	Mitral annular calcification	二尖瓣环钙化
MI	Myocardial infarction	心肌梗死
MR	Mitral regurgitation	二尖瓣反流
MS	Mitral stenosis	二尖瓣狭窄
MVA	Mitral valve area	二尖瓣口面积
N	Non	非
NSR	Normal sinus rhythm	正常窦性心律
P	Pressure or posterior	压力/后
PA	Pulmonary artery	肺动脉
PAP	Pulmonary artery pressure	肺动脉压力
PAPVD	Partial anomalous pulmonary venous drainage	部分性肺静脉畸形引流
PASP	Pulmonary artery systolic pressure	肺动脉收缩压
PDA	Patent ductus arteriosus	动脉导管未闭
PFO	Patent foramen ovale	卵圆孔未闭
PHT	Pressure half-time	压力减半时间
PI	Pulmonic insufficiency	肺动脉瓣关闭不全
PISA	Proximal isovelocity surface area	近端等速面积
PM	Papillary muscles or posteromedial	乳头肌/后内
PMVL	Posterior mitral valve leaflet	二尖瓣后叶

Pr	Prosthetic	人工
PS	Pulmonic stenosis	肺动脉瓣狭窄
PV	Pulmonic valve	肺动脉瓣
PW	Pulsed wave	脉冲波
R	Right	右
RA	Right atrium	右心房, 简称“右房”
RAP	Right atrial pressure	右心房压力
RCA	Right coronary artery	右冠状动脉
RCC	Right coronary cusp	右冠瓣
RegV	Regurgitant volume	反流量
RF	Regurgitant fraction	反流分数
RLPV	Right lower pulmonary vein	右下肺静脉
RUPV	Right upper pulmonary vein	右上肺静脉
RV	Right ventricle	右心室, 简称“右室”
RVH	Right ventricular hypertrophy	右室肥厚
RVOT	Right ventricular outflow tract	右室流出道
RVSP	Right ventricular systolic pressure	右室收缩压
SAM	Systolic anterior motion	收缩期前向运动
SAX	Short axis	短轴
SC	Saline contrast	生理盐水造影
SCA	Society of Cardiovascular Anesthesiology	心血管麻醉协会
SLCL	Septal leaflet contact length	室间隔二尖瓣间隔长度
SLE	Systemic lupus erythematosus	系统性红斑狼疮
SOVA	Sinus of Valsalva aneurysm	主动脉窦瘤
SPV	Stentless porcine valve	无支架猪生物瓣膜
STJ	Sinotubular junction	窦管连接处
SV	Stroke volume	每搏量
SVA	Systemic venous atrium	体循环静脉心房
SVC	Superior vena cava	上腔静脉
SWMA	Segmental wall motion abnormality	节段性室壁运动异常
TEE	Transesophageal echocardiography	经食管超声心动图

TG	Transgastric	经胃
TGA	Transposition of the great arteries	大动脉转位
TOF	Tetralogy of Fallot	法洛四联症
TR	Tricuspid regurgitation	三尖瓣反流
TS	Tricuspid stenosis	三尖瓣狭窄
TTE	Transthoracic echocardiography	经胸超声心动图
TV	Tricuspid valve	三尖瓣
UE	Upper esophageal	食管上段
VSD	Ventricular septal defect	室间隔缺损
VTI	Velocity time integral	流速时间积分
W	Width	宽度
WPW	Wolf Parkinson White	预激综合征

(田雪译 鞠辉校)

目 录

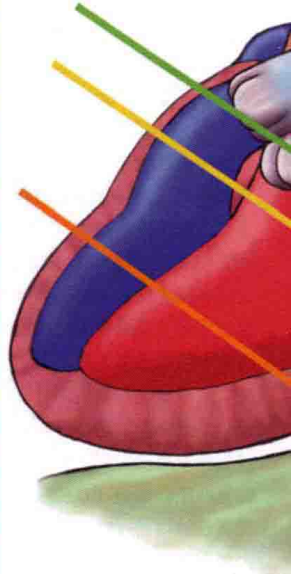
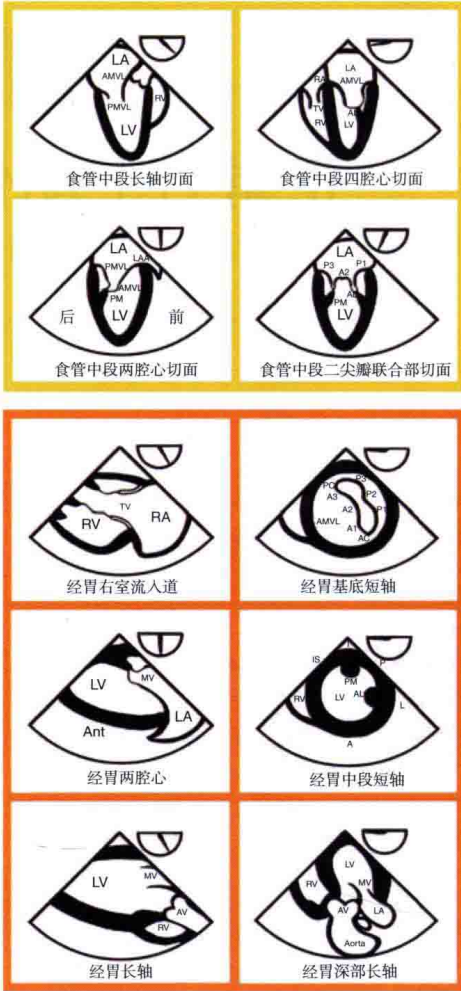
1 正常TEE图像	1
2 多普勒和血流动力学	31
3 心室	51
4 自体瓣膜	77
5 人工瓣膜、经导管瓣膜、瓣膜修补术	117
6 主动脉	137
7 先天性心脏病	151
8 变异、异物、肿物和心内膜炎	179
9 心室辅助装置与心脏移植	199
10 肥厚型梗阻性心肌病与舒张功能不全	209
11 心包	219
索引	229

正常TEE图像

(田雪译 鞠辉校)

20个TEE标准切面概述	2, 3
TEE平面及其显示	4
标准TEE切面入门	5
食管中段四腔心切面 (ME 4C)	6
食管中段二尖瓣联合部切面 (ME MC)	7
食管中段两腔心切面 (ME 2C)	8
食管中段长轴切面 (ME LAX)	9
食管中段主动脉瓣长轴切面 (ME AV LAX)	10
食管中段主动脉瓣短轴切面 (ME AV SAX)	11
食管中段右室流入流出道切面 (ME RV inflow-outflow Tract)	12
食管中段双腔静脉切面 (ME Bicaval)	13
经胃基底部短轴切面 (TG Basal SAX)	14
经胃中段短轴切面 (TG Mid SAX)	15
经胃两腔心切面 (TG 2C)	16
经胃长轴切面 (TG LAX)	17
经胃深部长轴切面 (TG Deep LAX)	18
经胃右室流入道切面 (TG RV Inflow)	19
食管中段降主动脉短轴切面 (SAX)	20
食管中段降主动脉长轴切面 (LAX)	21
食管上段主动脉弓长轴切面 (LAX)	22
食管上段主动脉弓短轴切面 (SAX)	23
食管中段升主动脉短轴切面 (SAX)	24
食管中段升主动脉长轴切面 (LAX)	25
食管中段五腔心切面 (ME 5C)	26
经胃下腔静脉切面 (TG IVC)	27
食管中段左心耳切面 (ME LAA)	28
经胃上、下腔静脉切面	28
食管中段冠状静脉窦切面	29
食管中段三尖瓣切面	29

20个TEE标准切面概述



此处图示为SCA和ASE描述的20个基本TEE切面。为了方便，根据被检查的结构将这20个切面分为以下4组：

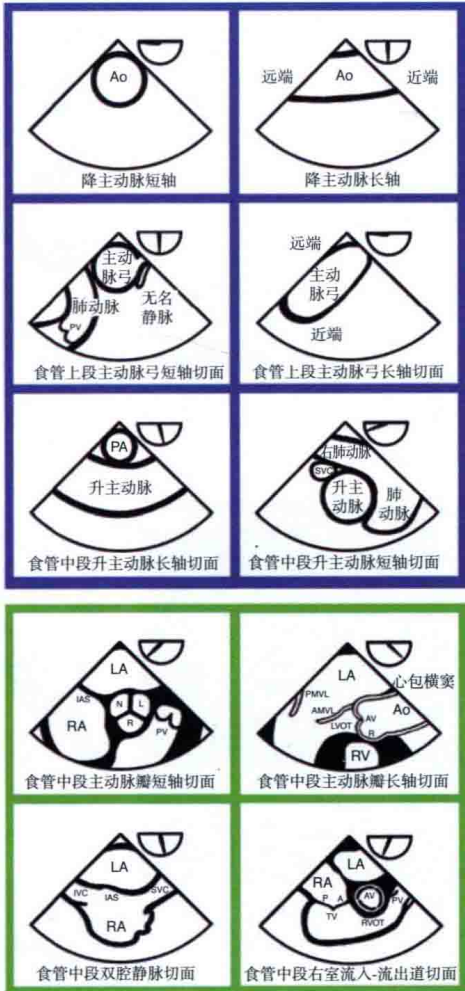
黄色：经食管中段（ME）切面，反映LV和MV的切面

橙色：经胃（TG）切面，反映LV、RV以及AV频谱多普勒定位

蓝色：ME和UE切面，反映主动脉的不同区域

绿色：ME切面，反映AV、RVOT和上下腔静脉

20个TEE标准切面概述



引自:

- Shanewise JS, Cheung AT, Aronson S, et al. ASE/SCA Guidelines for performing a comprehensive intraoperative multiplane transesophageal echocardiography examination. Anesth Analg 1999; 89: 870-84.
- Flachskampf FA, Decoodt P, Fraser AG, et al. Guideline from the Working Group. Recommendations for Performing Transesophageal Echocardiography. Eur J Echocardiograph 2001;2: 8-21.

TEE平面及其显示

TEE探头的操纵

移动探头（整体移动）：

1. 前进或后退
2. 左转或右转

转动旋钮（仅探头头部活动）：

3. 左弯或右弯
4. 前弯或后弯

换能器平面（探头不动）：

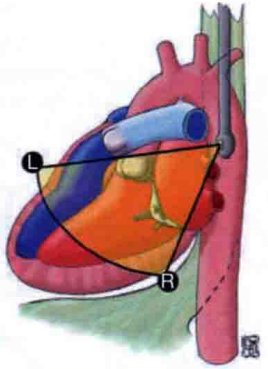
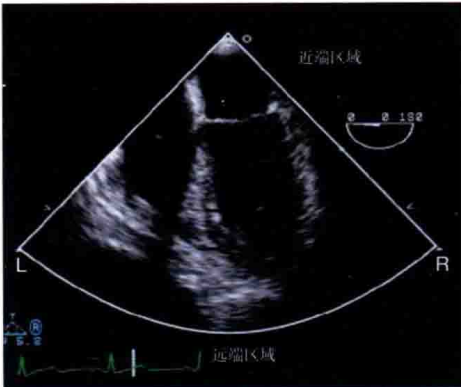
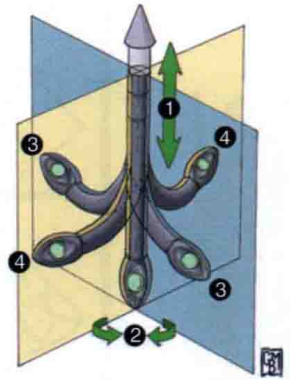
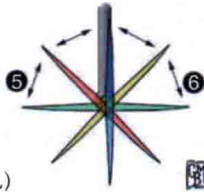
5. 角度向前（ $0^{\circ} \sim 180^{\circ}$ ）
6. 角度向后（ $180^{\circ} \sim 0^{\circ}$ ）

换能器平面

- 横切面（ 0° ）
- 纵切面（ 90° ）
- 全角（ $0^{\circ} \sim 180^{\circ}$ ）

图像显示

- 扇形图像
- 显示右侧（R），左侧（L）
- 近端区域（最接近探头）



ME 4C

ME 2C

