

# 实用皮肤组织病理学 彩色图谱

主编

陈锡唐 刘季和 邱丙森

刘荣卿 郭英年 陈明

整理 陈明

广东科技出版社



# 实用皮肤组织病理学彩色图谱

A Color Atlas of Practical Histopathology of the Skin

## 主 编

陈锡唐 刘季和 邱丙森  
刘荣卿 郭英年 陈 明

## 整 理 陈 明

Chief Editors

Xi-Tang CHEN, M. D. Ji-He LIU, M. D.  
Bing-Shen QIU, M. D. Rong-Qing LIU, M. D.  
Ying-Nian Guo, M. D. Ming CHEN, M. D.

Collator Ming CHEN, M. D.

广东科技出版社

## 提供切片单位

中国医学科学院皮肤病研究所  
中国医学科学院协和医院  
北京医科大学一院  
北京医科大学三院  
北京中日友好医院  
山西医学院医院  
太原市中心医院  
河北省医院  
中国医科大学一院  
大连医学院二院  
鞍山钢铁公司  
吉林医学院医院  
白求恩医科大学二院  
哈尔滨医科大学二院  
黑龙江省医院  
上海医科大学华山医院  
上海第二医科大学新华医院  
上海第二医科大学瑞金医院  
上海第二医科大学仁济医院  
上海市皮肤病防治所  
上海市第一医院  
上海市第六医院  
南京医学院一院

铁道医学院医院  
江苏省肿瘤医院  
天津医学院医院  
浙江医科大学一院  
同济医科大学协和医院  
武汉市第一医院  
江汉油田第二职工医院  
中山医科大学一院  
暨南大学医学院医院  
中国麻风防治研究中心  
广东医学院医院  
贵阳医学院医院  
重庆医科大学一院  
西安医科大学二院  
新疆医学院一院  
第二军医大学长海医院  
第二军医大学长征医院  
第三军医大学西南医院  
第四军医大学西京医院  
解放军第 206 医院  
解放军第 323 医院  
解放军第 411 医院

# 目 录

## 皮肤组织学(Histology of the skin)

图 0001~0009	正常皮肤(Normal skin) .....	( 2 )
图 0010	正常口腔粘膜(Normal oral mucosa) .....	( 3 )
图 0011	黑素细胞(Melanocyte) .....	( 4 )
图 0012	Langerhans 细胞(Langerhans cell) .....	( 4 )
图 0013	基底膜带(Basement membrane zone) .....	( 4 )
图 0014~0020	表皮附属器(Epidermal appendages) .....	( 4 )
图 0021~0026	神经(Nerves) .....	( 6 )
图 0027	血管(Blood vessels) .....	( 7 )
图 0028~0030	肌肉(Muscles) .....	( 7 )
图 0031	耳软骨(Cartilage of the ear) .....	( 8 )

## 基本变化与真皮浸润细胞的形态

(Basic changes in the histopathology of the skin and morphology of cells in the dermal infiltrate)

图 0032	角化过度伴角化不全(Hyperkeratosis with parakeratosis) .....	( 8 )
图 0033	毛囊角质栓(Horny plug of the hair follicle) .....	( 8 )
图 0034	表皮松解性角化过度(Epidermolytic hyperkeratosis) .....	( 8 )
图 0035~0036	圆体及谷粒(Corps ronds and grains) .....	( 9 )
图 0037	角珠(Horn pearls) .....	( 9 )
图 0038	棘层肥厚(Acanthosis) .....	( 9 )
图 0039	疣状增生(Verrucous hyperplasia) .....	( 9 )
图 0040	乳头瘤状增生(Papillomatous hyperplasia) .....	( 9 )
图 0041	假上皮瘤样增生(Pseudoepitheliomatous hyperplasia) .....	( 10 )
图 0042	棘突松解细胞(Acantholytic cells) .....	( 10 )
图 0043	气球状细胞(Balloon cells) .....	( 10 )
图 0044	海绵形成及空泡变性(Spongiosis and vacuolar degeneration) .....	( 10 )
图 0045	网状变性(Reticular degeneration) .....	( 10 )
图 0046	鳞状旋涡(Squamous eddies) .....	( 11 )
图 0047	基底细胞液化变性(Liquefaction degeneration of basal cell layer) .....	( 11 )
图 0048	绒毛(Villi) .....	( 11 )
图 0049	痂(Crust) .....	( 11 )
图 0050	Munro 微脓肿(Munro's microabscess) .....	( 11 )
图 0051	Kogoj 海绵状脓疱(Spongiform pustule of Kogoj) .....	( 12 )
图 0052	Pautrier 微脓肿(Pautrier's microabscess) .....	( 12 )
图 0053	胶样小体(Colloid bodies) .....	( 12 )
图 0054~0055	纤维蛋白样变性(Fibrinoid degeneration) .....	( 12 )

图 0056	胶原嗜碱变性(Basophilic degeneration of the collagen) .....	(13)
图 0057	透明变性(Hyalin degeneration) .....	(13)
图 0058	钙盐沉积(Calcium deposits) .....	(13)
图 0059	红细胞溢出(Extravasation of erythrocytes) .....	(13)
图 0060	核碎裂及核固缩(Karyorrhexis and pyknosis) .....	(13)
图 0061	色素失禁(Incontinence of pigment) .....	(14)
图 0062~0063	血栓形成(Thrombosis) .....	(14)
图 0064	肥大细胞(Mast cell) .....	(14)
图 0065	中性粒细胞(Neutrophilic granulocyte) .....	(14)
图 0066	嗜酸性粒细胞(Eosinophilic granulocyte) .....	(15)
图 0067	淋巴细胞(Lymphocyte) .....	(15)
图 0068	浆细胞(Plasma cell) .....	(15)
图 0069	成纤维细胞(Fibroblast) .....	(15)
图 0070	上皮样细胞(Epithelioid cell) .....	(15)
图 0071	Langhans 巨细胞(Langhans giant cells) .....	(16)
图 0072	异物巨细胞(Foreign-body giant cells) .....	(16)
图 0073	泡沫细胞(Foam cell) .....	(16)
图 0074	Touton 巨细胞(Touton giant cells) .....	(16)
图 0075	结核性浸润(Tuberculous infiltrate) .....	(16)
图 0076	结核样浸润(Tuberculoid infiltrate) .....	(17)
图 0077	黑素转运阻塞(Melanin transfer blockade) .....	(17)

### 病毒性皮肤病(Viral diseases of the skin)

图 0078~0079	寻常疣(Verruca vulgaris) .....	(17)
图 0080	足跖疣(Verruca plantaris) .....	(17)
图 0081	扁平疣(Verruca plana) .....	(18)
图 0082~0084	疣状表皮发育不良(Epidermodysplasia verruciformis) .....	(18)
图 0085~0088	尖锐湿疣(Condyloma acuminatum) .....	(18)
图 0089~0090	女阴假性湿疣(Pseudocondyloma of vulvae) .....	(19)
图 0091~0092	传染性软疣(Molluscum contagiosum) .....	(20)
图 0093~0094	带状疱疹(Herpes zoster) .....	(20)
图 0095~0096	水痘(Varicella) .....	(20)
图 0097	挤奶者结节(Milkers' nodule) .....	(21)

### 细菌性皮肤病(Bacterial diseases)

图 0098	脓疱疮(Impetigo) .....	(21)
图 0099	深脓疱疮(Ecthyma) .....	(21)
图 0100	毛囊炎(Folliculitis) .....	(21)
图 0101~0102	疔(Furuncle) .....	(22)
图 0103	项部疤痕疙瘩性毛囊炎(Folliculitis keloidalis nuchae) .....	(22)
图 0104~0105	头部脓肿性穿凿性毛囊周围炎(Perifolliculitis capitis abscedens et suffodiens) .....	(22)
图 0106	芽生菌病样脓皮病(Blastomycosis-like pyoderma) .....	(23)
图 0107~0108	葡萄状菌病(Botryomycosis) .....	(23)
图 0109~0110	丹毒(Erysipelas) .....	(23)

图 0111	坏疽性蜂窝织炎(Gangrenous cellulitis)	(24)
图 0112	婴儿坏疽性皮炎(Dermatitis gangrenosa infantum)	(24)
图 0113~0114	寻常狼疮(Lupus vulgaris)	(24)
图 0115	疣状皮肤结核(Tuberculosis verrucosa cutis)	(24)
图 0116	瘰疬性皮肤病(Scrofuloderma)	(25)
图 0117	瘰疬性苔藓(Lichen scrofulosorum)	(25)
图 0118	丘疹坏死性结核疹(Tuberculid papulonecrotica)	(25)
图 0119~0120	硬红斑(Erythema induratum)	(25)
图 0121~0122	鸟型分枝杆菌感染(Infection with mycobacterium avium)	(26)
图 0123~0153	麻风(Leprosy)	(26)
图 0154~0156	鼻硬结病(Rhinoscleroma)	(32)

### 真菌病 (Fungal diseases)

图 0157~0158	花斑癣(Tinea versicolor)	(33)
图 0159~0161	糠秕孢子菌毛囊炎(Pityrosporum folliculitis)	(33)
图 0162~0163	体癣(Tinea corporis)	(34)
图 0164~0167	白癣(Tinea capitis)	(34)
图 0168~0169	皮肤癣菌肉芽肿(Granuloma trichophyticum)	(35)
图 0170~0171	铁锈色癣菌肉芽肿(Granuloma M. ferrugineum)	(35)
图 0172~0173	皮肤念珠菌病(Cutaneous candidiasis)	(36)
图 0174	曲霉病(Aspergillosis)	(36)
图 0175	皮肤接合菌病(Cutaneous zygomycosis)	(36)
图 0176~0177	皮肤原藻病(Cutaneous protothecosis)	(37)
图 0178~0181	着色真菌病(Chromomycosis)	(37)
图 0182~0187	皮肤隐球菌病(Cutaneous cryptococcosis)	(38)
图 0188~0190	孢子丝菌病(Sporotrichosis)	(39)
图 0191	放线菌病(Actinomycosis)	(40)
图 0192~0193	鼻孢子菌病(Rhinosporidiosis)	(40)
图 0194~0195	组织胞浆菌病(Histoplasmosis)	(40)

### 螺旋体疾病(Treponemal diseases)

图 0196~0197	一期梅毒(Primary syphilis)	(41)
图 0198~0201	二期梅毒(Secondary syphilis)	(41)
图 0202~0207	三期梅毒(Tertiary syphilis)	(42)
图 0208	苍白螺旋体(Treponema pallidum)	(43)
图 0209~0210	雅司(Yaws)	(43)

### 寄生虫性疾病(Parasitic diseases of the skin)

图 0211~0213	皮肤黑热病(Leishmaniasis cutis)	(44)
图 0214~0215	皮肤阿米巴病(Amoebiasis cutis)	(44)
图 0216	毛囊蠕形螨病(Demodicosis)	(45)
图 0217	匍行疹(Creeping eruption)	(45)
图 0218~0221	丝虫病(Filariasis)	(45)
图 0222~0223	皮肤肺吸虫病(Paragonimiasis cutis)	(46)

图 0224	皮肤猪囊尾蚴病(Cysticercosis cellulosa cutis) .....	(46)
图 0225~0228	疥疮(Scabies) .....	(46)
图 0229~0230	桑毛虫皮炎(Euproctis similis dermatitis) .....	(47)
图 0231~0232	隐翅虫皮炎(Paederus dermatitis) .....	(48)

### 物理和异物引起的炎症性疾病

(Inflammatory diseasea due to physical agents and foreign substandes)

图 0233	多形性日光疹(Polymorphous light eruption) .....	(48)
图 0234~0235	种痘样水疱病(Hydroa vacciniiforme) .....	(48)
图 0236~0237	光线性类网状细胞增生症(Actinic reticuloid) .....	(49)
图 0238~0240	慢性放射性皮炎(Chronic radiodermatitis) .....	(49)
图 0241~0242	冻疮(Chilblain) .....	(50)
图 0243~0244	黑踵(Black heel) .....	(50)
图 0245~0246	异物肉芽肿(Foreign-body granuloma) .....	(50)
图 0247~0248	硅酮肉芽肿(Silicone granuloma) .....	(51)
图 0249~0250	油性肉芽肿(Lipid granuloma) .....	(51)
图 0251	文身肉芽肿(Tattoo granuloma) .....	(52)
图 0252~0254	异物反应(Foreign-body reactions) .....	(52)

### 红斑、丘疹和鳞屑性疾病(Erythematous, papular, and squamous diseases)

图 0255	荨麻疹(Urticaria) .....	(52)
图 0256~0257	远心性环状红斑(Erythema annulare centrifugum) .....	(53)
图 0258	持久性色素异常性红斑(Erythema dyschromicum perstans) .....	(53)
图 0259~0260	单纯性痒疹(Prurigo simplex) .....	(53)
图 0261	结节性痒疹(Prurigo nodularis) .....	(54)
图 0262~0265	银屑病(Psoriasis) .....	(54)
图 0266~0267	急性痘疮样苔藓样糠疹(Pityriasis lichenoides et varioliformis acuta) .....	(55)
图 0268	点滴型副银屑病(Parapsoriasis guttata) .....	(55)
图 0269	玫瑰糠疹(Pityriasis rosea) .....	(55)
图 0270~0275	扁平苔藓(Lichen planus) .....	(55)
图 0276	线状苔藓(Lichen striatus) .....	(57)
图 0277	光泽苔藓(Lichen nitidus) .....	(57)
图 0278~0279	金慢性色苔藓(Lichen aureus) .....	(57)
图 0280~0283	慢性苔藓样角化病(Keratosis lichenoides chronica) .....	(57)
图 0284~0285	毛发红糠疹(Pityriasis rubra pilaris) .....	(58)
图 0286	色素性玫瑰疹(Roseola pigmentosa) .....	(59)

### 水疱与大疱性疾病(Vesicular and bullous diseases)

图 0287	过敏性接触性皮炎(Allergic contact dermatitis) .....	(59)
图 0288~0291	湿疹(Eczema) .....	(59)
图 0292	慢性单纯性苔藓(Lichen simplex chronicus) .....	(60)
图 0293	脂溢性皮炎(Seborrheic dermatitis) .....	(60)
图 0294~0301	天疱疮(Pemphigus) .....	(60)

图 0302~0305	大疱性类天疱疮(Bullous pemphigoid) .....	(62)
图 0306~0309	疱疹性皮炎(Dermatitis herpetiformis) .....	(63)
图 0310~0311	疱疹样天疱疮(Herpetiform pemphigus) .....	(63)
图 0312~0314	线状 IgA 大疱性皮肤病(Linear IgA bullous dermatosis) .....	(64)
图 0315	儿童慢性大疱性皮肤病(Chronic bullous disease of childhood) .....	(64)
图 0316	疱疹样脓疱病(Impetigo herpetiformis) .....	(65)
图 0317	角层下脓疱性皮肤病(Subcorneal pustular dermatosis) .....	(65)
图 0318~0322	多形红斑(Erythema multiforme) .....	(65)

### 药疹(Eruptions due to drugs)

图 0323~0326	固定性药疹(Fixed drug eruption) .....	(66)
图 0327	溴疹(Bromoderma) .....	(67)
图 0328	阿的平引起的苔藓样疹(Atabrine-induced lichenoid eruption) .....	(67)

### 伴有皮肤表现的系统性疾病(Systemic diseases with cutaneous manifestations)

图 0329~0330	嗜酸性粒细胞性皮炎(Eosinophilic dermatitis) .....	(67)
图 0331~0332	嗜酸性粒细胞性脓疱性毛囊炎(Eosinophilic pustular folliculitis) .....	(68)
图 0333~0334	嗜酸性粒细胞性蜂窝织炎(Eosinophilic cellulitis) .....	(68)
图 0335~0341	血管淋巴样组织增生伴嗜酸性粒细胞增多(Angiolymphoid hyperplasia with eosinophilia) .....	(68)
图 0342	嗜酸性粒细胞性脂膜炎(Eosinophilic panniculitis) .....	(70)
图 0343~0345	嗜酸性粒细胞性筋膜炎(Eosinophilic fasciitis) .....	(70)
图 0346~0347	嗜酸性粒细胞增多综合征(Hypereosinophilic syndrome) .....	(71)
图 0348~0349	移植物抗宿主病(Graft versus host disease) .....	(71)
图 0350	坏疽性脓皮病(Pyoderma gangrenosum) .....	(71)
图 0351~0352	组织细胞性细胞吞噬性脂膜炎(Histiocytic cytophagic panniculitis) .....	(72)

### 结缔组织病(Connective tissue diseases)

图 0353~0360	红斑狼疮(Lupus erythematosus) .....	(72)
图 0361~0362	皮肤淋巴细胞浸润症(Lymphocytic infiltration of the skin) .....	(74)
图 0363~0366	皮肌炎(Dermatomyositis) .....	(74)
图 0367~0368	硬皮病(Scleroderma) .....	(75)
图 0369	血管萎缩性皮肤异色病(Poikiloderma atrophicans vasculare) .....	(75)
图 0370	干燥综合征(Sicca syndrome) .....	(75)

### 血管疾病(Vascular diseases)

图 0371~0373	过敏性紫癜(Anaphylactoid purpura) .....	(76)
图 0374	慢性色素性紫癜(Purpura pigmentosa chronica) .....	(76)
图 0375~0376	面部肉芽肿(Granuloma faciale) .....	(76)
图 0377~0380	持久性隆起性红斑(Erythema elevatum diutinum) .....	(77)
图 0381~0382	急性发热性中性粒细胞性皮肤病(Acute febrile neutrophilic dermatosis) .....	(78)
图 0383~0384	荨麻疹性血管炎(Urticarial vasculitis) .....	(78)
图 0385~0388	变应性皮肤血管炎(Allergic cutaneous vasculitis) .....	(78)
图 0389~0392	皮肤型结节性动脉周围炎(Cutaneous periarteritis nodosa) .....	(79)



图 0393	浅表性游走性血栓性静脉炎(Superficial migratory thrombophlebitis) .....	(80)
图 0394~0397	白色萎缩(Atrophie blanche) .....	(80)
图 0398~0400	闭塞性血栓性脉管炎(Thromboangiitis obliterans) .....	(81)
图 0401~0402	Wegener 肉芽肿病(Wegener's granulomatosis) .....	(82)

### 非感染性肉芽肿与脂膜炎症

(Noninflammatory granuloma and inflammation of the panniculus)

图 0403~0405	结节病(Sarcoidosis) .....	(82)
图 0406~0407	肉芽肿性唇炎(Cheilitis granulomatosa) .....	(83)
图 0408~0414	环状肉芽肿(Granuloma annulare) .....	(83)
图 0415	类脂质渐进性坏死(Necrobiosis lipoidica) .....	(84)
图 0416~0418	类风湿性结节(Rheumatoid nodules) .....	(85)
图 0419~0429	结节红斑(Erythema nodosum) .....	(85)
图 0430~0433	Weber—Christian 病(Weber—Christian disease) .....	(87)
图 0434	创伤性脂肪坏死(Traumatic fat necrosis) .....	(88)
图 0435~0436	新生儿皮下脂肪坏死症(Subcutaneous fat necrosis of the newborn) .....	(88)

### 代谢与色素性疾病(Metabolic and pigmentary diseases)

图 0437	维生素 A 缺乏病(Avitaminosis A) .....	(89)
图 0438~0439	菸酸缺乏病(Pellagra) .....	(89)
图 0440~0446	淀粉样变性病(Amyloidosis) .....	(89)
图 0447	胶样粟丘疹(Colloid milium) .....	(91)
图 0448	类脂质蛋白变性病(Lipid protianosis) .....	(91)
图 0449	迟发性皮肤卟啉症(Porphyrria cutanea tarda) .....	(91)
图 0450~0451	皮肤钙质沉积症(Calcinosis cutis) .....	(91)
图 0452~0454	痛风(Gout) .....	(92)
图 0455~0456	褐黄病(Ochronosis) .....	(92)
图 0457~0458	毛囊性粘蛋白病(Follicular mucinosis) .....	(93)
图 0459~0463	粘液水肿性苔藓(Lichen myxedematosus) .....	(93)
图 0464~0466	胫前粘液性水肿(Pretibial myxedema) .....	(94)
图 0467	黑棘皮病(Acanthosis nigricans) .....	(95)
图 0468	融合性网状乳头瘤病(Confluent and reticulated papillomatosis) .....	(95)
图 0469	Riehl 黑变病(Riehl's melanosis) .....	(95)
图 0470	弥漫性躯体血管角皮瘤(Angiokeratoma corporis diffusum) .....	(95)

### 变质性疾病(Degenerative diseases)

图 0471	Kyrle 病(Kyrle's disease) .....	(96)
图 0472~0475	匍行性穿通性弹力纤维病(Elastosis perforans serpiginosa) .....	(96)
图 0476~0477	硬化萎缩性苔藓(Lichen sclerosus et atrophicans) .....	(97)
图 0478	斑状萎缩(Macular atrophy) .....	(97)

### 脂质病与组织细胞增生症(Lipidosis and histiocytosis)

图 0479~0485	黄瘤(Xanthoma) .....	(97)
-------------	--------------------	------

图 0486~0487	幼年性黄色肉芽肿(Juvenile xanthogranuloma) .....	(99)
图 0488~0493	组织细胞增生症 X(Histiocytosis X) .....	(99)
图 0494~0495	窦性组织细胞增生症伴巨大淋巴结病(Sinus histiocytosis with massive lymphadenopathy) .....	(100)
图 0496~0501	网状组织细胞增生症(Reticulohistiocytosis) .....	(101)
图 0502~0503	泛发性发疹性组织细胞瘤(Generalized eruptive histiocytoma) .....	(102)

### 表皮附属器的炎症性疾病(Inflammatory diseases of the epidermal appendages)

图 0504	寻常痤疮(Acne vulgaris) .....	(102)
图 0505~0506	酒渣鼻性痤疮(Acne rosacea) .....	(102)
图 0507	面部播散性粟粒性狼疮(Lupus miliaris disseminatus faciei) .....	(103)
图 0508	红色汗疹(Miliaria rubra) .....	(103)
图 0509	Fox—Fordyce 病(Fox—Fordyce disease) .....	(103)
图 0510~0511	斑秃(Alopecia areata) .....	(103)
图 0512	假性斑秃(Pseudopelade) .....	(104)

### 先天性(遗传性)皮肤病[Congenital (hereditary) diseases]

图 0513~0517	鱼鳞病(Ichthyosis) .....	(104)
图 0518~0519	可变性红斑角化病(Erythrokeratoderma variabilis) .....	(105)
图 0520	进行性对称性红斑角化病(Symmetrical progressive erythrokeratoderma) .....	(105)
图 0521~0522	掌跖角化病(Keratosis palmaris et plantaris) .....	(106)
图 0523	疣状肢端角化病(Acrokeratosis verruciformis) .....	(106)
图 0524~0526	毛囊角化病(Keratosis follicularis) .....	(106)
图 0527~0528	汗孔角化病(Porokeratosis) .....	(107)
图 0529~0530	鳞状毛囊角化病(Keratosis follicularis squamosa) .....	(107)
图 0531~0533	着色性干皮病(Xeroderma pigmentosum) .....	(108)
图 0534	皮肤肥厚骨膜增生症(Pachydermoperiostosis) .....	(108)
图 0535~0536	家族性良性天疱疮(Familial benign pemphigus) .....	(108)
图 0537~0538	大疱性表皮松解症(Epidermolysis bullosa) .....	(109)
图 0539~0542	弹力纤维性假黄瘤(Pseudoxanthoma elasticum) .....	(109)
图 0543	外胚叶发育不良(Ectodermal dysplasia) .....	(110)
图 0544	色素失禁症(Incontinentia pigmenti) .....	(110)
图 0545	先天性皮肤异色病(Poikiloderma congenitale) .....	(110)

### 表皮肿瘤与皮肤囊肿(Tumors of the epidermis and cysts of the skin)

图 0546~0548	线状表皮痣(Linear epidermal nevus) .....	(111)
图 0549	乳头和乳晕角化过度病(Hyperkeratosis of nipple and areola) .....	(111)
图 0550~0551	表皮囊肿(Epidermal cyst) .....	(111)
图 0552~0554	毛鞘囊肿(Trichilemmal cyst) .....	(112)
图 0555~0556	混合囊肿(Hybrid cyst) .....	(112)
图 0557~0559	多发性脂瘤(Steatocystoma multiplex) .....	(113)
图 0560~0562	发疹性毳毛囊肿(Eruptive vellus hair cyst) .....	(113)
图 0563	甲状腺舌骨导管囊肿(Thyroglossal duct cyst) .....	(114)
图 0564	阴茎中缝囊肿(Midian raphe cyst of the penis) .....	(114)

图 0565~0572	脂溢性角化病(Seborrheic keratosis) .....	(114)
图 0573	灰泥角化病(Stucco keratosis) .....	(116)
图 0574~0575	表皮松懈性棘皮瘤(Epidermolytic acanthoma) .....	(116)
图 0576~0577	透明细胞棘皮瘤(Clear cell acanthoma) .....	(117)
图 0578~0579	大细胞棘皮瘤(Large cell acanthoma) .....	(117)
图 0580~0582	角化棘皮瘤(Keratoacanthoma) .....	(117)
图 0583~0584	疣状角化不良瘤(Warty dyskeratoma) .....	(118)
图 0585~0586	皮角(Cutaneous horn) .....	(118)
图 0587~0598	日光角化病(Solar keratosis) .....	(119)
图 0599~0602	Bowen 病(Bowen's disease) .....	(121)
图 0603	女阴白色角化病(Leukokeratosis of the vulva) .....	(122)
图 0604	女阴白斑病(Leukoplakia of the vulva) .....	(122)
图 0605~0606	Bowen 病样丘疹病(Bowenoid papulosis) .....	(122)
图 0607	珍珠状阴茎丘疹(Pearly penile papules) .....	(123)
图 0608~0609	增殖性红斑(Erythroplasia) .....	(123)
图 0610~0611	疣状癌(Verrucous carcinoma) .....	(123)
图 0612~0622	鳞状细胞癌(Squamous cell carcinoma) .....	(124)
图 0623	肉瘤样癌(Sarcomatoid carcinoma) .....	(126)
图 0624~0632	Paget 病(Paget's disease) .....	(126)

#### 表皮附属器肿瘤(Tumors of the epidermal appendages)

图 0633~0649	基底细胞癌(Basal cell carcinoma) .....	(128)
图 0650	小汗腺痣(Eccrine nevus) .....	(131)
图 0651	小汗腺、血管瘤样错构瘤(Eccrine angiomatous hamartoma) .....	(132)
图 0652~0655	汗管瘤(Syringoma) .....	(132)
图 0656~0659	小汗腺汗孔瘤(Eccrine poroma) .....	(133)
图 0660~0661	真皮内导管瘤(Dermal ductal tumor) .....	(133)
图 0662~0665	导管状乳头状汗腺瘤(Tubulopapillary hidradenoma) .....	(134)
图 0666~0667	乳头状汗管囊腺瘤(Syringocystadenoma papilliferum) .....	(135)
图 0668	大汗腺囊腺瘤(Apocrine cystadenoma) .....	(135)
图 0669	大汗腺汗囊瘤(Apocrine hidrocystoma) .....	(135)
图 0670~0671	管状大汗腺腺瘤(Tubular apocrine adenoma) .....	(135)
图 0672~0673	乳头状汗腺腺瘤(Hidradenoma papilliferum) .....	(136)
图 0674~0675	圆柱瘤(Cylindroma) .....	(136)
图 0676~0678	小汗腺汗管腺瘤(Eccrine spiradenoma) .....	(137)
图 0679~0684	透明细胞汗腺瘤(Clear cell hidradenoma) .....	(137)
图 0685~0688	小汗腺螺旋腺瘤(Eccrine spiradenoma) .....	(138)
图 0689~0690	单形性腺瘤(Monomorphic adenoma) .....	(139)
图 0691~0692	汗腺癌(Carcinoma of sweat gland) .....	(140)
图 0693~0694	粘液小汗腺性癌(Mucinous adenocarcinoma of eccrine glands) .....	(140)
图 0695~0696	腺样囊性癌(Adenoid -cystic carcinoma) .....	(140)
图 0697~0700	皮肤混合瘤(Mixed tumor of the skin) .....	(141)
图 0701~0702	恶性皮肤混合瘤(Malignant mixed tumor of the skin) .....	(142)
图 0703~0704	乳头糜烂性腺瘤病(Erosive adenomatosis of the nipple) .....	(142)

图 0705~0706	乳房纤维腺瘤(Adenofibroma of breast)	(142)
图 0707	黑头粉刺痣(Nevus comedonicus)	(143)
图 0708~0709	皮脂腺痣(Nevus sebaceus)	(143)
图 0710	皮脂腺增生(Sebaceous hyperplasia)	(143)
图 0711	Fordyce 病(Fordyce's disease)	(144)
图 0712~0714	皮脂腺上皮瘤(Sebaceous epithelioma)	(144)
图 0715~0716	皮脂腺腺瘤(Sebaceous adenoma)	(144)
图 0717~0718	皮脂腺癌(Carcinoma of sebaceous glands)	(145)
图 0719~0720	倒置性毛囊角化病(Inverted follicular keratosis)	(145)
图 0721~0722	扩张毛孔(Dilated pore)	(146)
图 0723~0724	毛鞘棘皮瘤(Pilar sheath acanthoma)	(146)
图 0725	毛囊瘤(Trichofolliculoma)	(146)
图 0726~0727	多发性纤维毛囊瘤(Multiple fibrofolliculomas)	(147)
图 0728	毛瘿症(Trichostasis)	(147)
图 0729~0732	毛母质瘤(Trichomatrixoma)	(147)
图 0733~0736	毛发上皮瘤(Trichomatrixoma)	(148)
图 0737~0738	毛鞘瘤(Tricholemmoma)	(149)
图 0739	增生性外毛根鞘囊肿(Proliferating trichilemmal cyst)	(149)
图 0740	毛母细胞瘤(Trichogenic trichoblastoma)	(149)
图 0741~0742	毛母细胞性纤维瘤(Trichoblastic fibroma)	(150)
图 0743~0744	外毛根鞘癌(Tricholemmocarcinoma)	(150)
图 0745~0746	微囊肿性附属器癌(Microcystic adnexal carcinoma)	(150)

### 皮肤转移癌(Cutaneous metastatic carcinoma)

图 0747~0748	鳞状细胞癌皮肤转移(Cutaneous metastasis from a squamous cell carcinoma)	(151)
图 0749~0750	铠甲癌(Cancer en cuirasse)	(151)
图 0751~0758	腺癌皮肤转移(Cutaneous metastasis from an adenocarcinoma)	(152)
图 0759~0760	胰腺癌皮肤转移(Cutaneous metastasis from a pancreatic adenocarcinoma)	(153)
图 0761~0762	肾细胞癌皮肤转移(Cutaneous metastasis from a renal cell carcinoma)	(154)
图 0763~0764	精原细胞瘤皮肤转移(Cutaneous metastasis from a seminoma)	(154)

### 皮肤纤维组织肿瘤(Tumors of fibrous tissue)

图 0765~0766	结缔组织痣(Connective tissue nevus)	(154)
图 0767	肥厚性疤痕(Hypertrophic scar)	(155)
图 0768~0770	疤痕疙瘩(Keloid)	(155)
图 0771	软纤维瘤(Soft fibroma)	(156)
图 0772~0776	皮肤纤维瘤(Dermatofibroma)	(156)
图 0777~0778	多发性毛囊周围纤维瘤(Multiple perifollicular fibroma)	(157)
图 0779~0780	结节性硬化病(Tuberous sclerosis)	(157)
图 0781~0782	婴儿指、趾纤维瘤病(Infantile digital fibromatosis)	(158)
图 0783~0786	幼年性透明纤维瘤病(Juvenile hyaline fibromatosis)	(158)
图 0787~0788	弹力纤维瘤(Elastofibroma)	(159)
图 0789~0790	隆突性皮肤纤维肉瘤(Dermatofibrosarcoma protuberans)	(159)
图 0791~0793	结节性筋膜炎(Nodular fasciitis)	(160)

图 0794	纤维黄瘤(Fibroxsanthoma) .....	(160)
图 0795~0796	不典型纤维黄瘤(Atypical fibroxsanthoma) .....	(160)
图 0797	纤维肉瘤(Fibrosarcoma) .....	(161)
图 0798~0801	上皮样肉瘤(Epithelioid sarcoma) .....	(161)
图 0802~0803	恶性纤维组织细胞瘤(Malignant fibrous histiocytoma) .....	(162)
图 0804	粘液囊肿(Mucous cyst) .....	(162)
图 0805~0807	皮肤粘液瘤(Cutaneous myxoma) .....	(162)
图 0808~0809	粘液肉瘤(Myxosarcoma) .....	(163)

### 血管组织肿瘤(Tumors of vascular tissue)

图 0810	鲜红斑痣(Nevus flammeus) .....	(163)
图 0811	Klippel-Trenaunay 综合征(Klippel-Trenaunay syndrome) .....	(164)
图 0812~0813	毛细血管瘤(Capillary hemangioma) .....	(164)
图 0814	海绵状血管瘤(Cavernous hemangioma) .....	(164)
图 0815~0816	血管角皮瘤(Angiokeratoma) .....	(164)
图 0817	蜘蛛痣(Spider nevus) .....	(165)
图 0818	樱桃状血管瘤(Cherry hemangioma) .....	(165)
图 0819~0820	化脓性肉芽肿(Pyogenic granuloma) .....	(165)
图 0821~0825	血管球瘤(Glomus tumor) .....	(166)
图 0826~0827	Kaposi 肉瘤(Kaposi's sarcoma) .....	(167)
图 0828~0829	血管内皮细胞瘤(Hemangioendothelioma) .....	(167)
图 0830~0832	血管周皮细胞瘤(Hemangiopericytoma) .....	(167)
图 0833~0834	血管肉瘤(Angiosarcoma) .....	(168)
图 0835	局限性限界性淋巴管瘤(Localized lymphoangioma circumscriptum) .....	(168)

### 脂肪、肌肉与骨组织肿瘤(Tumors of fatty, muscular, and osseous tissues)

图 0836	浅表脂肪瘤样痣(Nevus lipomatosus superficialis) .....	(169)
图 0837	脂肪瘤(Lipoma) .....	(169)
图 0838	血管脂肪瘤(Angiolipoma) .....	(169)
图 0839~0844	平滑肌瘤(Leiomyoma) .....	(169)
图 0845~0847	毛、平滑肌错构瘤(Hamartoma of pilus and smooth muscle) .....	(170)
图 0848~0849	平滑肌肉瘤(Leiomyosarcoma) .....	(171)
图 0850	皮肤软骨肿瘤(Cutaneous cartilaginous tumor) .....	(171)
图 0851	甲下外生骨疣(Subungual exostosis) .....	(172)
图 0852~0853	皮肤骨瘤(Osteoma cutis) .....	(172)
图 0854~0855	皮肤子宫内膜异位(Cutaneous endometriosis) .....	(172)

### 神经组织肿瘤(Tumors of neural tissue)

图 0856~0857	神经纤维瘤(Neurofibroma) .....	(173)
图 0858	丛状神经瘤(Plexiform neuroma) .....	(173)
图 0859~0861	神经鞘瘤(Neurilemmoma) .....	(173)
图 0862~0865	皮肤脑膜瘤(Cutaneous meningioma) .....	(174)
图 0866~0867	鼻神经胶质瘤(Nasal glioma) .....	(175)
图 0868~0870	化学感受器瘤(Chemodectoma) .....	(175)

图 0871~0873	颗粒细胞瘤(Granular cell tumor) .....	(176)
图 0874~0875	恶性颗粒细胞瘤(Malignant granular cell tumor) .....	(176)
图 0876~0878	婴儿神经母细胞瘤(Infantile neuroblastoma) .....	(177)
图 0879~0884	Merkel 细胞癌(Merkel cell carcinoma) .....	(177)

### 黑素细胞肿瘤(Tumors of melanocytes)

图 0885~0886	色素性毛痣(Pigmented hairy nevus) .....	(178)
图 0887	单纯性雀斑样痣(Lentigo simplex) .....	(179)
图 0888	日光性雀斑样痣(Solar lentigo) .....	(179)
图 0889~0900	痣细胞痣(Nevocellular nevus) .....	(179)
图 0901~0902	蓝痣(Blue nevus) .....	(182)
图 0903	太田痣(Nevus of Ota) .....	(182)
图 0904	蒙古斑(Mongolian spot) .....	(182)
图 0905~0907	Spitz 痣(Spitz nevus) .....	(182)
图 0908~0909	联合痣(Combined nevus) .....	(183)
图 0910~0934	恶性黑素瘤(Malignant melanoma) .....	(184)

## 序 言

在中华医学会皮肤病学会病理学组成立 11 周年之际，我高兴地向大家宣布：由学组组织历时 3 年编写而成的“实用皮肤组织病理学”及“实用皮肤组织病理学彩色图谱”已经付梓。全国皮肤科学界早就盼望能有一本符合国内情况的大型皮肤病理学参考书，现在，这个愿望终于实现了。这是我们学组成立 10 余年来的一大丰硕成果。

如果说，由 40 余名学者参与编写的文字部分是全国皮肤病理学界通力协作产物的话，那么，彩色图谱部分更是全国皮肤科空前大协作的结晶。

图谱的资料来源有三：主要是由中国医学科学院皮肤病研究所、上海医科大学华山医院、第二军医大学长海医院、第三军医大学西南医院和南京医学院一院提供的教学片，其二是历年来学组活动交流的典型切片，再则是由全国各地补充提供的罕见病例。因而，我们的图谱多达 1 000 余幅，包括 300 多个病种、500 多个类型，成为一个比较齐全的图本。可以毫不夸张地说，本图谱材料之丰富，在国内是绝无仅有的，在国际上也是屈指可数的。希望它能对读者有所帮助。当然，并不是说它已十全十美。因为是初次编写，再加上时间也很紧迫，所以还有很多不尽人意之处，瑕疵疏漏，在所难免，有待今后补正。

本书与图谱互成互补，前后衔接，但也作了一些更动：如文字书中的引言、皮肤胚胎学和实验室方法部分，因无图片，故图谱就删除了这部分；又如第 7 章的细菌与衣原体疾病、第 23 章的皮肤转移癌与类癌，也因无适当照片而分别改为细菌性疾病及皮肤转移癌。此外，在个别疾病的编排上也稍有出入，如嗜酸性粒细胞性疾病在文字书中是分散在各有关章节中的，而在图谱中为了更系统化，就把它统统归为一起。也有极少数图谱未被编入文字书中的。

本图谱能够如期编写出版，陈明教授花费了大量精力，付出了辛勤的劳动。图片的拍摄、冲印、加工等，得到第二军医大学长海医院沈文顺、黄明 2 位同志的大力支持，他们为本图谱作了很多工作，使本图谱的图片质量达到较好的水平，在此对他们表示感谢。

还要对支持本书出版的广东科技出版社表示感谢。正是由于他们的支持，才得以使本书能尽早且更高水平地和读者见面。

陈锡唐

1993 年 9 月 20 日于春城

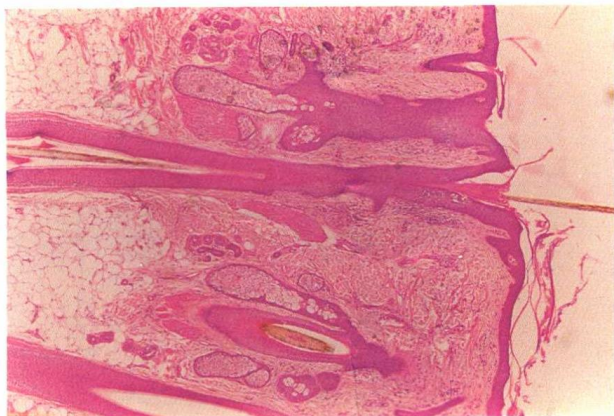


图 0001 正常皮肤, 头皮 (Normal skin, scalp)  
图示皮肤全貌。×10

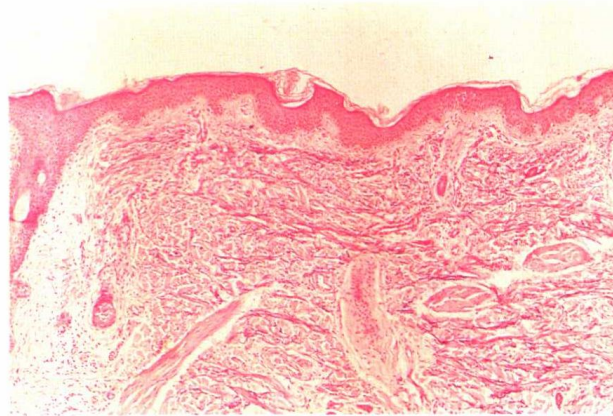


图 0002 正常皮肤, 胸部 (Normal skin, chest)  
Weigert-van Gieson 染色, 弹力纤维呈黑色。×20

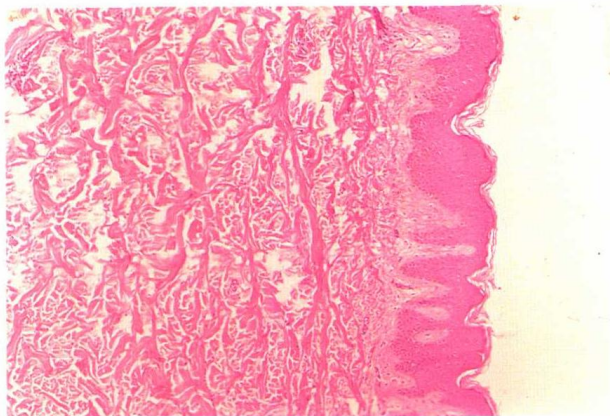


图 0003 正常皮肤, 背部 (Normal skin, back)  
真皮厚度大, 表皮附属器少。×25

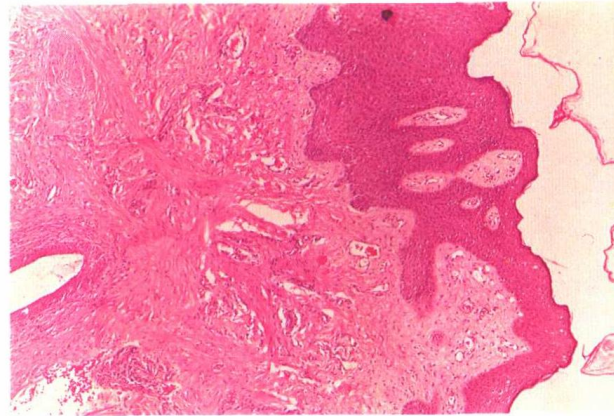


图 0004 正常皮肤, 乳晕 (Normal skin, areola)  
表皮内黑素颗粒多, 真皮深部有平滑肌及乳腺导管。×20

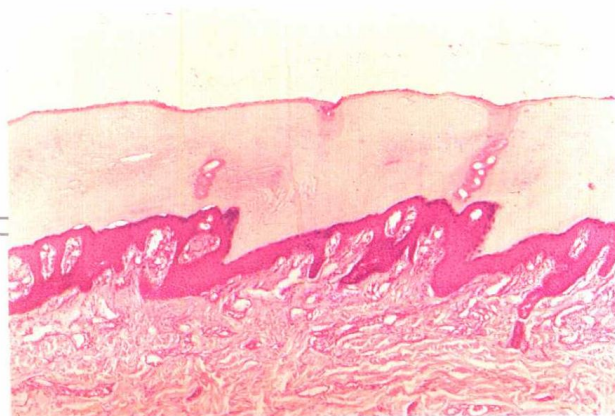

图 0005 正常皮肤, 指尖 (Normal skin, fingertip)  
角质层厚, 真皮内血管丰富。×16



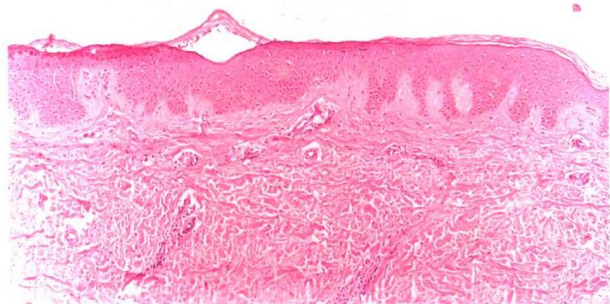


图 0006 正常皮肤,小腿(Normal skin, leg)  
真皮内小血管管壁较厚。×25

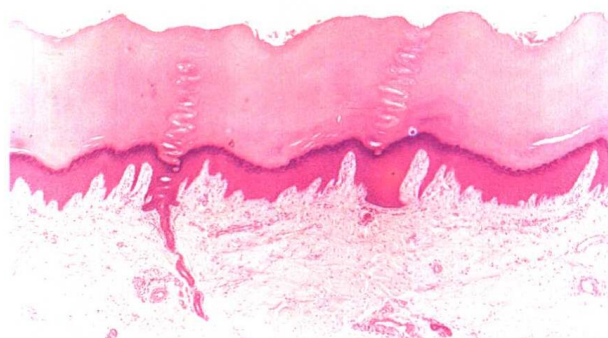

图 0007 正常皮肤,足跖(Normal skin, planta)  
角质层厚,可见表皮内小汗腺导管。×10

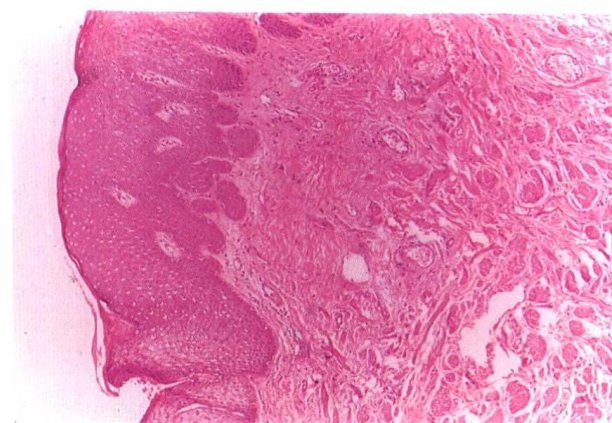


图 0008 正常皮肤,阴囊(Normal skin, scrotum)  
表皮突伸长、增宽,表皮内黑素颗粒多,真皮富含血管、神经与平滑肌。×20

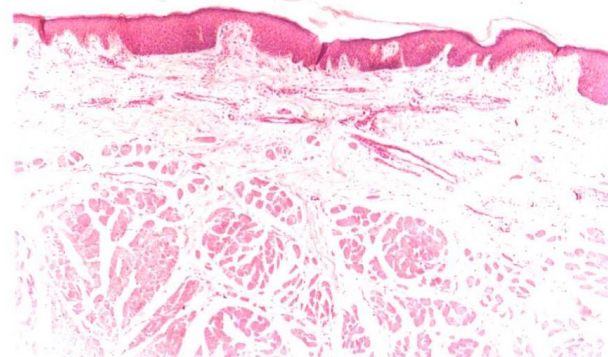


图 0009 正常皮肤,唇红(Normal skin, lip)  
角质层薄,真皮深部含大量横纹肌。×16

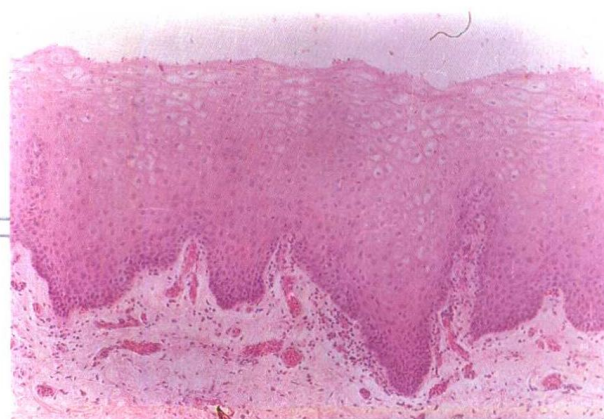


图 0010 正常口腔粘膜(Normal oral mucosa)  
无角质层及颗粒层,浅层细胞逐渐空泡化。×20