


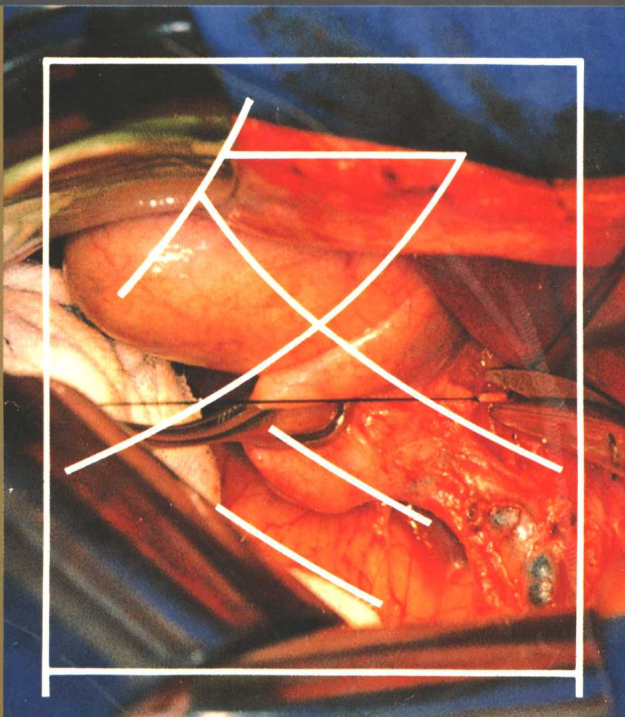

主编

吴孟超

肝胆胰脾

手术分册

上海三联书店



《外科手术图解》丛书
普通外科手术分卷

肝胆胰脾手术图解

主 编 吴 孟 超

上海三联书店

(沪)新登字第117号

肝胆胰脾手术图解

主 编 吴孟超
主要撰稿人 (以笔划为序)
王本茂 严以群 李兆中 杨广顺
张圣道 张柏和 吴孟超 陈 汉
周伟平 周岱云 姚晓平 钱光相
唐 岩 蒋 瑜
摄 影 金宝源 吴立东 王 坚 朱进红
绘 图 陆玉祥 杨善子

责任编辑 孔祥欣
责任校对 戴士彬

封面设计 靳康强 刘小康

出 版 生活·读书·新知三联书店上海分店

发 行 新华书店上海发行所

分色制版 上海丽佳分色制版有限公司

印 刷 上海美术印刷厂

装 订 上海装订厂

版 次 1995年1月第一版第一次印刷

开 本 大16开 21印张 印数1—5000

国际书号 ISBN-7-5426-0681-6/R·56

定 价 240元

《外科手术图解》编审委员会

主 任 陈敏章
副 主 任 张立平
委 员 (以笔划为序)
石美鑫 史安俐 过邦辅
朱 预 杜如昱 张涤生
吴阶平 吴孟超 吴蔚然
钱信忠 曹泽毅 裘法祖
秘 书 史安俐(兼)

总 主 编 吴孟超

《外科手术图解》编辑部

总 策 划 张致中 林耀琛
总 编 辑 张致中 林耀琛

执行编审 陆玉祥
编 审 孔祥欣
美术编审 杨善子
摄影编审 金宝源


设计策划 靳埭强设计有限公司(香港)
制作总监 沈鹤松

序

中国幅员广大,各地区经济文化的发展不平衡,要在全国实现“人人享有卫生保健”的目标,需要作长期的努力。而大力培养卫生技术人员,提高他们的业务素质,是实现这一宏伟目标的关键所在。现在全国高等、中等医药院校的在校学生已超过20万人,在全国62000余家医院服务的专业卫生技术人员近390万人,我们要着重做好对他们的在校教育、毕业后教育和继续教育。因而,为他们提供适合他们学习和提高需要的出版物,是一项重要任务。

目前,对卫生技术人员系统培养的医药卫生图书,仍感不足。现在上海三联书店依靠社会的支持编写出版《外科手术图解》大型丛书,对我们来说确实是件喜事,卫生部也对这项巨大的编纂工程给予支持。这套倾注了我国一流的外科专家心血的著作,具有鲜明的特色。它从我国实际情况出发,反映当代中国外科水平,对教学、对临床都有指导作用,其印制之精美,也提高了它的使用价值和参考价值。可以说,它的出版,填补了我们高水平外科图解的空白,对外科手术新技术的普及和外科领域的发展,作出了很大的贡献。这套丛书在编写出版过程中,耗资巨大,而完全依靠民间力量办成,这也为医药大型图书的出版,创造了一些有益的经验。因而,在这套丛书开始面世的时候,我愿借机对投身于丛书的策划者、作者和

编辑者致以深切的谢意。同时希望在全国同行的支持下,这套丛书能尽快地全部出版,为我国医学的发展,发挥它的作用。

A handwritten signature in black ink, reading '陈敏章' (Chen Minzhang). The characters are written in a cursive style with fluid, connected strokes. The first character '陈' is on the left, followed by '敏' and '章' on the right. A long vertical stroke extends downwards from the bottom of the character '章'.

1993年12月于北京

序

外科学是医学科学中极为重要的分支, 作为一门以手术治疗为特点的临床学科, 它的建立和发展始终离不开手术学的基础。所以, 对外科学来说, 创造新手术方法、改进旧的手术技术从来都是它所研究的主要课题之一; 对外科医生来说, 掌握正确的手术方法、练就娴熟的手术技巧永远是对他们的基本要求。目前, 我国从事外科专业的医生人数有几十万, 他们在担负着繁重临床工作任务的同时, 普遍都面临着如何不断提高自己手术水平的问题。特别是年轻一代的外科医生, 更是面临着如何继续接受系统、正规的手术训练的问题。有鉴于此, 我们组织了国内几所著名医科大学及其附属医院中部分造诣很深和经验丰富的外科专家教授, 共同编写了这套《外科手术图解》丛书, 供广大县级以上医院外科医生们参考。

这套丛书按外科学的各个分支学科分卷, 遵循全面、系统、形象的原则, 对每一手术过程作科学的编排。编写中我们注意了以下四个方面。一是范围不仅覆盖外科各专科的常用手术, 而且包括各种疑难手术和最新发展起来的外科手术, 如显微外科手术和内窥镜手术等, 以求全面反映我国九十年代外科手术的总体水平和先进性。二是不但追求形式上的图文并茂, 更着重于在内容上如何便于读者领会贯通, 使文字和画面在每一个手术步骤上得到有机的结合, 以使本书的实用性

更加突出。三是画面的设计和制作,尽可能多地从现场实拍的彩色照片中取材,并使之与手工绘制的彩图自然地衔接在一起,主要操作步骤显得更为清楚,以达直观性更强的效果。四是通过增加“手术关键及注意事项”,汇集各位专家教授的心得体会,让个人的手术经验融入图谱之中,以便加强本书的针对性。因此,以上特点使得这套丛书可能更适用于成长中的中青年外科医师,即使在自学的情况下,他们也可以借助本书在临床实践中不断摸索、学习和提高。

这套丛书的顺利编写和出版,得到了有关院校领导和专家教授的大力支持,参加本丛书规划和编辑出版的同志为此付出了辛勤的劳动,特此致谢。

因时间仓促,加之限于条件和水平,书中存在不足和不妥之处在所难免,恳请广大读者赐教指正。

奚超

1993年12月于上海第二军医大学东方肝胆外科研究所

肝脏手术(一)

肝脏手术(二)

胆道手术(一)

胆道手术(二)

胰腺手术(一)

胰腺手术(二)

脾脏手术

门静脉高压手术(一)

门静脉高压手术(二)

前 言

外科手术是每一位外科医师所必须掌握的主要治疗方法之一,外科手术的成功与否,往往与病人能否康复紧密相关。因此,学习掌握精湛的手术操作技巧,乃是外科医师必不可少的专业训练项目。当然,外科医师的素质不仅仅局限于手术操作技术,还应该具备扎实的理论基础,丰富的临床实践经验,掌握手术指征、围手术期、术前和术后处理等较全面的知识。尽管如此,掌握精确熟练的手术操作技巧仍然是非常关键和重要的,有时,精湛的手术操作,常可起到“刀到病除”之功效。

肝胆胰脾外科是一门新兴的学科。近年来,我国对其诊疗及研究工作发展很快,学术气氛非常活跃,专科人才成长迅速,有关肝胆胰脾手术在城乡医院日趋普及。为了提供此类手术的参考书,我们组织编写了这本肝胆胰脾手术分册。本册包括各类肝脏手术、胆道手术、胰腺手术及脾脏手术,这些手术也是腹部外科手术的重要组成部分,其中大部分是普通外科医师所必须掌握的手术操作方法。为了反映我国90年代的肝胆胰脾手术水平,我们特邀请对各专题有丰富经验和精深造诣的专家、教授撰稿进行手术操作,并组织现场拍摄,努力做到理论联系实际、

深入浅出、图文并茂，以期成为初学者的良师益友，也可作为高年资外科医师的参考用书。

本书的特点是，较系统地阐述了肝胆胰脾的解剖、组织结构特点、每项手术的适应证、禁忌证、术前准备、麻醉、手术方法和操作步骤、手术关键及注意事项、术后处理等。力争使所有手术步骤均作临床现场拍摄，以便使读者阅后有身临其境之感。但由于有些手术显露困难，单纯手术照片有时难以显示全部手术内容，为弥补不足，在部分照片旁又辅以线条图勾勒出重点内容，配以文字说明，使照片和简图得以互补，读者可以对照阅读，便于加深理解。

本册编写过程较为仓促，对有些手术(如肝外伤)的现场拍摄较为困难，机会较难等待，故未能配以实例照片，亦为憾事；同时，本册成文后，虽经手术者、编辑人员反复审核校对，但缺点错误在所难免，还望同道们不吝指正。

吴孟超

1994年11月30日

手术目录

肝脏手术		(一)	1
肝脏应用解剖			2
肝切除术	① 肝脏局部切除术		6
	② 肝左外叶切除术		12
	③ 左半肝切除术		20
	④ 右半肝切除术		26
	⑤ 中肝叶切除术		34
	⑥ 肝右后叶切除术		39
	⑦ 常温无血肝切除术		43
肝脏手术		(二)	49
肝脏微波固化手术	⑧ 微波切肝术		50
肝动脉插管手术	⑨ 肝动脉插管全置入式药物 输注装置(DDS)置入术		53
肝外伤手术	⑩ 肝破裂清创缝合术		56
肝脓肿手术	⑪ 肝脓肿穿刺引流术		61
	⑫ 肝脓肿肝叶切除术		64

肝囊肿手术	13	肝囊肿开窗术	70
肝包囊虫病手术	14	肝包囊虫内囊摘除术	74
肝海绵状血管瘤手术	15	肝脏海绵状血管瘤捆扎术	79
<hr/>			
<hr/>			
胆道手术		(一)	81
<hr/>			
胆道应用解剖			82
<hr/>			
胆囊手术	16	开腹胆囊切除术	86
	17	腹腔镜下胆囊切除术	92
	18	胆囊癌根治术	100
<hr/>			
肝外胆管手术	19	胆总管探查引流术	106
	20	胆总管十二指肠吻合术	110
	21	奥狄括约肌切开成形术	114
	22	内镜下乳头括约肌切开术	120
	23	胆总管囊肿切除术	127
<hr/>			

胆道手术	(二)	131
肝门部胆管手术	<ul style="list-style-type: none"> ②4 肝门胆管空肠Roux-Y吻合术 132 ②5 空肠间置式胆管十二指肠吻合术 140 ②6 解剖肝门、左右肝管汇合区及左肝管横行部显露法 144 	
肝内胆管手术	②7 肝正中裂切开肝胆管显露法	149
途径及特点	<ul style="list-style-type: none"> ②8 肝方叶切除肝胆管显露法 154 ②9 左肝叶下段胆管显露法(Couinaud手术) 158 ③0 左肝管空肠吻合术(Longmire手术) 162 ③1 右肝管及右前叶下支胆管显露法 166 ③2 肝内胆管结石手术的特点 168 ③3 高位胆管狭窄手术的特点 172 ③4 高位胆管癌手术的特点 176 	
胰腺手术	(一)	179
胰腺应用解剖		180
急性坏死性胰腺炎手术	③5 胰腺坏死组织清除术	182
胰腺炎手术	③6 胰腺规则性切除术(胰腺次全切除术)	188

	37	结肠后残留脓肿外引流术	194
	38	胰肾间隙残留脓肿外引流术	198
<hr/>			
		(二)	203
<hr/>			
慢性胰腺炎及	39	胰管空肠侧侧吻合术	204
胰腺肿瘤手术	40	胰头十二指肠切除术	212
		[附]肝动脉插管	
	41	全胰切除术(包括胰头尾切除)	234
<hr/>			
		胰腺手术	241
<hr/>			
脾脏应用解剖			242
<hr/>			
	42	脾脏切除术	244
		[附]脾血利用	
	43	脾脏部分切除术	252
<hr/>			

门静脉高压手术		(一)	257
肝外门静脉系统应用解剖			258
一般手术	44	食道静脉曲张内窥镜治疗	262
	44.1	内窥镜下硬化剂注射疗法	262
	44.2	内窥镜下食管静脉曲张套扎术	268
	45	贲门周围血管离断术	270
分流手术	46	脾肾静脉分流术	274
	47	远端脾肾静脉分流术	280
	48	门腔静脉侧侧分流术	288
	49	脾腔静脉分流术	294
	50	肠腔静脉分流术	298
门静脉高压手术		(二)	303
布-加综合征手术	51	肠系膜上静脉右心房转流术	304
	52	门腔静脉双减压术	312