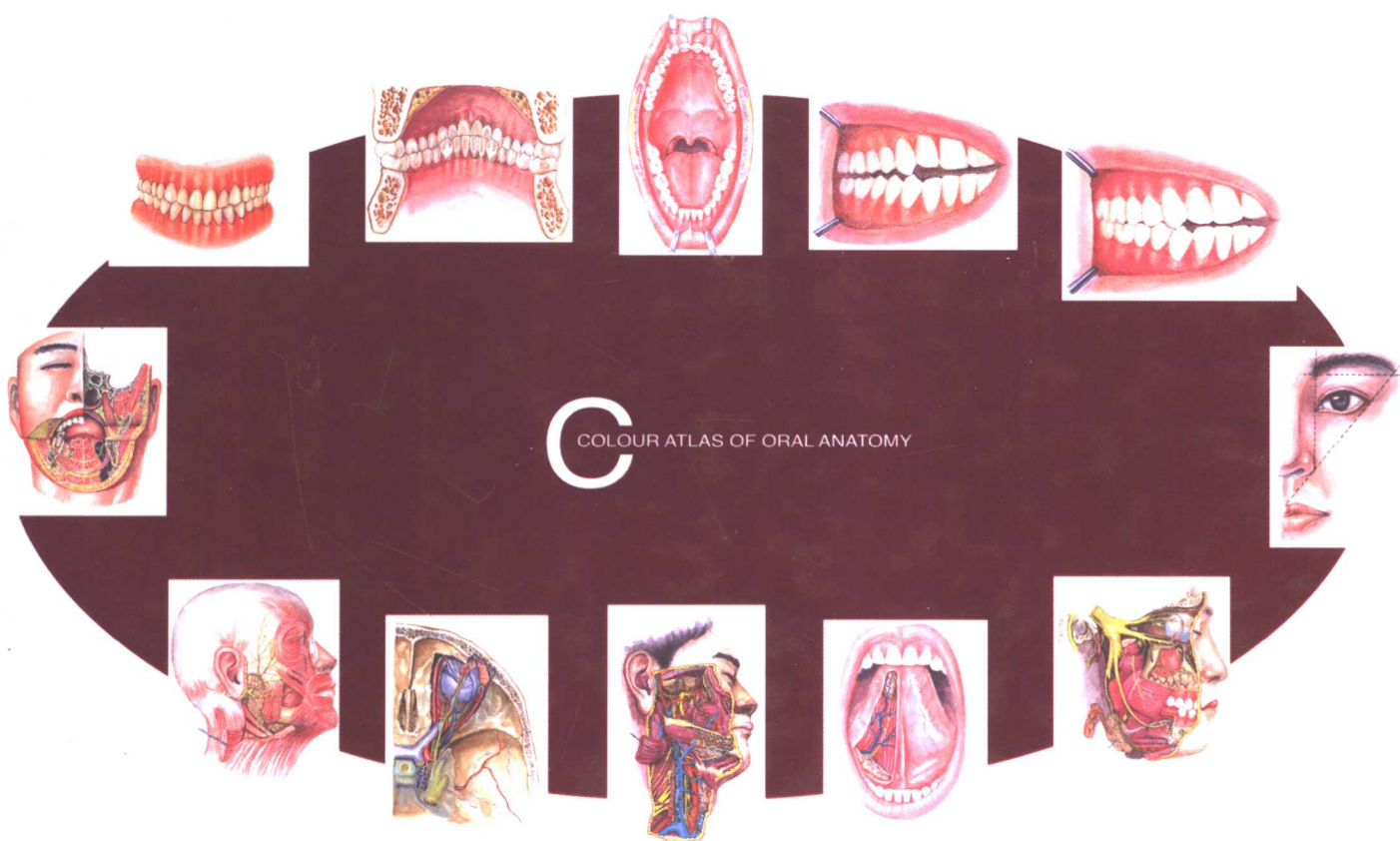


口腔解剖学 彩色图谱

皮昕 主编

Pi Xin Chief Editor



COLOUR ATLAS OF ORAL ANATOMY

Hubei Science & Technology Press
湖北科学技术出版社

COLOUR ATLAS OF ORAL ANATOMY

口腔解剖学彩色图谱

COLOUR ATLAS OF ORAL ANATOMY

Pi Xin Chief Editor
皮昕 主编
湖北科学技术出版社
Hubei Science & Technology Press

郑麟蕃题

主 编 皮 昕
编 委 皮 昕 周亚敏 梁焕友 赵燕艳 台保军
李秋华 李庆桂 胡传真 胡伦颖 韩新光
顾永春 马 肃 罗传富 秦燕军
编 绘 皮 昕 周亚敏 皮 欢
摄 影 刘水清
标本制作 皮 昕 彭大才 皮 婧 陈 中

图书在版编目 (CIP) 数据

口腔解剖学彩色图谱/皮昕主编. —武汉: 湖北科学技术出版社, 2002.10
ISBN 7-5352-2775-9

I. 口… II. 皮… III. 口腔科学: 人体解剖学图谱 IV. R322.4-64

中国版本图书馆 CIP 数据核字 (2002) 第 022816 号

口腔解剖学彩色图谱

© 皮 昕 主编

策 划: 周景云
责任编辑: 周景云

封面设计: 王 梅
版式设计: 王 梅

出版发行: 湖北科学技术出版社
地 址: 武汉市武昌黄鹂路 75 号

电话: 86782508
邮编: 430077

印 刷: 湖北新华印务有限公司
督 印: 苏江洪

邮编: 430034

880mm × 1230mm 16 开 14.25 印张 4 插页 380 千字
2002 年 10 月第 1 版 2002 年 10 月第 1 次印刷

印数: 0 001-2 800

ISBN 7-5352-2775-9 / R · 606

定价: 170.00 元

本书如有印装质量问题 可找承印厂更换

賀口腔解剖學
圖譜出版！
喜口腔醫學庫
增添新書！

張家康



2001.4.

解剖学是医学的基础，
更是外科学的柱石；
临床必须熟悉解剖，
解剖也应了解临床。
犹如手术与麻醉，
临床解剖是一派。

祝贺我国第一本《口腔解剖学
彩色图谱》面世。书赠口腔颌
面解剖学永皮昕教授

邱德馨
二〇〇一年六月

鏤刻微不覓繁

只因筆下有洞天

莘莘学子屢相告

此乃登堂第一関

李系璿



二〇〇二年七月一日

序

Foreword


随着科学事业的发展与进步，医学研究不断引进新理论、新技术。基因工程、分子生物学、细胞生物学、高分辨电镜等各种先进手段不断推动着医学事业的发展。尽管如此，但作为最基础的医学学科，解剖学永远发挥着不可替代的作用。对解剖学的学习与研究除了借助于尸体、标本外，一本形态逼真的图谱可以发挥重要的作用。

我国著名口腔解剖学专家皮昕教授主编的《口腔解剖学彩色图谱》，历经沧桑，终于问世。该书的出版发行无疑是口腔医学界的佳音，是一部难得的教学参考巨著。皮昕教授倾毕生精力致力于解剖学研究。自1960年转攻口腔解剖学至今，一生勤奋耕耘，成就颇丰。皮教授多才多艺，不仅勤于学习，而且对音乐、美术有很深造诣，可称之为“才艺双馨”。本书中编绘的彩图大部分出自皮教授之手。

《口腔解剖学彩色图谱》是一本描绘口腔颌面颈部及有关颅部的形态结构的参考书。该书内容包括牙体解剖、牙列、胎与颌位、口腔颌面颈部系解、口腔颌面颈部局解及相关的颅部局解五项内容。全书采用水粉彩色绘制，并附有实物照片，资料多取自尸体标本，图文并茂，形态逼真，深入浅出，值得一读。

作为本书的第一批读者，本人首先领略了图谱的丰采，阅后深感受益匪浅。仅以本人的上述肤浅体会以为序。

武汉大学医学院院长
口腔内科学教授
中华口腔医学会副会长
2001年5月11日



前言

Preface

历经四年艰辛劳动，我们终将《口腔解剖学彩色图谱》奉献给读者，奉献给祖国，奉献给 21 世纪新时代。

长期以来，在众多的国内外彩色、水墨、线条和摄影解剖学图谱中，口腔解剖学的内容通常是分散而简洁地被置于人体解剖学和局部解剖学图谱的相关部分中。随着口腔医学的迅速发展，其临床应用范围已由口腔、颌面部、颈部拓宽至颅部。因此，有必要根据口腔医学专业的要求，将口腔解剖学的内容，以彩图的形式编绘成书，以供同道参考。

《口腔解剖学彩色图谱》是一本反映口腔、颌面部、颈部及相关颅部正常形态结构的参考书，其目的在于阐明上述部位的层次关系和器官形态，反应其结构特点，紧密地联系临床应用，以便口腔医学生及临床医生参阅。

《口腔解剖学彩色图谱》的内容主要按全国高等医药院校规划教材《口腔解剖生理学》的解剖部分进行编排：即①牙体解剖；②牙列、胎与颌位；③口腔颌面颈部系统解剖；④口腔颌面颈部局部解剖；⑤相关颅部局部解剖。全书共计彩图 500 余幅，在大量采用国人资料的基础上，适当参考国内外图谱之所长，力求画面清晰、形态逼真、色彩协调，编出特色。为便于中外同道参考，书内图名及解剖名词注释，一律采用汉英对照。

本书在编绘过程中，承蒙我国著名口腔病理学专家、北京医科大学口腔医学院名誉院长、中华医学会口腔医学会名誉主任委员郑麟蕃教授为本书题写书名，在此表示由衷的敬意。我国著名口腔颌面外科专家、中华口腔医学会会长、北京大学口腔医学院名誉院长张震康教授；中国工程院院士、上海第二医科大学口腔医学院名誉院长、我国著名口腔颌面外科学专家邱蔚六教授；我国著名口腔内科学专家、中华口腔医学会理事、口腔粘膜病专业委员会主任委员李秉琦教授，他们挥毫为本书题词，编者一一表示深切的谢意。

书成之际，我们应感谢武汉大学医学院领导的关怀和支持，我国著名的口腔内科学专家、中华口腔医学会副会长、武汉大学医学院院长樊明文教授不仅在百忙中为本书欣然作序，而且对本书提出了极为宝贵的意见，在此，表示由衷的感谢。

我们还应感谢湖北科技出版社领导的重视和支持，特别是周景云编审为本书所付出极为辛勤的劳动，使我们深受感动。

编绘彩色解剖学图谱是一项难度较大的工作，不仅应注意内容的科学性、实用性和先进性，而且还应注意“形式美”。因此对我们来说是一次大胆的尝试。我们已尽了很大的努力，但在主观努力与客观效果之间常存在一定差距。值此出版之际，我们尚发现不少应作或可作然毕竟未作的工作，因此在收获的欣慰中不免掺杂着遗憾。我们竭诚地欢迎并殷切地期待读者对本书初版中存在的错误和疏漏，提出批评和建议，以便再版时修正。

皮 昕

于武汉大学医学院

2002 年 1 月

本书所用英文缩写表

a. or aa.= artery or arteries

ant.= anterior

br. or brr.= branch or branches

dors.= dorsal

ext.= external

gangl.= ganglion

inf.= inferior

int.= internal

l.= left

lat.= lateral

lig.or ligg.= ligament or ligaments

m.or mm.= muscle or muscles

med.= medial

n. or nn.= nerve or nerves

post.= posterior

proc.= process

r.= right

sup.= superior

superf.= superficial

transv.= transverse

tr.= trunk

v. or vv.= vein or veins

目 录

Contents

① 牙体解剖学 Dental anatomy

图 1-1	恒牙 The permanent teeth	(1)
图 1-2	乳牙 The deciduous teeth	(2)
图 1-3	牙体组成 (外部观察 1) Dental composition (external view 1)	(2)
图 1-4	牙体组成 (外部观察 2) Dental composition (external view 2)	(2)
图 1-5	解剖牙冠、根和临床牙冠、根的区别 Distinction between the anatomical crown, root and clinical crown, root	(2)
图 1-6	乳牙和恒牙 Palmer 记录系统和部位标记法 Palmer notation system and positional notation for deciduous teeth and permanent teeth	(3)
图 1-7	乳牙和恒牙通用记录系统 Universal notation system of deciduous teeth and permanent teeth	(4)
图 1-8	乳牙和恒牙国际牙科联合会系统 FDI system of deciduous teeth and permanent teeth	(5)
图 1-9	牙体长轴 Dental long axis	(6)
图 1-10	前牙线角和点角 Line angles and point angles for anterior teeth	(6)
图 1-11	后牙线角和点角 Line angles and point angles for posterior teeth	(6)
图 1-12	前牙的外形高点 Height of contour of anterior teeth	(6)
图 1-13	下颌前磨牙的外形高点 Height of contour of mandibular premolar	(6)
图 1-14	磨牙的外形高点 Height of contour of molar	(6)
图 1-15	前牙的牙体三等分 Division into thirds of the anterior teeth	(7)
图 1-16	后牙的牙体三等分 Division into thirds of the posterior teeth	(7)
图 1-17	牙冠各面 Surfaces of the dental crown	(8)
图 1-18	牙冠表面标志 Surface markings of the dental crown	(8)
图 1-19	右上颌中切牙、牙叶 Maxillary right central incisor, lobes of the teeth	(9)
图 1-20	右上颌第一前磨牙、牙叶 Maxillary right first premolar, lobes of the teeth	(9)
图 1-21	右上颌第一磨牙、牙叶 Maxillary right first molar, lobes of the teeth	(9)
图 1-22	右下颌第一磨牙、牙叶 Mandibular right first molar, lobes of the teeth	(9)
图 1-23	右上颌中切牙 (唇面观) Maxillary right central incisor (labial view)	(10)
图 1-24	右上颌中切牙 (舌面观) Maxillary right central incisor (lingual view)	(10)
图 1-25	右上颌中切牙 (切端观) Maxillary right central incisor (incisal view)	(10)
图 1-26	右上颌中切牙 (近中面观) Maxillary right central incisor (mesial view)	(10)
图 1-27	右上颌中切牙 (远中面观) Maxillary right central incisor (distal view)	(10)
图 1-28	右上颌侧切牙 (唇面观) Maxillary right lateral incisor (labial view)	(11)
图 1-29	右上颌侧切牙 (舌面观) Maxillary right lateral incisor (lingual view)	(11)
图 1-30	右上颌侧切牙 (切端观) Maxillary right lateral incisor (incisal view)	(11)
图 1-31	右上颌侧切牙 (近中面观) Maxillary right lateral incisor (mesial view)	(11)
图 1-32	右上颌侧切牙 (远中面观) Maxillary right lateral incisor (distal view)	(11)
图 1-33	右下颌中切牙 (唇面观) Mandibular right central incisor (labial view)	(12)
图 1-34	右下颌中切牙 (舌面观) Mandibular right central incisor (lingual view)	(12)
图 1-35	右下颌中切牙 (切端观) Mandibular right central incisor (incisal view)	(12)

图 1-36	右下颌中切牙 (近中面观)	Mandibular right central incisor (mesial view)	(12)
图 1-37	右下颌中切牙 (远中面观)	Mandibular right central incisor (distal view)	(12)
图 1-38	右下颌侧切牙 (唇面观)	Mandibular right lateral incisor (labial view)	(13)
图 1-39	右下颌侧切牙 (舌面观)	Mandibular right lateral incisor (lingual view)	(13)
图 1-40	右下颌侧切牙 (切端观)	Mandibular right lateral incisor (incisal view)	(13)
图 1-41	右下颌侧切牙 (近中面观)	Mandibular right lateral incisor (mesial view)	(13)
图 1-42	右下颌侧切牙 (远中面观)	Mandibular right lateral incisor (distal view)	(13)
图 1-43	右上颌尖牙 (唇面观)	Maxillary right canine (labial view)	(14)
图 1-44	右上颌尖牙 (舌面观)	Maxillary right canine (lingual view)	(14)
图 1-45	右上颌尖牙 (切端观)	Maxillary right canine (incisal view)	(14)
图 1-46	右上颌尖牙 (近中面观)	Maxillary right canine (mesial view)	(14)
图 1-47	右上颌尖牙 (远中面观)	Maxillary right canine (distal view)	(14)
图 1-48	右下颌尖牙 (唇面观)	Mandibular right canine (labial view)	(15)
图 1-49	右下颌尖牙 (舌面观)	Mandibular right canine (lingual view)	(15)
图 1-50	右下颌尖牙 (切端观)	Mandibular right canine (incisal view)	(15)
图 1-51	右下颌尖牙 (近中面观)	Mandibular right canine (mesial view)	(15)
图 1-52	右下颌尖牙 (远中面观)	Mandibular right canine (distal view)	(15)
图 1-53	右上颌第一前磨牙 (颊面观)	Maxillary right first premolar (buccal view)	(16)
图 1-54	右上颌第一前磨牙 (舌面观)	Maxillary right first premolar (lingual view)	(16)
图 1-55	右上颌第一前磨牙 (拾面观)	Maxillary right first premolar (occlusal view)	(16)
图 1-56	右上颌第一前磨牙 (近中面观)	Maxillary right first premolar (mesial view)	(16)
图 1-57	右上颌第一前磨牙 (远中面观)	Maxillary right first molar (distal view)	(16)
图 1-58	右上颌第二前磨牙 (颊面观)	Maxillary right second premolar (buccal view)	(17)
图 1-59	右上颌第二前磨牙 (舌面观)	Maxillary right second premolar (lingual view)	(17)
图 1-60	右上颌第二前磨牙 (拾面观)	Maxillary right second premolar (occlusal view)	(17)
图 1-61	右上颌第二前磨牙 (近中面观)	Maxillary right second premolar (mesial view)	(17)
图 1-62	右上颌第二前磨牙 (远中面观)	Maxillary right second premolar (distal view)	(17)
图 1-63	右下颌第一前磨牙 (颊面观)	Mandibular right first premolar (buccal view)	(18)
图 1-64	右下颌第一前磨牙 (舌面观)	Mandibular right first premolar (lingual view)	(18)
图 1-65	右下颌第一前磨牙 (拾面观)	Mandibular right first premolar (occlusal view)	(18)
图 1-66	右下颌第一前磨牙 (近中面观)	Mandibular right first premolar (mesial view)	(18)
图 1-67	右下颌第一前磨牙 (远中面观)	Mandibular right first premolar (distal view)	(18)
图 1-68	右下颌第二前磨牙 (颊面观)	Mandibular right second premolar (buccal view)	(19)
图 1-69	右下颌第二前磨牙 (舌面观)	Mandibular right second premolar (lingual view)	(19)
图 1-70	右下颌第二前磨牙 (拾面观)	Mandibular right second premolars (occlusal view)	(19)
图 1-71	右下颌第二前磨牙 (中央尖)	Mandibular right second premolar (central cusp)	(19)
图 1-72	右下颌第二前磨牙 (近中面观)	Mandibular right second premolar (mesial view)	(19)
图 1-73	右下颌第二前磨牙 (远中面观)	Mandibular right second premolar (distal view)	(19)
图 1-74	右上颌第一磨牙 (颊面观)	Maxillary right first molar (buccal view)	(20)
图 1-75	右上颌第一磨牙 (舌面观)	Maxillary right first molar (lingual view)	(20)
图 1-76	右上颌第一磨牙 (拾面观)	Maxillary right first molar (occlusal view)	(20)
图 1-77	右上颌第一磨牙 (近中面观)	Maxillary right first molar (mesial view)	(20)
图 1-78	右上颌第一磨牙 (远中面观)	Maxillary right first molar (distal view)	(20)
图 1-79	右上颌第二磨牙 (颊面观)	Maxillary right second molar (buccal view)	(21)
图 1-80	右上颌第二磨牙 (舌面观)	Maxillary right second molar (lingual view)	(21)

图 1-81	右上颌第二磨牙 (𪙗面观)	Maxillary right second molar (occlusal view)	(21)
图 1-82	右上颌第二磨牙 (近中面观)	Maxillary right second molar (mesial view)	(21)
图 1-83	右上颌第二磨牙 (远中面观)	Maxillary right second molar (distal view)	(21)
图 1-84	右上颌第三磨牙 (颊面观)	Maxillary right third molar (buccal view)	(22)
图 1-85	右上颌第三磨牙 (舌面观)	Maxillary right third molar (lingual view)	(22)
图 1-86	右上颌第三磨牙 (𪙗面观)	Maxillary right third molar (occlusal view)	(22)
图 1-87	右上颌第三磨牙 (近中面观)	Maxillary right third molar (mesial view)	(22)
图 1-88	右上颌第三磨牙 (远中面观)	Maxillary right third molar (distal view)	(22)
图 1-89	右下颌第一磨牙 (颊面观)	Mandibular right first molar (buccal view)	(23)
图 1-90	右下颌第一磨牙 (舌面观)	Mandibular right first molar (lingual view)	(23)
图 1-91	右下颌第一磨牙 (𪙗面观)	Mandibular right first molar (occlusal view)	(23)
图 1-92	右下颌第一磨牙 (近中面观)	Mandibular right first molar (mesial view)	(23)
图 1-93	右下颌第一磨牙 (远中面观)	Mandibular right first molar (distal view)	(23)
图 1-94	右下颌第二磨牙 (颊面观)	Mandibular right second molar (buccal view)	(24)
图 1-95	右下颌第二磨牙 (舌面观)	Mandibular right second molar (lingual view)	(24)
图 1-96	右下颌第二磨牙 (𪙗面观)	Mandibular right second molar (occlusal view)	(24)
图 1-97	右下颌第二磨牙 (近中面观)	Mandibular right second molar (mesial view)	(24)
图 1-98	右下颌第二磨牙 (远中面观)	Mandibular right second molar (distal view)	(24)
图 1-99	右下颌第三磨牙 (颊面观)	Mandibular right third molar (buccal view)	(25)
图 1-100	右下颌第三磨牙 (舌面观)	Mandibular right third molar (lingual view)	(25)
图 1-101	右下颌第三磨牙 (𪙗面观)	Mandibular right third molar (occlusal view)	(25)
图 1-102	右下颌第三磨牙 (近中面观)	Mandibular right third molar (mesial view)	(25)
图 1-103	右下颌第三磨牙 (远中面观)	Mandibular right third molar (distal view)	(25)
图 1-104	右上颌乳中切牙 (唇面观)	Maxillary right deciduous central incisor (labial view)	(26)
图 1-105	右上颌乳中切牙 (舌面观)	Maxillary right deciduous central incisor (lingual view)	(26)
图 1-106	右上颌乳中切牙 (切端观)	Maxillary right deciduous central incisor (incisal view)	(26)
图 1-107	右上颌乳中切牙 (近中面观)	Maxillary right deciduous central incisor (mesial view)	(26)
图 1-108	右上颌乳中切牙 (远中面观)	Maxillary right deciduous central incisor (distal view)	(26)
图 1-109	右上颌乳侧切牙 (唇面观)	Maxillary right deciduous lateral incisor (labial view)	(27)
图 1-110	右上颌乳侧切牙 (舌面观)	Maxillary right deciduous lateral incisor (lingual view)	(27)
图 1-111	右上颌乳侧切牙 (切端观)	Maxillary right deciduous lateral incisor (incisal view)	(27)
图 1-112	右上颌乳侧切牙 (近中面观)	Maxillary right deciduous lateral incisor (mesial view)	(27)
图 1-113	右上颌乳侧切牙 (远中面观)	Maxillary right deciduous lateral incisor (distal view)	(27)
图 1-114	右上颌乳尖牙 (唇面观)	Maxillary right deciduous canine (labial view)	(28)
图 1-115	右上颌乳尖牙 (舌面观)	Maxillary right deciduous canine (lingual view)	(28)
图 1-116	右上颌乳尖牙 (切端观)	Maxillary right deciduous canine (incisal view)	(28)
图 1-117	右上颌乳尖牙 (近中面观)	Maxillary right deciduous canine (mesial view)	(28)
图 1-118	右上颌乳尖牙 (远中面观)	Maxillary right deciduous canine (distal view)	(28)
图 1-119	右下颌乳中切牙 (唇面观)	Mandibular right deciduous central incisor (labial view)	(29)
图 1-120	右下颌乳中切牙 (舌面观)	Mandibular right deciduous central incisor (lingual view)	(29)
图 1-121	右下颌乳中切牙 (切端观)	Mandibular right deciduous central incisor (incisal view)	(29)
图 1-122	右下颌乳中切牙 (近中面观)	Mandibular right deciduous central incisor (mesial view)	(29)
图 1-123	右下颌乳中切牙 (远中面观)	Mandibular right deciduous central incisor (distal view)	(29)
图 1-124	右下颌乳侧切牙 (唇面观)	Mandibular right deciduous lateral incisor (labial view)	(30)
图 1-125	右下颌乳侧切牙 (舌面观)	Mandibular right deciduous lateral incisor (lingual view)	(30)

- 图 1-126 右下颌乳侧切牙 (切端观) Mandibular right deciduous lateral incisor (incisal view) (30)
- 图 1-127 右下颌乳侧切牙 (近中面观) Mandibular right deciduous lateral incisor (mesial view) (30)
- 图 1-128 右下颌乳侧切牙 (远中面观) Mandibular right deciduous lateral incisor (distal view) (30)
- 图 1-129 右下颌乳尖牙 (唇面观) Mandibular right deciduous canine (labial view) (31)
- 图 1-130 右下颌乳尖牙 (舌面观) Mandibular right deciduous canine (lingual view) (31)
- 图 1-131 右下颌乳尖牙 (切端观) Mandibular right deciduous canine (incisal view) (31)
- 图 1-132 右下颌乳尖牙 (近中面观) Mandibular right deciduous canine (mesial view) (31)
- 图 1-133 右下颌乳尖牙 (远中面观) Mandibular right deciduous canine (distal view) (31)
- 图 1-134 右上颌第一乳磨牙 (颊面观) Maxillary right first deciduous molar (buccal view) (32)
- 图 1-135 右上颌第一乳磨牙 (舌面观) Maxillary right first deciduous molar (lingual view) (32)
- 图 1-136 右上颌第一乳磨牙 (殆面观) Maxillary right first deciduous molar (occlusal view) (32)
- 图 1-137 右上颌第一乳磨牙 (近中面观) Maxillary right first deciduous molar (mesial view) (32)
- 图 1-138 右上颌第一乳磨牙 (远中面观) Maxillary right first deciduous molar (distal view) (32)
- 图 1-139 右下颌第一乳磨牙 (颊面观) Mandibular right first deciduous molar (buccal view) (33)
- 图 1-140 右下颌第一乳磨牙 (舌面观) Mandibular right first deciduous molar (lingual view) (33)
- 图 1-141 右下颌第一乳磨牙 (殆面观) Mandibular right first deciduous molar (occlusal view) (33)
- 图 1-142 右下颌第一乳磨牙 (近中面观) Mandibular right first deciduous molar (mesial view) (33)
- 图 1-143 右下颌第一乳磨牙 (远中面观) Mandibular right first deciduous molar (distal view) (33)
- 图 1-144 右上颌第二乳磨牙 (颊面观) Maxillary right second deciduous molar (buccal view) (34)
- 图 1-145 右上颌第二乳磨牙 (舌面观) Maxillary right second deciduous molar (lingual view) (34)
- 图 1-146 右上颌第二乳磨牙 (殆面观) Maxillary right second deciduous molar (occlusal view) (34)
- 图 1-147 右上颌第二乳磨牙 (近中面观) Maxillary right second deciduous molar (mesial view) (34)
- 图 1-148 右上颌第二乳磨牙 (远中面观) Maxillary right second deciduous molar (distal view) (34)
- 图 1-149 右下颌第二乳磨牙 (颊面观) Mandibular right second deciduous molar (buccal view) (35)
- 图 1-150 右下颌第二乳磨牙 (舌面观) Mandibular right second deciduous molar (lingual view) (35)
- 图 1-151 右下颌第二乳磨牙 (殆面观) Mandibular right second deciduous molar (occlusal view) (35)
- 图 1-152 右下颌第二乳磨牙 (近中面观) Mandibular right second deciduous molar (mesial view) (35)
- 图 1-153 右下颌第二乳磨牙 (远中面观) Mandibular right second deciduous molar (distal view) (35)
- 图 1-154 恒牙 The permanent teeth (36)
- 图 1-155 上颌中切牙 Maxillary central incisors A 唇面观 (labial view) B 舌面观 (lingual view) C 近中面观 (mesial view) D 远中面观 (distal view) E 切端观 (incisal view) (37)
- 图 1-156 上颌侧切牙 Maxillary lateral incisors A 唇面观 (labial view) B 舌面观 (lingual view) C 近中面观 (mesial view) D 远中面观 (distal view) E 切端观 (incisal view) (38)
- 图 1-157 下颌中切牙 Mandibular central incisors A 唇面观 (labial view) B 舌面观 (lingual view) C 近中面观 (mesial view) D 远中面观 (distal view) E 切端观 (incisal view) (39)
- 图 1-158 下颌侧切牙 Mandibular lateral incisors A 唇面观 (labial view) B 舌面观 (lingual view) C 近中面观 (mesial view) D 远中面观 (distal view) E 切端观 (incisal view) (40)
- 图 1-159 上颌尖牙 Maxillary canines A 唇面观 (labial view) B 舌面观 (lingual view) C 近中面观 (mesial view) D 远中面观 (distal view) E 切端观 (incisal view) (41)
- 图 1-160 下颌尖牙 Mandibular canines A 唇面观 (labial view) B 舌面观 (lingual view) C 近中面观 (mesial view) D 远中面观 (distal view) E 切端观 (incisal view) (42)
- 图 1-161 上颌第一前磨牙 Maxillary first premolars A 颊面观 (buccal view) B 舌面观 (lingual view) C 近中面观 (mesial view) D 远中面观 (distal view) E 殆面观 (occlusal view) (43)
- 图 1-162 上颌第二前磨牙 Maxillary second premolars A 颊面观 (buccal view) B 舌面观 (lingual view) C 近中面观 (mesial view) D 远中面观 (distal view) E 殆面观 (occlusal view) (44)

图 1-163	下颌第一前磨牙 Mandibular first premolars A 颊面观 (buccal view) B 舌面观 (lingual view) C 近中面观 (mesial view) D 远中面观 (distal view) E 𪚩面观 (occlusal view)	(45)
图 1-164	下颌第二前磨牙 Mandibular second premolars A 颊面观 (buccal view) B 舌面观 (lingual view) C 近中面观 (mesial view) D 远中面观 (distal view) E 𪚩面观 (occlusal view)	(46)
图 1-165	上颌第一磨牙 Maxillary first molars A 颊面观 (buccal view) B 舌面观 (lingual view) C 近中面观 (mesial view) D 远中面观 (distal view) E 𪚩面观 (occlusal view)	(47)
图 1-166	上颌第二磨牙 Maxillary second molars A 颊面观 (buccal view) B 舌面观 (lingual view) C 近中面观 (mesial view) D 远中面观 (distal view) E 𪚩面观 (occlusal view)	(48)
图 1-167	上颌第三磨牙 Maxillary third molars A 颊面观 (buccal view) B 舌面观 (lingual view) C 近中面观 (mesial view) D 远中面观 (distal view) E 𪚩面观 (occlusal view)	(49)
图 1-168	下颌第一磨牙 Mandibular first molars A 颊面观 (buccal view) B 舌面观 (lingual view) C 近中面观 (mesial view) D 远中面观 (distal view) E 𪚩面观 (occlusal view)	(50)
图 1-169	下颌第二磨牙 Mandibular second molars A 颊面观 (buccal view) B 舌面观 (lingual view) C 近中面观 (mesial view) D 远中面观 (distal view) E 𪚩面观 (occlusal view)	(51)
图 1-170	下颌第一磨牙 (远中面观、示远中舌根和远中颊根) Mandibular first molars (distal view, showing the distolingual roots and distobuccal roots)	(52)
图 1-171	下颌第二磨牙 (示 C 形根) Mandibular second molars (To show the C-shaped roots) A 颊面观 (buccal view) B 舌面观 (lingual view)	(52)
图 1-172	下颌第三磨牙 Mandibular third molars A 颊面观 (buccal view) B 舌面观 (lingual view) C 近中面观 (mesial view) D 远中面观 (distal view) E 𪚩面观 (occlusal view)	(53)
图 1-173	右侧乳牙 (唇面和颊面观) The right deciduous teeth (labial and buccal view)	(54)
图 1-174	右侧乳牙 (舌面观) The right deciduous teeth (lingual view)	(54)
图 1-175	右上颌乳磨牙和右上颌第一恒磨牙 (𪚩面观) Maxillary right deciduous molars and maxillary right first permanent molar (occlusal view)	(55)
图 1-176	下颌乳磨牙和下颌第一恒磨牙 (𪚩面观) Mandibular deciduous molars and mandibular first permanent molar (occlusal view)	(55)
图 1-177	裂沟 The cleft groove	(56)
图 1-178	融合牙 The fused teeth	(56)
图 1-179	结合牙 Concrescence of teeth	(56)
图 1-180	下颌第二前磨牙中央尖 Central cusps of mandibular second premolars	(57)
图 1-181	下颌磨牙中央尖 Central cusps of mandibular molars	(57)
图 1-182	多根牙 The multirooted teeth	(57)
图 1-183	弯曲牙 Dilaceration of teeth	(58)
图 1-184	长根牙 The long-rooted teeth	(58)
图 1-185	釉 (质) 珠 The enamel pearl	(58)
图 1-186	额外牙 The supernumerary teeth	(58)
图 1-187	颊面和舌面曲度 (正常曲度) Buccal and lingual curvature (normal curvature)	(59)
图 1-188	颊面和舌面曲度 (曲度过大) Buccal and lingual curvature (excess curvature)	(59)
图 1-189	颊面和舌面曲度 (曲度过小) Buccal and lingual curvature (little curvature)	(59)
图 1-190	楔状隙 The embrasures	(59)
图 1-191	牙的构造及牙周组织模式图 (近远中切面) Diagram of the structure of a tooth and periodontium (mesiodistal section)	(60)
图 1-192	上颌牙髓腔铸型右侧面观 Casts of pulp cavities of maxillary teeth (right lateral view)	(60)
图 1-193	下颌牙髓腔铸型右侧面观 Casts of pulp cavities of mandibular teeth (right lateral view)	(60)
图 1-194	髓腔解剖标志 Anatomical markings of pulp cavities	(61)

图 1-195	根尖孔的位置	Locations of apical foramina	(61)
图 1-196	根尖孔的形状 (圆形)	Shapes of apical foramen (round shape)	(62)
图 1-197	根尖孔的形状 (椭圆形)	Shapes of apical foramen (elliptical shape)	(62)
图 1-198	根尖孔的形状 (肾形)	Shapes of apical foramen (kidney shape)	(62)
图 1-199	根尖孔的形状 (不规则形)	Shapes of apical foramen (irregular shape)	(62)
图 1-200	根管类型 (单管型)	Types of root canal (single-canal type)	(62)
图 1-201	根管类型 (双管型)	Types of root canal (bicanal type)	(62)
图 1-202	根管类型 (单双管型)	Types of root canal (single-bicanal type)	(63)
图 1-203	根管类型 (三管型)	Types of root canal (tricanal type)	(63)
图 1-204	根管系统 (示根尖分歧)	Root canal system (showing the apical ramification)	(63)
图 1-205	根管系统 (示管间吻合)	Root canal system (showing the anastomoses between the root canals)	(64)
图 1-206	根管系统 (示根管侧支)	Root canal system (showing the lateral branches of root canal)	(64)
图 1-207	根管系统 (示根尖分叉)	Root canal system (showing the apical multifurcation)	(64)
图 1-208	根管口 (扫描电镜×1000)	The root canal orifice (SEM×1000)	(65)
图 1-209	根管侧支 (扫描电镜×1000)	The lateral branches of root canal (SEM×1000)	(65)
图 1-210	根尖分歧 (扫描电镜×500)	The apical ramification (SEM×500)	(65)
图 1-211	右上颌中切牙髓腔 (近远中切面, 舌面观)	Pulp cavity of a maxillary right central incisor (mesiodistal section, lingual view)	(66)
图 1-212	右上颌中切牙髓腔 (唇舌切面, 近中面观)	Pulp cavity of a maxillary right central incisor (labiolingual section, mesial view)	(66)
图 1-213	右上颌中切牙髓腔 (横切面)	Pulp cavity of a maxillary right central incisor (cross section)	(66)
图 1-214	右上颌侧切牙髓腔 (近远中切面, 舌面观)	Pulp cavity of a maxillary right lateral incisor (mesiodistal section, lingual view)	(67)
图 1-215	右上颌侧切牙髓腔 (唇舌切面, 近中面观)	Pulp cavity of a maxillary right lateral incisor (labiolingual section, mesial view)	(67)
图 1-216	右上颌侧切牙髓腔 (横切面)	Pulp cavity of a maxillary right lateral incisor (cross section)	(67)
图 1-217	右下颌中切牙髓腔 (近远中切面, 舌面观)	Pulp cavity of a mandibular right central incisor (mesiodistal section, lingual view)	(68)
图 1-218	右下颌中切牙髓腔 (唇舌切面, 近中面观)	Pulp cavity of a mandibular right central incisor (labiolingual section, mesial view)	(68)
图 1-219	右下颌中切牙髓腔 (横切面)	Pulp cavity of a mandibular right central incisor (cross section)	(68)
图 1-220	右下颌侧切牙髓腔 (近远中切面, 舌面观)	Pulp cavity of a mandibular right lateral incisor (mesiodistal section, lingual view)	(69)
图 1-221	右下颌侧切牙髓腔 (唇舌切面, 近中面观)	Pulp cavity of a mandibular right lateral incisor (labiolingual section, mesial view)	(69)
图 1-222	右下颌侧切牙髓腔 (横切面)	Pulp cavity of a mandibular right lateral incisor (cross section)	(69)
图 1-223	右上颌尖牙髓腔 (近远中切面, 舌面观)	Pulp cavity of a maxillary right canine (mesiodistal section, lingual view)	(70)
图 1-224	右上颌尖牙髓腔 (唇舌切面, 近中面观)	Pulp cavity of a maxillary right canine (labiolingual section, mesial view)	(70)
图 1-225	右上颌尖牙髓腔 (横切面)	Pulp cavity of a maxillary right canine (cross section)	(70)
图 1-226	右下颌尖牙髓腔 (近远中切面, 舌面观)	Pulp cavity of a mandibular right canine (mesiodistal section, lingual view)	(71)
图 1-227	右下颌尖牙髓腔 (唇舌切面, 近中面观)		

	Pulp cavity of a mandibular right canine (labiolingual section, mesial view).....	(71)
图 1-228	右下颌尖牙髓腔 (横切面) Pulp cavity of a mandibular right canine (cross section)	(71)
图 1-229	右上颌第一前磨牙髓腔 (颊侧近远中切面, 颊面观) Pulp cavity of a maxillary right first premolar (buccal mesiodistal section, buccal view)	(72)
图 1-230	右上颌第一前磨牙髓腔 (颊舌切面, 近中面观) Pulp cavity of a maxillary right first premolar (buccolingual section, mesial view)	(72)
图 1-231	右上颌第一前磨牙髓腔 (横切面) Pulp cavity of a maxillary right first premolar (cross section)	(72)
图 1-232	右上颌第二前磨牙髓腔 (颊侧近远中切面, 颊面观) Pulp cavity of a maxillary right second premolar (buccal mesiodistal section, buccal view)	(73)
图 1-233	右上颌第二前磨牙髓腔 (颊舌切面, 近中面观) Pulp cavity of a maxillary right second premolar (buccolingual section, mesial view)	(73)
图 1-234	右上颌第二前磨牙髓腔 (横切面) Pulp cavity of a maxillary right second premolar (cross section).....	(73)
图 1-235	右下颌第一前磨牙髓腔 (近远中切面, 舌面观) Pulp cavity of a mandibular right first premolar (mesiodistal section, lingual view).....	(74)
图 1-236	右下颌第一前磨牙髓腔 (颊舌切面, 近中面观) Pulp cavity of a mandibular right first premolar (buccolingual section, mesial view)	(74)
图 1-237	右下颌第一前磨牙髓腔 (横切面) Pulp cavity of a mandibular right first premolar (cross section).....	(74)
图 1-238	右下颌第二前磨牙髓腔 (近远中切面, 舌面观) Pulp cavity of a mandibular right second premolar (mesiodistal section, lingual view).....	(75)
图 1-239	右下颌第二前磨牙髓腔 (颊舌切面, 近中面观) Pulp cavity of a mandibular right second premolar (buccolingual section, mesial view)	(75)
图 1-240	右下颌第二前磨牙髓腔 (横切面) Pulp cavity of a mandibular right second premolar (cross section).....	(75)
图 1-241	右上颌第一磨牙髓腔 (颊侧近远中切面, 颊面观) Pulp cavity of a maxillary right first molar (buccal mesiodistal section, buccal view)	(76)
图 1-242	右上颌第一磨牙髓腔 (舌侧近远中切面, 舌面观) Pulp cavity of a maxillary right first molar (lingual mesiodistal section, lingual view)	(76)
图 1-243	右上颌第一磨牙髓腔 (近中颊舌切面, 近中面观) Pulp cavity of a maxillary right first molar (mesial buccolingual section, mesial view)	(76)
图 1-244	右上颌第一磨牙髓腔 (远中颊舌切面, 远中面观) Pulp cavity of a maxillary right first molar (distal buccolingual section, distal view)	(76)
图 1-245	右上颌第一磨牙髓腔 (横切面) Pulp cavity of a maxillary right first molar (cross section)	(76)
图 1-246	右上颌第二磨牙髓腔 (颊侧近远中切面, 颊面观) Pulp cavity of a maxillary right second molar (buccal mesiodistal section, buccal view)	(77)
图 1-247	右上颌第二磨牙髓腔 (舌侧近远中切面, 舌面观) Pulp cavity of a maxillary right second molar (lingual mesiodistal section, lingual view).....	(77)
图 1-248	右上颌第二磨牙髓腔 (近中颊舌切面, 近中面观) Pulp cavity of a maxillary right second molar (mesial buccolingual section, mesial view).....	(77)
图 1-249	右上颌第二磨牙髓腔 (远中颊舌切面, 远中面观) Pulp cavity of a maxillary right second molar (distal buccolingual section, distal view)	(77)
图 1-250	右上颌第二磨牙髓腔 (横切面) Pulp cavity of a maxillary right second molar (cross section)	(77)

- 图 1-251 右上颌第三磨牙髓腔 (颊侧近远中切面, 颊面观)
Pulp cavity of a maxillary right third molar (buccal mesiodistal section, buccal view) (78)
- 图 1-252 右上颌第三磨牙髓腔 (舌侧近远中切面, 舌面观)
Pulp cavity of a maxillary right third molar (lingual mesiodistal section, lingual view) (78)
- 图 1-253 右上颌第三磨牙髓腔 (近中颊舌切面, 近中面观)
Pulp cavity of a maxillary right third molar (mesial buccolingual section, mesial view) (78)
- 图 1-254 右上颌第三磨牙髓腔 (远中颊舌切面, 远中面观)
Pulp cavity of a maxillary right third molar (distal buccolingual section, distal view) (78)
- 图 1-255 右上颌第三磨牙髓腔 (横切面)
Pulp cavity of a maxillary right third molar (cross section) (78)
- 图 1-256 右下颌第一磨牙髓腔 (颊侧近远中切面, 颊面观)
Pulp cavity of a mandibular right first molar (buccal mesiodistal section, buccal view) (79)
- 图 1-257 右下颌第一磨牙髓腔 (舌侧近远中切面, 舌面观)
Pulp cavity of a mandibular right first molar (lingual mesiodistal section, lingual view) (79)
- 图 1-258 右下颌第一磨牙髓腔 (近中颊舌切面, 近中面观)
Pulp cavity of a mandibular right first molar (mesial buccolingual section, mesial view) (79)
- 图 1-259 右下颌第一磨牙髓腔 (远中颊舌切面, 远中面观)
Pulp cavity of a mandibular right first molar (distal buccolingual section, distal view) (79)
- 图 1-260 右下颌第一磨牙髓腔 (横切面)
Pulp cavity of a mandibular right first molar (cross section) (79)
- 图 1-261 右下颌第二磨牙髓腔 (颊侧近远中切面, 颊面观)
Pulp cavity of a mandibular right second molar (buccal mesiodistal section, buccal view) (80)
- 图 1-262 右下颌第二磨牙髓腔 (舌侧近远中切面, 舌面观)
Pulp cavity of a mandibular right second molar (lingual mesiodistal section, lingual view) (80)
- 图 1-263 右下颌第二磨牙髓腔 (近中颊舌切面, 近中面观)
Pulp cavity of a mandibular right second molar (mesial buccolingual section, mesial view) (80)
- 图 1-264 右下颌第二磨牙髓腔 (远中颊舌切面, 远中面观)
Pulp cavity of a mandibular right second molar (distal buccolingual section, distal view) (80)
- 图 1-265 右下颌第二磨牙髓腔 (横切面)
Pulp cavity of a mandibular right second molar (cross section) (80)
- 图 1-266 右下颌第三磨牙髓腔 (颊侧近远中切面, 颊面观)
Pulp cavity of a mandibular right third molar (buccal mesiodistal section, buccal view) (81)
- 图 1-267 右下颌第三磨牙髓腔 (舌侧近远中切面, 舌面观)
Pulp cavity of a mandibular right third molar (lingual mesiodistal section, lingual view) (81)
- 图 1-268 右下颌第三磨牙髓腔 (近中颊舌切面, 近中面观)
Pulp cavity of a mandibular right third molar (mesial buccolingual section, mesial view) (81)
- 图 1-269 右下颌第三磨牙髓腔 (远中颊舌切面, 远中面观)
Pulp cavity of a mandibular right third molar (distal buccolingual section, distal view) (81)
- 图 1-270 右下颌第三磨牙髓腔 (横切面)
Pulp cavity of a mandibular right third molar (cross section) (81)
- 图 1-271 右上颌乳中切牙髓腔 (近远中切面, 舌面观)
Pulp cavity of a maxillary right deciduous central incisor (mesiodistal section, lingual view) (82)
- 图 1-272 右上颌乳侧切牙髓腔 (近远中切面, 舌面观)
Pulp cavity of a maxillary right deciduous lateral incisor (mesiodistal section, lingual view) (82)
- 图 1-273 右上颌乳尖牙髓腔 (近远中切面, 舌面观)