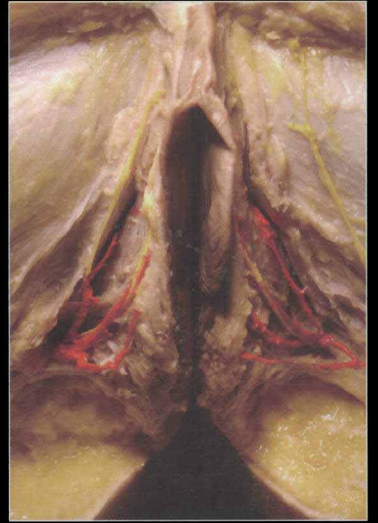
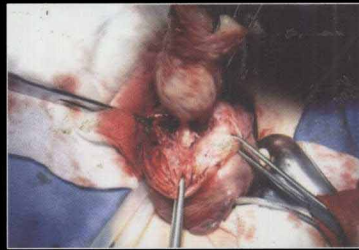
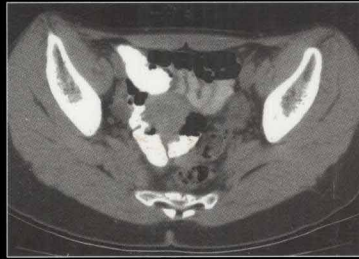
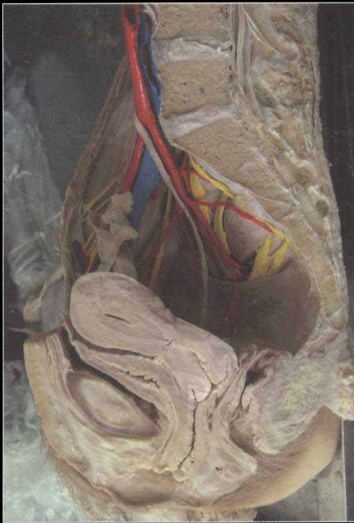

临床手术解剖彩色图谱

Colour Atlas of Gynecology and  
Obstetrics Operation Anatomy

# 妇产科手术解剖 彩色图谱

(修订版)



总主编 / 席焕久

主 编 / 赵宝东 隋鸿锦



人民军医出版社

PEOPLE'S MILITARY MEDICAL PRESS


第 2 版 2015 年 12 月第 1 次印刷

Colour Atlas of Gynaecology and  
Obstetrics Operations Atlas

# 妇产科手术解剖

彩色图谱

（第 2 版）



主 编：陈德全

副 编：陈文娟 陈永明



人民卫生出版社  
www.wph.com.cn

临床手术解剖彩色图谱

# 妇产科手术解剖 彩色图谱

COLOUR ATLAS OF GYNECOLOGY AND OBSTETRICS OPERATION ANATOMY

(修订版)

总主编 席焕久  
主 编 赵宝东 隋鸿锦  
副主编 王 玮 陈建军 程明亮  
郑德宇 单 伟 矫黎东  
于胜波 薛占瑞



人民军医出版社

---

**图书在版编目 (CIP) 数据**

妇产科手术解剖彩色图谱 / 赵宝东, 隋鸿锦主编. --修订版. --北京: 人民军医出版社, 2012.5

ISBN 978-7-5091-5681-0

I. ①妇… II. ①赵… ②隋… III. ①妇科外科手术-图谱②产科外科手术-图谱 IV. ①R713-64②719-64

中国版本图书馆 CIP 数据核字 (2012) 第 081321 号

---

策划编辑: 郭颖 文字编辑: 李欢 责任审读: 黄栩兵  
出版人: 石虹  
出版发行: 人民军医出版社 经销: 新华书店  
通信地址: 北京市 100036 信箱 188 分箱 邮编: 100036  
质量反馈电话: (010) 51927290; (010) 51927283  
邮购电话: (010) 51927252  
策划编辑电话: (010) 51927300-8153  
网址: [www.pmmp.com.cn](http://www.pmmp.com.cn)

---

印刷: 潮河印业有限公司 装订: 恒兴印装有限公司  
开本: 787 mm × 1092 mm 1/16  
印张: 11.75 字数: 200 千字  
版、印次: 2012 年 5 月第 2 版第 1 次印刷  
印数: 3501-6500  
定价: 79.00 元

---

版权所有 侵权必究  
购买本社图书, 凡有缺、倒、脱页者, 本社负责调换



# 内容提要

编者力求把解剖学基础知识与临床应用结合起来，以妇产科临床手术需要为依据，清晰地反映了女性盆部各脏器的结构、形态、位置、毗邻关系，大血管和重要神经的分支、分布、走行等。全书分为五部分，分别为胸腹壁及妇科手术入路层次解剖，女性盆腔脏器的解剖、组织、病理及 CT，会阴层次解剖，盆部断层解剖及 CT，妇产科手术步骤及示意图。本书共有各类图片近 600 幅，汉英双语标注，内容实用、贴近临床、便于查阅，适于各级妇产科医师、实习医师、医学院校师生等阅读参考。

# 编著者名单

- 总主编 席焕久
- 主编 赵宝东 隋鸿锦
- 副主编 王玮 陈建军 程明亮 郑德宇 单伟 矫黎东  
于胜波 薛占瑞
- 编者 刘素伟 曾瑞霞 辽宁医学院解剖学教研室  
马云胜 辽宁医学院组织胚胎学教研室  
陈学军 薛占瑞 辽宁医学院病理解剖学教研室  
雷震 辽宁医学院附属第一医院放射线科  
于胜波 大连医科大学解剖学教研室  
矫黎东 首都医科大学宣武医院  
张更 冯俊生 福建医科大学解剖学教研室  
雍刘军 成都医学院  
李桂军 郑州高等医学专科学校  
陈国栋 王岩 辽河油田中心医院放射线科
- 标本制作 陈春鹏 邹小成 赵顺 谢拥军 王平 贡跃进  
邢先锋 李德荣 刘学
- 照相 李亚范



# 前 言

人体解剖学图谱是高等医学院校学生和医务工作者学习、认识人体结构和功能的重要工具。近年来,国内有许多解剖学图谱相继问世,但尚缺乏一部为临床手术学科服务、与临床手术相配套、较系统和全面适合临床医生和学生使用的临床手术解剖学图谱。为此,由辽宁医学院、大连医科大学、福建医科大学、首都医科大学、成都医学院、郑州医学高等专科学校等六所院校的人体解剖学、组织胚胎学、病理解剖学和临床影像、手术学科专家共同编绘了《临床手术解剖彩色图谱》。此图谱包括《妇产科手术解剖彩色图谱》《腹部外科手术解剖彩色图谱》《胸部外科手术解剖彩色图谱》和《头颈外科手术解剖彩色图谱》四部。

《妇产科手术解剖彩色图谱》(修订版)的内容是在《妇产科手术解剖彩色图谱》第1版的基础上加入了盆部正常脏器的组织、病理解剖、影像诊断和妇产科常见病的手术,共有图596幅,其中彩图459幅,黑白图137幅。此图谱的特点如下。

一是对每一个脏器的观察包括宏观的解剖、微观的组胚、常见疾病的病理(大体和镜下)及临床影像诊断和外科手术操作步骤及过程,真正把基础知识与临床知识结合起来。

二是以临床妇产科手术为需要,密切结合临床实际,较清楚地反映了手术过程中各层次结构,各器官的形态、位置、毗邻、血管、神经。

三是图像是实物解剖及临床手术过程中拍照的,层次结构清楚、完整,病理标本典型,影像诊断技术先进、定位准确,手术过程照片清晰、真实,基础与临床结合紧密,更接近临床实际;为了更清楚地了解各部的结构,在实物照片后还绘制了相应的彩图。

四是为临床诊断需要,盆部作了连续横断面解剖,并以相对应的CT片相配套,以便学习掌握。

五是图谱中的名词用汉英双语标注,便于应用。

本书编写过程中,得到了辽宁医学院、福建医科大学、成都医学院、郑州医学高等专科学校及参编单位领导和同志们的支持与帮助,在此一并表示感谢。由于时间紧迫,书中缺点错误敬请读者及同道在应用中多提宝贵意见,以便进一步完善与修改。

赵宝东

# 目 录

第一部分	胸腹壁及妇科手术入路层次解剖	1
一、	胸腹壁解剖层次	1
二、	妇产科手术入路	3
(一)	盆腔入路	3
(二)	腹壁横切口图解	13
(三)	腹壁纵切口图解	15
第二部分	盆腔脏器的解剖、组织、病理及 CT	18
一、	女性盆腔解剖	18
二、	女性盆腔疾病的组织病理及 CT	36
第三部分	会阴层次解剖	82
第四部分	盆部断层解剖及 CT	87
第五部分	妇产科手术步骤及示意图	102
一、	输卵管壶腹妊娠——输卵管切除术	102
二、	输卵管壶腹妊娠——保留输卵管手术	107
	陈旧性输卵管妊娠手术	107
三、	输卵管囊肿切除术 (电凝法)	109
四、	输卵管妊娠切除术 (电凝法)	111
五、	腹腔镜输卵管囊肿剔除术	113
六、	卵巢肿瘤挖除术	120
七、	卵巢肿瘤——卵巢输卵管全切术	127
八、	卵巢肿瘤切除术	133
九、	腹腔镜卵巢畸胎瘤剔除术	136



十、腹腔镜卵巢巧克力囊肿剔除术	141
十一、剖宫产术	143
十二、肌壁间子宫肌瘤切除术	150
十三、子宫切除术	157
十四、浆膜下子宫肌瘤切除术	166
十五、腹腔镜浆膜下子宫肌瘤切除术	168
十六、腹腔镜下全子宫切除术	173
十七、腹腔镜子宫肌瘤剔除术	176

### 一、胸腹壁解剖层次

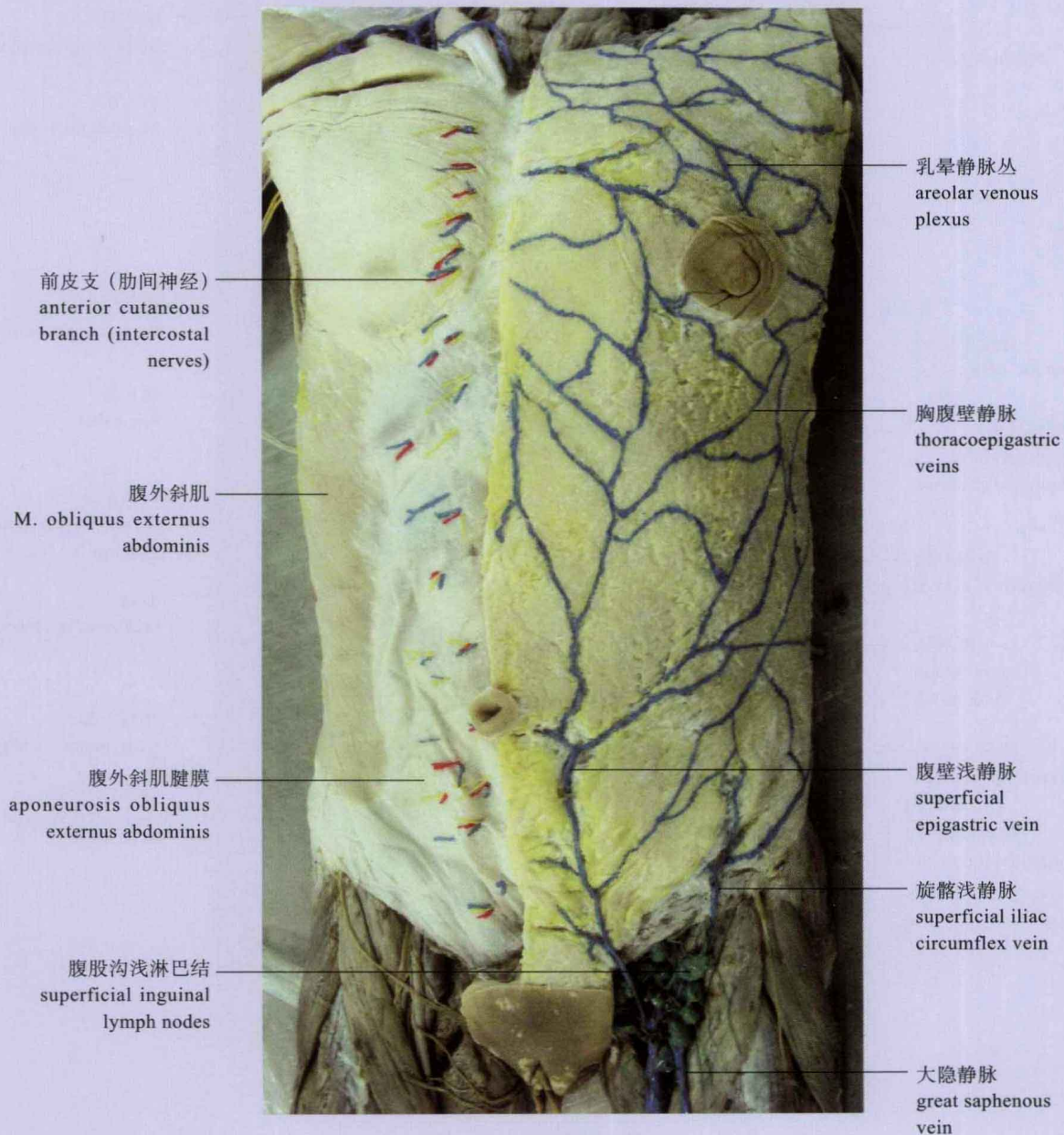

图 1-1 胸腹壁浅层



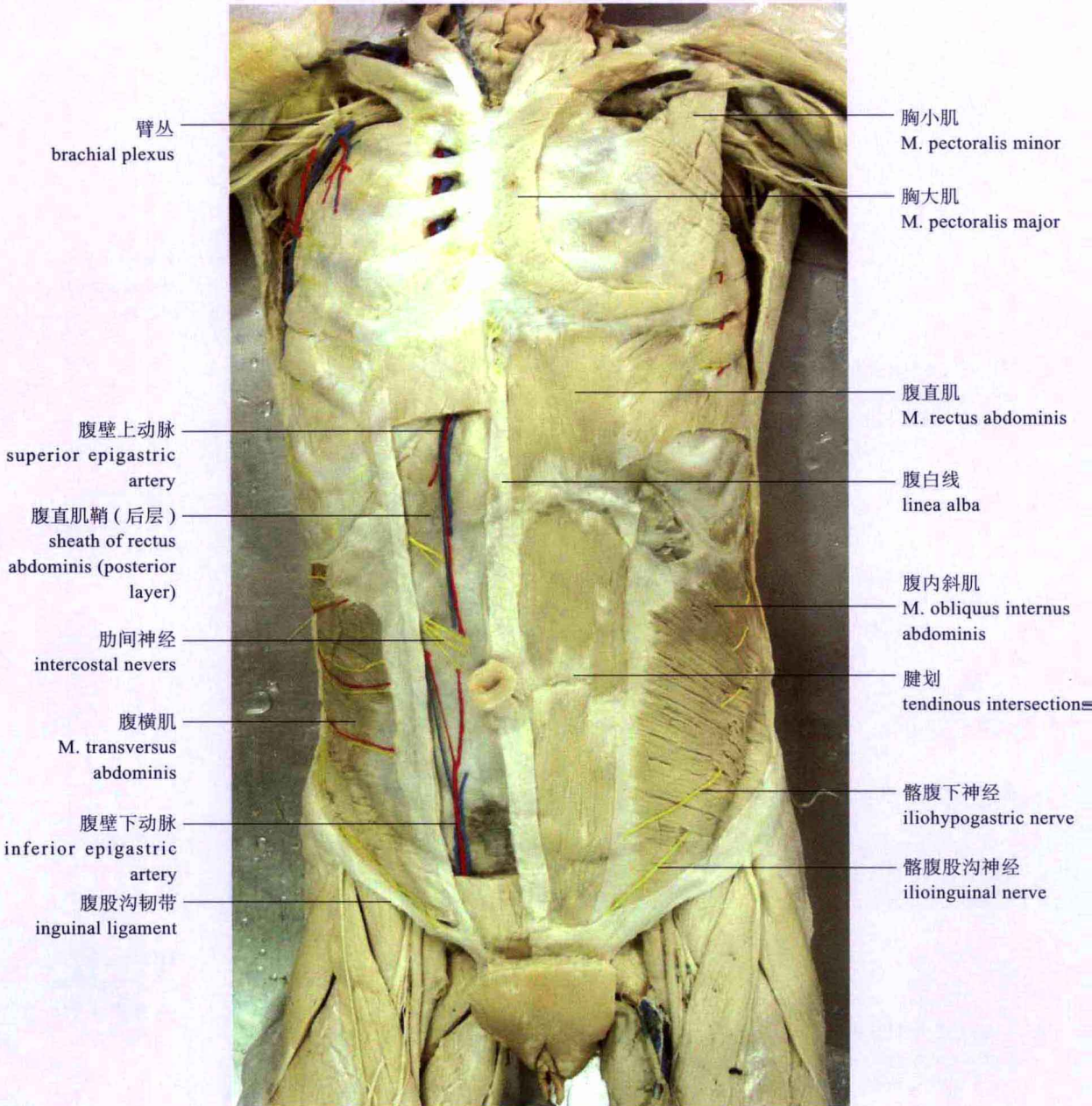


图 1-2 胸腹壁深层



## 二、妇产科手术入路

### (一) 盆腔入路

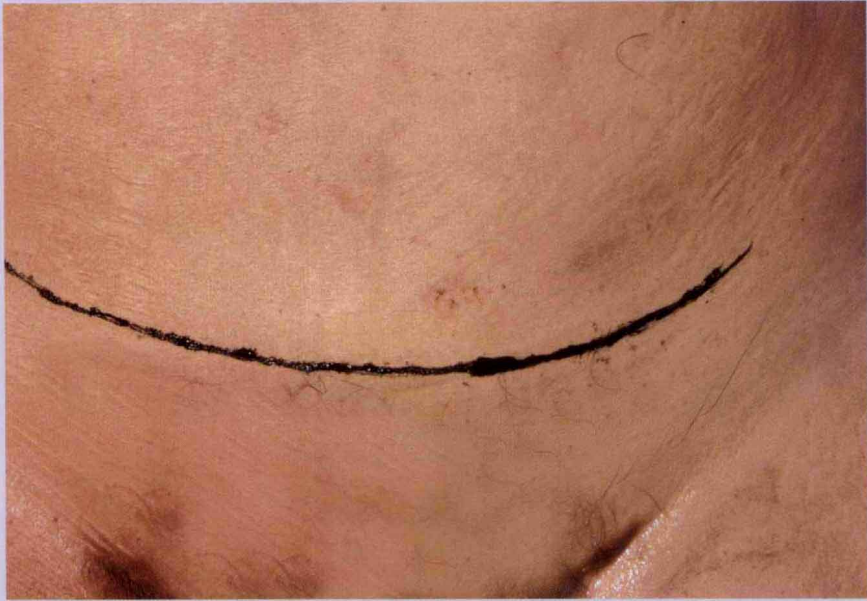

图 1-3 盆部手术皮肤横切口线

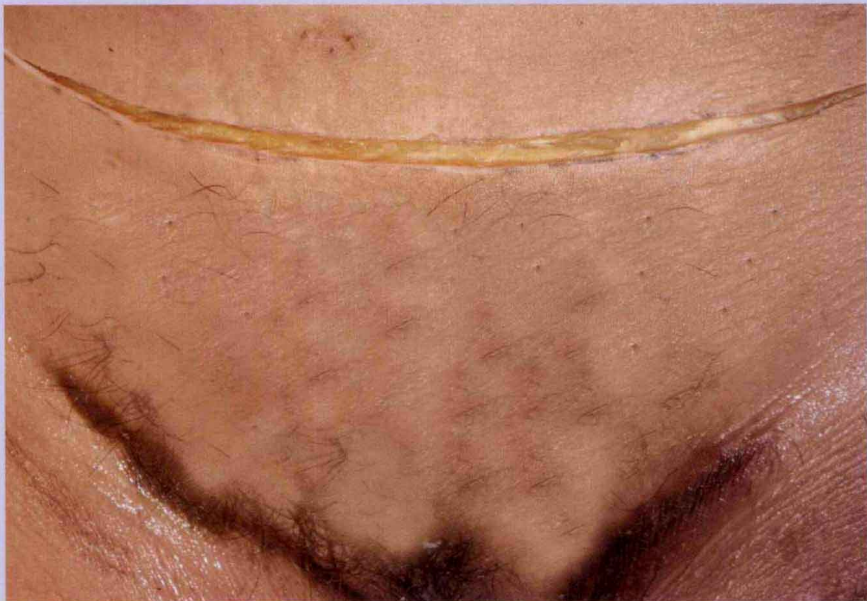

图 1-4 皮肤横切口切开

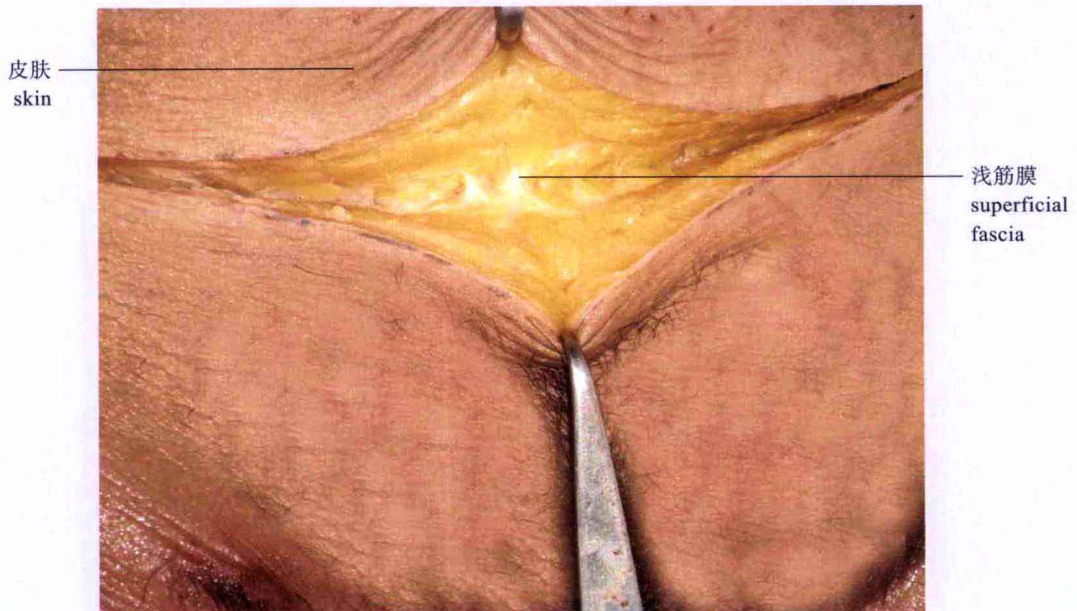


图 1-5 切开浅筋膜

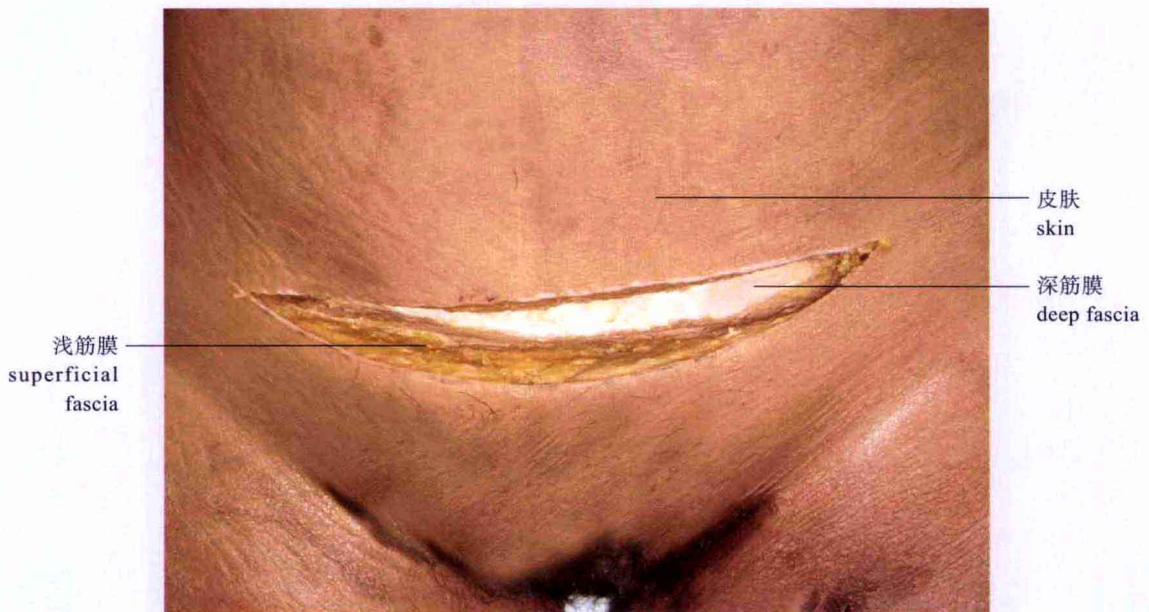


图 1-6 切开浅筋膜，暴露深筋膜



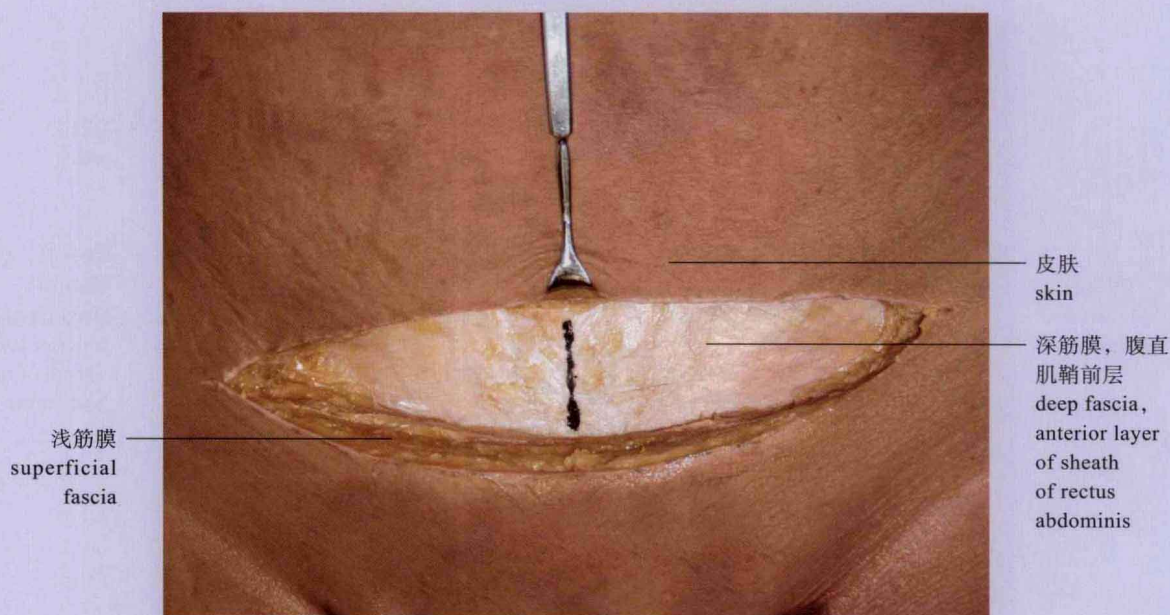
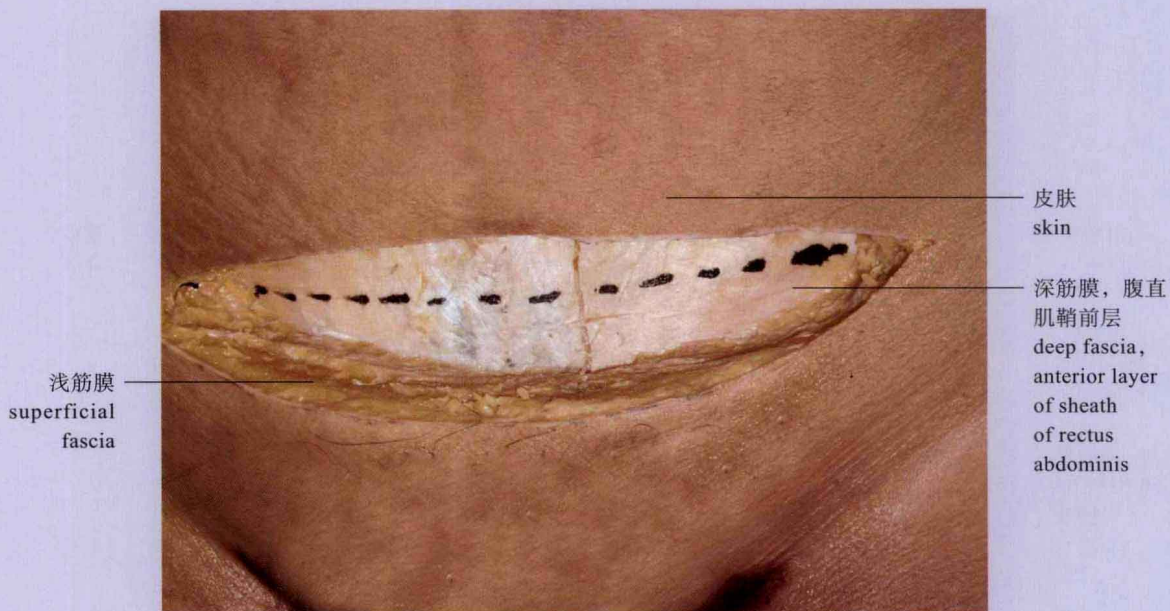


图 1-7 深筋膜切口

A. 横切口线; B. 纵切口线



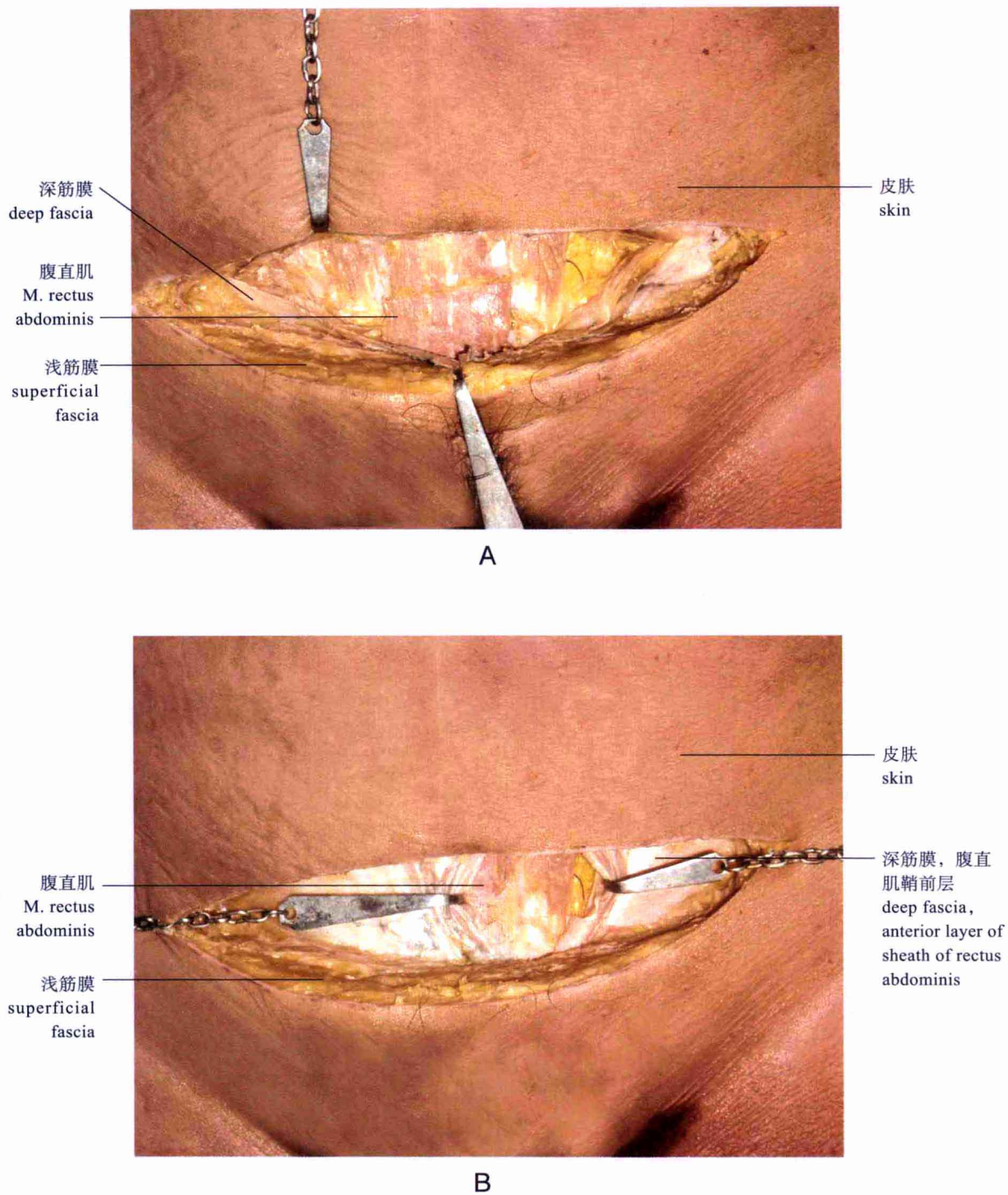


图 1-8 切开深筋膜和腹直肌鞘前层，暴露腹直肌  
A. 横切口；B. 纵切口

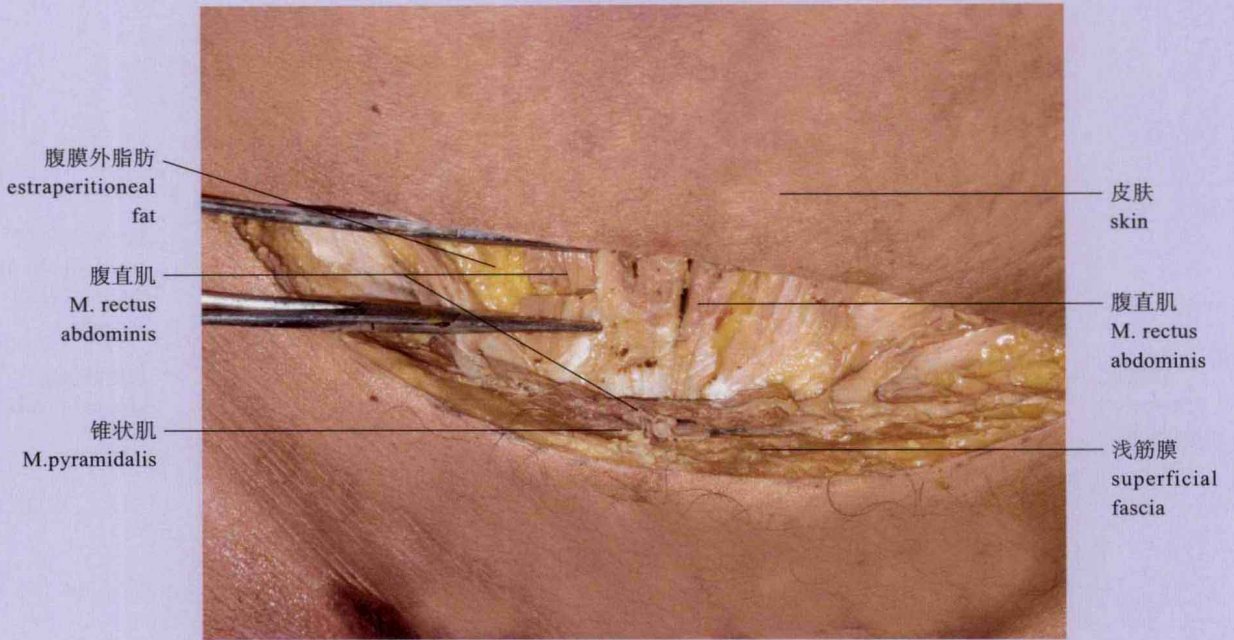


图 1-9 横向离断腹直肌

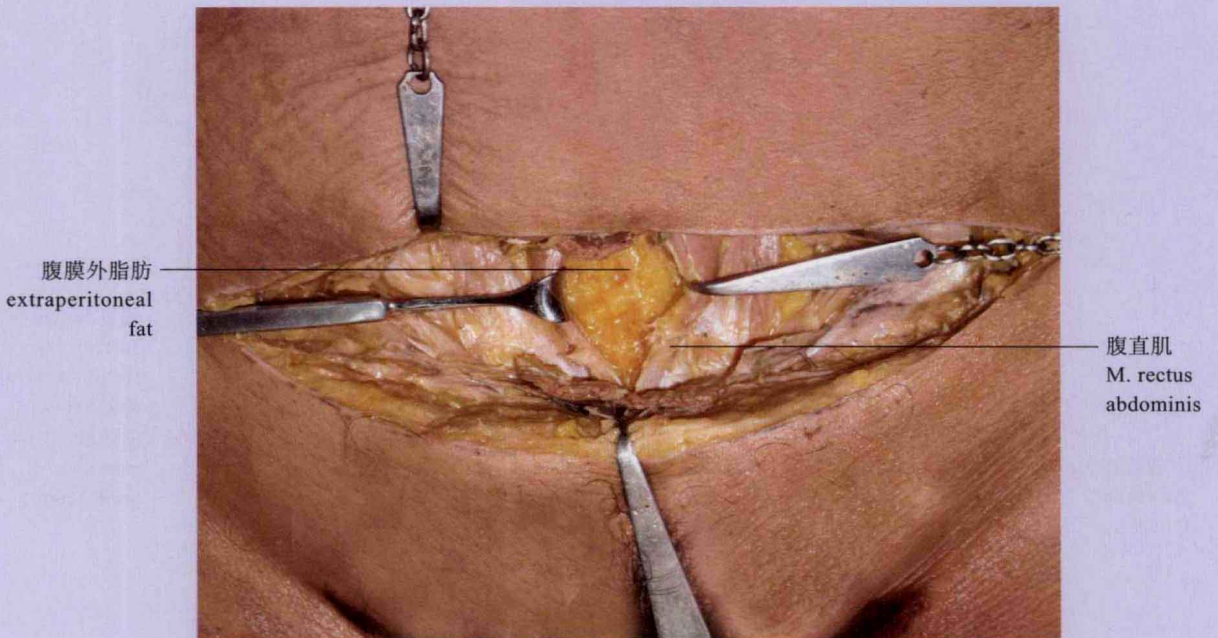


图 1-10 纵向分离腹直肌，暴露腹膜外脂肪



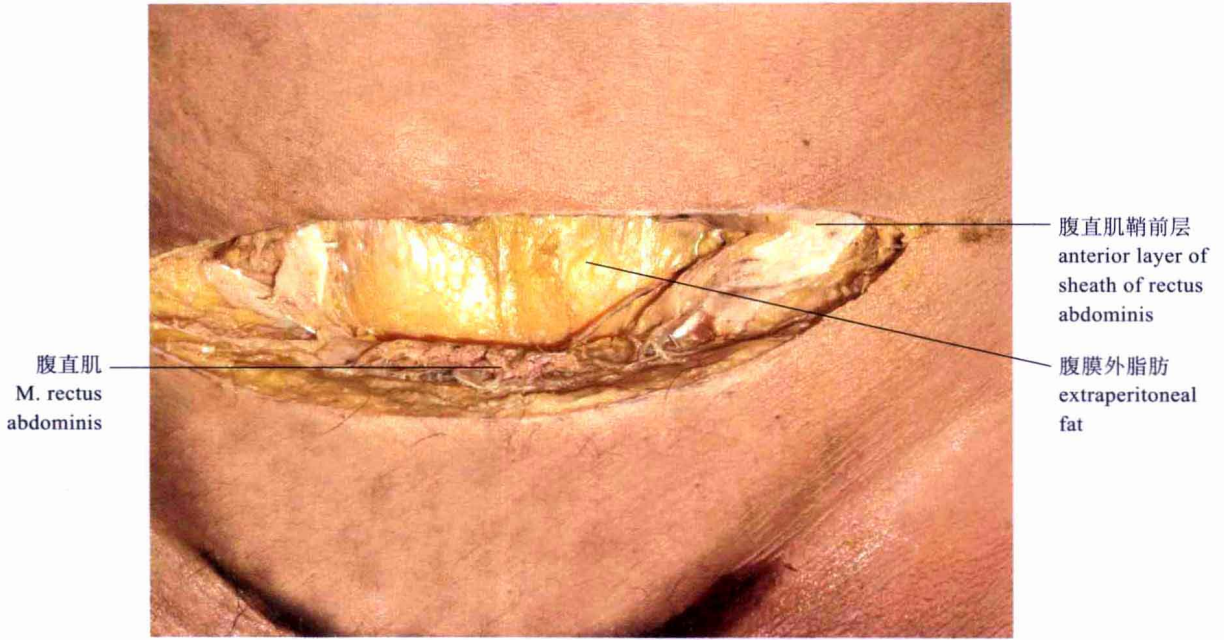
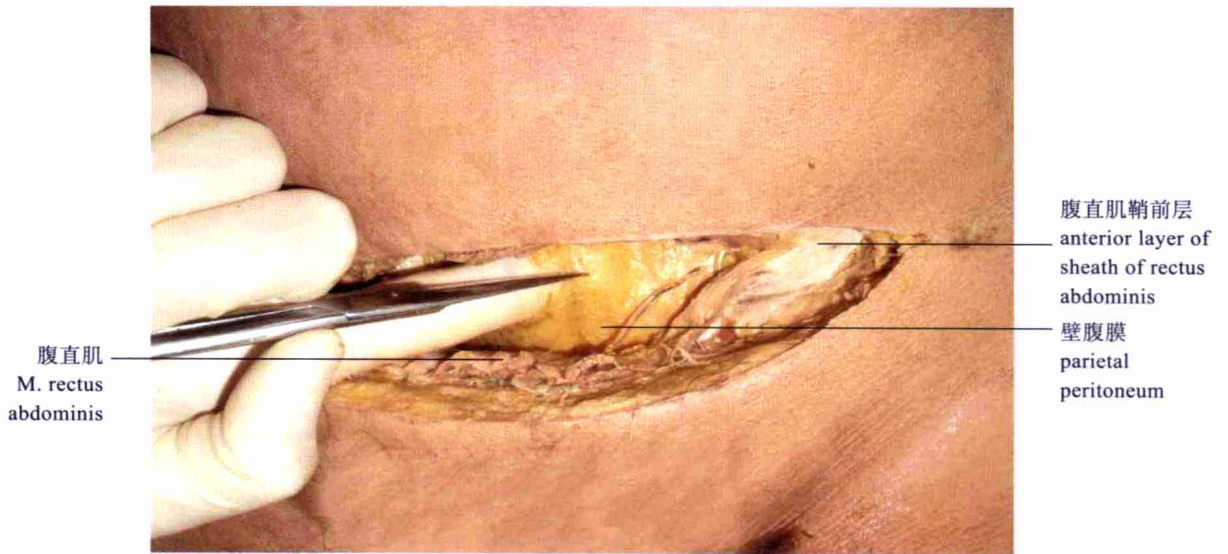


图 1-11 横向离断腹直肌，暴露腹膜外脂肪



A