

檢  
驗  
合  
參



道光十五年九月重刊

檢  
驗  
合  
參

竹筭周氏藏板

序

夫檢驗所關甚鉅蓋死者之冤繫焉生者之  
枉繫焉苟一毫之忽則銜恨負屈有不可勝

言者矣可弗慎之又慎耶前者緡佐治漢廣

江永之間迄三十載經理命讞不知凡幾每  
於檢驗一法嘗為諸當道反覆辨論不敢少  
厭精詳今也需次浙西荷

上官知遇 寅長提撕許入讞局學習聽斷

而斷獄莫重於人命則檢法尤應加意講求

乙未秋奉差吳門獲見是編於再甥吳秋濤

案頭讀之不倦誠足以補洗冤錄所未逮者

具見 郎公一片婆心洵為有用之書無如

原版遠在粵中欲廣流傳急難取印因特重

付棗梨裝池持奉以公同好云爾

道光十五年九月兩浙試用鹽運使司副使

蘇臺周縉竹莽氏謹識



序

嘗記唐司刑太常伯李公有言曰聽訟莫難  
於疑獄而命案部位傷痕尤有關鍵法官審  
是斯可言明允矣又按晁謹為刑官時曾圖  
二人形說分別正背部位以為檢驗之佐證  
惜其說不傳於後可見古人於讞獄首重人  
命以人命有驗屍檢骨之別其傷痕淺深虛

實久近亦迥不相同察奸辨微固不能不三  
致意焉攷檢驗之法雖已備載洗冤錄中第  
其說散見錯出講求匪易而蒸檢骸骨事非  
恒有其周身筋絡部位既未鑄有成式僅按  
圖以稽恐易淆混且屍格與骨格詳畧亦殊  
莫為註釋明晰臨事者或多歧誤余嘗欲仿  
鑄鼎象物之遺意製為木偶以資攷證聊致

哀矜懇惻之旨宦轍奔馳因循未果時時引  
以為咎顧歷官三十餘年矣由閩而燕而豫  
旋來桂管決獄不下千百案自柳州移守桂  
林讞獄益多惟慎之又慎不敢掉以輕心其  
可疑者如檢臨桂縣莫唐氏柳城縣民韋滢  
勝皆下部受傷殞命其傷皆現於合面腰眼  
骨第五節接連方骨而莫唐氏牙根裡骨又



有血癢核與洗冤錄所載凡傷下部之人不  
分男女其痕皆現於上又傷小腹身死腰間  
方骨必紅色之語相符其附考內分別男女  
之說未可執一而論至莫唐氏生前右乳受  
傷啟檢則現於右肋骨之前亦格中之所未  
載又洗冤錄附攷內稱檢自縊死者腦後有  
小釵骨三根受傷可驗而洗冤錄內並無小

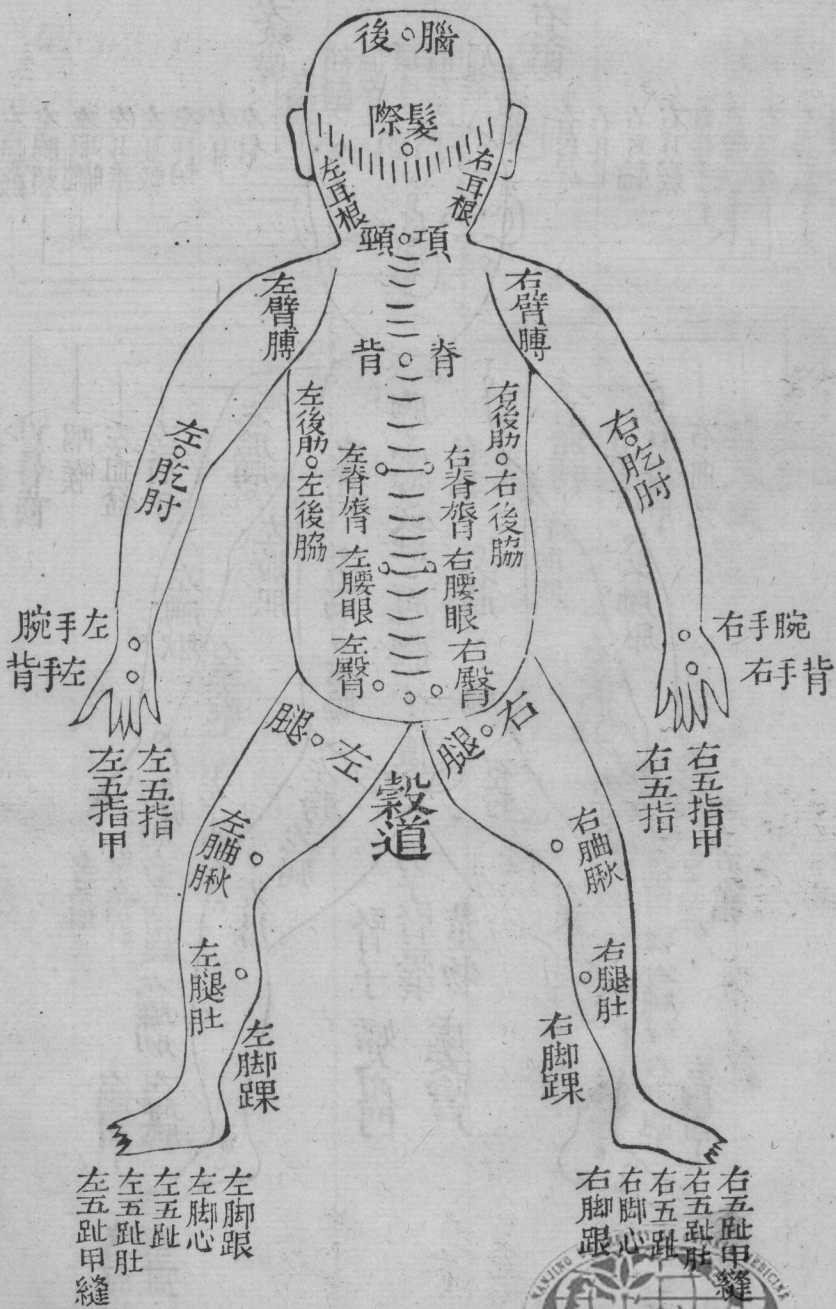
釵骨之說檢靈川龔順英之案其耳後實有  
小釵骨受傷紅色處所與備考之言無異乃  
因骨格未載不便填報仍填耳根骨微紅色  
由此類推凡獄涉疑難不能盡信於書者不  
知凡幾因按人身三百六十五節分別屍骨  
鑊為木偶二具一一標識度置庫中俾他日  
檢骨得以依形論辨或不致蹈謬誤亦以遂

夙昔之志且與僚屬及幕中諸君子共相商  
摧將洗寃錄註解各條於屍格內附入骨格  
依次分晰聲叙何處互相發明何處內外稍  
異庶閱者一目瞭然以省尋繹之煩余所檢  
臨邑各案及阮春畬刺史著說數條皆附於  
後更屬同人出其秘錄將所見檢地金刃手  
足他物自縊自殘湯火疑難各成案摘集成

卷就正於梁桐儕司馬互相考証所見畧同  
遂付梓人以公同好匪敢謂標新領異即此  
可為圭臬不過畧師李晁二公之用心或亦  
愚者千慮必有一得之意是為序

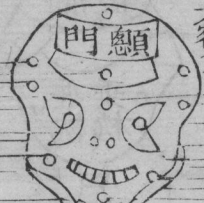道光九年歲次己丑秋八月知廣西桂林府  
事古雁門郎錦騏謹識





心頂

左顛頰  
左頰車  
左顛骨  
左眼眶  
左耳竅  
左眉稜骨  
左太陽  
鼻梁  
額角  
額顛  
右太陽  
右眉稜骨  
右耳竅  
右眼眶  
右顛骨  
右頰車  
右顛頰



口骨上下

結喉

左肩井臑骨

左血盆骨

左飯匙骨

左橫髑骨

左胎膊骨

龜子骨即胸前三骨

心坎骨

右胎膊骨

右橫髑骨

右飯匙骨

右血盆骨

右肩井臑骨

齒上下

左外踝  
腕骨連踝

掌骨  
大指本節

小節餘指多中節俱倣此

左腕骨

左手踝

左肘骨

左膝蓋

左腿骨

左膝蓋

左膝蓋

左膝蓋

左膝蓋

左膝蓋

左膝蓋

左膝蓋

左膝蓋

左膝蓋

左膝蓋

左膝蓋

左膝蓋

左膝蓋

肢骨  
尺掌骨大趾趾  
俱無中節

小節

本節

腕骨

足跟骨

足內踝

足跟骨

足內踝

足跟骨

足內踝

足跟骨

足內踝

足跟骨

足內踝

足跟骨

足內踝

足跟骨

足內踝

足跟骨

足內踝

足跟骨

項頸骨五節

琵琶骨亦名髀骨

髓骨

脊脊骨七節

右耳根

額骨後

後腦

額骨後

左耳根

乘枕 乘枕

琵琶骨

脊背骨六節

兩肋骨即釵骨左  
右共二十四條

腰眼骨五節

方骨

右膀後

左膀後

尾蛆骨

左腿骨下俱報前

右腿骨下俱報前

足外踝

足外踝



南京中醫藥大學  
南京中醫藥大學圖書館版權所有



檢驗合參

乙未九秋蘇臺周

縉竹葦重刊

星沙李人華春橋

山陰鍾殿選書林

古吳葛

瑋石如

山陰王任臣爵之

龐門郎錦騏靜谷重纂輯

星沙王大銓衡齋

會稽王誠保赤如

全校訂

蒼溪潘

梯躡雲

會稽竇立梯齋園

一屍格仰面

致命頂心

骨格填頂心骨

洗冤錄附考註稱捏傷腎子死者傷癢於頂骨  
上有碎路紅色或紫赤又悶死者頂骨紅色或  
裂碎又被硬物通入糞門死者頂骨上有十字  
樣碎路紋

