よりよい消化器集団検診のために

21世紀へのメッセージをこめて

監修 有賀槐三 日本消化器集団検診学会理事長 日本大学名誉教授

編著 荒川泰行 日本大学医学部教授
岩崎有良 日本大学医学部助教授
小野良樹 日本大学医学部助教授

杏林書院

より良い消化器集団検診のために

日本人へのメッセージに代えて

[illegible]

[illegible]
[illegible]
[illegible]
[illegible]

[illegible]

よりよい消化器集団検診のために

21世紀へのメッセージをこめて

監修 有賀槐三 日本消化器集団検診学会理事長 日本大学名誉教授

編著 荒川泰行 日本大学医学部教授
岩崎有良 日本大学医学部助教授
小野良樹 日本大学医学部助教授

杏林書院

1995年4月20日　第1版第1刷発行

よりよい消化器集団検診のために
—21世紀へのメッセージをこめて—

定価 12,875円（本体12,500円・税375円）　検印省略

編著者　荒川泰行
岩崎有良
小野良樹
発行者　太田博
発行所　株式会社　杏林書院
東京都文京区湯島4-2-1　〒113
TEL (03)3811-4887（代）
FAX (03)3811-9148

Printed in Japan
ISBN 4-7644-0029-4C3047

印刷所　三報社印刷株式会社
製本所　岩佐製本所

R ＜日本複写機センター委託出版物・特別扱い＞

本書の無断複写は，著作権法上の例外を除き，禁じられております．本書は，日本複写権センターへの特別委託出版物（日本複写権センター「出版物の複写利用規程」で定める特別許諾を必要とする出版物）です．本書を複写される場合は，すでに日本複写権センターと包括契約をされている方も，そのつど事前に日本複写権センター（電話 03-3401-2382）を通して当社の許諾を得てください．

〔執筆者〕

安部　孝
関東逓信病院健康管理科
青池　晟
京都府立医科大学公衆衛生
荒川　泰行
日本大学医学部第三内科
有賀　槐三
日本消化器集団検診学会理事長
有末　太郎
北海道対がん協会検診センター
浅木　茂
東北大学医学部第三内科
浅野　耕司
日本大学医学部放射線科
中馬　康男
鹿児島県厚生連農村医学研究所
土井　偉誉
岐阜大学医学部放射線科
藤井　彰
大同生命東京診療所
藤好　建史
藤好クリニック
深尾　彰
東北大学医学部公衆衛生
福本　四郎
島根医科大学第二内科
福嶋　啓祐
福嶋医院
古川　秀和
日本大学医学部第三内科
平井　貴志
日本大学医学部第三内科
平井都始子
奈良県立医科大学腫瘍放射線科
平田　一郎
大阪医科大学第二内科
久道　茂
東北大学医学部公衆衛生
樋渡　信夫
東北大学医学部第三内科
本田　利男
日本大学名誉教授
堀野　愛子
横浜市立市民病院がん検診センター
細井　薫三
多摩がん検診センター
依田　敏
横浜市立市民病院がん検診センター
池田　敏
岡山大学医学部公衆衛生
池上　文詔
関東逓信病院健康管理科
今村　哲理
札幌厚生病院消化器科
今村　清子
横浜市立市民病院がん検診センター
乾　和郎
藤田保健衛生大学第二教育病院内科
岩崎　有良
日本大学医学部第三内科
嘉悦　明彦
福岡大学医学部公衆衛生
梶山　梧朗
広島大学医学部第一内科
上坂　智子
川崎医科大学保健医療部
春日井達三
愛知県がんセンター
片倉　俊樹
東北大学医学部第三内科
勝　健一
大阪医科大学第二内科
河村　奨
山口労災病院検診センター
北　昭一
川崎医科大学保健医療部
小林　世美
愛知県がんセンター消化器内科
小土井淳則
広島大学医学部第一内科
今　勝哉
弘前大学医学部第一内科
小沼　譲
弘前大学医学部第一内科
栗原　竜一
日本大学医学部第三内科
栗原龍太郎
日本大学医学部放射線科
増田　英明
横浜市立市民病院がん検診センター
松川　昌勝
弘前市立病院内科
松浦　啓一
九州大学名誉教授
三原　修一
日本赤十字社熊本健康管理センター
三木　信夫
大阪がん予防検診センター
三浦　貴士
兵庫医科大学名誉教授
森元　富造
宮城県対がん協会がん検診センター
森山　光彦
日本大学医学部第三内科
村島　義男
札幌厚生病院消化器科
長浜　隆司
東京都がん検診センター
中嶋　均
弘前大学医学部第一内科
中澤　三郎
藤田保健衛生大学第二教育病院内科
西沢　護
東京都がん検診センター
丹羽　康正
愛知県総合保健センター消化器診断部
野本　一夫
東京都がん検診センター
野崎　良一
大腸肛門病センター高野病院
濃沼　信夫
東北大学医学部病院管理
大石　元
奈良県立医科大学腫瘍放射線科
岡村毅与志
旭川医科大学第三内科
岡野　憲義
日本大学医学部第三内科
大久保　仁
日本大学医学部第三内科
大倉　康男
東京都がん検診センター
奥嶋　一武
藤田保健衛生大学第二教育病院内科
小野　良樹
日本大学医学部第三内科
小野寺博義
宮城県立がんセンター内科
大島　明
大阪がん予防検診センター
相良　安信
徳島県総合健診センター
斎藤　明子
東京女子医科大学消化器病センター
斎藤　博
弘前大学医学部第一内科
瀬川　昂生
豊橋市立病院内科
志賀　俊明
東京都がん検診センター
重松　俊夫
福岡大学医学部公衆衛生
下田　智久
前厚生省老人保健福祉局老人保健課
相馬　悌
弘前大学医学部第一内科
隅井　浩治
広島大学医学部第一内科
鈴木　壱知
日本大学医学部第三内科
高橋　淳
東京トラック健康保険組合
多賀須幸男
関東逓信病院消化器内科
高杉　滝夫
浪岡町立病院内科
竹原　靖明
関東中央病院
竹内　義員
香川県立がん検診センター
玉置扶美代
横浜市立市民病院がん検診センター
田村　浩一
北海道対がん協会検診センター
田村　正紀
PL 東京健康管理センター
田中　正則
弘前大学医学部第二病理
田中　幸子
大阪府立成人病センター
田代　義教
日本大学医学部第三内科
手林　明雄
北海道対がん協会検診センター
土谷　春仁
伊豆逓信病院健康管理科
柘植　光夫
青森県総合健診センター
鶴田　重彦
東京都予防医学協会
浦橋　信吾
日本大学医学部放射線科
和田　豊人
弘前大学医学部第一内科
八巻　悟郎
東京都がん検診センター
山本　義信
日本大学医学部第三内科
山中　孝子
横浜市立市民病院がん検診センター
吉田　富子
横浜市立市民病院がん検診センター
吉原　正治
広島大学医学部第一内科

（ABC 順）

此为试读，需要完整PDF请访问：www.ertongbook.com

はしがき

第34回日本消化器集団検診学会総会会長を拝命いたしました際には,誠に光栄に存じますとともに，その責任の重さを痛感致しました．お陰さまで，恩師有賀槐三理事長をはじめ学会役員並びにプログラム委員の諸先生に御指導と御協力を賜ることができ，有意義な学術集会になりますように教室員ともども鋭意準備を進めてまいりました．しかし，単に学術集会が盛会裡に終了するだけではその責任を果し得ない気持ちに駆られました．そこで，長い歴史の中で多くの先達の御努力と御苦労によって積み重ねられてきた消化器集検の多くの業績をあらためて評価し，21世紀における消化器集検の在り方を展望することの必要性を常々考えておりましたので,この度,浅学非才を顧みず第34回消化器集団検診学会総会の開催を記念して「よりよい消化器集団検診のために—21世紀へのメッセージをこめて—」の刊行を思い立った次第です．

日本消化器集団検診学会は,昭和39年に日本胃集団検診学会として発足して以来34年の歩みの中で，我国のがん検診の中枢的立場を築き上げてきました．日本人の主要な死因および疾病構造が急激に変化する中で，消化器がんの罹患数は増加の一途を辿っています．これまでがん検診が，地域検診，職域検診，施設検診，外来検診，人間ドック検診など様々な様式で行われてきましたが，本学会が，これらのがん検診システムを科学的に確立し，わが国のがん対策事業の推進に果たした役割は極めて大きいものがあると思います．今日なお“やっぱり，がんの早期発見は検診に限る”というのが，多くの方々に共通した認識であることはまぎれもない事実であります．

一方，わが国では，医学・医療の進歩・発展とあいまって急速な勢いで高齢化社会を迎えつつありますが,健康問題が生活の中の関心事として,益々比重が重くなってきております．今日「集団から個への対応」の必要性が叫ばれる中で，特にその重点は単に疾病の早期発見・早期治療という「2次予防」から積極的に健康増進と疾病の予防を行って病因・原因を断つ「1次予防」へと移ってきております．消化器集団検診もこのような一般の人々の「健康に対するニーズを十分満たしてゆくためには，従来型の2次予防を目的とした健康診断だけではなく，新たな変革が求められてきているように思われます．

本書の企画にあたり，有賀槐三理事長に御相談の上，消化器の各領域における集団検診の現状とその問題点を検証し，21世紀へ向けて消化器集団検診の道標となるような成書にすることを編集方針とし，Ⅰ．総論，Ⅱ．各論，Ⅲ．集検で発見された興味ある症例，Ⅳ．消化器集団検診の将来への提言の4部構成といたしました．幸いにして，消化器集団検診の研究と実施の第一線で活躍されておられる全国の多

数の専門の先生方に御執筆を賜ることができ，内容が大変豊富で充実したものとなり，消化器集団検診の実際に広く役立つばかりでなく，末永く消化器集団検診の指針となる有意義な書として刊行することができたのではないかと自負致しております．本書が消化器集団検診に携わっておられる医師，放射技師，保健婦，事務担当者および消化器集団検診に興味を持っておられる方々に大いに活用していただいて，少しでも消化器集団検診の研究と効率のよい検診業務の実地のために役立ててていただければ著者一同の喜び，これに勝るものはありません．

最後に監修をお引受けいただきました有賀槐三理事長，そして御執筆いただきました各位に対し深甚なる感謝の意を表したいと思っております．また，本書の編集にあたり杏林書院の水内正孝殿に多大な御尽力をいただき厚く御礼を申し上げます．

平成7年4月10日

第34回日本消化器集団検診学会総会
会長　荒川　泰行

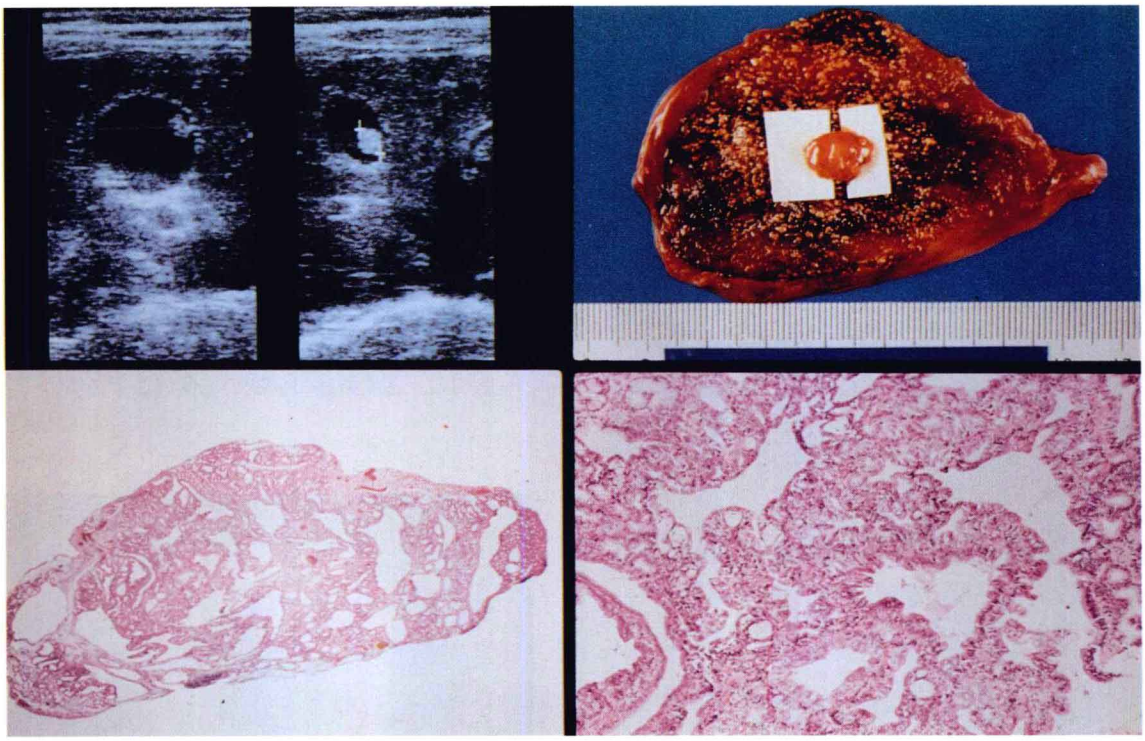

図 6-5　早期胆のうがん（深達度m）61 歳，男性[1]（本文 381 頁参照）

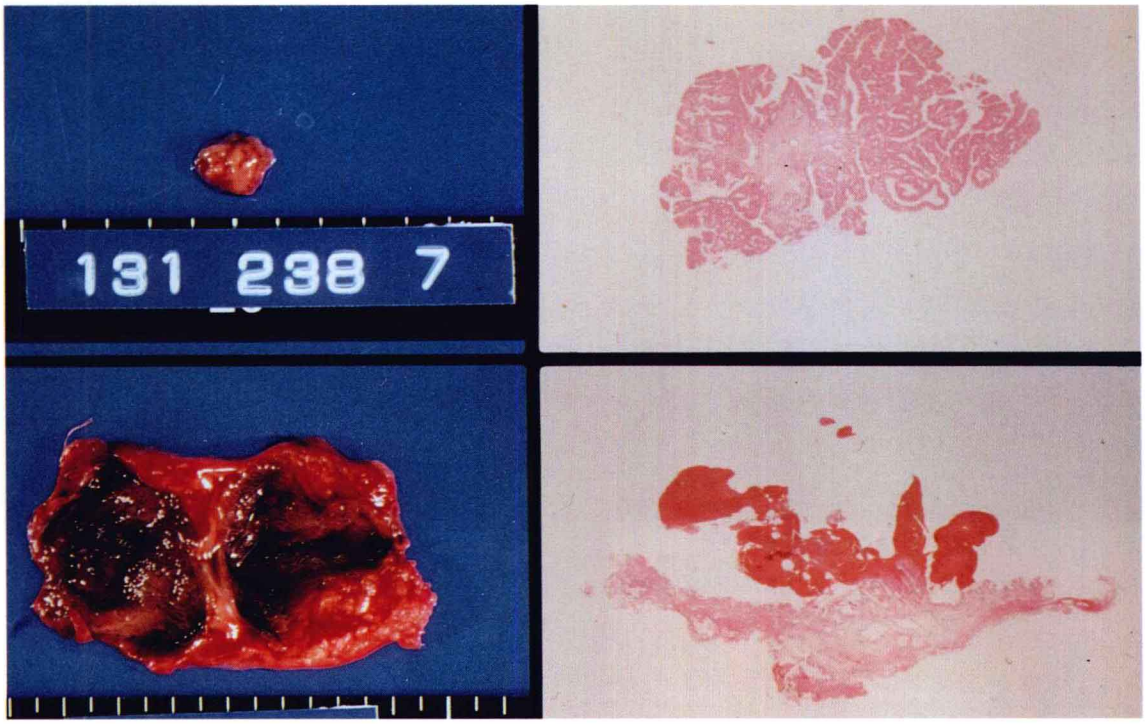

図 6-8　胆のう腺腫[5]（本文 382 頁参照）

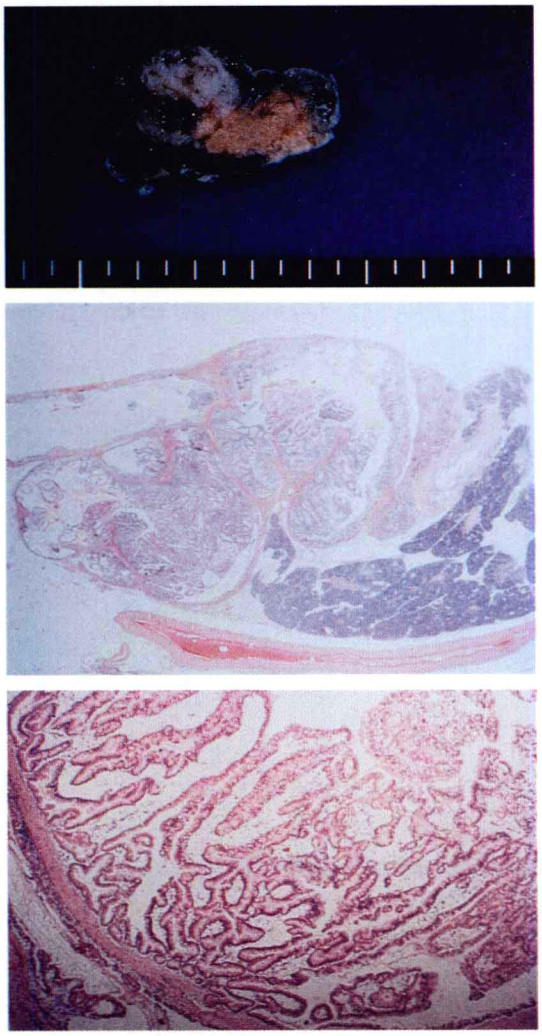

図 6-11　粘液産生膵腫瘍[12)]

（本文 384 頁参照）

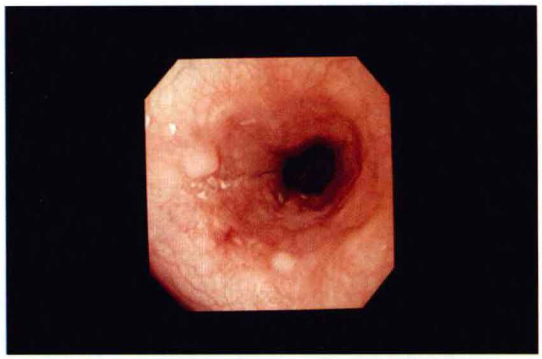

図 1-1　通常観察で病変の口側の像である．

（本文 402 頁参照）

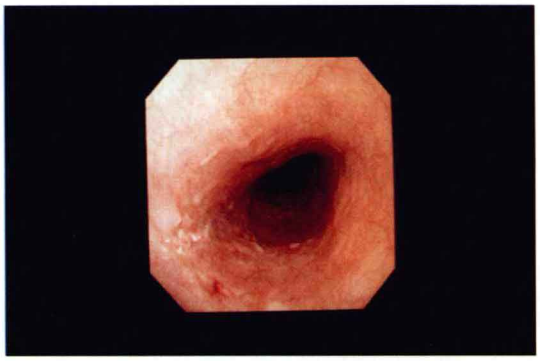

図 1-2　陥凹面の観察である．

（本文 402 頁参照）

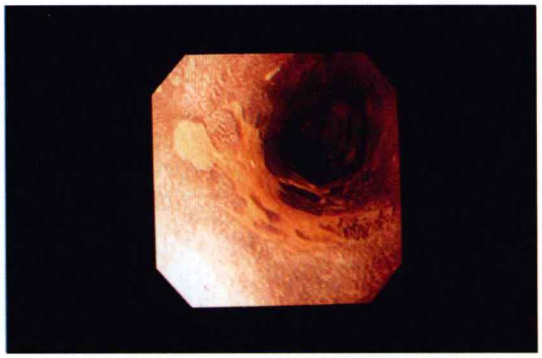

図 1-3　病変の口側のヨード染色像である．病変は境界明瞭な不染部として見られる．

（本文 402 頁参照）

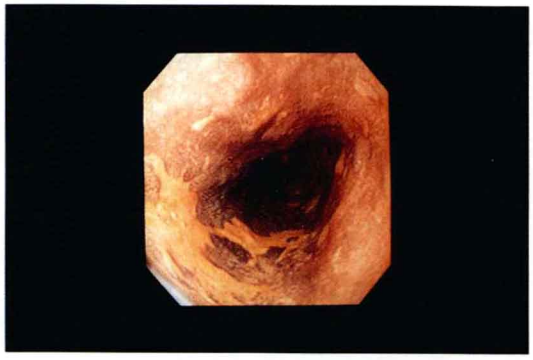

図 1-4　病変の中央から肛門側のヨード染色像である．
（本文 402 頁参照）

図 1-8　切除標本である．20×12 mm 大の不整形の陥凹がある．（本文 403 頁参照）

図 1-9　固定標本のヨード染色像である．
（本文 403 頁参照）

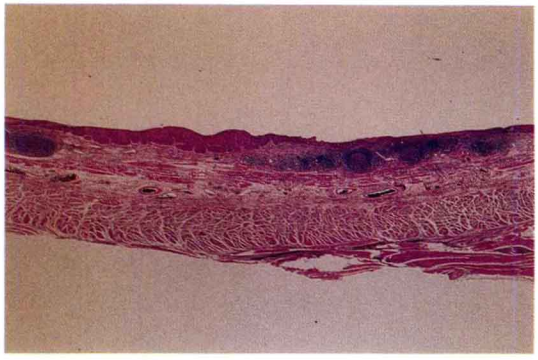

図 1-10　弱拡大像である．
（本文 404 頁参照）

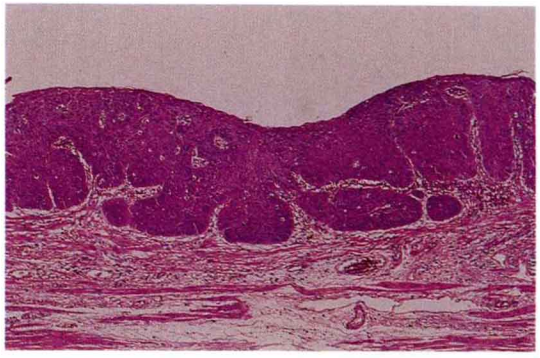

図 1-11　強拡大像である．
（本文 404 頁参照）

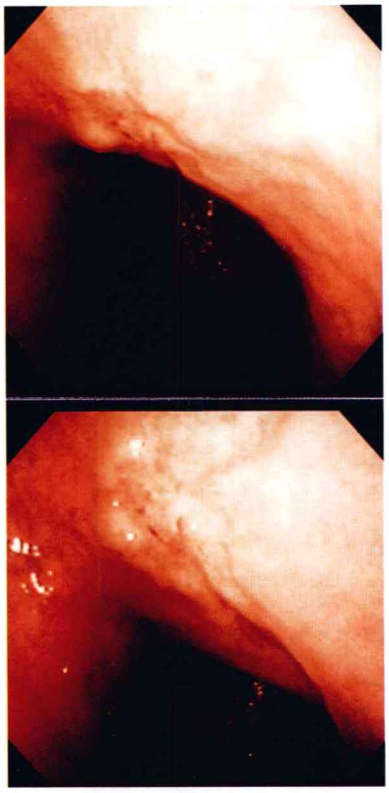

写真 1-3　症例 1．内視鏡像
体中部小弯に縦に細長い II_c 病変を認める．中心のびらんと，ゆるやかで凹凸不整のある周堤を認める．　（本文 406 頁参照）

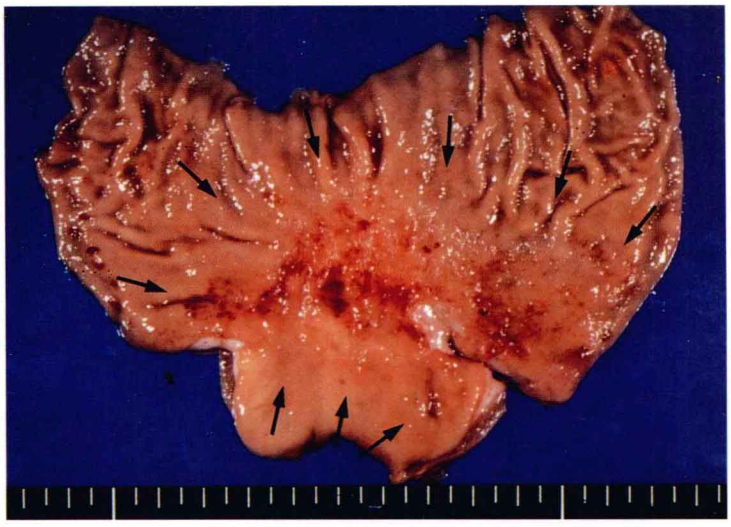

写真 1-9　症例 2．切除標本（胃亜全別）1991 年 9 月
前庭幽門部に縦 5.4 cm×横 9.2 cm の sm 浸潤の悪性リンパ腫
（本文 408 頁参照）

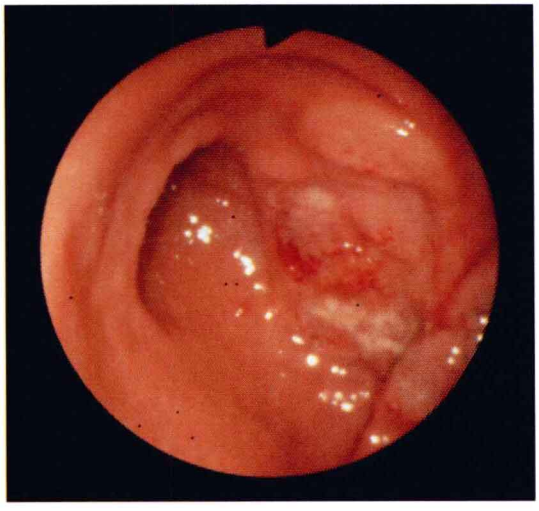

写真 2-5　胃内視鏡所見（本文 413 頁参照）

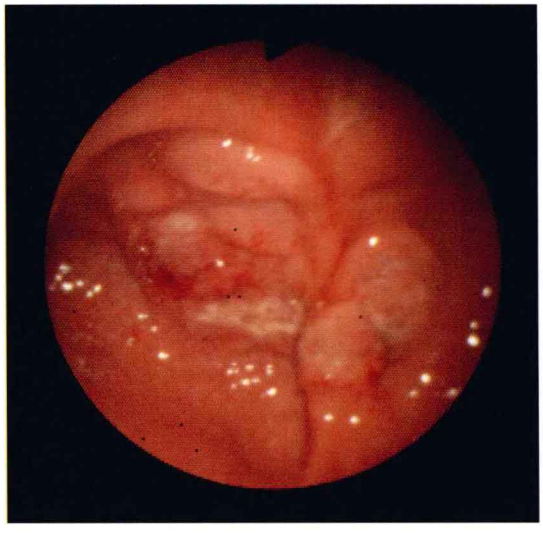

写真 2-6　胃内視鏡所見（本文 413 頁参照）

此为试读，需要完整PDF请访问：www.ertongbook.com

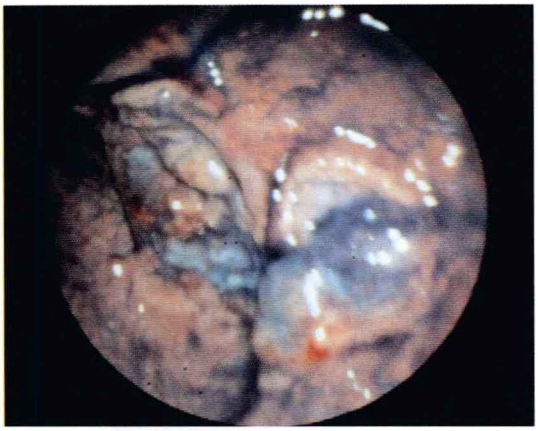

写真 2-7　胃内視鏡所見（本文 414 頁参照）

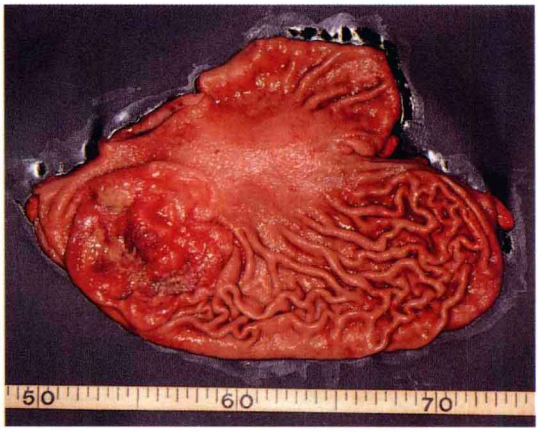

写真 2-8　切除胃肉眼所見（本文 414 頁参照）

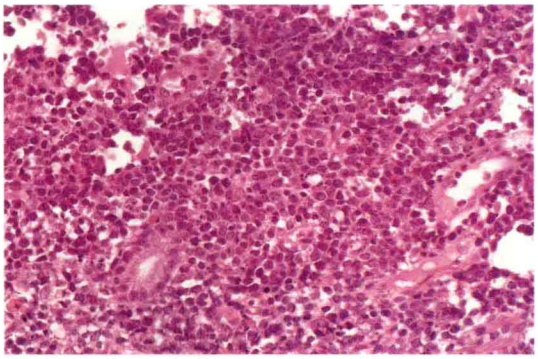

写真 2-9　病理組織学的所見（本文 414 頁参照）

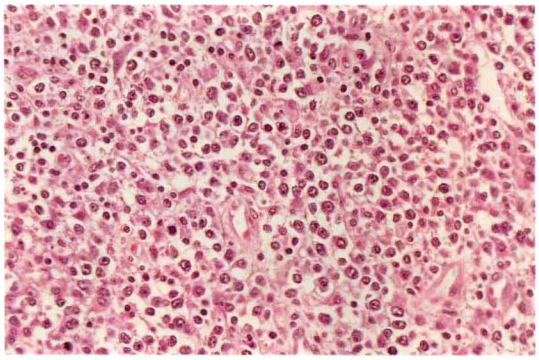

写真 2-10　切除材料所見（本文 414 頁参照）

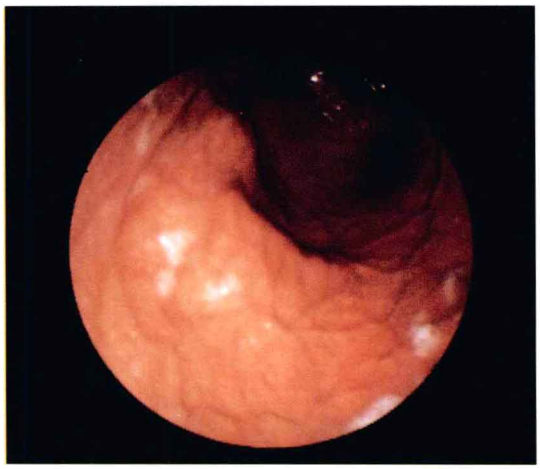

図 3-2　二次検査としてなされた胃内視鏡検査の所見. 胃粘膜面には異常所見はなかった.　（本文 417 頁参照）

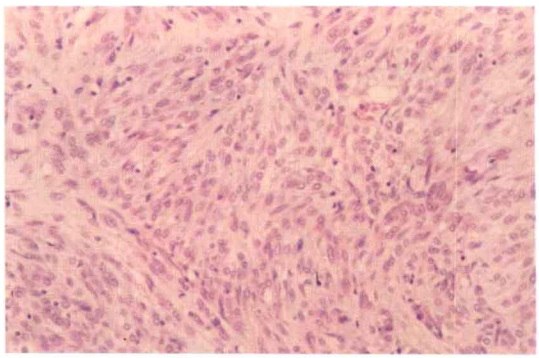

図 3-6　（本文 419 頁参照）

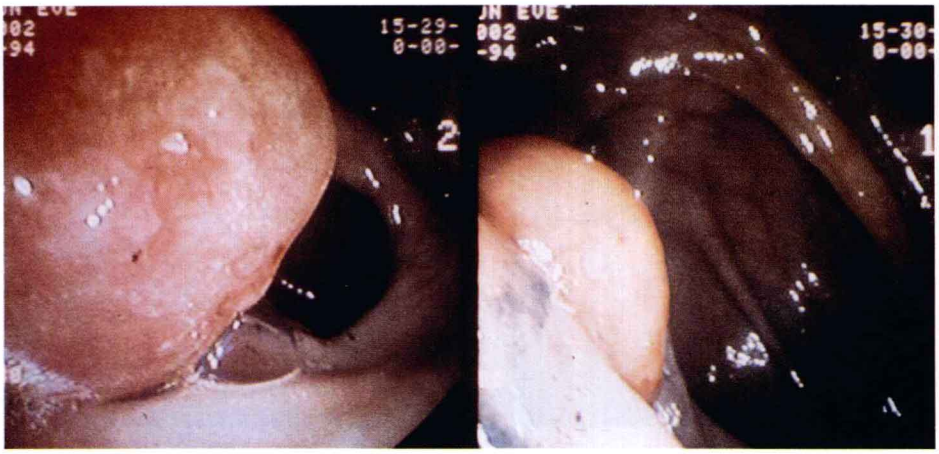

図 1-2　大腸内視鏡（初回）
回盲部に粘膜下腫瘍様の腫瘤を認めた．（本文 423 頁参照）

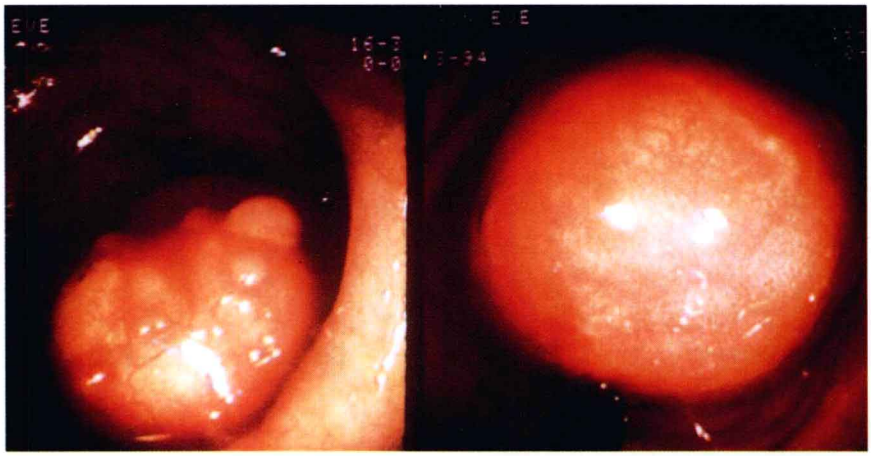

図 1-4　大腸内視鏡
回盲部には腫瘍は認められず，回腸終末部に亜有茎性腫瘍を認めた．
（本文 424 頁参照）

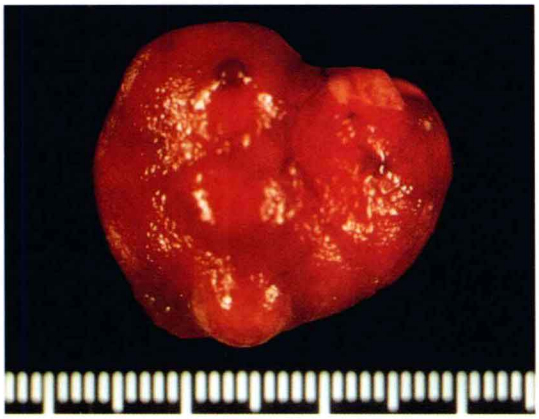

図 1-6　摘出標本肉眼所見
腫瘤は 20×20×22 mm で，一部凹凸，びらんを伴った正常粘膜で覆われている．（本文 425 頁参照）

図 1-7　摘出標本割面（本文 425 頁参照）

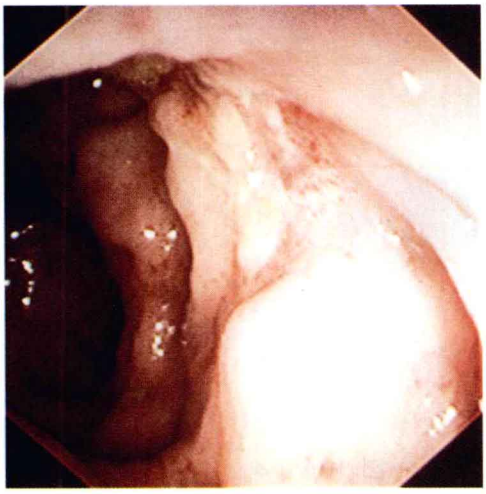

図 2-3　（本文 428 頁参照）

図 2-4　（本文 428 頁参照）

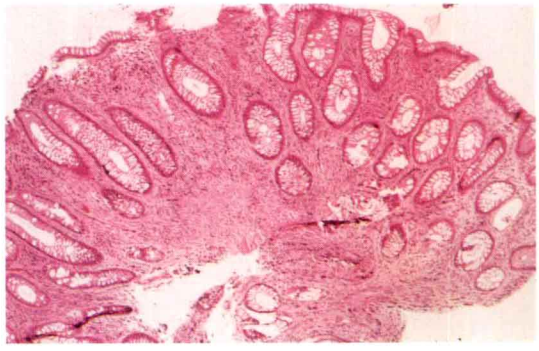

図 2-5
（本文 429 頁参照）

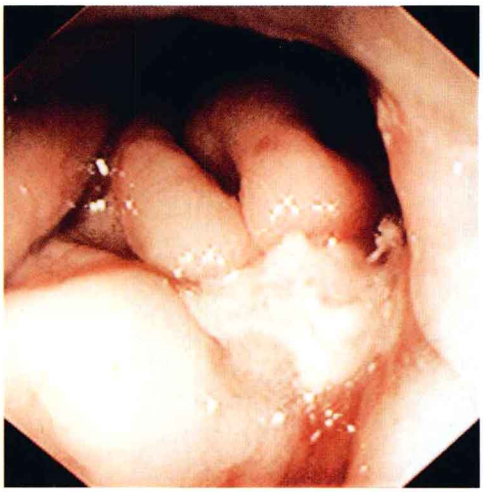

図 2-6 （本文 429 頁参照）

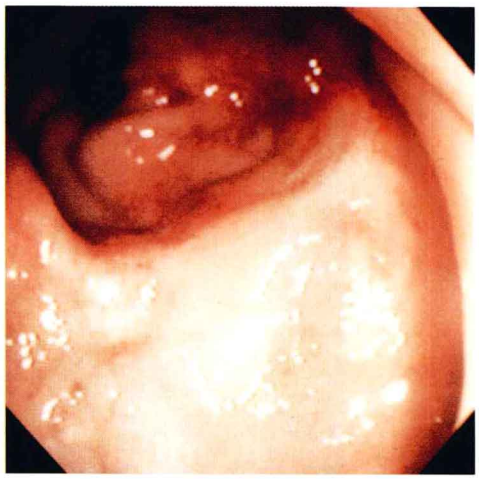

図 2-7 （本文 429 頁参照）

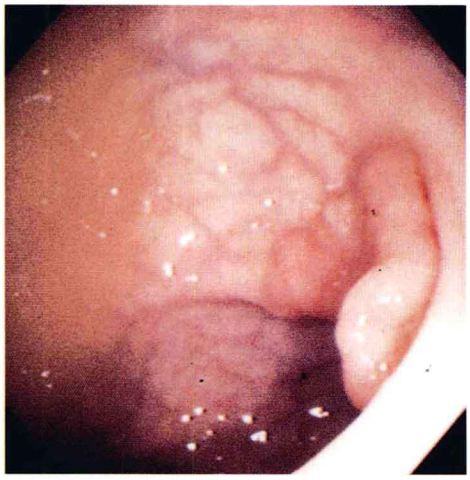

図 2-9 （本文 429 頁参照）

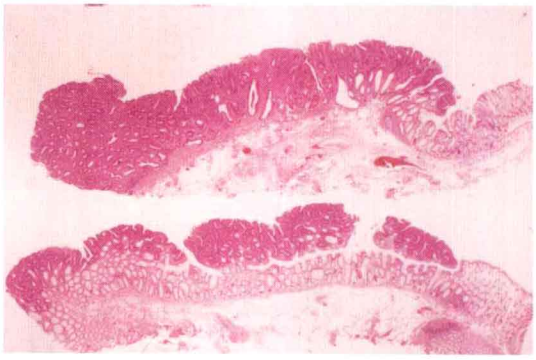

図 2-10 （本文 429 頁参照）

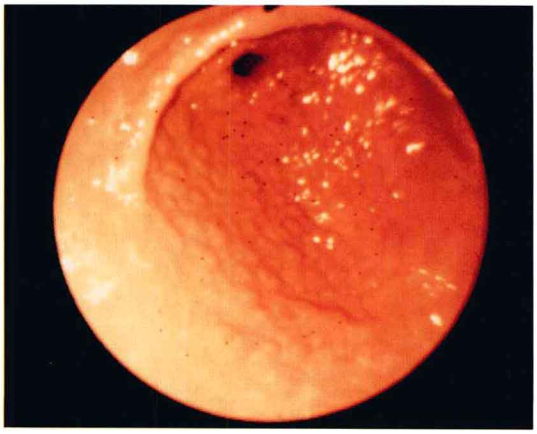

図 3-4 上部消化管内視鏡写真
（本文 432 頁参照）

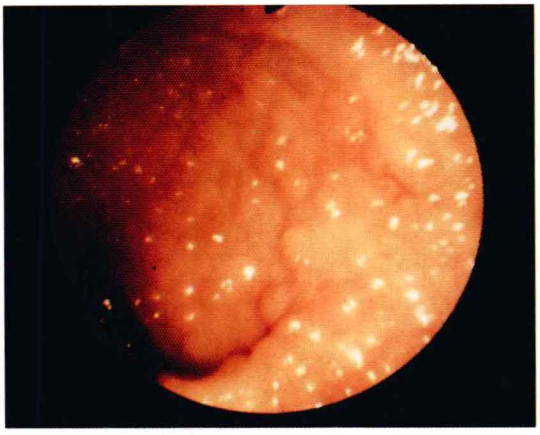

a

b

図 3-5　a：大腸内視鏡写真　b：インジゴカルミン散布像（本文 433 頁参照）

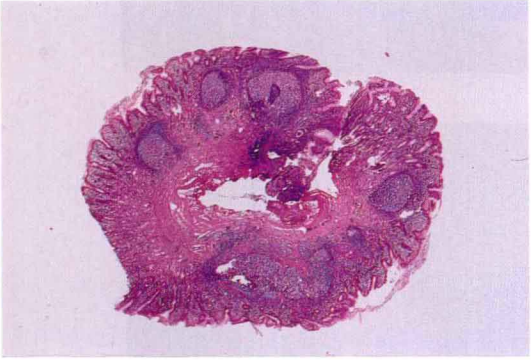

図 3-6　胃病理組織所見（本文 433 頁参照）

図 3-7　大腸病理組織所見（本文 433 頁参照）

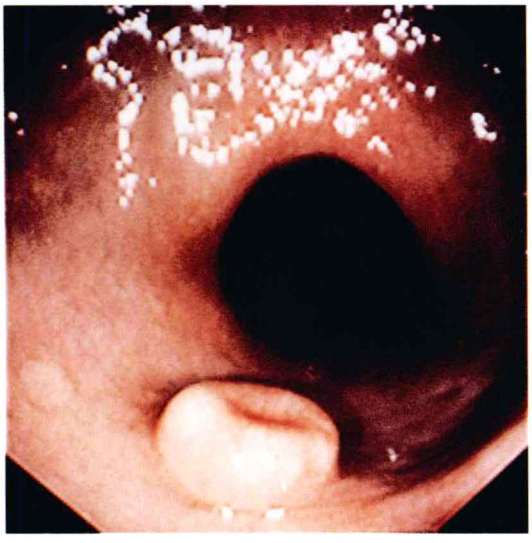

図 4-3　内視鏡所見（本文 436 頁参照）

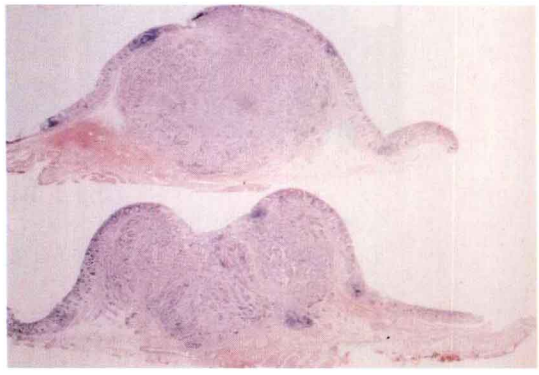

図 4-5　ルーペ像（本文 438 頁参照）

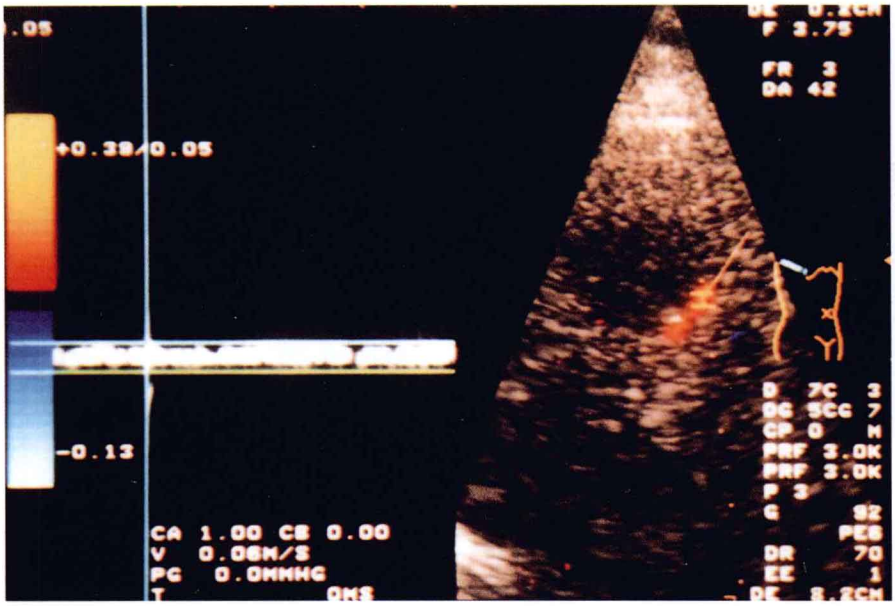

B

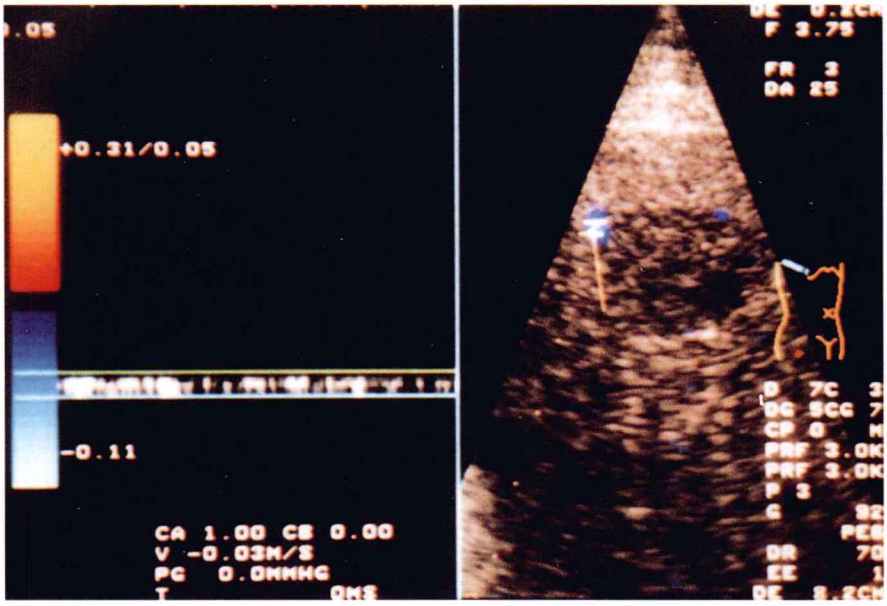

C

図 3-1 B, C　カラードプラ像

腫瘍辺縁を取り囲むバスケットパターンの血液像を2本認める．流速波形はいずれも通常波をしめす．(本文 449 頁参照)

此为试读，需要完整PDF请访问：www.ertongbook.com