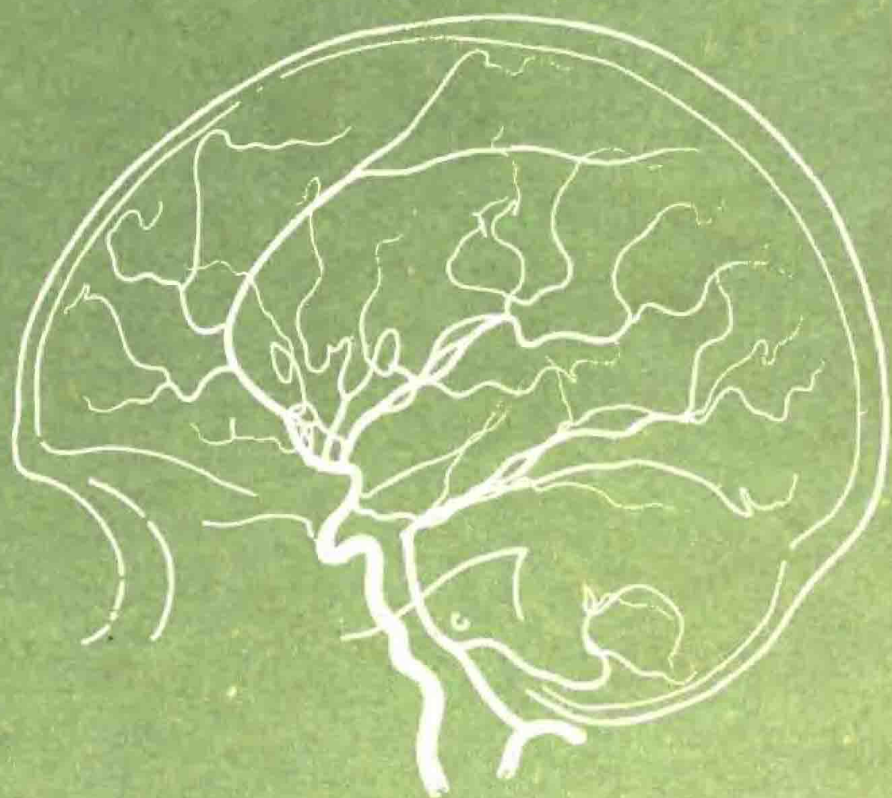

# 脑血管造影图谱

沈阳军区总医院

# 脑血管造影图谱

沈阳军区总医院

---

# 前 言

自1927年脑血管造影首次在临床上应用以来，现已成为诊断神经系统疾病的重要方法之一。随着血管造影剂、X线摄影装置和造影技术的不断改进，其诊断价值日益提高，应用范围也逐渐扩大。我院自1959年9月至1976年9月共进行脑血管造影检查1,341例，造影方法包括颈动脉穿刺、锁骨下动脉穿刺、肱动脉逆行及椎动脉穿刺等。由于条件所限，未能常规地进行静脉期造影。为了提高今后诊断水平，我们从这些资料中选编了一些典型图例，并收集一些近年来国内外的资料汇成此册，以供临床和教学时参考。本册共分两篇：第一篇为正常脑血管造影部分，除介绍造影的正常所见外，为了帮助观片时对造影所见的理解和分析，还增加一些脑血管的X线局部解剖线条图和文献上介绍的一些脑血管造影的测量方法；第二篇为异常脑血管造影部分，所选的照片除个别注明者外，均为经手术证实诊断者。此外，在复习文献的基础上，将近年来有关脑血管造影方面的进展，以文献综述的方式作为本书的附篇。本册的所有X线照片均为我院的资料，有些线条图则是由文献中转引来的，希望得以弥补我们直接经验的局限性。由于我们的水平所限，错误之处在所难免，希读者批评指正。

沈阳军区总医院

一九七六年十二月

# 毛主席语录

人类总得不断地总结经验，有所发现，有所发明，有所创造，有所前进。

我们的提高，是在普及基础上的提高；我们的普及，是在提高指导下的普及。

世上无难事，只要肯登攀。

# 目 录

## 第一篇 正常脑血管造影

第一章 脑血管造影的正常所见	3	第29图 小脑上动脉	39
第一节 动脉期	3	第30图 大脑后动脉	40
第1图 前后位正常颈动脉造影(之一)	3	第31图 脑底动脉环	42
第2图 侧位正常颈动脉造影(之一)	4	第三节 颅内静脉系统	44
第3图 前后位正常颈动脉造影(之二)	5	第32图 大脑浅层静脉	44
第4图 侧位正常颈动脉造影(之二)	6	第33图 大脑深部静脉	45
第5图 半轴位正常椎动脉造影(之一)	7	第34图 静脉角	48
第6图 侧位正常椎动脉造影	8	第35图 幕下静脉	50
第7图 半轴位正常椎动脉造影(之二)	9	第36图 静脉窦	52
第8图 半轴位正常全颅脑血管造影	10	第四节 其它	53
第9图 侧位全颅脑血管造影	11	第37图 脑膜的供应动脉	53
第10图 正常颈动脉造影——颈段	12	第38图 颅内外动脉的侧支循环	54
第11图 侧位正常颈动脉造影——分布 颅区的颈外动脉分支	13	第39图 大脑镰与大脑前动脉的解剖 关系	55
第二节 静脉期	14	第40图 小脑幕切迹与其附近动脉的 解剖关系	56
第12图 侧位正常幕上静脉	14	第41图 脑室与其周围血管的解剖关系	57
第13图 前后位正常幕上静脉	15	第三章 脑血管造影的测量	58
第14图 侧位正常幕下静脉	16	第一节 动脉的测量	58
第15图 半轴位正常幕下静脉	17	第42图 颈内动脉的测量	58
第16图 前后位正常静脉窦	18	第43图 大脑中动脉主干的测量	59
第二章 脑血管造影的解剖	19	第44图 大脑中动脉主要分支的定位	61
第17图 颈动脉和椎动脉的颅外部分	19	第45图 侧裂点的测量	64
第一节 颈内动脉系统	20	第46图 侧裂三角的测量	65
第18图 颈内动脉——颅内部分	20	第47图 大脑前动脉的测量	66
第19图 眼动脉	22	第48图 脉络膜前动脉的测量	68
第20图 后交通动脉	24	第49图 豆纹动脉的测量	70
第21图 脉络膜前动脉	25	第50图 小脑下后动脉的测量	72
第22图 大脑前动脉	26	第51图 脉络膜后动脉的测量	74
第23图 大脑中动脉	28	第二节 静脉的测量	75
第24图 回返动脉和豆纹动脉	32	第52图 静脉角的测量	75
第二节 椎动脉系统	33	第53图 大脑深部静脉的测量	78
第25图 椎动脉	33	第54图 大脑内静脉的测量	80
第26图 小脑下后动脉	34	第55图 静脉窦的颅骨投影测量	80
第27图 基底动脉	36		
第28图 小脑下前动脉	37		

## 第二篇 异常脑血管造影

<p><b>第四章 颅内肿瘤定位</b> ..... 83</p> <p><b>第一节 大脑半球肿瘤定位</b></p> <p>    <b>诊断提要</b> ..... 83</p> <p>    第56图 前后位大脑前动脉不同形态     移位的意义 ..... 83</p> <p>    第57图 侧位上对大脑半球肿瘤位置的     推测 ..... 85</p> <p>    第58图 额极征和大脑镰征 ..... 88</p> <p>    第59图 小脑幕切迹下疝 ..... 89</p> <p>    第60图 枕大孔疝 ..... 93</p> <p><b>第二节 额叶肿瘤</b> ..... 94</p> <p>    第61图 额极肿瘤 (之一) ..... 94</p> <p>    第62图 额极肿瘤 (之二) ..... 96</p> <p>    第63图 额叶凸面肿瘤 (之一) ..... 98</p> <p>    第64图 额叶凸面肿瘤 (之二) ..... 100</p> <p>    第65图 额叶凸面肿瘤 (之三) ..... 102</p> <p>    第66图 额叶矢状窦旁肿瘤 (之一) ... 105</p> <p>    第67图 额叶矢状窦旁肿瘤 (之二) ... 106</p> <p>    第68图 额叶大脑镰旁肿瘤 ..... 108</p> <p>    第69图 额叶底部肿瘤突入侧室     前角 ..... 110</p> <p>    第70图 额叶跨矢状窦肿瘤 ..... 112</p> <p><b>第三节 顶叶肿瘤</b> ..... 115</p> <p>    第71图 顶叶大脑镰旁肿瘤 (之一) ..... 115</p> <p>    第72图 顶叶大脑镰旁肿瘤 (之二) ... 116</p> <p>    第73图 顶叶矢状窦旁肿瘤 ..... 118</p> <p>    第74图 顶叶凸面肿瘤 (之一) ..... 120</p> <p>    第75图 顶叶凸面肿瘤 (之二) ..... 122</p> <p><b>第四节 颞叶肿瘤</b> ..... 124</p> <p>    第76图 颞叶前中部肿瘤 (之一) ..... 124</p> <p>    第77图 颞叶前中部肿瘤 (之二) ..... 126</p> <p>    第78图 颞叶前中部肿瘤 (之三) ..... 128</p> <p>    第79图 颞叶后部肿瘤 (之一) ..... 130</p> <p>    第80图 颞叶后部肿瘤 (之二) ..... 132</p> <p>    第81图 颞叶深部肿瘤 ..... 134</p> <p><b>第五节 后部跨叶肿瘤</b> ..... 136</p> <p>    第82图 顶枕叶肿瘤 ..... 136</p> <p>    第83图 枕颞叶肿瘤 ..... 138</p> <p>    第84图 颞顶枕叶肿瘤 ..... 140</p> <p><b>第六节 鞍区肿瘤</b> ..... 142</p> <p>    第85图 鞍上肿瘤 ..... 142</p>	<p>    第86图 鞍上前部肿瘤 (之一) ..... 144</p> <p>    第87图 鞍上前部肿瘤 (之二) ..... 146</p> <p>    第88图 鞍上前部肿瘤 (之三) ..... 148</p> <p>    第89图 鞍旁后部肿瘤 ..... 150</p> <p><b>第七节 颅前窝、蝶骨嵴和颅中 窝肿瘤</b> ..... 154</p> <p>    第90图 颅前窝肿瘤 (之一) ..... 154</p> <p>    第91图 颅前窝肿瘤 (之二) ..... 156</p> <p>    第92图 蝶骨嵴肿瘤 (之一) ..... 158</p> <p>    第93图 蝶骨嵴肿瘤 (之二) ..... 160</p> <p>    第94图 蝶骨嵴肿瘤 (之三) ..... 162</p> <p>    第95图 蝶骨嵴肿瘤 (之四) ..... 163</p> <p>    第96图 颅中窝肿瘤 ..... 164</p> <p>    第97图 颅前、中窝肿瘤 ..... 166</p> <p><b>第八节 深部肿瘤</b> ..... 168</p> <p>    第98图 基底节与丘脑肿瘤 (之一) ... 168</p> <p>    第99图 基底节与丘脑肿瘤 (之二) ... 170</p> <p>    第100图 基底节与丘脑肿瘤 (之三) ... 172</p> <p>    第101图 侧脑室肿瘤 (之一) ..... 174</p> <p>    第102图 侧脑室肿瘤 (之二) ..... 178</p> <p>    第103图 胼胝体肿瘤 ..... 180</p> <p>    第104图 第三脑室前部肿瘤 ..... 182</p> <p>    第105图 第三脑室后部肿瘤 ..... 184</p> <p><b>第九节 颅后窝肿瘤</b> ..... 186</p> <p>    第106图 小脑半球肿瘤 ..... 186</p> <p>    第107图 颅后窝中线部肿瘤 (之一) ..... 188</p> <p>    第108图 颅后窝中线部肿瘤 (之二) ..... 190</p> <p>    第109图 小脑桥脑角肿瘤 (之一) ..... 192</p> <p>    第110图 小脑桥脑角肿瘤 (之二) ..... 194</p> <p><b>第五章 颅内肿瘤定性</b> ..... 195</p> <p><b>第一节 脑膜瘤</b> ..... 195</p> <p>    第111图 脑膜瘤 (之一) ..... 195</p> <p>    第112图 脑膜瘤 (之二) ..... 196</p> <p>    第113图 脑膜瘤 (之三) ..... 197</p> <p>    第114图 脑膜瘤 (之四) ..... 198</p> <p>    第115图 脑膜瘤 (之五) ..... 199</p> <p>    第116图 脑膜瘤 (之六) ..... 200</p> <p>    第117图 脑膜瘤 (之七) ..... 201</p> <p>    第118图 脑膜瘤 (之八) ..... 204</p> <p>    第119图 脑膜瘤 (之九) ..... 206</p> <p><b>第二节 胶质母细胞瘤</b> ..... 207</p>
---	--

第120图	胶质母细胞瘤 (之一) .....	207	
第121图	胶质母细胞瘤 (之二) .....	208	
第122图	胶质母细胞瘤 (之三) .....	209	
第123图	胶质母细胞瘤 (之四) .....	210	
第124图	胶质母细胞瘤 (之五) .....	211	
第125图	胶质母细胞瘤 (之六) .....	212	
第126图	胶质母细胞瘤 (之七) .....	213	
第127图	胶质母细胞瘤 (之八) .....	214	
第128图	胶质母细胞瘤 (之九) .....	215	
<b>第三节 转移瘤</b> .....			216
第129图	转移瘤 (之一) .....	216	
第130图	转移瘤 (之二) .....	217	
第131图	转移瘤 (之三) .....	218	
第132图	转移瘤 (之四) .....	219	
<b>第六章 脑血管疾患</b> .....			220
<b>第一节 脑血管畸形</b> .....			220
第133图	动静脉畸形 (之一) .....	220	
第134图	动静脉畸形 (之二) .....	221	
第135图	动静脉畸形 (之三) .....	222	
第136图	动静脉畸形 (之四) .....	224	
第137图	动静脉畸形 (之五) .....	226	
第138图	动静脉畸形 (之六) .....	228	
第139图	动静脉畸形 (之七) .....	230	
第140图	动静脉畸形 (之八) .....	232	
第141图	动静脉畸形 (之九) .....	235	
第142图	动静脉畸形 (之十) .....	236	
第143图	动静脉畸形 (之十一) .....	238	
第144图	动静脉畸形 (之十二) .....	240	
第145图	动静脉畸形 (之十三) .....	242	
<b>第二节 动脉瘤</b> .....			244
第146图	动脉瘤 (之一) .....	244	
第147图	动脉瘤 (之二) .....	246	
第148图	动脉瘤 (之三) .....	247	
<b>第三节 颈内动脉海绵窦瘘</b> .....			248
第149图	自发性颈内动脉海绵窦瘘 .....	248	
<b>第四节 高血压性脑出血</b> .....			250
第150图	高血压性脑出血 .....	250	
<b>第五节 脑血管闭塞</b> .....			252
第151图	脑动脉血栓形成 (之一) .....	252	
第152图	脑动脉血栓形成 (之二) .....	253	
第153图	脑动脉血栓形成 (之三) .....	254	
第154图	脑血管痉挛 .....	256	
第155图	脑动脉硬化 .....	257	
<b>第七章 颅脑损伤</b> .....			258
<b>第一节 颅内血肿</b> .....			258
第156图	硬脑膜外血肿 (之一) .....	258	
第157图	硬脑膜外血肿 (之二) .....	259	
第158图	硬脑膜下积液 .....	260	
第159图	多发性颅内血肿 .....	261	
第160图	慢性硬脑膜下血肿 .....	262	
<b>第二节 外伤性颈内动脉海绵窦瘘</b> .....			264
第161图	颈内动脉海绵窦瘘 (之一) .....	264	
第162图	颈内动脉海绵窦瘘 (之二) .....	266	
<b>第三节 脑萎缩</b> .....			268
第163图	外伤性脑萎缩 .....	268	
<b>第八章 颅内感染性疾病及其它</b> .....			270
<b>第一节 脑脓肿</b> .....			270
第164图	脑脓肿 (之一) .....	270	
第165图	脑脓肿 (之二) .....	271	
第166图	脑脓肿 (之三) .....	272	
<b>第二节 脑结核瘤</b> .....			274
第167图	结核瘤 .....	274	
<b>第三节 其它</b> .....			276
第168图	脑积水 .....	276	
第169图	颞角扩大 .....	278	
第170图	垂体功能低下 .....	280	

### 附篇 脑血管造影的进展 (文献综述)

<b>I 脑血管造影剂及造影方法</b> .....	285
一、脑血管造影剂的进展 .....	285
二、造影方法的改进 .....	285
<b>II 脑血管病理生理学的观察及其临床意义</b> .....	290
一、出现异常血管及早期静脉充盈 .....	290
二、脑血管造影中的脑血管运动功能试验 .....	290
三、血管造影上诊断“脑死”的标准 .....	291
<b>III 脑血管的放射线解剖学</b> .....	292
一、鞍区附近的血管 .....	292
二、丘脑及基底节的供应动脉 .....	295

三、脉络丛和脉络膜静脉·····	296
四、松果体区的血管·····	297
五、大脑白质静脉·····	299
六、侧脑室室管膜下静脉·····	299
七、颅后窝静脉·····	303
<b>IV 颅内肿瘤</b> ·····	308
一、幕上肿瘤的定位诊断·····	308
二、颅后窝肿瘤的定位诊断·····	311
三、颅内肿瘤的定性诊断·····	314
<b>V 脑血管性疾病</b> ·····	318
一、脑血管闭塞·····	318
二、颅内动脉瘤·····	321
三、动静脉畸形·····	323
四、海绵窦动静脉瘘·····	324

五、高血压性脑出血·····	325
<b>VI 颅脑损伤</b> ·····	327
一、颅内血肿·····	327
二、创伤引起的非占位性病变·····	329
<b>VII 炎症性疾病</b> ·····	331
一、脑脓肿·····	331
二、其它·····	331
<b>VIII 先天性畸形</b> ·····	333
一、脑积水·····	333
二、Chiari 畸形·····	335
三、胼胝体发育不良及胼胝体脂肪瘤·····	336
四、其它·····	336
<b>参考资料</b> ·····	337



第 一 篇  
正 常 脑 血 管 造 影



第一节 动脉期

第 1 图 前后位正常颈动脉造影(之一)

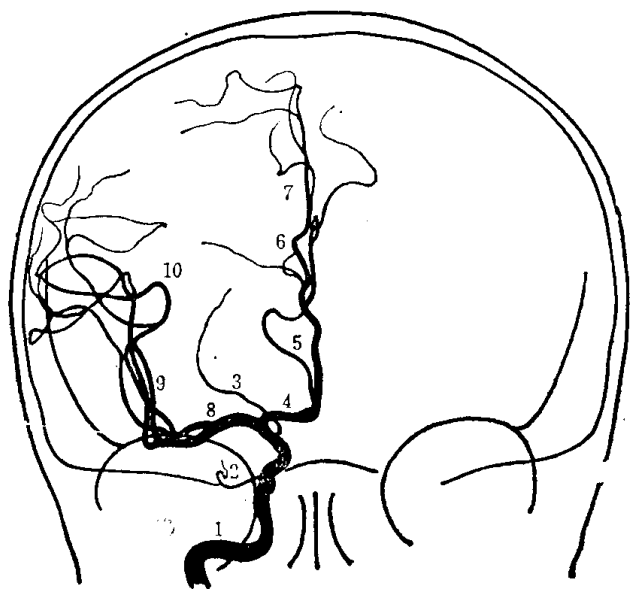
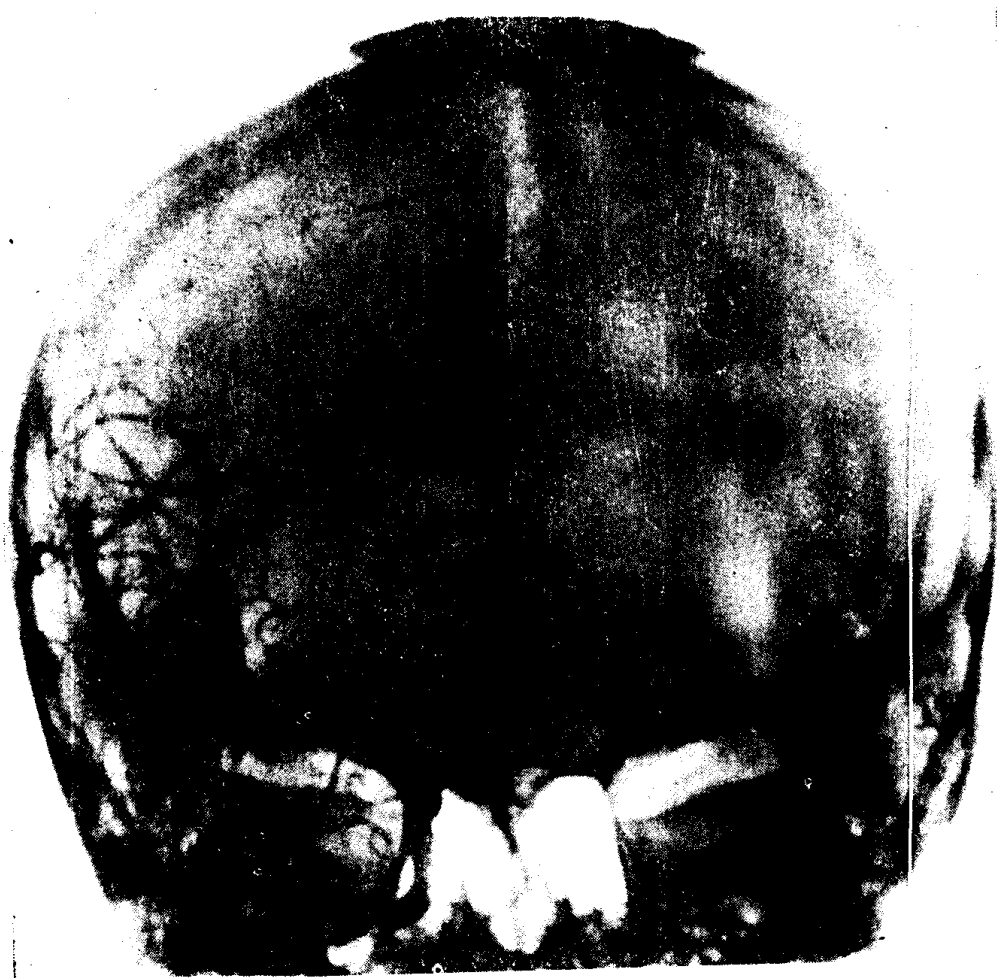
图 1 颈动脉造影  
(前后位)

- 1. 颈内动脉
- 2. 眼动脉
- 3. 脉络膜前动脉
- 4. 大脑前动脉
- 5. 额极动脉
- 6. 胼缘动脉
- 7. 胼周动脉
- 8. 大脑中动脉
- 9. 侧裂动脉群
- 10. 侧裂点

第 2 图 侧位正常颈动脉造影 (之一)

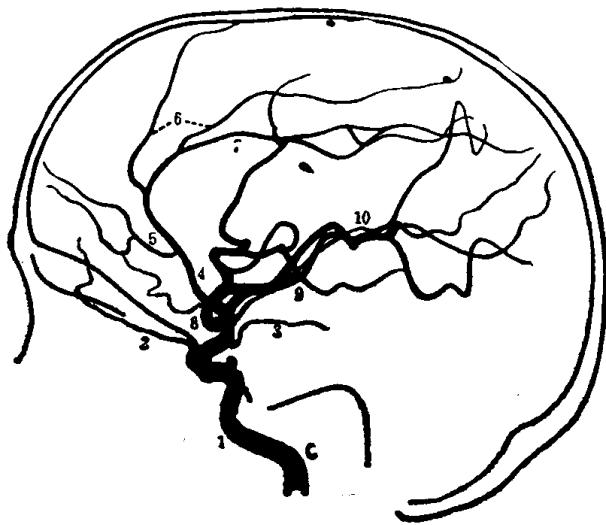
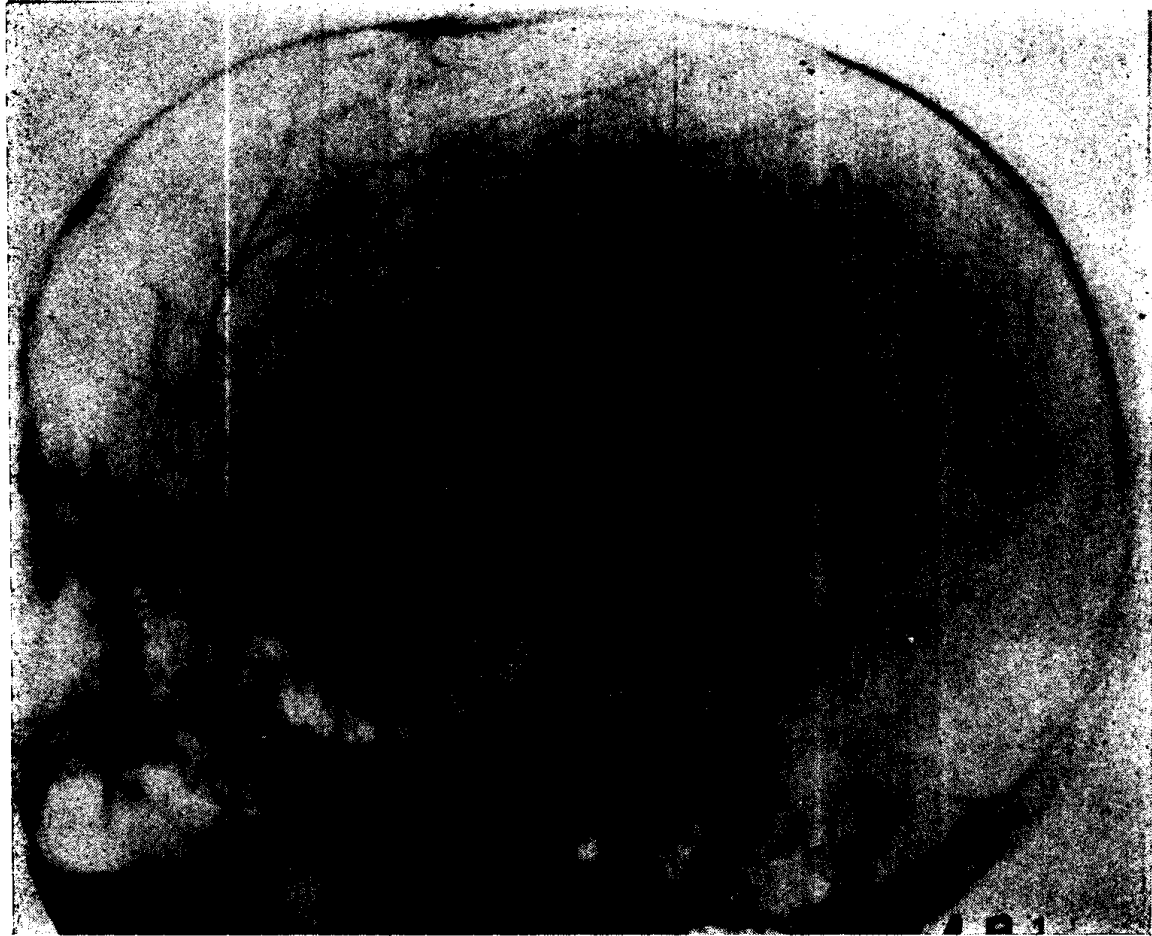
图 2 颈动脉造影  
(侧位)

1. 颈内动脉
2. 眼动脉
3. 脉络膜前动脉
4. 大脑前动脉
5. 额极动脉
6. 腭缘动脉
7. 腭周动脉
8. 大脑中动脉
9. 侧裂动脉群
10. 侧裂点

### 第 3 图 前后位正常颈动脉造影 (之二)

(与第2图为同一病例)

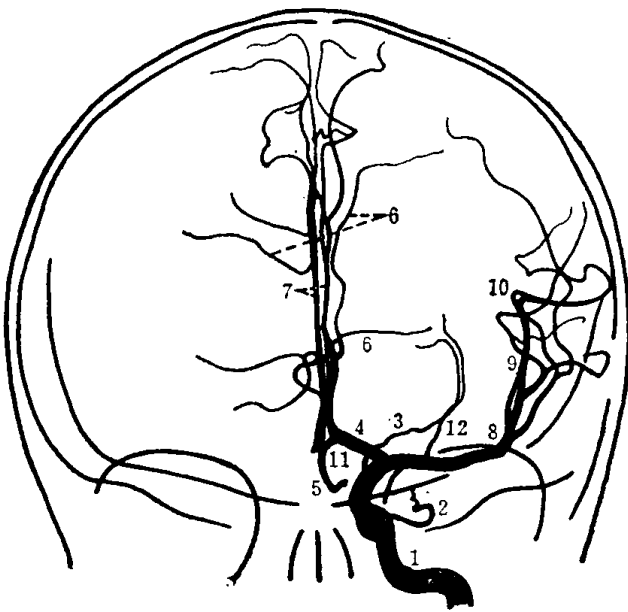
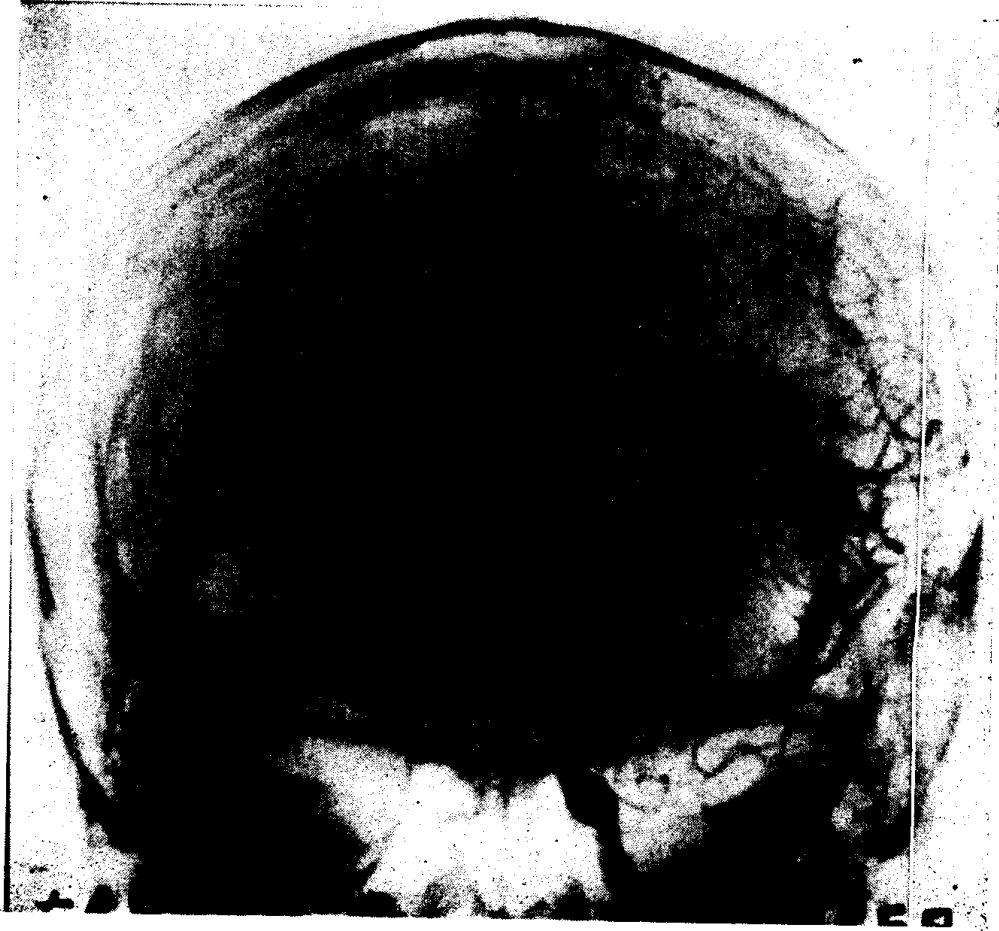


图 3 颈动脉造影  
(前后位)

- 1. 颈内动脉 2. 眼动脉 3. 脉络膜前动脉 4. 大脑前动脉 5. 额极动脉 6. 胼缘动脉 7. 胼周动脉 8. 大脑中动脉 9. 侧裂动脉群 10. 侧裂点 11. 前交通动脉 12. 豆纹动脉

第 4 图 侧位正常颈动脉造影 (之二)

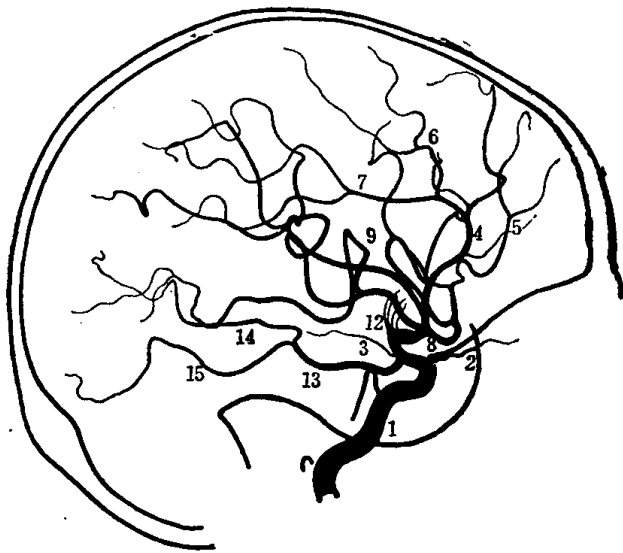
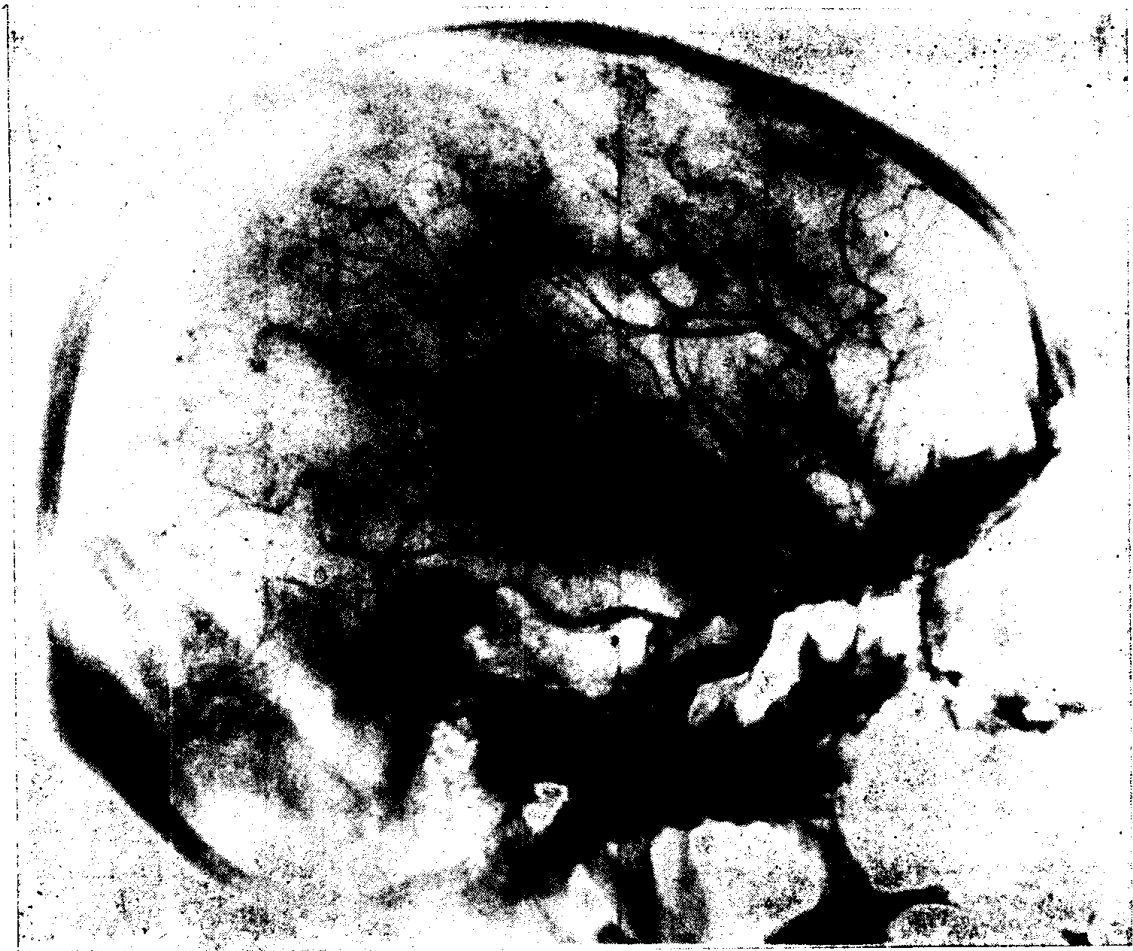

图4 颈动脉造影  
(侧位)

1. 颈内动脉 2. 眼动脉 3. 脉络膜前动脉 4. 大脑前动脉 5. 额极动脉 6. 胼缘动脉 7. 胼周动脉 8. 大脑中动脉 9. 侧裂动脉群 12. 豆纹动脉 13. 大脑后动脉 14. 大脑后动脉枕支 15. 大脑后动脉颞支

第 5 图 半轴位正常椎动脉造影 (之一)

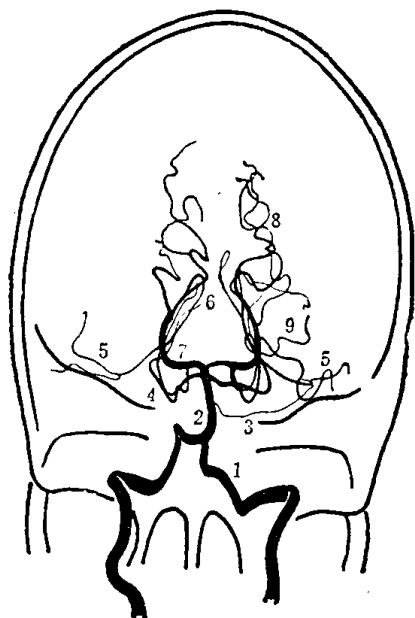
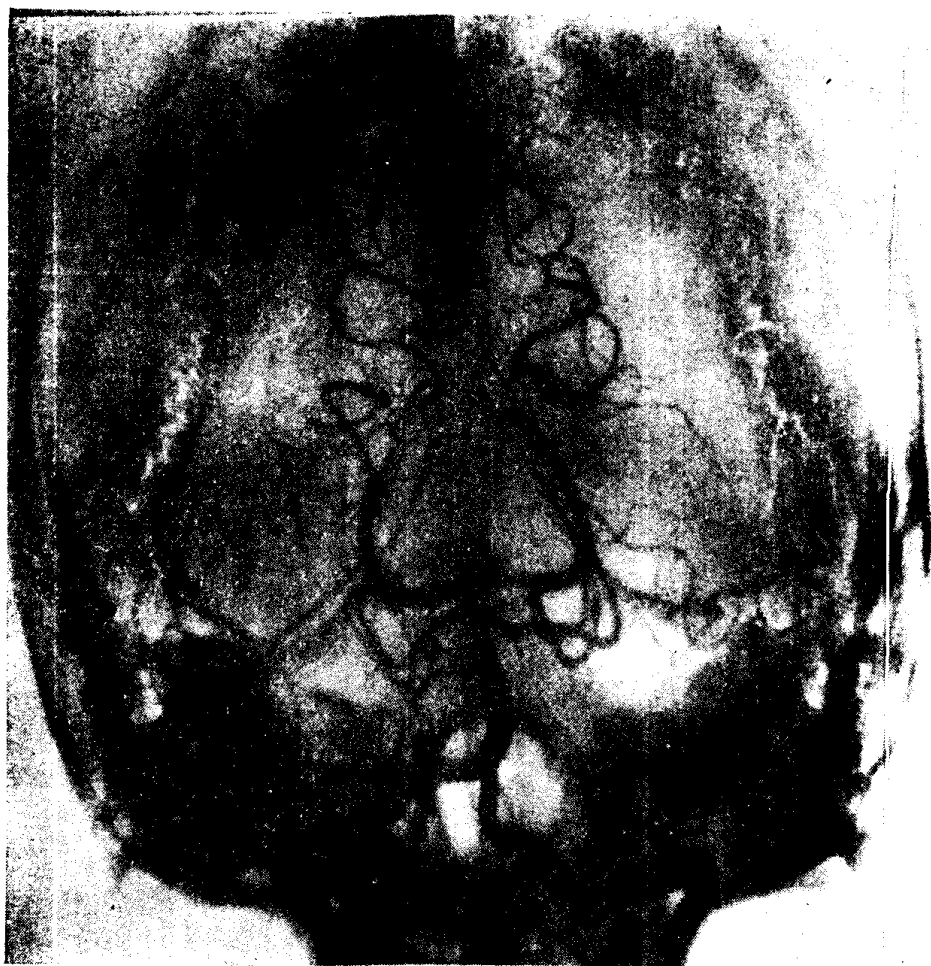

图 5 椎动脉造影  
(半轴位)

- 1. 椎动脉 2. 基底动脉 3. 小脑下前动脉 4. 小脑上动脉 5. 小脑上动脉外侧支 6. 小脑上动脉内侧支 7. 大脑后动脉 8. 大脑后动脉枕支 9. 大脑后动脉颞支

## 第 6 图 侧位正常椎动脉造影

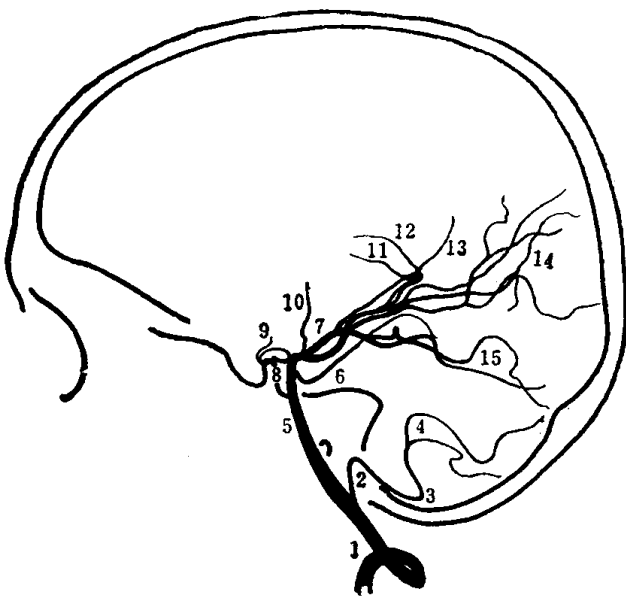
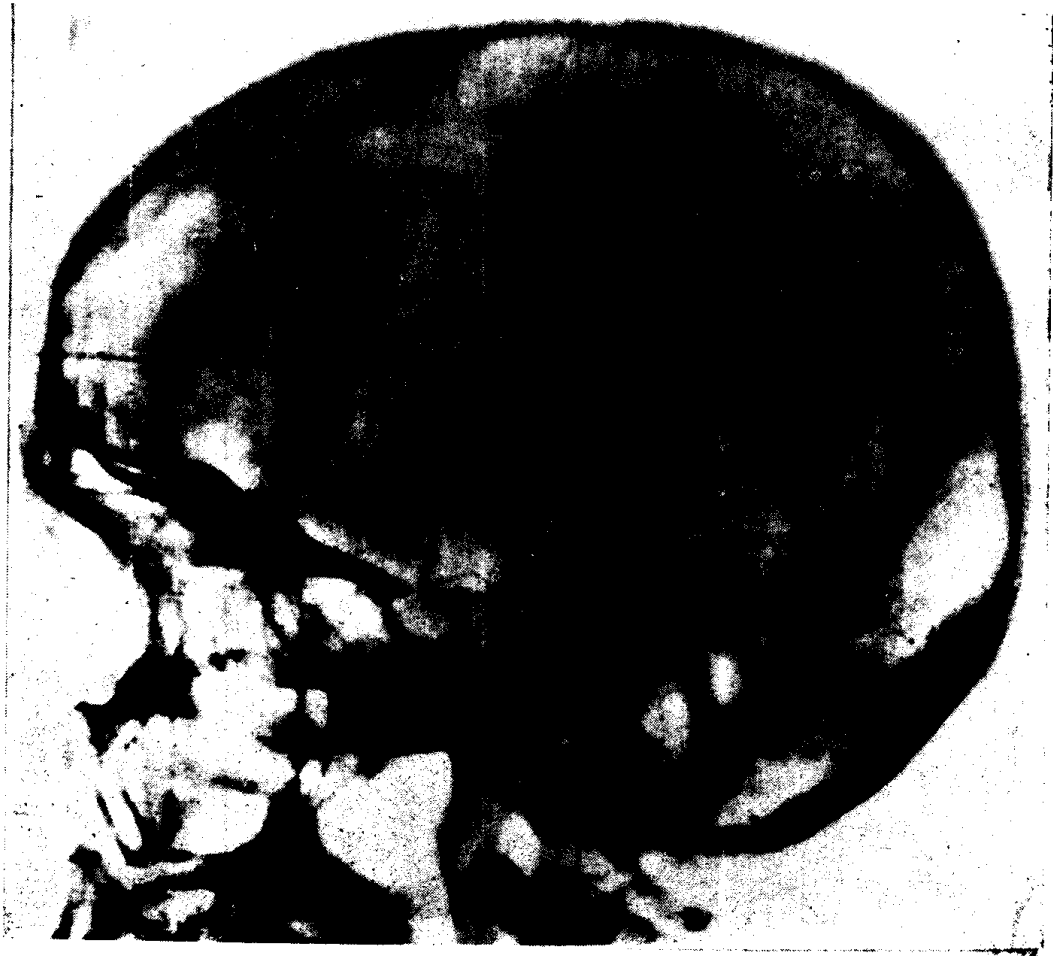

图 6 椎动脉造影  
(侧位)

1. 椎动脉
2. 小脑下后动脉
3. 尾侧祥
4. 颅侧祥
5. 基底动脉
6. 小脑上动脉
7. 大脑后动脉
8. 后交通动脉
9. 丘脑前穿动脉
10. 丘脑后穿动脉
11. 内侧脉络膜后动脉
12. 外侧脉络膜后动脉
13. 胼周后动脉
14. 大脑后动脉枕支
15. 大脑后动脉颞支



## 第 7 图 半轴位正常椎动脉造影 (之二)

(与第 6 图为同一病例)

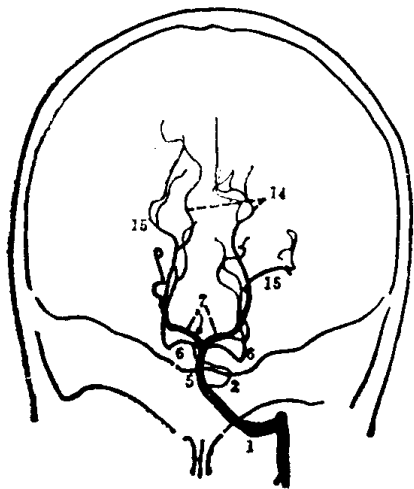
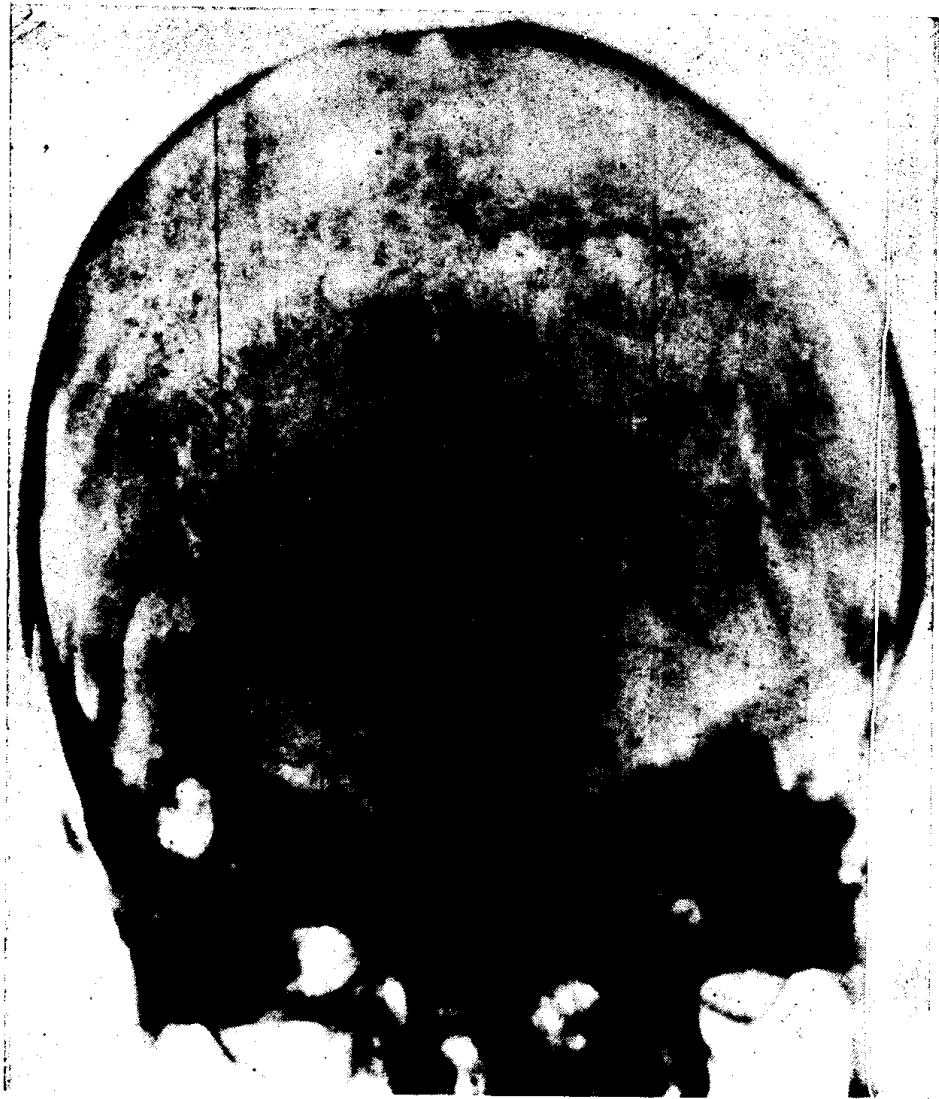


图 7 椎动脉造影  
(半轴位)

- 1. 椎动脉 2. 小脑下后动脉 5. 基底动脉 6. 小脑上动脉 7. 大脑后动脉 14. 大脑后动脉枕支 15. 大脑后动脉颞支