

外科
解 剖 圖 譜

華北軍醫衛生出版社

目 錄

第一部份 頭與頸.....	1 — 31
第一圖 頭的淺解剖.....	(2)
第一圖 譯名.....	(3)
第二圖 譯名.....	(4)
第二圖 頭的淺解剖.....	(5)
第三圖 頸和腋的淺剖.....	(6)
第一圖 譯名.....	(7)
第二圖 譯名.....	(8)
第四圖 頸——頸動脈三角的解剖.....	(9)
第五圖 頸與膊神經叢.....	(10)
第一圖 譯名.....	(11)
第二圖 譯名.....	(12)
第六圖	(13)
上 脊髓膜和脊髓間隙	
下 淚器的解剖	
第七圖	(14)
上 腦——臨床的定位線	
下 腦——臨床區域定位法	
第七圖 譯名.....	(15)
第八圖 譯名.....	(16)
第八圖	(17)
上 額顳部的正規切口	
下 耳後、耳前、口角的正規切口	
第九圖	(18)

上 顎弓、下頷角的正規割口

下 眶上部的正規割口

第九圖 譯名..... (19)

第十圖 譯名..... (20)

第十圖 (21)

上 口角——舌骨的正規割口

下 結紮顏面、頸部動脈的正規割口

第十一圖 頸與胸部主要結紮點的切口..... (22)

第十一圖 譯名..... (23)

第十二圖 譯名..... (24)

第十二圖 頷下部與頸上脈三角的正規割口..... (25)

第十三圖 顯露食管、氣管的正規割口..... (26)

第十三圖 譯名..... (27)

第十四圖 譯名..... (28)

第十四圖 (29)

上 頸部中線從舌骨至胸骨頸切迹的正規割口

下 頸部後側的幾個正規割口

第十五圖 全身的中開線..... (30)

第十五圖 譯名..... (31)

第二部份 軀幹——胸、腹與骨盆..... 3 2——5 1

第十六圖 譯名..... (32)

第十六圖 腰和薦骨神經叢..... (33)

第十七圖 腹部的解剖..... (34)

第十七圖 譯名..... (35)

第十八圖 譯名..... (36)

第十八圖 顯露下腹壁的解剖..... (37)

第十九圖 會陰的解剖..... (38)

第十九圖 譯名..... (39)

第二十圖 譯名..... (40)

第二十圖 軀幹的額斷面..... (41)

第二十一圖	腹壁的正規割口	(42)
第二十一圖	譯名	(43)
第二十二圖	譯名	(44)
第二十二圖	背部的正規割口	(45)
第二十三圖	(46)
	上 腎及附近組織之顯露	
	下 恥骨上的割口	
第二十三圖	譯名	(47)
第二十四圖	譯名	(48)
第二十四圖	會陰部的割口	(49)
	上 淺部組織的顯露	
	下 深部組織的顯露	
第二十五圖	上肢掌側的皮神經分佈區	(50)
第二十五圖	譯名	(51)
第三部份 上肢		52—97
第二十六圖	譯名	(52)
第二十六圖	上肢背側的皮神經分佈區	(53)
第二十七圖	上臂的解剖	(54)
第二十七圖	譯名	(55)
第二十八圖	譯名	(56)
第二十八圖	腋的解剖	(57)
第二十九圖	上臂的深解剖	(58)
第二十九圖	譯名	(59)
第三十圖	譯名	(60)
第三十圖	肘和前臂的淺解剖	(61)
第三十一圖	肘和前臂的深解剖	(62)
第三十一圖	譯名	(63)
第三十二圖	譯名	(64)
第三十二圖	腕和手的掌側淺解剖	(65)
第三十三圖	腕和手的掌側深解剖	(66)

第三十三圖 譯名	(67)
第三十四圖 譯名	(68)
第三十四圖	(69)
上 右上肢橫斷面的總圖	
下 前臂和手的切開線	
第三十五圖	(70)
上 右上膊經過腋直下的橫斷面	
下 右上膊經過腋下 2.5 cm 處的橫斷面	
第三十五圖 譯名	(71)
第三十六圖 譯名	(72)
第三十六圖	(73)
上 右上膊經過三角肌停止處的橫斷面	
下 右上膊經過橈骨神經轉向上膊背後處的橫斷面	
第三十七圖	(74)
上 右上膊中部的橫斷面	
下 右上膊下 $\frac{1}{3}$ 上端的橫斷面	
第三十七圖 譯名	(75)
第三十八圖 譯名	(76)
第三十八圖	(77)
上 右肘關節的橫斷面	
下 右前臂經過肘下 2.5 cm 處的橫斷面	
第三十九圖	(78)
上 右前臂上 $\frac{1}{3}$ 之下 2.5 cm 處的橫斷面	
下 右前臂中部橫斷面	
第三十九圖 譯名	(79)
第四十圖 譯名	(80)
第四十圖	(81)
上 右前臂下 $\frac{1}{3}$ 的橫斷面	
下 右手沿掌深動脈弓的橫斷面	

第四十一圖 (82)

上 右腕沿橈骨莖突的橫斷面

下 右橈腕關節的橫斷面

第四十一圖 譯名 (83)

第四十二圖 譯名 (84)

第四十二圖 右上肢前側的正規割口 (85)

第四十三圖 右上肢內側的正規割口 (86)

第四十三圖 譯名 (87)

第四十四圖 譯名 (88)

第四十四圖 右上肢後側的正規割口 (89)

第四十五圖 右前臂顯示正中神經徑路的正規割口 (90)

第四十五圖 譯名 (91)

第四十六圖 譯名 (92)

第四十六圖 右前臂掌側的正規割口 (93)

第四十七圖 (94)

上 上肢的危險區

下 右手顯示掌淺、深動脈弓的正規割口

第四十七圖 譯名 (95)

第四十八圖 譯名 (96)

第四十八圖 (97)

上 右手顯示掌動脈弓及正中神經的正規割口

下 右手結紮橈骨動脈的正規割口

第四部份 下肢 98 — 157

第四十九圖 下肢前側的皮神經分佈區 (98)

• 第四十九圖 譯名 (99)

第五十圖 譯名 (100)

第五十圖 下肢後側的皮神經分佈區 (101)

第五十一圖 大腿前側的深解剖 (102)

第五十一圖 譯名 (103)

第五十二圖 譯名..... (104)

第五十二圖 大腿後側的深解剖..... (105)

第五十三圖 下腿前側的解剖..... (106)

 第五十三圖 譯名..... (107)

 第五十四圖 譯名..... (108)

第五十四圖 下腿後側的解剖..... (109)

第五十五圖 足內側的解剖..... (110)

 第五十五圖 譯名..... (111)

 第五十六圖 譯名..... (112)

第五十六圖 足趾的解剖..... (113)

第五十七圖 膝的矢狀斷面..... (114)

 第五十七圖 譯名..... (115)

 第五十八圖 譯名..... (116)

第五十八圖 下肢橫斷面的總圖..... (117)

第五十九圖 (118)

 上 踝與足橫斷面的總圖

 下 右大腿上 $\frac{1}{3}$ 的橫斷面

 第五十九圖 譯名..... (119)

 第六十圖 譯名..... (120)

第六十圖 (121)

 上 右大腿中 $\frac{1}{3}$ 的橫斷面

 下 上述部下 2.5cm 處的橫斷面

第六十一圖 (122)

 上 右大腿中部的橫斷面

 下 右大腿中 $\frac{1}{3}$ 之下 2.5cm 處的橫斷面

 第六十一圖 譯名..... (123)

 第六十二圖 譯名..... (124)

第六十二圖 (125)

上 右大腿中 $\frac{1}{3}$ 的橫斷面

下 右大腿下 $\frac{1}{3}$ 的橫斷面

第六十三圖..... (126)

上 右大腿經過膝關節上 10 cm 處的橫斷面

下 右大腿經過股骨上 5 cm 處的橫斷面

第六十三圖 譯名..... (127)

第六十四圖 譯名..... (128)

第六十四圖..... (129)

上 右膝經過股骨髁上 2.5 cm 處的橫斷面

下 右膝的橫斷面

第六十五圖..... (130)

上 右膝關節的橫斷面

下 右膝經過腓骨頭的橫斷面

第六十五圖 譯名..... (131)

第六十六圖 譯名..... (132)

第六十六圖..... (133)

上 右下腿上 $\frac{1}{3}$ 的橫斷面

下 右下腿中 $\frac{1}{3}$ 的橫斷面

第六十七圖..... (134)

上 右下腿中 $\frac{1}{3}$ 之下 7.5 cm 處的橫斷面

下 右下腿下 $\frac{1}{3}$ 之上端的橫斷面

第六十七圖 譯名..... (135)

第六十八圖 譯名..... (136)

第六十八圖..... (137)

上 右下腿經過腓骨下端以上 10 cm 處的橫斷面

下 右踝關節經過外踝的橫斷面

第六十九圖..... (138)

上 右足近側端 $\frac{1}{3}$ 處的橫斷面

下 下肢的危險區

第六十九圖 譯名..... (139)

第七十圖 譯名..... (140)

第七十圖 鼠蹊部的解剖..... (141)

第七十一圖..... (142)

上 大腿的肌鞘

下 右胸窩的切口

第七十一圖 譯名..... (143)

第七十二圖 譯名..... (144)

第七十二圖 大腿與鼠蹊部 解剖..... (145)

第七十三圖 大腿前側的正規切口..... (145)

第七十三圖 譯名..... (147)

第七十四圖 譯名..... (148)

第七十四圖 大腿前側的正規切口..... (149)

第七十五圖 下腿前側的正規切口..... (150)

第七十五圖 譯名..... (151)

第七十六圖 譯名..... (152)

第七十六圖 下腿內側的正規切口..... (153)

第七十七圖..... (156)

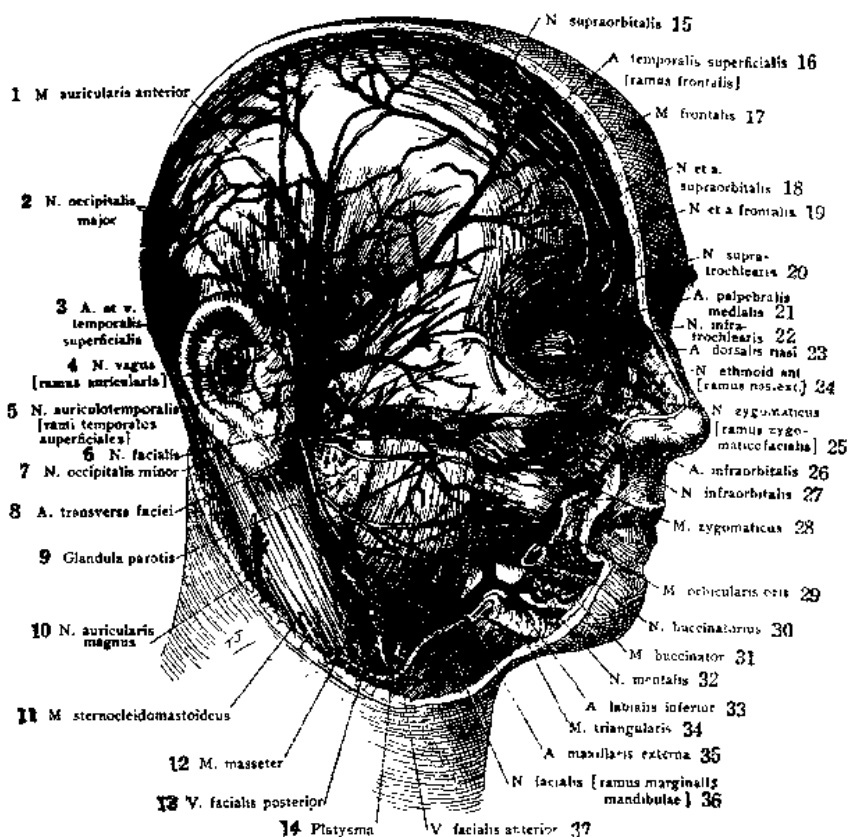
上 足背的正規切口、

下 足趾的正規切口

第七十七圖 譯名..... (157)

外科

解剖圖譜



Deeper dissection of the superficial structures of the right side of the head. Some of the facial muscles have been cut away, divided or reflected downwards.

第一圖 譯 名

3

頭的淺解剖

漢 譯	日 譯
1 耳前肌	前耳筋
2 枕大神經	大後頭神經
3 顳淺動脈	淺顳額動脈
顳淺靜脈	淺顳額靜脈
4 迷走神經的耳枝	迷走神經的耳叢枝
5 耳顳神經的顳淺枝	耳叢顳額神經的淺顳額枝
6 面神經	顏面神經
7 枕小神經	小後頭神經
8 面橫動脈	顏面橫動脈
9 腮腺	耳下腺
10 耳大神經	大耳叢神經
11 胸鎖乳突肌	胸鎖乳頭筋
12 嚼肌	咬筋
13 面淺靜脈	後顏面靜脈
14 隔肌(頸)	閔頸筋
15 眶上神經	上眼窠神經
16 顳淺動脈的額枝	淺顳額動脈的前頭枝
17 額肌	前頭筋
18 眶上神經	上眼窠神經
眶上動脈	上眼窠動脈
19 額神經	前頭神經
額動脈	前頭動脈
20 滑車上神經	滑車上神經
21 險內側動脈	內側險動脈
22 滑車下神經	滑車下神經
23 鼻梁動脈	鼻背動脈
24 篩前神經的鼻外枝	前篩骨神經的外鼻枝
25 顏神經的顏面枝	顏骨神經的顏骨顏面枝
26 眶下動脈	下眼窠動脈
27 眶下神經	下眼窠神經
28 額肌	額骨筋
29 口輪匝肌	口輪匝筋
30 頰神經	頰筋神經
31 頰肌	頰筋
32 頰神經	頰神經
33 下唇動脈	下唇動脈
34 三角肌(口)	三角筋
35 頰外動脈	外頰動脈
36 面神經的下額緣枝	顏面神經的下額底緣枝
37 面前靜脈	前顏面靜脈

右側 有些面部肌已經被切掉，切開，或者翻轉向下。

第二圖 譯 名

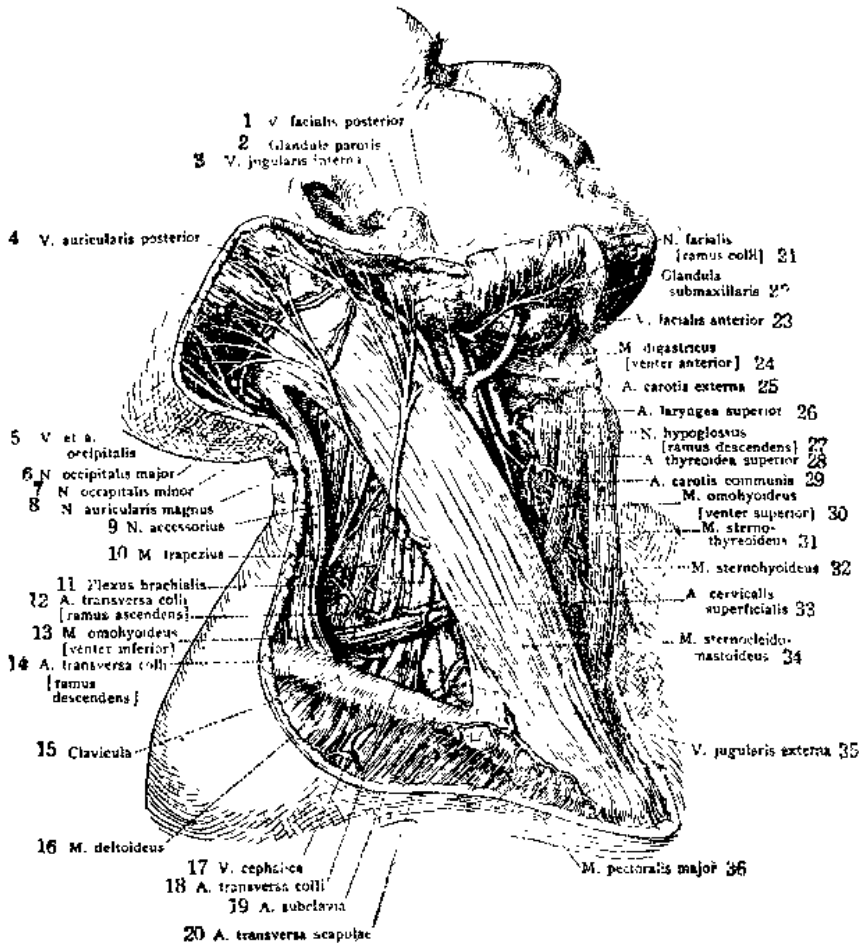
頸的淺解剖

漢 譯

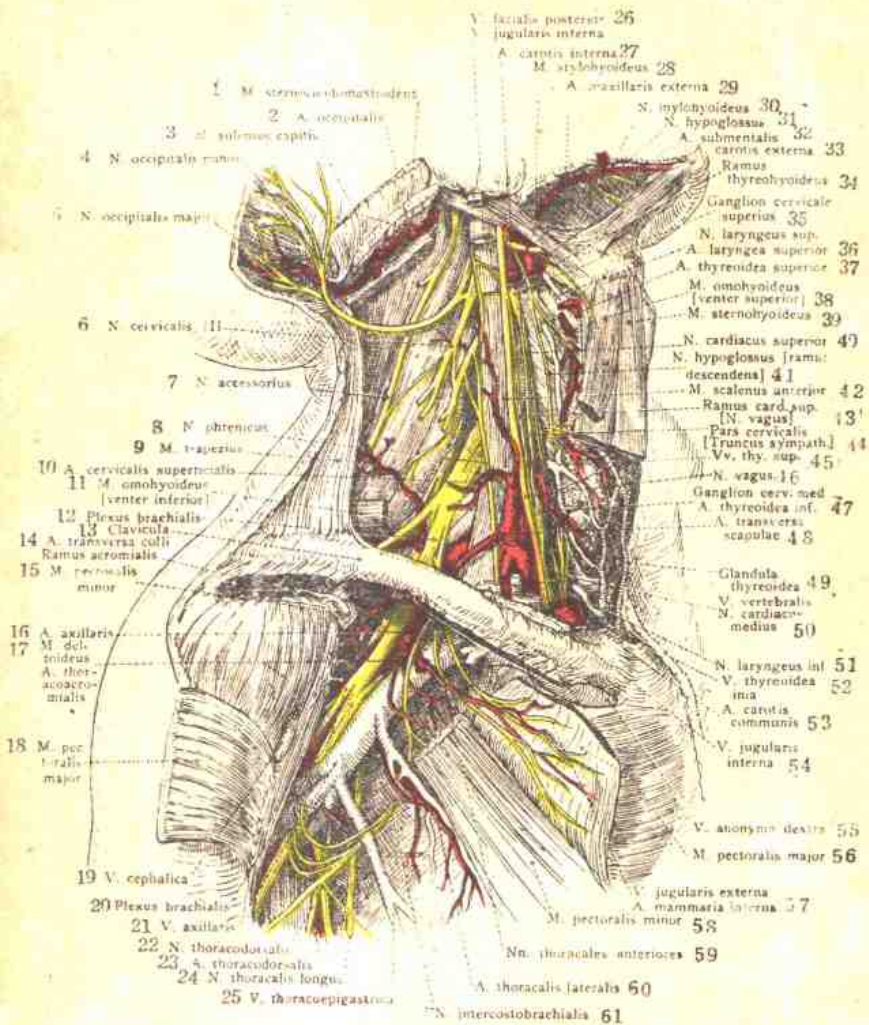
日 譯

- | | | |
|----|----------|----------|
| 1 | 面後靜脈 | 後顏面靜脈 |
| 2 | 腮腺 | 耳下腺 |
| 3 | 頸內靜脈 | 內頸靜脈 |
| 4 | 耳後靜脈 | 後耳(殼)靜脈 |
| 5 | 枕靜脈 | 後頭靜脈 |
| | 枕動脈 | 後頭動脈 |
| 6 | 枕大神經 | 大後頭神經 |
| 7 | 枕小神經 | 小後頭神經 |
| 8 | 耳大神經 | 大耳殼神經 |
| 9 | 副神經 | 副神經 |
| 10 | 斜方肌 | 僧帽筋 |
| 11 | 臂叢 | 上膊神經叢 |
| 12 | 頸橫動脈的升枝 | 頸橫動脈的上行枝 |
| 13 | 肩胛舌骨肌的下腹 | 肩胛舌骨筋的下腹 |
| 14 | 頸橫動脈的降枝 | 頸橫動脈的下行枝 |
| 15 | 鎖骨 | 鎖骨 |
| 16 | 三角肌 | 三角筋 |
| 17 | 頭靜脈 | 頭靜脈 |
| 18 | 頸橫動脈 | 頸橫動脈 |
| 19 | 鎖骨下動脈 | 鎖骨下動脈 |
| 20 | 肩胛橫動脈 | 肩胛橫動脈 |
| 21 | 面神經的頸枝 | 顏面神經的頸枝 |
| 22 | 下頷腺 | 齶下腺 |
| 23 | 面前靜脈 | 前顏面靜脈 |
| 24 | 二腹肌的前腹 | 二腹頸筋的前腹 |
| 25 | 頸外動脈 | 外頸動脈 |
| 26 | 喉上動脈 | 上喉頭動脈 |
| 27 | 舌下神經的降枝 | 舌下神經的下行枝 |
| 28 | 甲狀腺上動脈 | 上甲狀腺動脈 |
| 29 | 頸總動脈 | 總頸動脈 |
| 30 | 肩胛舌骨肌的上腹 | 肩胛舌骨筋的上腹 |
| 31 | 胸骨甲狀肌 | 胸骨甲狀筋 |
| 32 | 胸舌骨肌 | 胸骨舌骨筋 |
| 33 | 頸淺動脈 | 淺頸動脈 |
| 34 | 胸鎖乳突肌 | 胸鎖乳頭筋 |
| 35 | 頸外靜脈 | 外頸靜脈 |
| 36 | 胸大肌 | 大胸筋 |

右側 頸筋膜的淺層和表淺的靜脈都已經被切斷了。這圖裡的頸淺動脈，比較的小，有一部分已經被切掉，使頸橫動脈得到顯露。



Dissection of the superficial structures of the right side of the neck, after removal of the superficial layer of the cervical fascia and the superficial veins. The superficial cervical artery in this instance is comparatively small and is partly replaced by the ascending branches of the transverse cervical artery.



Dissection exposing the deep structures of the right side of the neck and the right axillary fossa after the removal of the greater portion of the infrahyoid muscles, the common carotid artery, the sternocleidomastoid, and the pectoralis major and minor muscles.

頸和腋的淺解剖

漢	譯	漢	譯
1	胸鎖乳突肌	32	頸下動脈
2	枕動脈	33	頸外動脈
3	頭夾肌	34	舌下神經的甲狀舌骨枝
4	枕小神經	35	頸上神經節
5	枕大神經	36	喉上動脈
6	第三頸神經	37	甲狀腺上動脈
7	副神經	38	右腭舌骨肌的上腹
8	膈神經	39	胸舌骨肌
9	斜方肌	40	心上神經
10	頸淺動脈	41	舌下神經的降枝
11	右腭舌骨肌的下腹	42	前斜角肌
12	臂神經叢	43	迷走神經的心上枝
13	鎖骨	44	交感神經幹的頸部
14	頸橫動脈的肩峯枝	45	甲狀腺上靜脈
15	胸小肌	46	迷走神經
16	腋動脈	47	頸中神經節
17	三角肌	48	甲狀腺下動脈
	胸肩峯動脈	49	右腭舌動脈
18	胸大肌	50	甲狀(軟骨)腺
19	頭靜脈	51	椎靜脈
20	臂神經叢	52	心中神經
21	腋靜脈	53	喉下神經
22	胸背神經	54	甲狀腺最下靜脈
23	胸背動脈	55	頸總動脈
24	胸長神經	56	頸內靜脈
25	胸腹壁靜脈	57	右無名靜脈
26	面後靜脈	58	胸大肌
	頸內靜脈	59	頸外靜脈
27	頸內動脈		乳房內動脈
28	韋舌骨肌	60	胸小肌
29	頰外動脈	61	胸前神經
30	頰舌骨神經		胸外側動脈
31	舌下神經		肋間臂神經

右側 舌骨下方的肌羣，總頸動脈，胸鎖乳突肌，胸大肌，和胸小肌，已經被大部切掉。

頸——頸動脈三角的解剖

漢 譯	日 譯
1 翼內肌	內翼狀筋
2 腮腺	耳下腺
3 頸外動脈	外頸動脈
4 枕動脈	後頭動脈
5 二腹肌的後腹	二腹頸筋的後腹
6 副神經	副神經
7 頸內動脈	內頸動脈
8 咽升動脈	上行咽頭動脈
9 舌動脈	舌動脈
10 喉上神經	上喉頭神經
11 舌下神經的甲狀舌骨枝	舌下神經的甲狀舌骨枝
12 喉上動脈	上喉頭動脈
13 迷走神經	迷走神經
14 咽	咽頭
15 交感神經幹	交感神經幹 (或節狀索)
16 舌下神經的降枝	舌下神經的下行枝
17 頸總動脈	總頸動脈
18 胸鎖乳突肌	胸鎖乳頭筋
19 莖舌骨肌	莖狀舌骨筋
20 腭升動脈	上行口蓋動脈
21 嚼肌	咬筋
22 舌神經	舌神經
23 頷舌骨神經	齶舌骨神經
下頷舌骨肌	頷舌骨筋
24 頷外動脈	外頸動脈
25 莖舌骨肌	莖狀舌骨筋
26 頷下動脈	頷下動脈
27 二腹肌的前腹	二腹頸筋的前腹
28 下頷腺	齶下腺
29 舌下神經	舌下神經
30 舌骨	舌骨
31 甲狀舌骨肌	甲狀舌骨筋
32 甲狀腺上動脈	上甲狀腺動脈
33 甲狀 (軟骨) 腺	甲狀腺
34 胸舌骨肌	胸骨舌骨筋
35 肩胛舌骨肌的上腹	肩胛舌骨筋的上腹
36 胸骨甲狀肌	胸骨甲狀筋

右側 大血管的解剖