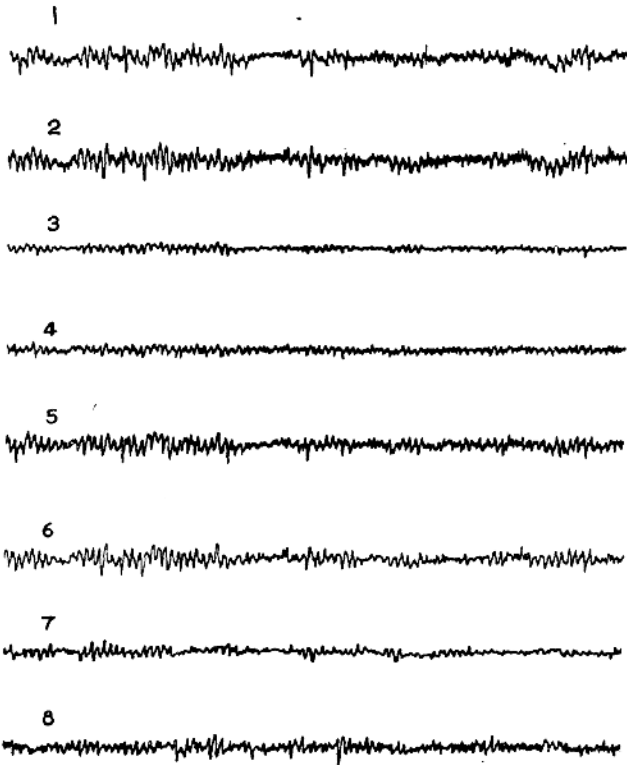
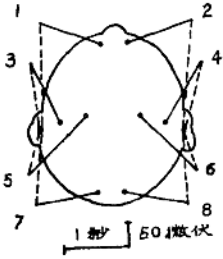


中药麻醉学习班讲义


中药麻醉脑电图记录

一九七六年三月


图18—1 洋金花总硷、氨酰胆硷复合麻醉
脑电图
(陈 53岁 18/75)




18—1 (一) 麻醉前清醒状态




18-1 (二) 静注洋金花总碱9.7毫克、氨酰胆碱4毫克后20秒




18-1 (三) 麻醉后3分钟(θδ活动逐步增多)



18-1 (五) 麻醉后15分钟

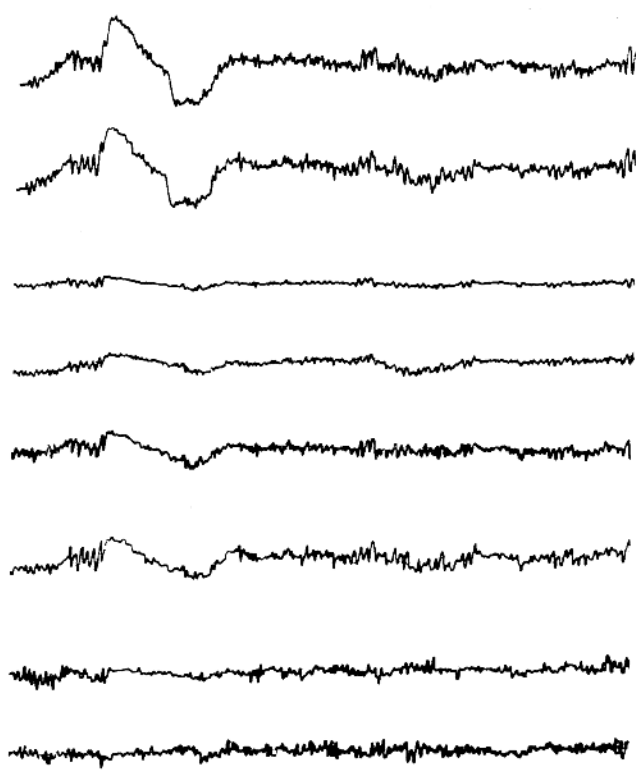


18-1 (四) 麻醉后10分钟



18-1 (六) 麻醉后 1 小时 (以慢活动为主的复合图形)

18-1 (七) 麻醉后 4 小时 (手术结束、催醒前即刻)



18-1 八) 注毒扁豆硷 3 毫克后12分钟

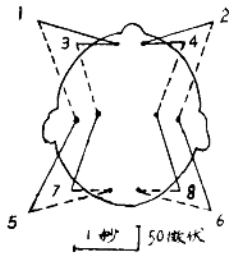
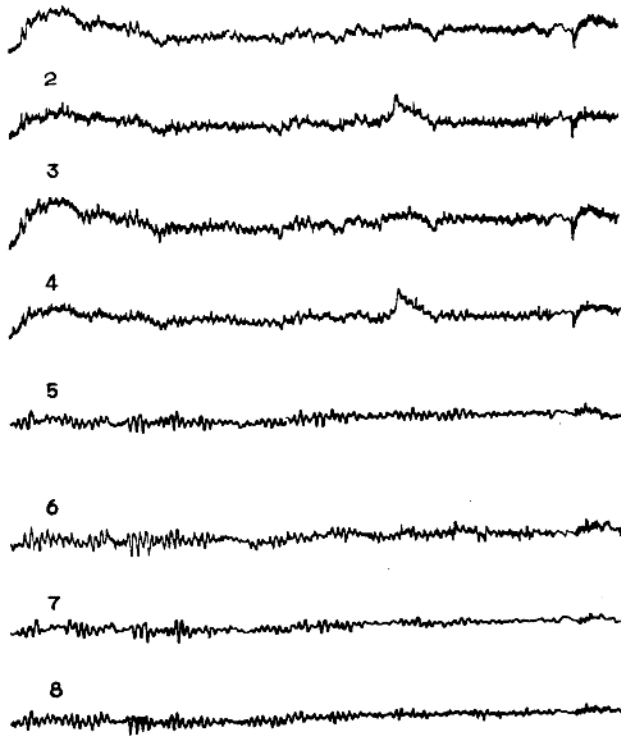
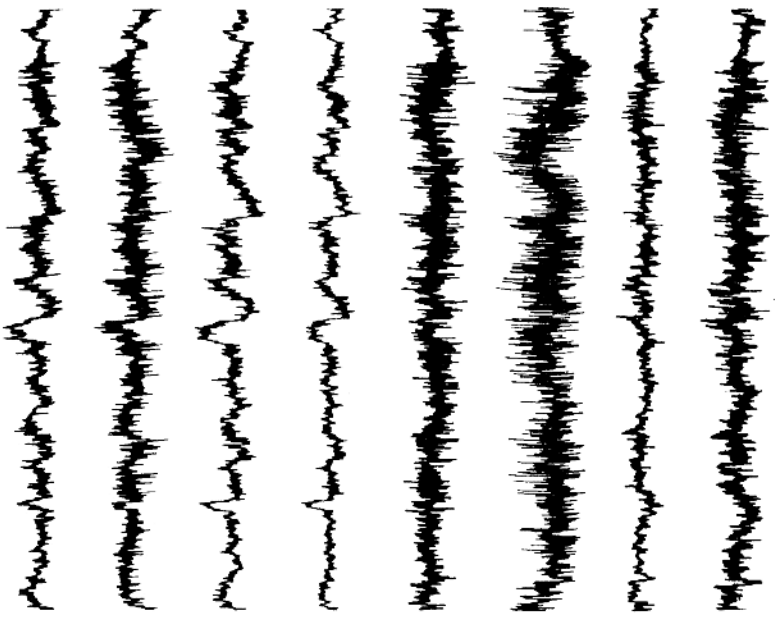



图18—2 东莨菪硷、氨酰胆硷复合
麻醉脑电图
(殷 50岁 16/75)



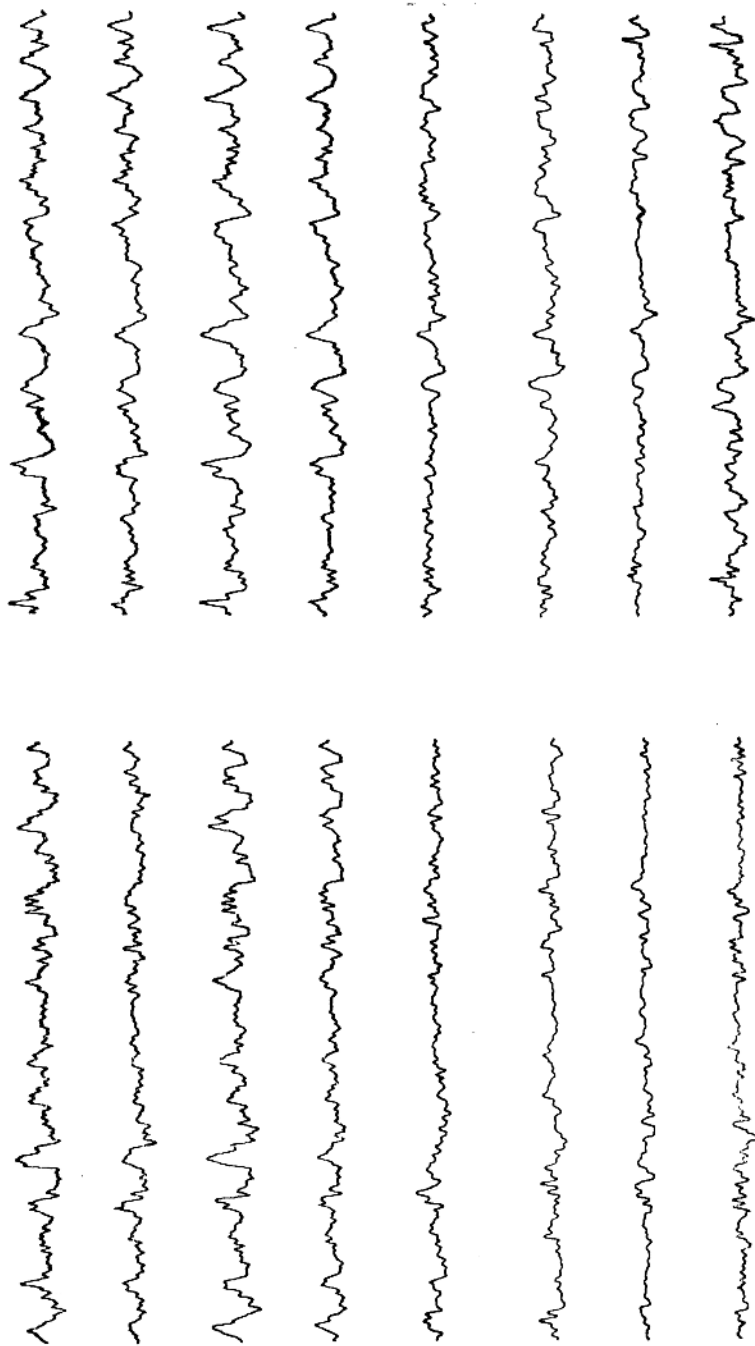
18—2 (一) 麻醉前清醒状态



18-2 (二) 静注东莨菪硷 6 毫克后 90 秒
(快活动、肌电干扰)




18-2 (三) 麻醉后 5 分钟




18-2 (四) 麻醉后7 1/2分, 静注氯琥珀胆碱后1分钟

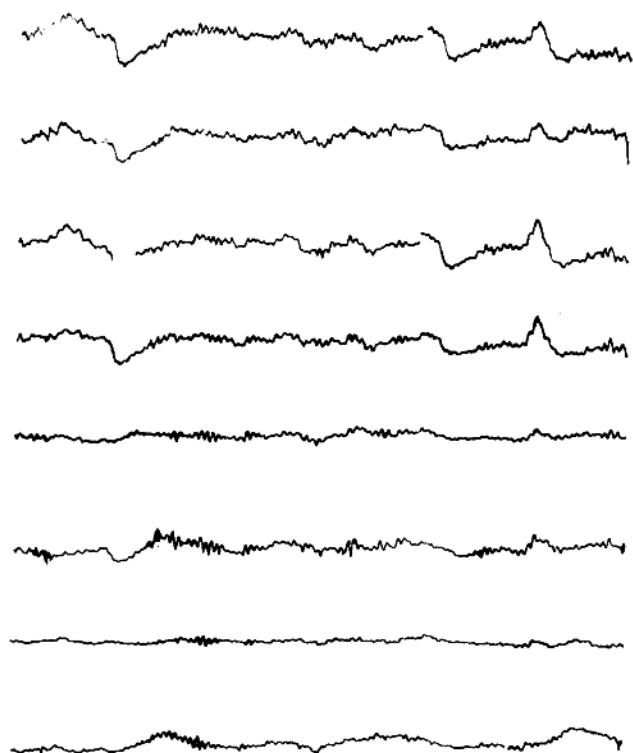
18-2 (五) 麻醉后15分钟



18-2 (六) 麻醉后 1 小时 (慢活动为主的复合图形)



18-2 (七) 麻醉 4 小时 (手术结束催醒前即刻)



18—2 (八) 静注毒扁豆硷 3 毫克后 7 分钟

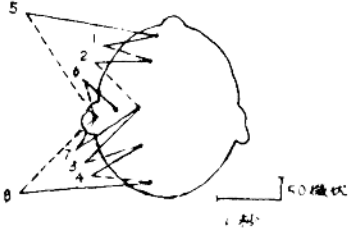
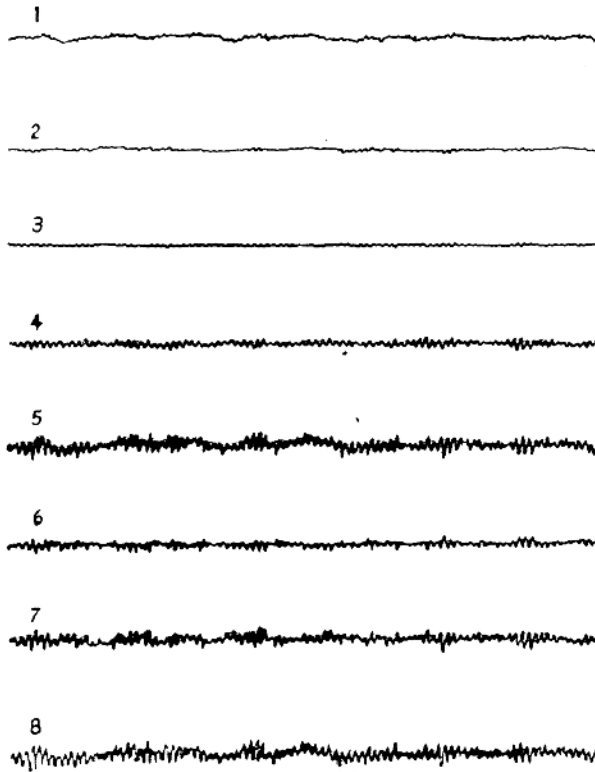



图18—3 东莨菪硷、氨酰胆硷、冬眠复
合麻醉脑电图
(陈 49岁 193/76)




18—3 (一) 麻醉前清醒状态




18-3 (三) 静注东莨菪碱 6 毫克后 2 分钟

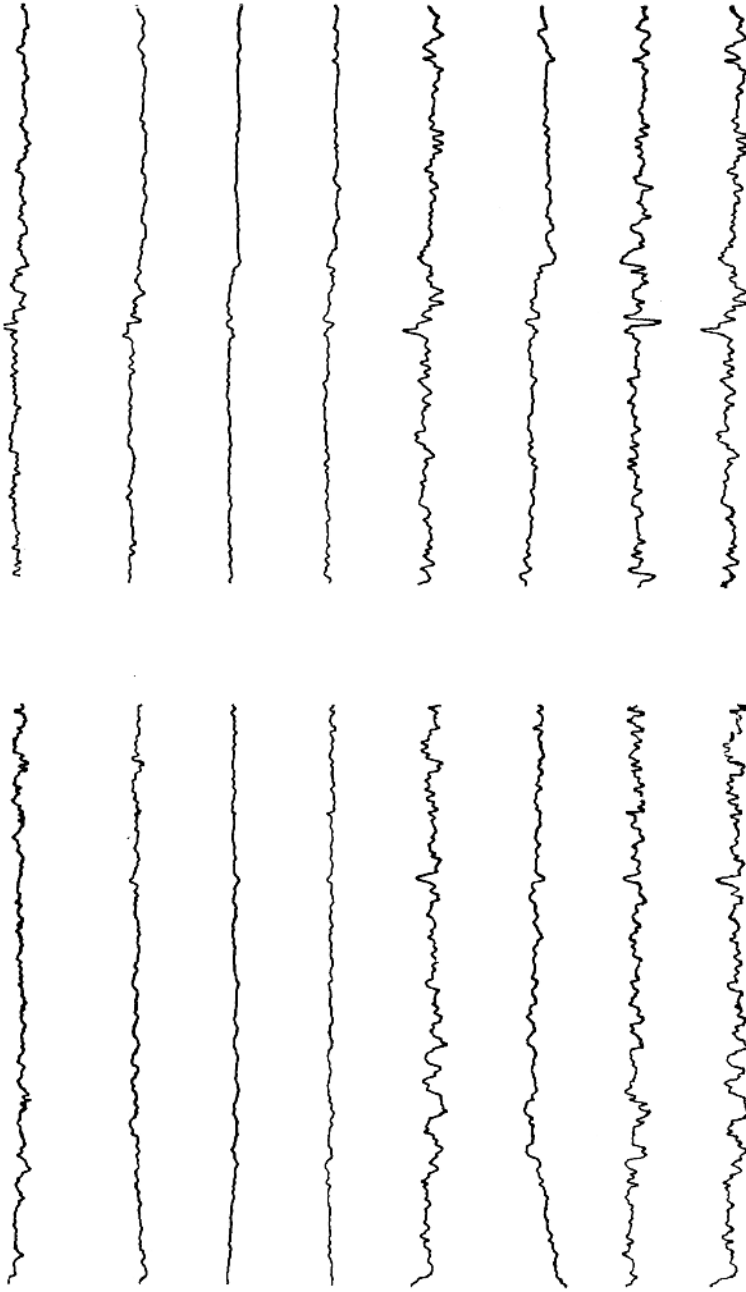
18-3 (二) 静注杜冷丁 75 毫克、乙酰吗啡 15 毫克后 15 分钟



18—3 (四) 麻醉 5 分钟 (气管插管前即刻)




18—3 (五) 麻醉 10 分钟 (插管后 5 分钟
静注氨基酸前即刻)

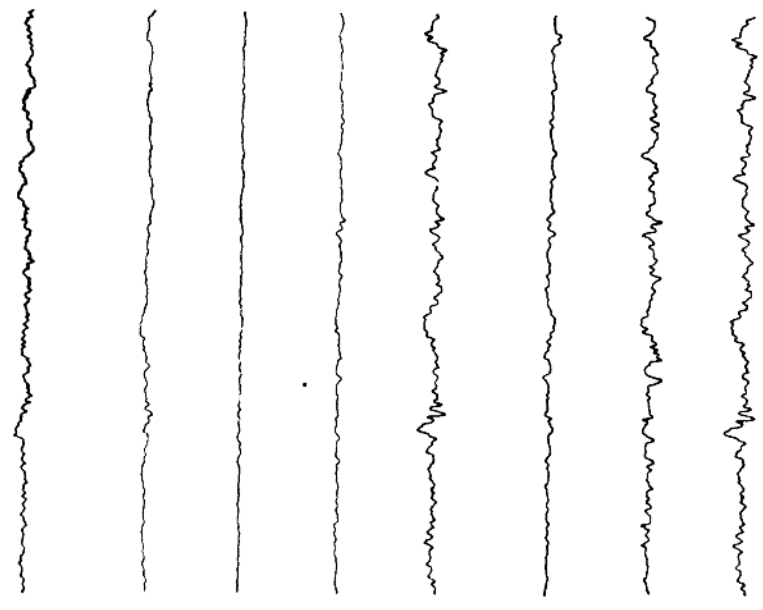


18—3 (六) 静注氨酰胆硷后 2 分钟

18—3 (七) 麻醉 1 小时



18-3 (九) 静注“催醒宁”20毫克后7分钟



18-3 (八) 麻醉3小时(催醒前即刻)

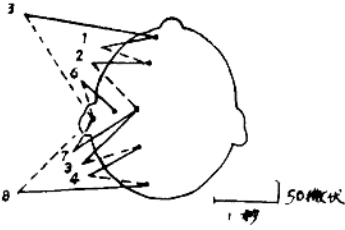
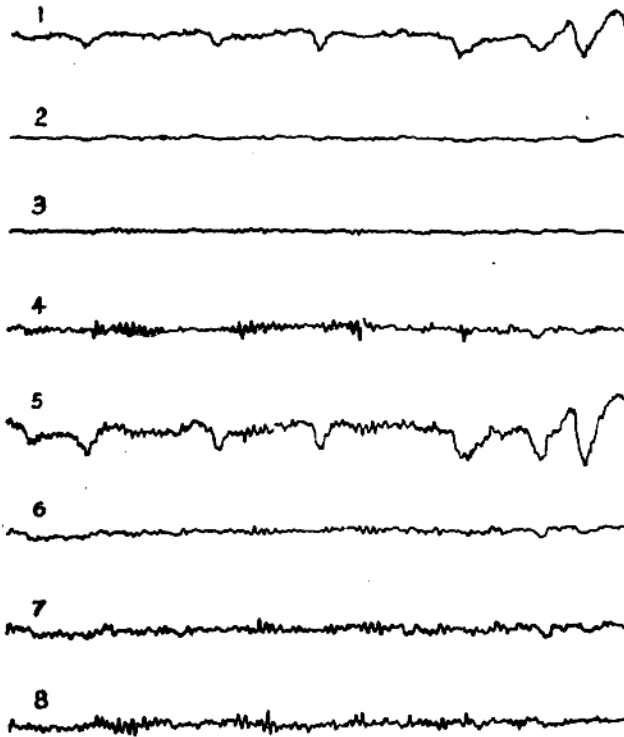


图18—4 安定诱导、东莨菪硷、氨酰
胆硷复合麻醉脑电图
(石 37岁 151/75)



18—4 (一) 麻醉前清醒状态