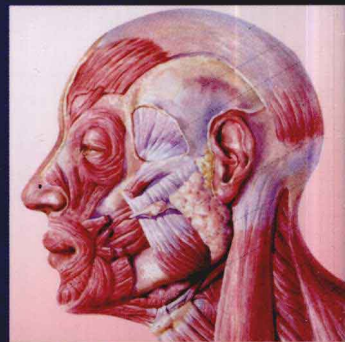



主编 徐国成 韩秋生 王志军 肖 斐
主审 高景恒 曹谊林

MEIRONG WAIKE JIEPOU TUPU



美容外科解剖图谱

 辽宁科学技术出版社

**MEIRONG
WAIKE
JIEPOU
TUPU**

**美容外科
解剖图谱**

徐国成 韩秋生 主编
王志军 肖 斐

高景恒 曹谊林 主审

编委会名单

主 审 高景恒 曹谊林

主 编 徐国成 韩秋生 王志军 肖 斐

副主编 刘晓燕 张 晨 刘金超 李 万 梁栋阳

编 绘 (以姓氏汉语拼音排序)

程 超 高 柏 高 晶 高 鹏 郭 澍 韩秋生 韩思源

胡 刚 黄 威 荆玉辰 李荷欢 李 万 梁栋阳 刘金超

刘 美 刘 明 刘 青 刘淑玲 刘晓燕 刘延伟 吕东阳

秦宏志 孙 强 陶 凯 王 迪 王丽杰 王双勋 王 颀

王志军 肖 斐 徐国成 张 晨 郑艳丽

图书在版编目 (CIP) 数据

美容外科解剖图谱 / 徐国成, 韩秋生, 王志军, 等主编.

—沈阳: 辽宁科学技术出版社, 2011.10

ISBN 978-7-5381-7055-9

I. ①美… II. ①徐… ②韩… ③王… III. ①美容术—
人体解剖学—图谱 IV. ① R622-64

中国版本图书馆 CIP 数据核字 (2011) 第 130794 号

出版发行: 辽宁科学技术出版社

(地址: 沈阳市和平区十一纬路 29 号 邮编: 110003)

印 刷 者: 沈阳天择彩色广告印刷有限公司

经 销 者: 各地新华书店

幅面尺寸: 210mm × 285mm

印 张: 14.5

插 页: 4

字 数: 170 千字

印 数: 1~3 000

出版时间: 2011 年 10 月第 1 版

印刷时间: 2011 年 10 月第 1 次印刷

责任编辑: 宋纯智

封面设计: 刘晓雯

版式设计: 于 浪

责任校对: 李 霞

书 号: ISBN 978-7-5381-7055-9

定 价: 78.00 元

联系电话: 024-23284360

邮购咨询电话: 024-23284502

E-mail: lkzsb@mail.lnpgc.com.cn

http: //www.lnkj.com.cn

本书网址: www.lnkj.cn/uri.sh/7055

前言

美容外科属整形外科的诊治范围。近年来,随着我国经济社会的发展和人民生活水平的不断提高,以改善容貌美与形体美为目的的求美者不断增加,促使美容外科以惊人的速度发展进步、脱颖而出,并有与整形外科分离的趋势;这在民营医疗美容机构更趋明显,并且,形成了独立的专业学科。随着美容外科事业的蓬勃发展,越来越多的年轻医生以及其他相关专业的医生加入到了这一队伍中来。为方便日常工作和学习,大家渴望有一本集美容外科手术操作、与手术密切相关的局部解剖知识为一体的书籍作为工具常伴左右。为此,我们聘请了一些有丰富临床经验的美容与整形外科医生,根据每个人的专业特长,完成了这本集局部解剖与卫生部规定的“美容外科”范畴内的常见美容手术操作及各个部位手术相关解剖为一体的《美容外科解剖图谱》。书中,编者还根据自己多年的手术经验或体会描述了在每个手术中应该注意的解剖结构和操作技巧,以期与读者分享,相信会对临床工作有所帮助。

本书以美容外科手术为主线,按所涉及的局部解剖及美容手术相关解剖结构、常见美容手术方法步骤和美学设计及操作技巧等内容,以图文并茂的形式,较为详细地进行介绍。编者总结自己多年的临床经验、科研成果,参考国内外相关书籍及近年来新的技术、理论及观点完成了本书的编撰工作。在编撰过程中,编者本着认真求实的精神、通俗易懂的宗旨,在文字和图示的表达上作了多次修改和提炼。尽管如此,因为理论和实践水平有限,该书必有一些不尽如人意之处,恳请广大读者批评指正。在全书的编撰中参照、引用了许多前辈与同道的研究成果、著作论文中许多精彩之处,在此表示衷心的感谢!

编者

2011年1月

目录

第一章 人体美学

第一节 人体美学的观察标准	002
一、什么是人体美	002
二、黄金比例学说	002
三、东西方审美的差异	003
第二节 头面部的美学观察	004
一、眼部	004
二、鼻部	006
三、唇颊部	007
四、耳部	008
五、眉部	009
六、颧部	009
七、颊部	010
第三节 形体美的标准及分类	010
一、体形美的标准	010
二、体型的分类	011
三、乳房	012
四、腿型分类	013
第四节 人体的测量	014
一、头面部测量的体表标志及测量方法	014
二、体部测量的体表标志及测量方法	020

第二章 颅颌面及颈颈部解剖

第一节 颅颌面应用解剖	028
一、头部应用解剖	028
二、颅颌面手术相关的神经、血管和肌肉	030
第二节 颈部解剖	036
一、颈部分区及浅层结构	036
二、颈部神经、血管及肌肉	037
第三节 颅颌面、颈部常见手术及相关解剖	039
一、秃发的修复术	039
二、面部轮廓缺陷填充物植入术	042
三、颧骨截骨整形术	045
四、颊成形术	048
五、下颏脂肪袋去除术	056
六、嚼肌下颌角良性肥大畸形矫正术	060

第三章 面部解剖

第一节 面部除皱手术应用解剖	068
一、面部衰老相关解剖结构	068
二、面部除皱手术相关解剖结构	069
第二节 面部手术及相关解剖	072
一、额部除皱术	072
二、颞部除皱术	075
三、面中下部除皱术	076
四、内镜除皱术	079

第四章 眼部解剖

第一节 眉、眼应用解剖	084
一、眉部浅表结构	084
二、眼睑浅部结构	085
三、眶及眼外肌	092
第二节 眼部常见美容手术及相关解剖	095
一、重睑术	095
二、眼袋整复术	098
三、内眦赘皮矫正术	102
四、上睑下垂矫正术	105
五、提切眉手术	108
六、睑裂开大手术	110

第五章 鼻部解剖

第一节 鼻部应用解剖	114
一、鼻部正常形态	114
二、外鼻结构	114
三、鼻腔	118
第二节 鼻部常见手术及相关解剖	120
一、隆鼻术	120
二、鼻孔缩小术	121
三、鼻下端肥大矫正术	123
四、鼻尖过高矫正	124
五、驼峰鼻和鹰钩鼻的矫正	124
六、隆鼻唇沟	127

CONTENTS

第六章 唇、颊部解剖

第一节 口、唇部应用解剖	130
一、口唇表面形态	130
二、唇部组织结构	130
三、颊部组织结构	131
四、唇颊的血管、神经	132
第二节 口、唇部美容手术及相关解剖	132
一、薄唇增厚术	132
二、厚唇变薄术	133
三、唇线再造术	133
四、酒窝成形术	134
五、唇裂术后唇畸形矫正	135

第七章 耳部解剖

第一节 耳廓应用解剖	148
一、耳廓形态	148
二、耳廓组织结构	149
第二节 耳部常见手术及相关解剖	151
一、招风耳	151
二、隐耳	153
三、杯状耳	155
四、巨耳缩小术	159
五、耳垂畸形修复	159

第八章 胸部解剖

第一节 胸壁及乳房应用解剖	164
一、胸前外侧部的界限	164
二、乳房解剖	168
第二节 胸部常见手术及相关解剖	172
一、隆胸术	172
二、乳房下垂矫正术	175
三、乳头内陷矫正术	177
四、巨乳缩小术	180
五、乳头、乳晕缩小术	189

第九章 会阴与外生殖器解剖

第一节 男性生殖器应用解剖	194
一、男性外生殖器形态	194
二、外生殖器解剖结构	194
三、内生殖器解剖结构	197
第二节 女性生殖器应用解剖	199
一、外生殖器解剖结构	199
二、内生殖器解剖结构	201
第三节 外生殖器美容手术及相关解剖	203
一、包皮环切术	203
二、尿道下裂修复术	205
三、阴茎延长术	206
四、阴蒂缩小术	207
五、处女膜修复术	208
六、阴道紧缩术	208
七、小阴唇缩小术	209

第十章 腹部、四肢解剖

第一节 腹壁应用解剖	212
一、腹壁层次结构	212
二、腹壁的血管、神经	213
第二节 四肢应用解剖	214
一、上肢相关解剖	214
二、下肢相关解剖	215
第三节 腹壁、四肢手术及相关解剖	218
一、腹部吸脂术	218
二、臀、髂腰部和大腿内侧吸脂术	219
三、上臂内侧吸脂术	221
四、腹壁成形术	222

第一章

人体美学

- 第一节 人体美学的观察标准
- 第二节 头面部的美学观察
- 第三节 形体美的标准及分类
- 第四节 人体的测量

第一节 人体美学的观察标准

一、什么是人体美

现代医学美容学认为,人体美的标准都应遵循人体形式美的基本规律——对称、均衡、和谐、主次、节奏、完整、多样统一以及黄金分割律等,一个人只有同时具备容貌形体美和心灵美才能算真正健康的美。

二、黄金比例学说

黄金比例学说是古希腊毕达哥拉斯学派发现的,此学派侧重于从数学关系去探索美的规律。黄金分割比例是一种数字的比例关系,即将一条线分为两部分,较长的一段与较短的一段之比等于全长与较长一段之比。 $[a:b=b:(a+b)$ 或 $1:1.618=0.618:1]$

符合黄金比例的人体最能引起人的美感,人体美是由容貌美和体型美两部分组成。头面部从发际至颞与面宽、颞至眼外眦与颞至鼻翼、从颞至鼻翼与颞至口裂;面宽度与眼外眦间距、眼外眦至口裂与口裂至鼻底宽之间,以及躯干部如头顶至脐、脐至脚底,头顶至喉结、喉结至脐等都存在这种比例关系(图1-1-1,图1-1-2)。

一个符合三庭五眼的容貌美也符合黄金比例。三庭:从发际线至眉间连线=眉间连线至鼻翼下缘=鼻翼下缘至颞底线的长度。五眼:从一侧发际边缘到同侧的外眦距离=两眼内眦间距离=一个眼睛的长度(图1-1-3)。

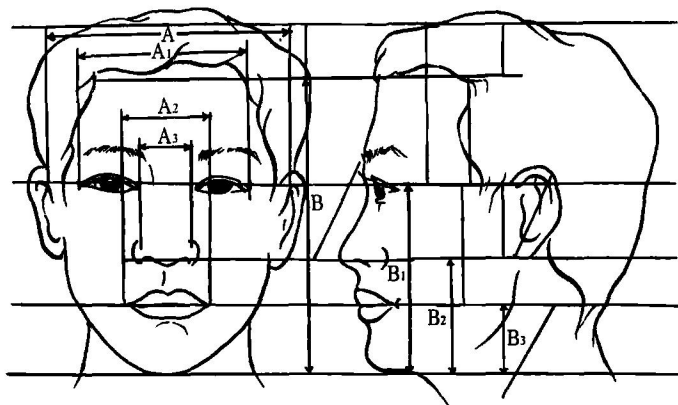


图1-1-1 面部黄金分割比例图示

$$A/A_1=A_1/A_2=A_2/A_3=B/A=B_1/B_2=B_2/B_3=1.618$$

A. 面宽度 A_1 . 眼外眦间距 A_2 . 口裂宽 A_3 . 鼻底宽

B. 发际至颞 B_1 . 颞至眼外眦 B_2 . 颞至鼻翼 B_3 . 颞至口裂

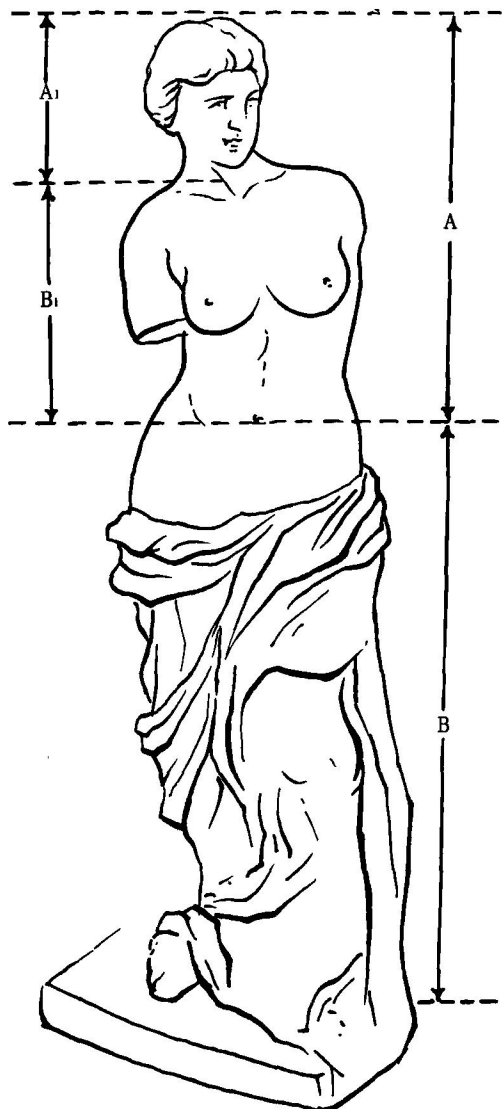


图1-1-2 人体黄金比例

$$A_1/B_1=A/B=1/1.618$$

A. 头顶至脐 A_1 . 头顶至喉结 B. 脐至脚底 B_1 . 喉结至脐

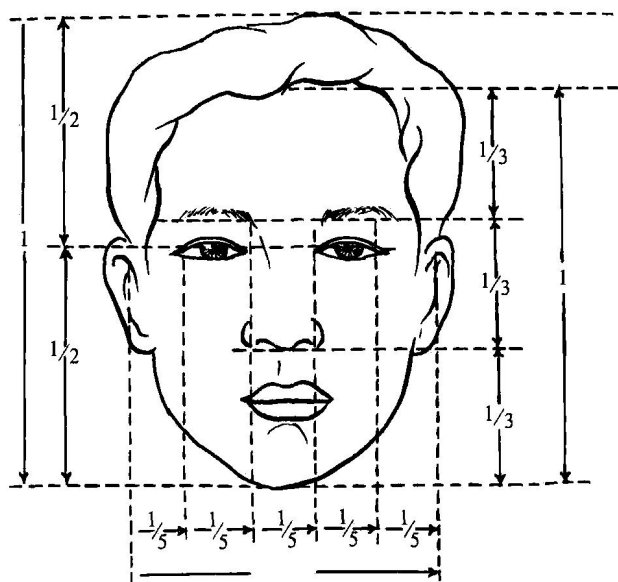


图 1-1-3 面部的三庭五眼

三、东西方审美的差异

审美意识是人类进化发展的结果。当人类面对大自然壮丽的景色时就会产生愉悦的感觉，这就是美感。当人类把审美的对象投向自己时，同样会找到美的感觉。美，作为一个专用名词，是人类共同崇尚的观念，但是到目前为止，还没有一个绝对的标准来评价人体美。因为不同的地域、种族、历史及文化背景对美有着不同的认识和追求。例如，对人体的崇尚习惯东西方就有差别，东方人喜欢窈窕淑女、才子佳人，而西方人则是喜欢形体健美、肌肉发达；非洲尼日利亚民族以肥胖为美，姑娘出嫁前要停止一切活动，在家肥吃肥喝一年，即所谓的“催肥待嫁”。缅甸人给女孩脖子上加铜环，一岁一个直至成人，以长颈为美。法国女人缠细腰，阿拉伯人露肚脐等。这些都说明民族、区域、习俗的不同，审美观念上就有一定的差异。

从20世纪80年代中期起，医学美容热潮逐渐兴起，众多的学者对美学进行了多层次的研究。医学美学研究的人体美是一种现实的具有生命活力的人体美，它涉及了人体解剖学、生理学及临床各学科，在更高层次上加以维护、修复和塑造的一类人体美，以展示人的生命活力美感。即医学美容要以人体解剖学为基础，以现代人体美为前提。曾经东方女性特别喜欢高鼻梁，追求“欧式眼”。即希望有较薄和宽的上睑皱襞，消除内眦赘皮和上睑臃肿的脂肪，其实这种追求对东方人并不适合。因为东方人的面部结构特点与西方人有着显著的差异，如东方人面部轮廓较西方人平坦，侧面轮廓不鲜明。东方人眉弓低平，睑板窄，上睑脂肪丰富，多数人有内眦赘皮，鼻梁低塌（图1-1-4）。而西方人面部轮廓鲜明，眉弓隆突，睑板宽，眶隔脂肪少，无内眦赘皮，鼻梁高耸（图1-1-5）。基于上述东西方人的局部解剖学特点，以欧洲人的面孔为标准在东方人的面容上雕刻，显然是不科学的，这也是为什么迈克尔·杰克逊做了大约40次的手术，结果还是



图 1-1-4 东方美女



图 1-1-5 西方美女

不满意的原因。

东方人和西方人具有不同的面型特点,也具有不同的审美观念。西方人正面观面部长而窄,经颧弓的横截面其前后径较长而宽度较窄。在审美观上,西方女性以颧骨突出,富有层次感和立体感为美,因而颧骨整形主要是颧骨增高术。此外,西方人还认为下颌角应与面颅骨的其他部位相协调,应该有明显的后界和下界,它可以传达一种情感,使人显得更年轻、更刚强、更具有支配性。所以单纯以美容为目的的下颌角咬肌部分切除术在欧美等国家并不多见。而东方人面部相对宽短,经颧弓横截面前后径相对较短而左右径较长。在审美观上,崇尚“瓜子脸”并以此为美,要求颧骨的位置高低适中,面部曲线柔和,侧面观具有颧颊部构成的优美纵行弧线。颧骨过于前突或颧弓过宽,常导致中面部与上下面部的解剖比例关系失调,不能给人以美感,整个面部显得瘦削、男性化。因此,东方女性颧骨整形多以颧骨降低术为主。另外,下颌角肥大为主要特征的“方形脸”或“梯形脸”与传统的审美也格格不入,所以,下颌角肥大的矫正手术也成为东方现代女性面部美容整形外科的一个重要内容。

第二节 头面部的美学观察

一、眼部

眼睛不仅具有视觉功能,而且在人体容貌的美学中也占有重要地位。眼睛的美学观察主要包括眼裂和上下眼睑的宽度和外形。

1. 眼部美学参数 (图 1-2-1, 图 1-2-2):

眼眶:眶深度 46.9~47.9mm,眶口高度 34.9~36.7mm,眶口宽度 35.5~39.8mm,两眼眶外侧缘距离 94.2mm,两眼眶内侧缘距离 20.8mm,眶腔与眼球的容积比是 4.5:1。

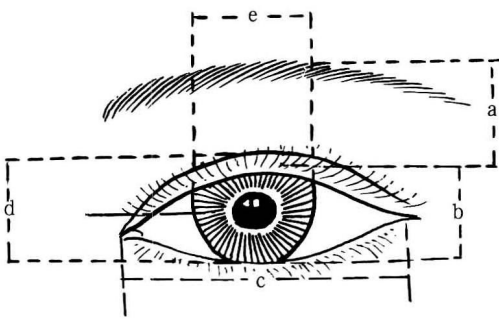


图 1-2-1

a. 眉眼间距 b. 睑裂高度 c. 睑裂宽度 d. 角膜垂直径 e. 角膜横径

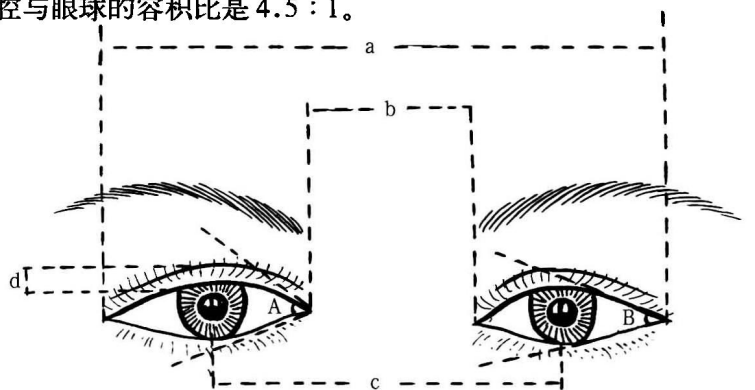


图 1-2-2

a. 外眦间距 b. 内眦间距 c. 瞳孔间距 d. 上睑皱襞(重睑)宽度 A. 内眦角 B. 外眦角

眉眼间距:平均 20mm。

上睑皱襞(重睑)宽度:平均 6~8mm。

睑裂高度:7~12mm,最高处位于内、中 1/3 交接处。

睑裂宽度:25~30mm,与眼水平线面宽比例符合“五眼”。

内眦间距:30~32mm,与睑裂宽度近似。

外眦间距:90~100mm。

内眦角:稍圆钝,角度 48°~50°。

外眦角:较锐,角度 30°~40°,极度睁眼时达 60°。

睑缘宽度:2mm。

上睑睫毛2~3行, 100~150根, 长平均8~12mm。

下睑睫毛2~3行, 50~80根, 长平均6~8mm。

角膜呈横椭圆形, 横径11.5~12.0mm, 垂直径10.5~11.0mm, 厚约1mm。角膜露出率: 80%, 平视时上睑遮盖角膜2mm, 下睑缘与角膜下缘相切。

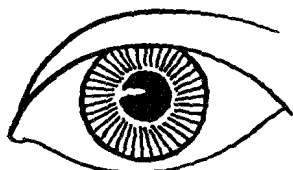
瞳孔直径2.44~5.82mm, 瞳孔间距: 平均(58.54 ± 0.11) mm。

2.眼裂: 根据眼裂的高度眼裂分为三型: I. 狭窄型: 眼裂高度在5mm以下; II. 中等型: 眼裂高度在5~10mm之间; III. 高度型: 眼裂高度在10mm以上。

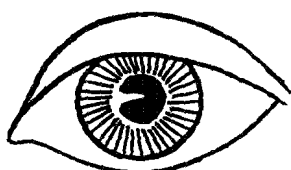
3.上眼睑皱襞: 人类上眼睑的皮肤, 有的较为紧张, 不形成任何皱襞, 东方人约占53%。有的则有横向皱襞, 称为重睑(双眼皮)。根据上睑皱襞的有无及宽度分为四个等级: 0级: 无皱襞; I级: 皱襞距睫毛2mm以上; II级: 皱襞距睫毛1~2mm; III级: 皱襞达睫毛处。

上睑皱襞的形态: I. 平行型: 上睑皱襞与上睑缘平行; II. 平行内缺型: 内眦处缺少上睑皱襞; III. 平行低位型: 皱襞距睫毛较窄, 皱襞不明显; IV. 广尾型: 上睑皱襞由内到外与上睑距离逐渐加宽; V. 新月型: 上睑皱襞与上睑缘距离为中间宽, 两端窄; VI. 三角型: 皱襞形态如三角形; VII. 混合型。

重睑成形术皱襞线设计常见为三种类型: 广尾型、新月型、平行型, 其中以广尾型最美观(图1-2-3)。



(1) 广尾型



(2) 新月型

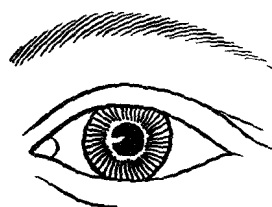


(3) 平行型

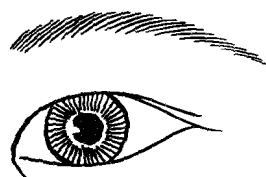
图1-2-3

4.内眦皱襞: 蒙古人种最常见, 又称为蒙古皱襞或内眦赘皮, 即上眼睑皱襞向内眦角延续而形成的皮肤皱襞, 遮盖泪阜, 使内眦间距增宽, 让人呈现呆板的征象(图1-2-4)。

5.眼裂的倾斜度: 眼裂的倾斜度是指内眦角与外眦角的位置关系, 分三种类型: I. 水平型: 内外眦角基本位于同一水平线上, 约占82%。II. 内高外低型: 内眦角高于外眦角, 约占5%, 给人以没有生气及苍老感。III. 外高内低型: 外眦角高于内眦角2~3mm。内外眦角连线与水平线夹角以10°左右为美丽, 此型外眦角略上翘, 又称“丹凤眼”。是女性美眼的标准(图1-2-5)。

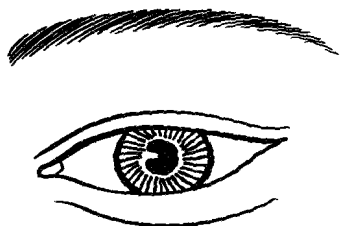


(1) 无内眦赘皮

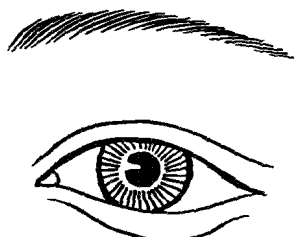


(2) 有内眦赘皮


图1-2-4



(1) 水平型



(2) 内高外低型



(3) 外高内低型

图1-2-5

6. 睫毛: 睫毛位于睑缘, 为2~3列排列的短毛, 上睑睫毛方向略向上翘, 较下睑睫毛多而长, 100~150根, 长度平均8~12mm。下睑睫毛略向下卷, 且短而少, 50~80根, 长度平均6~8mm。睫毛在泪乳头及泪小点处消失。它能遮挡强光直射, 并有敏感的反射功能, 还能防止汗水、尘埃和小飞虫进入眼内。睫毛倾斜度因人而异(图1-2-6)。睫毛的平均寿命为3~5个月, 不断更新, 拔去睫毛后, 一周即可长出1~2mm的新睫毛, 约10周即可达到原来的长度。细长、弯曲、乌黑、闪动的睫毛对眼型美乃至整体容貌美都具有重要的作用。

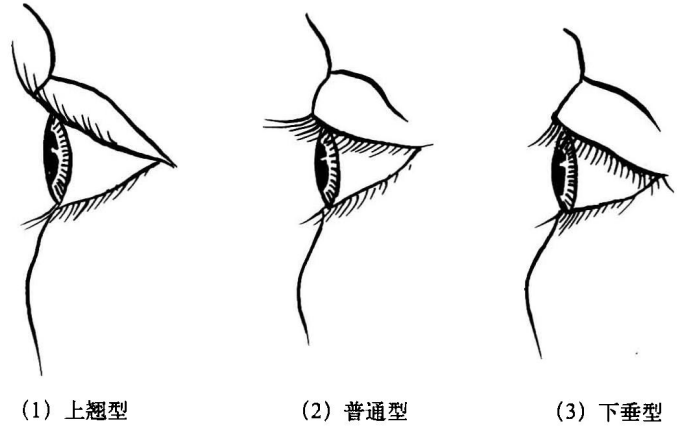


图1-2-6

二、鼻部

鼻突起于面部的中间, 最显眼, 最易引起他人的注意。其形态对于人的整个面部的美感有着极为重要的作用。相对于面部其他器官, 鼻部更加具有立体感, 最富有变化。理想的鼻形态在每个国家、每个种族、每个人之间都有区别。如白种人的鼻高而尖, 黑人的鼻多扁阔, 黄种人多鼻梁低平。男性额骨鼻突至鼻尖近似直线; 女性微具凹弧, 鼻尖较翘。鼻的美学观察应包括鼻根的高度, 鼻背的形态, 鼻根的凹度, 鼻孔的形状, 鼻尖及鼻基底的形态。审美上欧美人以高鼻梁为美, 而黄种人鼻梁以小巧细窄为美。

通常理想的鼻子需具备以下条件(图1-2-7~图1-2-11):

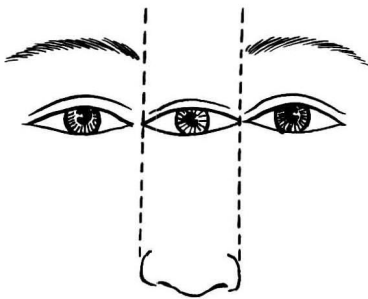


图1-2-7

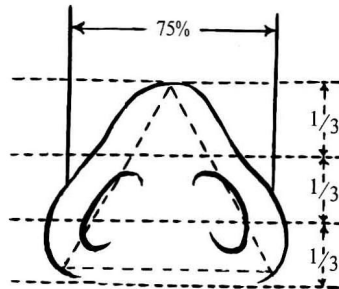


图1-2-8

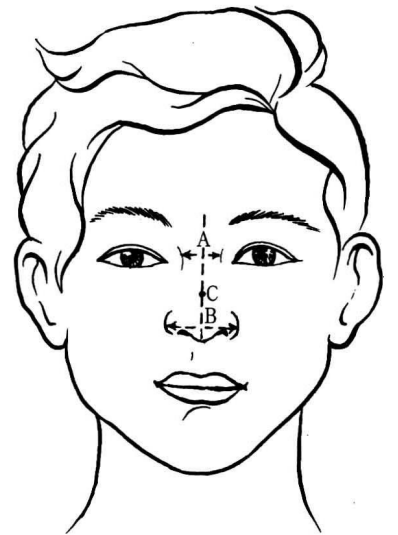


图1-2-9

A. 鼻根宽 B. 鼻宽 C. 鼻长

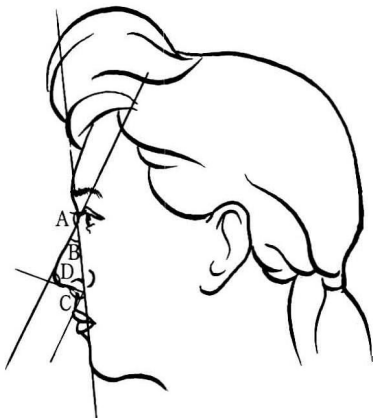


图1-2-10

A. 鼻额角 B. 鼻面角
C. 鼻唇角 D. 鼻尖角

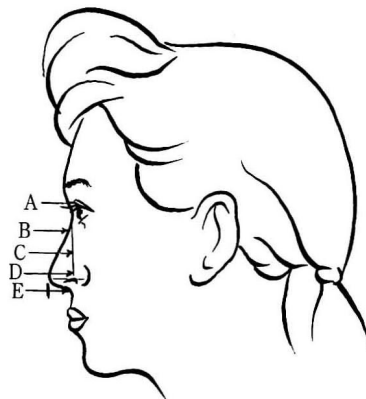


图1-2-11

A. 鼻根高 B. 鼻长 C. 鼻高
D. 鼻尖高 E. 鼻深

1. 鼻的长度是面部长度的 $1/3$ ，一般为 $6.0\sim 7.5\text{cm}$ 。鼻底的宽度是面部宽度的 $1/5$ ，相当于一个眼裂的长度。

2. 鼻根最低点位于两眼内眦连线的中点稍上，常与重睑皱襞同高。鼻根的高度是指在鼻起点的垂直高度，美貌人群应在 $7\sim 11\text{mm}$ 。

3. 鼻梁挺直，位于正中，鼻两侧对称。东方女性的外鼻与男性相比，鼻尖不高但略显上翘约 2mm 。理想鼻尖的高度应与鼻背形成平直的过渡，鼻翼沟显现，鼻孔呈内侧收拢的椭圆形，鼻尖稍向前探。

4. 鼻中柱与鼻翼的切角角度为 2.1° ，鼻尖和鼻翼的形状似海鸥展翅飞翔的形状。鼻基部为等边三角形，鼻孔为卵圆形。

5. 鼻面角：鼻梁与额部垂直线夹角为 $25^\circ\sim 30^\circ$ ；鼻尖角：鼻梁与鼻柱夹角为 $85^\circ\sim 90^\circ$ ；鼻额角：鼻背至额部的角度，我国人一般为 $120^\circ\sim 130^\circ$ ；鼻唇角：鼻小柱与上唇人中的夹角为 $90^\circ\sim 105^\circ$ 。

侧面观：外鼻分为三类：向上、水平、向下；五型：波状型、钩状型、凸曲型、直线型、凹曲型。我国大多数人为水平凹曲型和水平直线型。

三、唇颊部

唇占据面部下 $1/3$ ，是面部的重要美学单位。其大小、形态、颜色只有与面部五官相协调才能产生美感。唇在容貌中的重要性仅次于眼睛，唇的美学观察主要包括上唇的高度、长度、厚度及鼻唇颊的美学平面。

(一) 唇部的美学标准

1. 正面观：左右对称。口角微微上翘，位于通过两瞳孔的垂线上，上、下唇自然闭合，比例合适。唇红缘线条流畅，唇峰位于人中嵴上，人中沟凹陷明显，唇红红润，颜色鲜艳，唇珠微微前突。下唇唇线流畅，呈船底形，在下唇中上 $1/3$ 处形成明显的唇颊沟。成年男性的上、下唇有胡须分布。上、下唇的性别特征明显，可显示男性的刚毅和女性的柔美。

2. 侧面观：上唇微微翘起，覆盖部分下唇。侧面观口唇位于鼻尖与颏点的连线上。

3. 美学参数 (图 1-2-12, 图 1-2-13)

(1) 唇的厚度是指上、下唇轻闭时，上、下唇红唇部中央的厚度。上唇的厚度为 $6\sim 8\text{mm}$ ，下唇的厚度为 $10\sim 13\text{mm}$ ，上唇为下唇的 $2/3$ 。若唇的厚度小于 4mm ，称为薄唇；大于 13mm ，则称为厚唇。厚唇给人以愚笨的感觉，薄唇则给人以单薄的印象。另外，男性的口唇较厚，而女性的口唇较薄。

(2) 口裂宽为 $40\sim 55\text{mm}$ ，男性较女性稍宽，唇峰至口角的距离为 $25\sim 30\text{mm}$ ，唇峰至唇谷的距离为 $5\sim 7\text{mm}$ 。

(3) 唇峰处形成的外侧角为 $210^\circ\sim 240^\circ$ ，唇谷处形成的中央角为 $150^\circ\sim 160^\circ$ 。

(4) 唇的突度指上、下唇最突处至鼻下点与颏前点连线的水平距离，正常人上唇突度平均为 3.5mm ，下唇突度平均为 2.2mm 。

(5) 上唇的高度：指上唇皮肤部的高度，不包括红唇部。成人上唇的高度一般为 $12\sim 19\text{mm}$ ，否则为上唇过长或过短。

(6) 唇的侧面观：以连接鼻尖点和颏的直线为准观察唇的突度，鼻尖、下唇前缘、颏下点在同一直线上时，常被认为是美的标志之一 (图 1-2-14)。

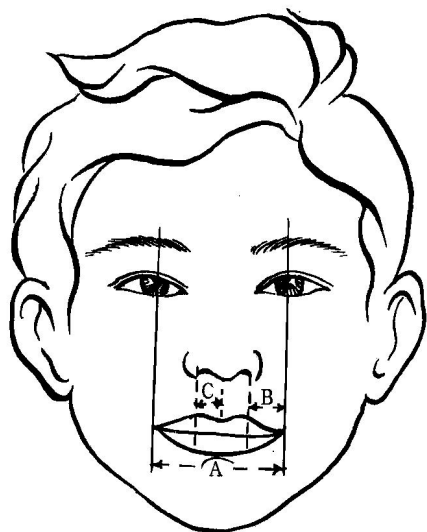


图 1-2-12

A. 口裂宽 B. 唇峰至口角间距
C. 唇峰至唇谷间距

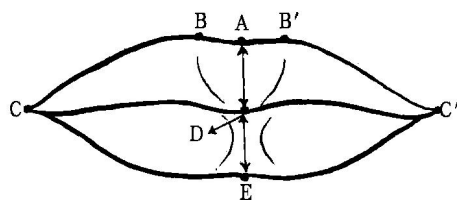


图 1-2-13

AD. 上唇高度 DE. 下唇高度
CC'. 口裂宽度



图 1-2-14

(二) 颊部的美学

颊部平滑，与周围组织结构有良好移行。鼻唇沟微微凹陷，微笑时出现明显酒窝，酒窝位于通过口角的水平线与通过外眦的垂线交点处。

四、耳部

1. 耳廓的位置 (图 1-2-15)

耳廓位于头颅两侧，左右对称，其上端与眉上的水平线齐平，下端位于经过鼻底的水平线上，长轴大致与鼻梁平行，应是在面部三等份的中 1/3 处，整个耳廓的平面与头颅侧壁成 30° 。

2. 耳廓的形态及位置的相关参数 (图 1-2-16)

外耳道将耳廓从横向一分为二。耳甲的高度占耳廓纵向高度的 43%。耳甲上方部分占耳廓纵向高度的 33%，而耳垂的高度则约占耳廓高度的 23%。

3. 耳廓的外展程度

耳廓的外展程度可用耳颅角表示。分为三型：I. 紧贴型：耳颅角不超过 30° ；II. 正常型：耳颅角为 $30^\circ \sim 60^\circ$ ；III. 外展型：耳颅角大于 60° 。

4. 耳廓的长度

耳廓的长度为 62~65mm，60mm 以下为小耳，其中耳垂的高度为 16mm 左右，耳上幅宽约为 32.93mm，耳中幅宽约为 30.43mm。

5. 耳垂的形态 (图 1-2-17)

耳垂的形态有三种类型，按其面部皮肤相连的程度分为游离型、粘连型和混合型。游离型耳垂的内缘的绝大部分不与面部的皮肤相连。而粘连型的耳垂其内缘全长均与面部皮肤相连。混合型耳垂介于游离

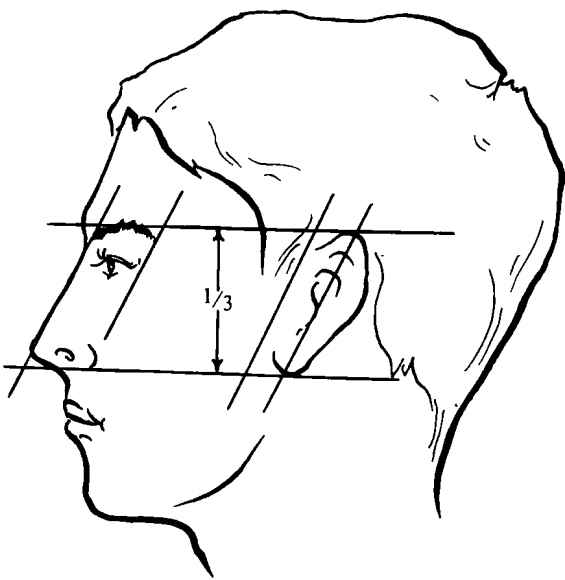


图 1-2-15

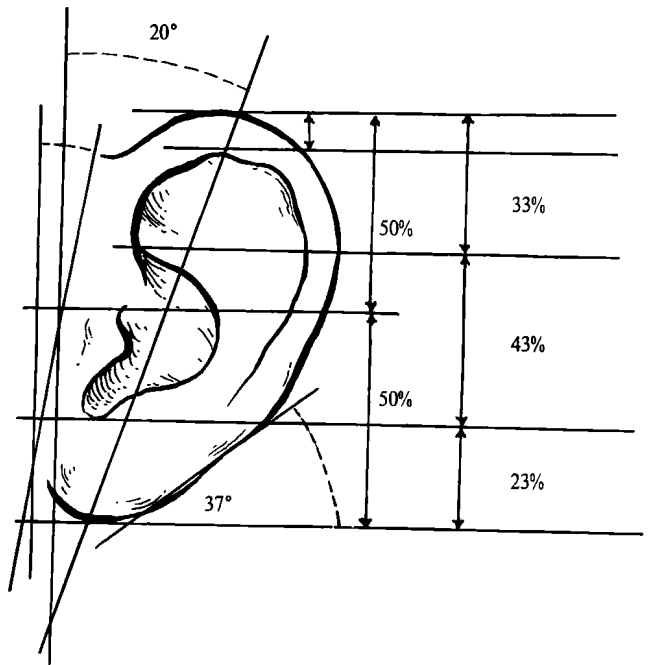


图 1-2-16

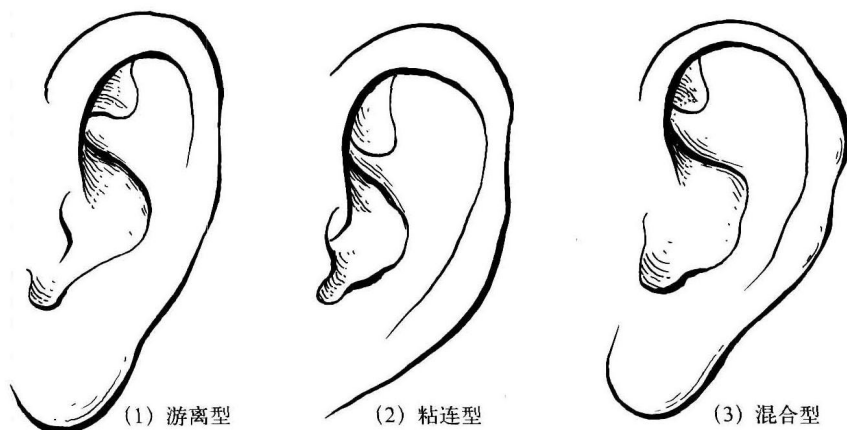


图 1-2-17

型与混合型之间。从形态上看,游离型近似于半圆形,混合型近似于方形,而粘连型则更似于三角形。

五、眉 部

眉毛位于眶上缘,为横向弧形分布的一束毛发,有阻挡额头汗水向下流入脸裂的功能。眉毛左右两侧位置、形态应完全对称。眉型由眉头、眉峰及眉尾三个部分组成,眉头与眼内眦及鼻翼外缘在同一垂直线上,双眉头间距应与双内眦间距与一个眼裂的宽度相等,两眼正视前方时,鼻翼、瞳孔外缘连线延长线交于眉的位置,为眉峰的位置。

眉梢、外眦角、鼻翼、唇峰应在同一直线上(图 2-1-18)。

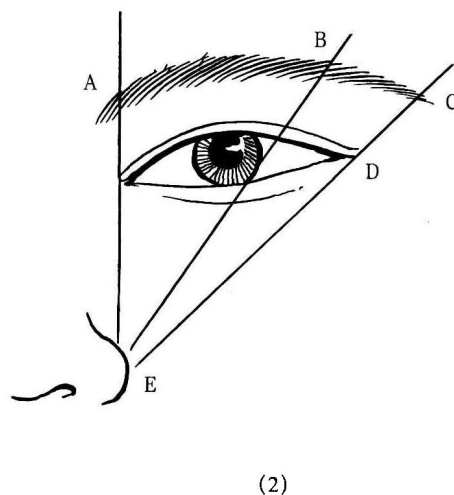
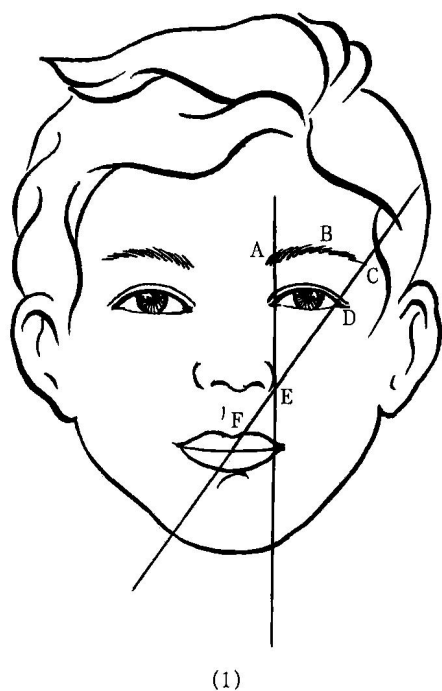


图 1-2-18

A. 眉头 B. 眉峰 C. 眉尾 D. 外眦角 E. 鼻翼外侧 F. 唇峰

六、颧 部

颧部位于面部双侧中央,是面部轮廓的重要构成部分,这一部位的外形结构主要取决于骨性支撑物:颧骨和颧弓。一般颧骨体、颧弓过凸或面部过宽超过正常都可诊断为颧骨复合体肥大,由于存在地域、文化背景和面部轮廓审美意识及审美认知的差异,目前诊断尚无统一标准。国外学者视颧面宽不超过额面宽的10%为正常,国内学者将颧面宽与额面宽之比低于0.75为颧骨复合体肥大诊断标准。颧骨复合体肥大,