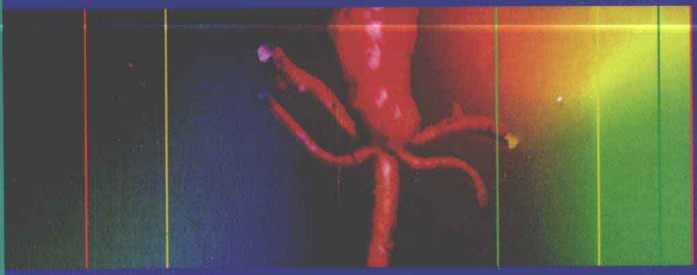

脑血管疾病与神经介入技术

Handbook of Cerebrovascular Disease and Neurointerventional Technique

原著 Mark R. Harrigan
John P. Deveikis

主译 郑 宇 张鸿祺

人民卫生出版社

脑血管疾病与神经介入技术

原　著　Mark R. Harrigan
John P. Deveikis
主　译　郑　宇　张鸿祺
译　者（按姓氏笔画排序）
李永秋　陈　通　郑　宇　姚绍鑫
徐　翔　崔建忠　曹亦宾

人民卫生出版社

Handbook of Cerebrovascular Disease and Neurointerventional Technique
By Mark R. Harrigan, et al.
The original English language work has been published by Humana Press
© Humana Press, a part of Springer Science + Business Media, LLC 2009
All Rights Reserved.

脑血管疾病与神经介入技术

郑宇　等译

中文版版权归人民卫生出版社所有。

敬告

本书的作者、译者及出版者已尽力使书中的知识符合出版当时国内普遍接受的标准。但医学在不断地发展，随着科学研究的不断探索，各种诊断分析程序和临床治疗方案以及药物使用方法都在不断更新。强烈建议读者在使用本书涉及的诊疗仪器或药物时，认真研读使用说明，尤其对于新的产品更应如此。出版者拒绝对因参照本书任何内容而直接或间接导致的事故与损失负责。

需要特别声明的是，本书中提及的一些产品名称（包括注册的专利产品）仅仅是叙述的需要，并不代表作者推荐或倾向于使用这些产品；而对于那些未提及的产品，也仅仅是因为限于篇幅不能一一列举。

本着忠实于原著的精神，译者在翻译时尽量不对原著内容做删节。然而由于著者所在国与我国的国情不同，因此一些问题的处理原则与方法，尤其是涉及宗教信仰、民族政策、伦理道德或法律法规时，仅供读者了解，不能作为法律依据。读者在遇到实际问题时应根据国内相关法律法规和医疗标准进行适当处理。

图书在版编目（CIP）数据

脑血管疾病与神经介入技术/（美）哈里刚（Harrigan，M. R.）著；郑宇等译．—北京：人民卫生出版社，2011.10
ISBN 978-7-117-14458-2

Ⅰ.①脑…　Ⅱ.①哈…　②郑…　Ⅲ.①脑血管疾病-介入性治疗
Ⅳ.①R743.05

中国版本图书馆 CIP 数据核字（2011）第 155285 号

门户网：	**www.pmph.com**	**出版物查询、网上书店**
卫人网：	**www.ipmph.com**	**护士、医师、药师、中医师、卫生资格考试培训**

版权所有，侵权必究！

图字：01-2011-0390

脑血管疾病与神经介入技术

主　　译： 郑　宇　张鸿祺
出版发行： 人民卫生出版社（中继线 010-59780011）
地　　址： 北京市朝阳区潘家园南里 19 号
邮　　编： 100021
E - mail： pmph @ pmph. com
购书热线： 010-67605754　010-65264830
010-59787586　010-59787592
印　　刷： 北京市安泰印刷厂
经　　销： 新华书店
开　　本： 850×1168　1/32　**印张：** 26.5　**字数：** 997 千字
版　　次： 2011 年 10 月第 1 版　2011 年 10 月第 1 版第 1 次印刷
标准书号： ISBN 978-7-117-14458-2/R・14459
定　　价： 68.00 元
打击盗版举报电话：010-59787491　E-mail：WQ @ pmph. com
（凡属印装质量问题请与本社销售中心联系退换）

引　言

最近几年，神经介入放射学已经进展成为一个精细而复杂的领域，有许多有别于其他医学领域的技术和知识。同时，有各类背景如放射学、神经外科、神经内科、心脏病科、血管外科的临床医生纷纷践行神经介入放射学。目前，接受神经介入培训并准备进入这个领域的人员比历史上任何时候都要多。因此，迫切需要一本实用性强的、统一的有关技术和重点文献的手册。写作本书的目的是使之成为血管内介入方法的实践指南，同时，也作为案头参考书，其内容主要是从一名神经介入医生的角度看有关神经血管解剖知识以及脑血管病相关文献的简介。

我们试图通过以标题的模式提高该手册的简便性。尽可能删减冗长的叙述(没人有时间阅读又长又厚的章节)。本着这种精神，本引言的其他部分也按照这个模式来编排。

1. 本书分为三个部分

(a)基础部分

- 神经血管解剖学概要和基本的血管造影技术是该部分的主要内容。

—第 1 章(神经血管解剖学概要)的重点是血管解剖，在日常临床中时常遇到。胚胎学及血管异位的讨论被删除，因为在当前不那么重要，而且无创性的颅内影像技术已经广泛普及。有关解剖变异的讨论包括正常变异和异常。

—第 2 章和第 3 章论述诊断性血管造影技术。

—第 4 章主要目的是为初到神经介入单元的新手以及有经验的介入医生筹划新的神经介入单元而写的。

(b)技术

- 详述介入方法、相关器材的使用、提示及诀窍等。

(c)疾病各论

- 各种常见疾病的简要的实用的信息。

1. 著名的临床研究被归纳于文中。
2. 有意思的、新的内容散布于文中。

- 系统回顾是指将有用的文章，以一种有组织的方式对已经刊登的临床数据进行分析。本书略去了荟萃分析，因为它是指一种特殊的统计学技术，而且并不总是在以荟萃分析为名义的回顾性文章中出现。
- 如果读者有充足的时间，则可以阅读“——简史”来了解个别技术的背景及演进过程。

● 第 17 章(急性缺血性卒中)包括急性卒中患者的简要处理的讨论。题目是按照字母顺序排列,以便于查找。

2. 核心理念 在本书非常实用的内容之下,作者希望分享以患者为中心的个体化的治疗哲学。作者认为患者的利益是至高无上的。任何病例的临床结果要优先于试用新的器材和技术,优先于为下一项临床研究积累病例或为治疗组积累材料;优先于满足站在控制室内的厂商代表的需求。在实用的角度上,临床决策的制订应该基于理性的判断和可能得到的临床数据。而且,应该理智地使用新的医学技术及药物,在可能的情况下,要尊重在实践经验基础之上的经过检验的规律。因此,当我们有能力和技术准备对一位 Hunt-Hess 分级为 5 级的超高龄患者进行动脉瘤栓塞时、准备对一个无症状的低风险的硬脑膜动静脉瘘进行栓塞时、准备对无症状的颈动脉狭窄进行颈动脉成形及支架时,我们应该认识到保守治疗的价值及必要性。作者希望这种谨慎合理的观点贯彻于全书。

3. 像烹饪书一样,作者尽力用平实、简洁的语言描述手术过程。虽然有的读者可能会将神经介入这个非常复杂的领域想当然地进行简单化,作者认为从长远来看,技术的分步和标准化只能给该领域的持续发展带来好处。作为比较,想想当今的商业飞行,空难的发生概率极小,是因为有飞行员的训练、飞行技术的标准化、谨慎的飞机维护。即使是最有经验的小心的神经介入医生也不能达到目前飞行工业的安全指标。

4. 本书使用的名词

(a)名词术语令人迷茫。作者采用最常见的、最常用的名词,同义词之前附有“aka”字样。

(b)对于日常使用的名词,作者使用了缩略词,如“ICA”、“MCA”。如果大量使用缩略词,尤其是不常见的名词,会增加阅读的难度。

(c)“见下”、“见上”指相同的内容在本章节内。

5. 重复的部分 读者对某些内容的叙述可能感觉重复,例如导引导管在第 5 章和第 7 章均有述及。这是作者有意为之,意在避免频繁的相互参考,因这会使心急的读者感到恼火,所以对一些希望快速参考的作者是有益的。而且有的重复的确有益,因为可以从不同的视角进行讨论。例如:第 9 章(急性缺血性卒中的溶栓)从介入医生的角度,讨论了如何在急诊室对已经确诊为急性卒中的患者进行评价,而同样的内容又出现在第 17 章(急性缺血性卒中),只不过是从应邀到急诊科会诊的 Code Stroke 小组医生的角度来讨论。

6. 医学伦理学免责声明 本书意在作为多种医疗器材及药物的一种使用指南。但是作者及出版商对读者使用本书涉及的器材和药物不负责任,若读者按照厂家说明及 FDA 指南操作后仍然失败的也不在本书责任之内。

此为试读,需要完整PDF请访问: www.ertongbook.com

目　录

第一部分:基础知识 …… 1
1 神经血管解剖学概要 …… 3
2 脑血管诊断造影 …… 93
3 脊髓血管造影 …… 125
4 神经介入单元 …… 145

第二部分:介入技术 …… 155
5 颅内动脉瘤的治疗 …… 157
6 诱发试验 …… 198
7 颅内栓塞术 …… 228
8 颅外血管栓塞 …… 291
9 急性缺血性卒中的溶栓 …… 340
10 颅外血管成形及支架术 …… 394
11 颅内动脉狭窄及痉挛的介入治疗 …… 417
12 静脉介入术 …… 436

第三部分:疾病专论 …… 497
13 颅内动脉瘤和蛛网膜下腔出血 …… 499
14 动静脉畸形 …… 592
15 硬脑膜动静脉瘘 …… 624
16 海绵状血管畸形和静脉瘤 …… 650
17 急性缺血性卒中 …… 661
18 颅外段脑血管闭塞性疾病 …… 751
19 颅内脑血管闭塞性疾病 …… 798
20 脊髓血管病变 …… 825

索引 …… 839

第一部分：

基 础 知 识

1 神经血管解剖学概要

1.1 主动脉弓及大血管

主动脉弓的解剖对于神经介入来说是十分重要的，因为主动脉弓的变异能影响导管的到位。

1. 分支

(a)无名动脉(头臂动脉)

(b)左侧颈总动脉

(c)左侧锁骨下动脉

2. 变异(图 1.1)

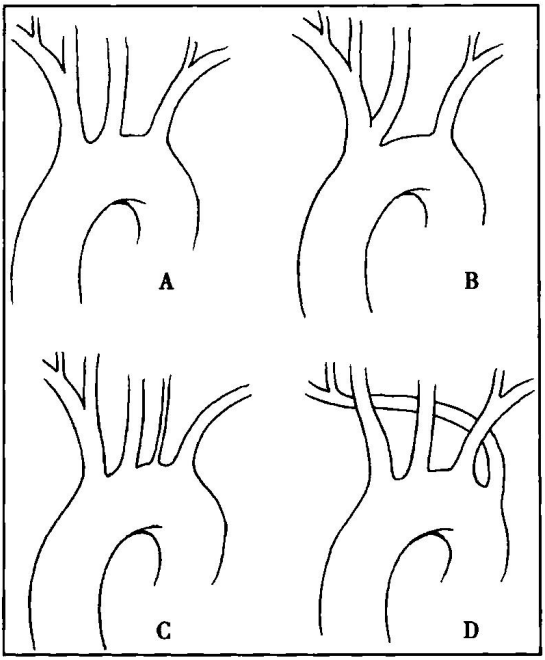

图 1.1 常见的主动脉弓形态。从左上按顺时针方向。正常弓；牛弓；右侧锁骨下动脉迷走；左侧椎动脉直接起自弓

(a)牛形(Bovine)弓(图 1.1B 和图 1.2)无名动脉和左侧颈总动脉共干(约占 27%的病例),或左侧颈总动脉起自无名动脉(7%)[1]。

(b)迷走右侧锁骨下动脉。右侧锁骨下动脉起自左侧主动脉弓,在左侧锁骨下动脉以远发出。通常经食管后方至右上肢。最常见的先天弓的异常;发生率 0.9%[2]。与 Down 综合征有关。

(c)左侧椎动脉起自主动脉弓,约占 0.5%[1]。

(d)少见的变异(图 1.3)。少见的变异,可形成血管环,气管和食管被主动脉弓和其分支所环绕。

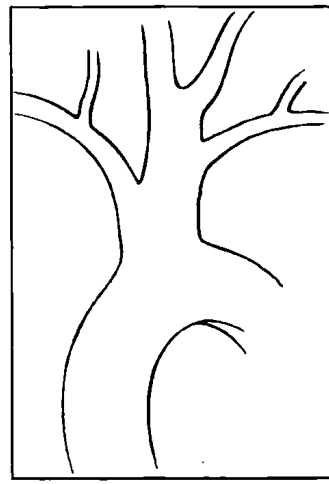

图 1.2 "牛弓"的确切意思
如图:牛的主动脉弓形态

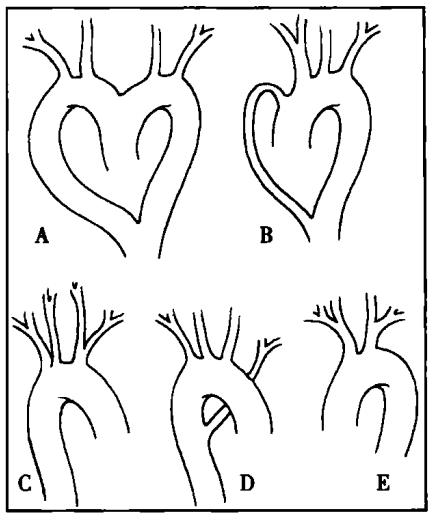

图 1.3 主动脉弓的一些变异。(A)双弓。双弓环绕气管及食管后,形成降主动脉,并通常位于脊柱左侧。在 75%以上的病例,右侧弓比左侧弓粗大[1]。(B)双弓并左侧弓闭锁。(C)镜像右侧主动脉弓。降主动脉位于心脏的右侧。该变异未形成血管环,但与其他的诸如法洛四联症等变异有关[1]。(D)非镜像型右侧主动脉弓并迷走的左侧锁骨下动脉。降主动脉弓在心脏的右侧,左侧锁骨下动脉起自主动脉弓近段,是有症状的血管环的常见病因[4]。(E)双无名动脉

3. 年龄的增长和动脉硬化对主动脉弓的效应。随年龄增长，主动脉弓及大血管变长迂曲(图 1.4)。这对老年患者的神经介入来说有显著的实际影响，导丝和导管在通过迂曲的血管时会有很大的困难。虽然粥样硬化是这种现象的成因之一，最近的研究提示颈段的颈内动脉可经历过度增生转化，弹力纤维和肌肉组织被疏松的结缔组织所代替[3]。

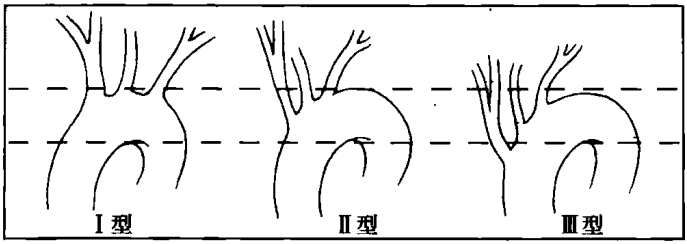

图 1.4 主动脉弓变长的分型示意图

锁骨下动脉最常见的的形态见于图 1.5。主要分支有：

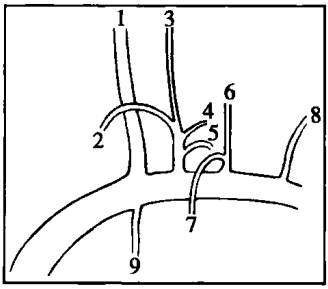

图 1.5 锁骨下动脉

- 椎动脉(1)
- 甲状颈干
  - 甲状腺下动脉(2)
  - 颈升动脉(常为颈横动脉的一个分支)(3)
  - 颈横动脉(4)
  - 肩胛上动脉(5)
- 肋颈干
  - 颈深动脉(6)
  - 肋间上动脉(7)
- 肩胛背动脉(8)
- 胸廓内动脉(内乳动脉)(9)

此为试读，需要完整PDF请访问：www.ertongbook.com

1.2 颈总动脉

CCA 走行于颈动脉鞘,鞘内还有颈静脉及迷走神经。右侧 CCA 通常较左侧短。CCA 一般在 C3～C4 水平分叉(甲状韧带上缘),但有时分叉可位于 T2～C2 之间的任何水平[5]。CCA 一般没有分支,但在变异的情况下,甲状腺上动脉、咽升动脉及枕动脉可自 CCA 发出[1]。

1.3 颈外动脉

颈外动脉起自颈总动脉分叉部。自起点始,于颈内动脉的内侧向前弯曲,立转向头侧,行向后外,终于上颌骨后,并发出分支成为颌内动脉和颞浅动脉[6]。在前后位造影片上,颈外动脉起于内侧,向头侧外侧走行,在侧位片上,先向前走行,再向上、向后走行。

1. 颈外动脉的分支(图 1.6)

颈外动脉主要有 8 支分支。按照起始点由近及远的常见顺序依次为(图 1.7～图 1.9):

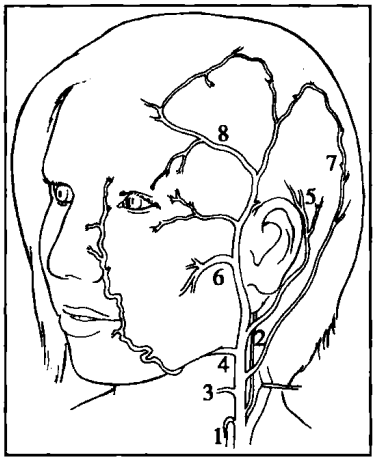

图 1.6 颈外动脉。(1)甲状腺上动脉(2)咽升动脉(3)舌动脉(4)面动脉(5)耳后动脉(6)颌内动脉(7)枕动脉(8)颞浅动脉

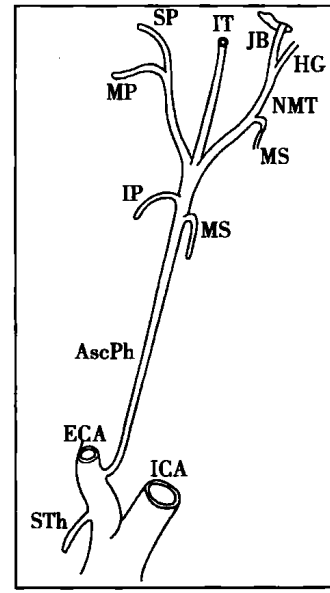

图 1.7 咽升动脉。图中所示为咽升动脉常见的分支模式

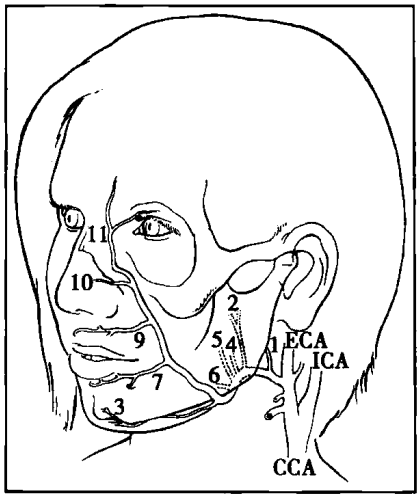

图 1.8 面动脉 (1)腭升动脉;(2)扁桃体动脉;(3)颏下动脉;(4)下咬肌动脉;(5)颧动脉干;(6)颌中动脉;(7)下唇动脉;(8)颧前动脉(未显示);(9)上唇动脉;(10)鼻外侧动脉;(11)角动脉

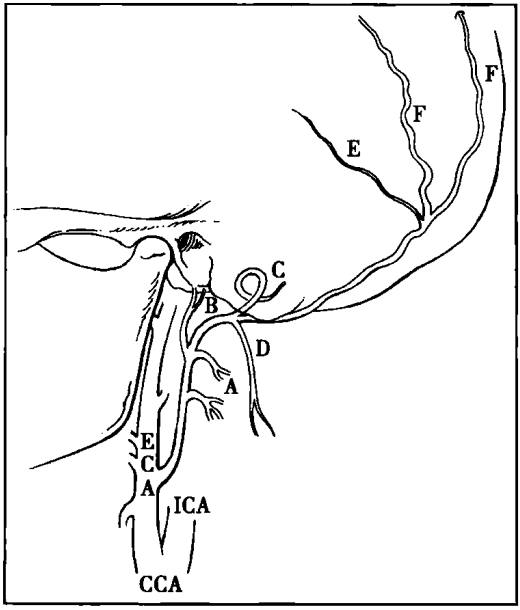

图 1.9 枕动脉。(A)胸锁乳突肌支;(B)茎乳突动脉;(C)乳突支;(D)下降支;(E)脑膜外侧支;(F)枕支

甲状腺上动脉

(a)咽升动脉

(b)舌动脉

(c)面动脉

(d)枕动脉

(e)耳后动脉

(f)颞浅动脉

(g)颌内动脉

这些分支在颈外动脉的起点常有变异。因此,划分颈外动脉分支的更实用的方法是按照颈外动脉前后分为腹侧组和背侧组。这种划分法较由近及远的顺序更加恒定。

- 颈外动脉腹侧组分支:
  - 甲状腺上动脉
  - 舌动脉
  - 面动脉
  - 颌内动脉
- 背侧组分支:
  - 咽升动脉
  - 枕动脉
  - 耳后动脉
  - 颞浅动脉

2. 供血区

颈外动脉供应头面部大部分的软组织及骨骼,气管食管的上部,颅内硬脑膜大部。颈外动脉与颈内动脉、椎动脉之间存在大量的吻合支。当近端闭塞,这些吻合支可提供侧支血流。当试图经过颈外动脉对头面部的血管病变进行栓塞时,与颈内动脉及椎动脉的吻合也称为"危险吻合"。表 1.1～表 1.4 列出颈外动脉分支的吻合。

表 1.1 危险区:常见的吻合:前循环

危险区域	吻合来自	吻合通向	评论/参考文献
脑:前循环	咽升动脉,神经脑膜干	经脑膜垂体干入海绵窦段颈内动脉	19
	咽升动脉,鼓室下支	经颈岩动脉入岩段颈内动脉	19
	咽升动脉,咽上支	经下外侧干进入岩段颈内动脉	19

续表

危险区域	吻合来自	吻合通向	评论/参考文献
	咽升动脉，咽上支	经下颌支进入岩段颈内动脉	19
	脑膜副动脉（海绵窦支） 脑膜中动脉（海绵窦支）	经下外侧干、后支进入海绵窦段颈内动脉 经下外侧干、后支进入海绵窦段颈内动脉	19
	脑膜中动脉（海绵窦支）	经脑膜垂体干进入海绵窦段颈内动脉	19
	颌内动脉远段（卵圆孔动脉）	经下外侧干、前外侧支进入海绵窦段颈内动脉	19

表 1.2 危险区域：常见的吻合：眼动脉

危险区域	吻合来源	吻合通向	参考文献
眼（和继发脑组织）	脑膜中动脉，蝶支	眼动脉	19
	脑膜中动脉，额支	经镰前动脉至眼动脉	19
	下外侧干，前内侧支	眼动脉	19
	颌内动脉远段，颞深前动脉	眼动脉	19
	颌内动脉远段，眶下动脉	眼动脉	19
	颌内动脉远段，蝶腭动脉	经筛支至眼动脉	19
	面动脉远段	眼动脉	19
	面横动脉	眼动脉	19
	颞浅动脉，额支	眼动脉	19
	海绵窦段颈内动脉，下外侧干	经脑膜返支入眼动脉	19

表 1.3 危险区:常见吻合:后循环

危险区域	吻合来源	吻合通向	评论/参考文献
脑:后循环	颈升动脉	椎动脉节段分支	19
	颈深动脉	椎动脉节段分支	19
	枕动脉,肌支	椎动脉节段分支	19
	咽升动脉,肌支	椎动脉节段分支	19
	咽升动脉,神经脑膜干	经齿突弓进入 C3 节段椎动脉	齿突弓左右两侧是相连的[19]

表 1.4 更麻烦的是:脑神经的血供

脑神经	动脉血供	参考文献
嗅神经	大脑前动脉	19
视神经	颈内动脉床突上段,眼动脉	19
动眼神经	基底动脉,小脑上动脉,下外侧干,眼动脉	19,73
滑车神经	下外侧干,脑膜垂体干	19,73
三叉神经	下外侧干,脑膜垂体干,脑膜中动脉,脑膜副动脉,圆孔动脉,眶下动脉	19,73
展神经	下外侧干,脑膜垂体干,脑膜中动脉,脑膜副动脉,咽升动脉(颈支)	19,24,73
面神经	茎乳动脉(自耳后动脉或枕动脉),脑膜中动脉(岩支),咽升动脉(鼓室下动脉和齿突弓动脉)	19,74
听神经	基底动脉,AICA,咽升动脉颈支	19,75
舌咽神经	咽升动脉颈支	19,24
迷走神经	咽升动脉颈支,甲状腺上、下动脉,喉支	19,24
脊髓副神经	咽升动脉(颈支,鼓室下动脉,肌脊髓支)	19,24
舌下神经	咽升动脉,舌下支和近侧干,枕动脉,直接来自颈外动脉,舌动脉	19,76

3. 变异

(a)颈总动脉分叉最常见(48.5%)的形式是颈外动脉起自前内,而颈内动脉起自后外[7],偶尔也可见到颈外动脉起自后外或外侧[8,9]。

(b)颈外动脉和颈内动脉也可分别起自主动脉弓,但很少见[6,10]。

(c)某些颈外动脉分支,特别是甲状腺上动脉,可起自颈总动脉。

(d)某些分支可起自颈内动脉,特别是咽升动脉和枕动脉。

(e)有报道称甲状腺上动脉、枕动脉、咽升动脉共同起自颈内动脉[11]。

(f)少见情况,颈外动脉及各分支起自颈内动脉[12]。

(g)颈外动脉分支与其他分支共同起自一干:舌面干(20%)、甲状舌干(2.5%)、甲状舌面干(2.5%)、枕耳干(12.5%)[13]。

(h)永存镫骨动脉[14],对于解剖来说,永存舌-镫骨动脉[15]起自颈内动脉的岩段,经过中耳,形成脑膜中动脉。对100例颞骨标本的研究表明,永存镫骨动脉的发生率为0.48%[16]。这种异常与所谓的颈内动脉迷走与中耳有关,其真正意义是:当真正的颈内动脉部分节段不发育时,永存镫骨动脉和咽升动脉的鼓室下支构成旁路血管[17,18]。

1.3.1 甲状腺上动脉

不论起自颈总动脉分叉的上方或下方,甲状腺上动脉总是起自其母血管的前面,且立即转向尾侧,供应颈前的软组织结构。

1. 分支

(a)舌下动脉

舌下动脉(舌动脉)发出后,行向内侧,随行舌骨下缘。与颏下动脉吻合,是面动脉的侧支通路[19]。

(b)喉上动脉

喉上动脉发出后,向下内走行,随喉内神经,穿甲状舌骨膜,供应声带以上的喉部黏膜和会厌的味蕾[20]。

ⅰ.分支

有两条主要的分支,包括腹侧支,与环甲动脉和喉上弓吻合;背侧支,与纵向的喉弓吻合。也可发出小的会厌支[19]。

ⅱ.供血区

喉上动脉供应咽喉结构和喉内神经。与对侧同名动脉吻合,与来自甲状腺下动脉的喉下动脉吻合。

ⅲ.变异

— 可单独自ECA或咽升动脉发出[19]。

— 在22例解剖标本中,6例喉上动脉没有穿过甲状舌骨膜,而是经过甲状韧带的甲状孔供应喉部软组织[21]。

(c)胸锁乳突肌动脉

供应胸锁乳突肌中段,向上与耳后动脉、枕动脉的肌支相吻合;向下与甲状颈干、肩胛上动脉的肌支相吻合。

此为试读,需要完整PDF请访问:www.ertongbook.com