

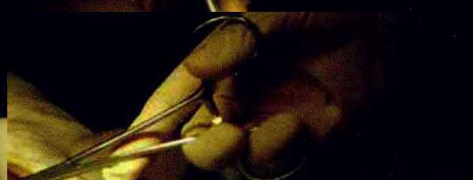小动物外科手术



图谱

XIAODONGWU
WAIKE SHOUSHU
TUPU

董军 潘庆山 主编 张健 张聪明 副主编



化学工业出版社

小动物外科手术 图谱



XIAODONGWU
WAIKE SHOUSHU
TUPU

董军 潘庆山 主编 张健 张聪明 副主编



化学工业出版社

· 北京 ·

图书在版编目 (CIP) 数据

小动物外科手术图谱 / 董军, 潘庆山主编. —北京:
化学工业出版社, 2012. 1

ISBN 978-7-122-12655-9

I. 小… II. ①董…②潘… III. 动物疾病-外科手术-图谱 IV. S857.12-64

中国版本图书馆CIP数据核字 (2011) 第216001号

责任编辑: 邵桂林
责任校对: 顾淑云

装帧设计: 韩 飞

出版发行: 化学工业出版社 (北京市东城区青年湖南街13号 邮政编码100011)

印 装: 北京瑞禾彩色印刷有限公司

787mm × 1092mm 1/16 印张16¹/₂ 字数396千字 2012年2月北京第1版第1次印刷

购书咨询: 010-64518888 (传真: 010-64519686) 售后服务: 010-64518899

网 址: <http://www.cip.com.cn>

凡购买本书, 如有缺损质量问题, 本社销售中心负责调换。

定 价: 150.00元

版权所有 违者必究

本书编写人员

主 编 董 军 潘庆山

副 主 编 张 健 张聪明

编写人员 (按姓氏笔画排序)

杨 静 李 鹏 张 健

张聪明 范 开 金艺鹏

庞海东 相秀丽 钟友刚

常建宇 曹 杰 董 军

董悦农 潘庆山 薛 琴

绘 图 叶 青 唐 娜

前 言

兽医外科学是临床兽医学的重要组成部分，近年来随着人民生活水平的不断提高，宠物进入家庭已经成为势不可挡的趋势，随之而来摆在宠物医生面前的便是宠物的健康，对宠物疾病的诊断和治疗为宠物医生提出了新的努力方向。小动物外科手术在临床中是非常重要的，随着小动物外科技术的不断发展，宠物医生的水平急需广泛地提高，对此，我们总结了中国农业大学动物学院多年来的外科手术病例，编写了这本《小动物外科手术图谱》，以求能为广大宠物医生在临床外科上有所帮助。本书还可以作为兽医学生和教师很好的参考书。

本书收集了中国农业大学动物医院潘庆山、董悦农、薛琴等优秀动物外科医生的经典外科手术共计近60例，图片上千幅，简明地描述每一个手术的各个关键步骤，同时为了节省篇幅，省去了大多数的手术常规操作，直接进入每个手术的操作过程，使读者能够在短时间内看到手术的精华所在。

整本书从简单的绝育、去势手术，到复杂的开胸术、滑车再造术都有描述，每个病例省去其诊断过程，直接进入手术过程，提高本书解决问题的针对性。潘庆山教授在整本书的编写过程当中付出了巨大的心血，从照片的逐张筛选，到照片的文字描述，他都亲自过目。张健在最早期的照片积累上也做出了巨大贡献，并在文字的编写上给予了大量指导。我国台湾的张聪明先生也为本书的编写做出了贡献。

本书分为头部手术、胸部手术、腹部手术和四肢手术四章。由于每个手术部位都存在不同的解剖学特点，我们尽量在不同的手术前面

配上了不同的手术解剖通路，以便读者更能深刻地体会手术的步骤。对于有些手术照片无法表达清楚的部位，还配上了线条模式图，以更好表达手术的过程和方法。

由于工作量很大，早期拍摄的照片由于设备的不完善，质量上有所欠缺，甚至有些手术没能找到合适的照片，只能用模式图来代替，这一点还望广大读者见谅。另外，在书中难免也会出现差错，敬请广大读者指正。

我们感谢化工出版社为本书的出版做出的努力，给了本书面市的机会。还要衷心地感谢在农大动物医院给予我们大量技术和资料支持的老师。绘图工作由叶青和唐娜完成，对她们的技术支持给以感谢。同时也对那些在背后支持我们的家属表示感谢。

编 者

2011年10月

目 录

第一章 头颈部手术 1

- 一、耳血肿手术 1
- 二、立耳手术 4
- 三、外耳道切除手术 8
- 四、第三眼睑摘除手术 14
- 五、眼球整复手术 18
- 六、眼球外伤缝合 22
- 七、眼球摘除术 25
- 八、眼睑内翻手术 27
- 九、眼睑外翻手术 32
- 十、角膜皮样切除术 36
- 十一、拔牙术 40
- 十二、鼻腔肿瘤 45
- 十三、下颌骨骨折 51
- 十四、腭裂修补术 53
- 十五、颌下腺囊肿摘除术 56

第二章 胸部手术..... 61

- 一、开胸术.....61
- 二、持久性右主动脉弓.....67

第三章 腹部手术..... 71

- 一、公犬去势.....71
- 二、公猫去势.....77
- 三、母犬绝育.....81
- 四、母猫绝育.....87
- 五、肠道手术（梗阻、套叠、巨结肠）.....93
- 六、胃切开术（异物）.....103
- 七、脾胃扭转（脾摘除）.....107
- 八、肝脏部分切除术.....112
- 九、胆囊切开术.....114
- 十、肛门腺摘除术.....116
- 十一、直肠（固定）切断术.....119

十二、肾摘除手术	122
十三、肾切开手术（除石）	124
十四、输尿管切开手术	129
十五、输尿管吻合手术	131
十六、膀胱切开术	133
十七、公猫尿道造口	138
十八、公犬尿道造口	144
十九、剖腹产	149
二十、隐睾摘除	153
二十一、乳腺肿瘤摘除	159
二十二、皮下肿瘤切除	163
二十三、脐疝	166
二十四、腹壁疝	169
二十五、腹股沟疝	171
二十六、阴囊疝	176
二十七、会阴疝修补	178
二十八、膈疝修补术	183

第四章 四肢手术 185

一、肱骨骨折内固定手术	185
-------------	-----

二、桡尺骨骨折内固定手术	194
三、股骨骨折内固定手术	203
四、胫腓骨骨折内固定手术	208
五、膝关节内固定手术	217
六、膝关节滑车再造术	220
七、后肢截肢术	228
八、跟骨骨折内固定手术	235
九、十字韧带修补术	243
十、肘头黏液囊摘除术	248

参考文献	254
-------------	------------

第一章 头颈部手术

一、耳血肿手术

耳血肿手术过程见图1-1-1至图1-1-8。

图1-1-1 犬的耳部解剖手术通路

- 1—耳背浅层盾状肌
- 2—耳动静脉吻合支
- 3—耳中动脉
- 4—内耳中央神经支
- 5—内耳神经尾支
- 6—耳眼睑神经
- 7—耳动静脉吻合支
- 8—耳颊肌
- 9—耳颈主深肌
- 10—耳腹侧肌

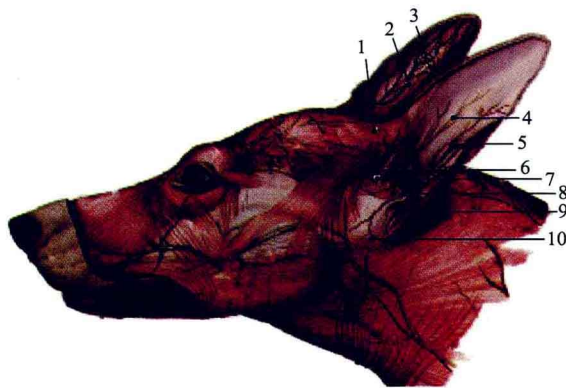


图1-1-2 临床中常见到猫的耳血肿。耳内外侧剃毛，彻底清洁耳道后，用小棉球暂时封闭耳道，避免液体进入耳道，常规术部消毒处理

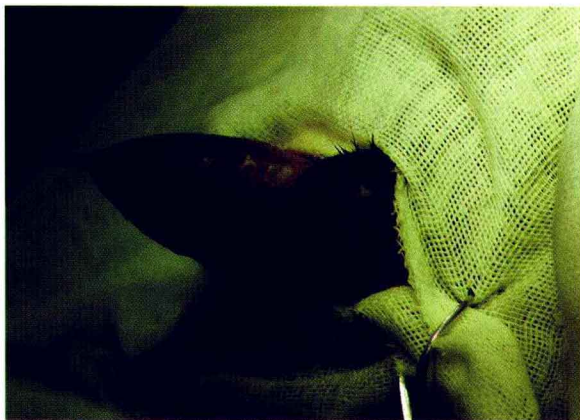
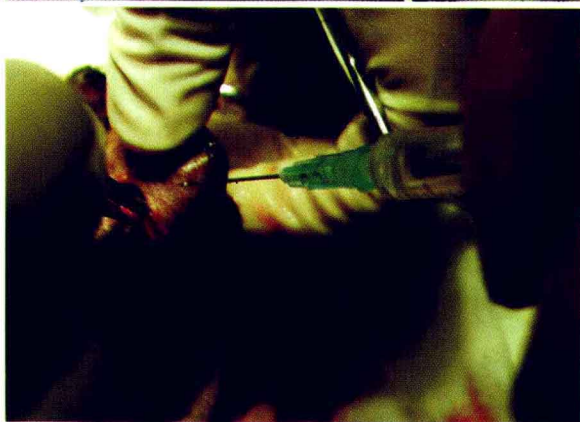
图1-1-3 耳内侧皮肤及软骨面做一个“S”形切口，排出积液，清除腔内絮状物，彻底止血，必要时可局部注射利多卡因注射液减轻动物疼痛



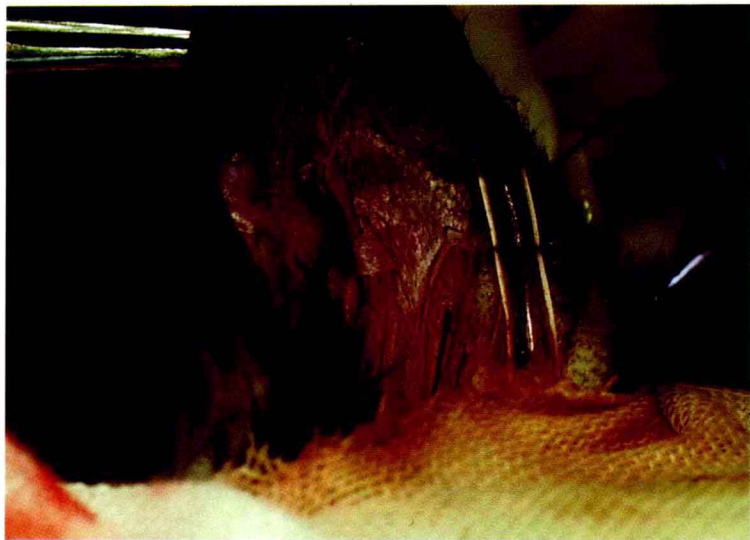

图1-1-4 缝合过程中用不可吸收缝线穿过塑料小管（常用输液器管）做扣状缝合。注意缝线平行于血管和创口，以及缝合不宜过宽，并且需要内侧塑料垫与耳部皮肤、软骨、外侧皮肤以及外侧塑料垫贯穿长度一致

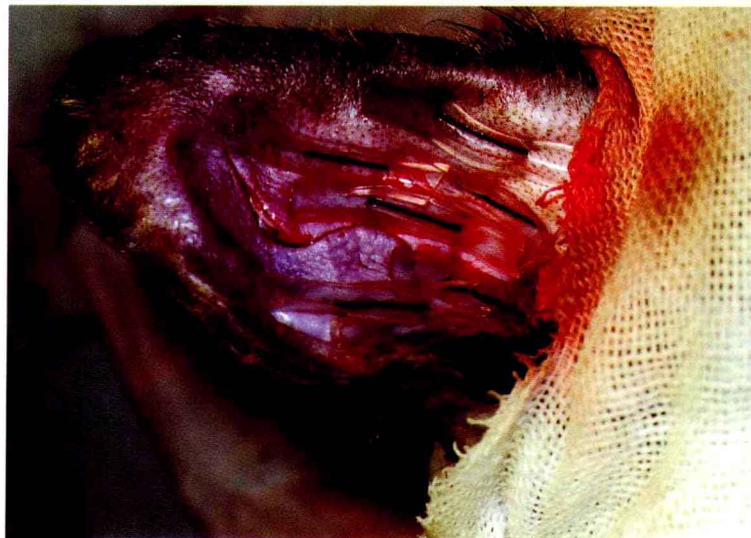

图1-1-5 注意紧密缝合，不留空隙，不要结扎动静脉分支，不缝合切口，并且保证塑料垫完全平整展开

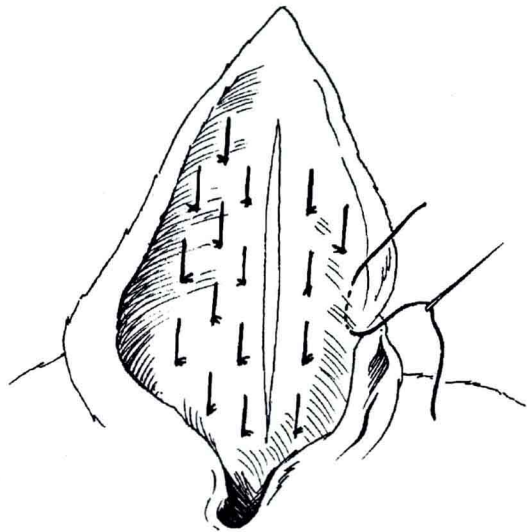


图1-1-6 耳内侧也可不做“S”形切口，而直接做“I”形切口，并且贯穿全层做水平褥式缝合

图 1-1-7 手术完成之后，在切口及缝线处用碘酊、碘伏、洗必泰消毒。取出耳内的填塞棉球

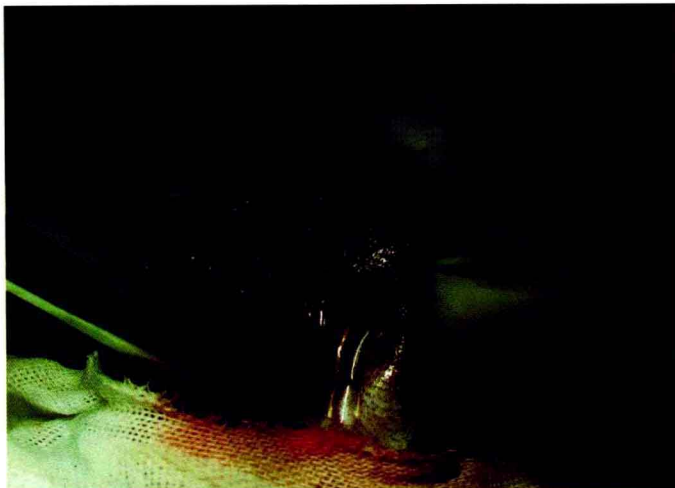
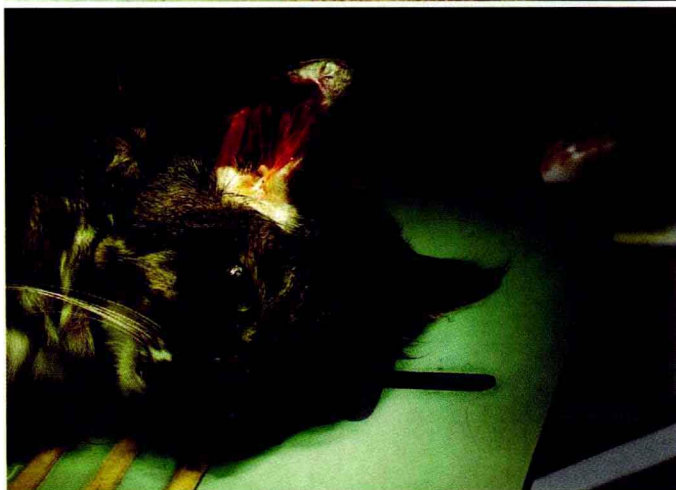
图 1-1-8 手术完成。术后需佩戴伊丽莎白圈保护伤口



适应症：

临床中犬猫均可见到耳血肿，猫比较常见，犬少见，通常认为是由于耳炎、螨虫、咬伤等造成痛痒，患病动物甩头抓挠所致。血液或淋巴液漏出到耳软骨和耳外侧皮肤之间。

保定与麻醉：

患耳朝上侧卧保定，实施全身麻醉，最好使用吸入麻醉。

注意要点：

1. 不能垂直耳血管缝合，这样会造成血管和神经阻塞，使局部耳坏死。
2. 不用缝合切口，使血液和浆液流出创口，创口通过瘢痕愈合。
3. 术后可将耳固定于背侧，戴伊丽莎白圈，防治动物再次搔抓。
4. 若进行耳部包扎，每三天可换一次绷带，根据愈合情况决定拆线时间。
5. 若不进行包扎，可选用洗必泰溶液、氯霉素眼药水清洗伤口。保持伤口整洁。
6. 同时一定要治疗原发病。
7. 该手术可能导致术后耳变形，需要术前告知畜主。

二、立耳手术

立耳手术过程见图1-2-1至图1-2-10。

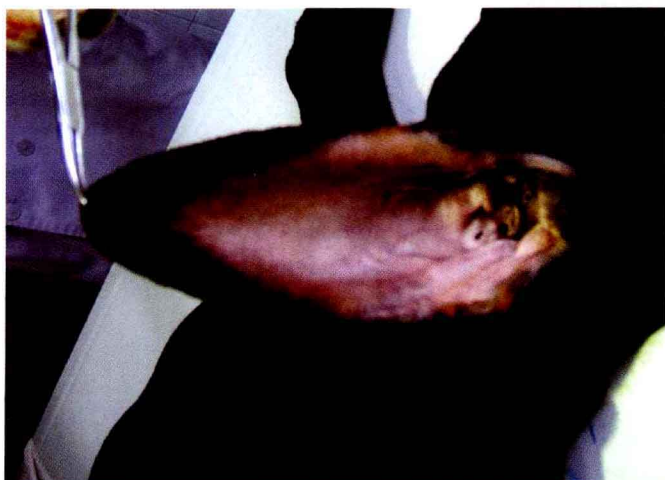

图1-2-1 检查耳部的外形，将下垂的耳尖向头顶方向拉紧伸展，用尺子测量所需耳的长度。测量是从耳根部到耳尖，留下所需耳的长度用记号笔做上标记，将对侧的耳朵向头顶方向拉紧伸展，将两耳尖对合，用剪刀在对侧耳上剪一小口，以确实保证两耳保留同样的长度

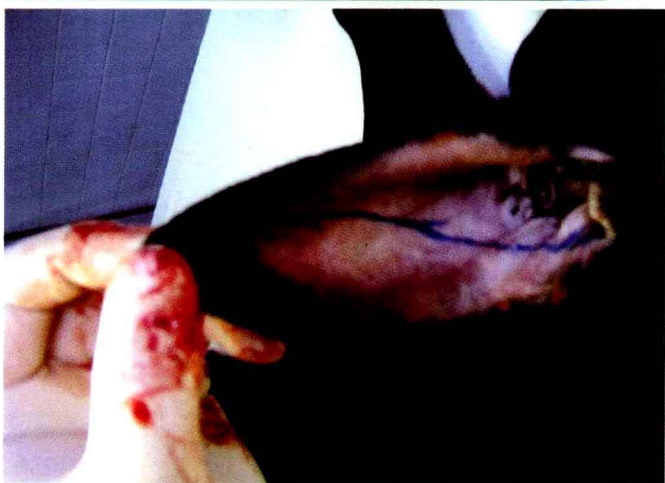

图1-2-2 耳部剃毛消毒，术部隔离。按照所要整形的样子提前进行划线标记。耳道内塞入棉球防止手术中血液灌入耳道。用记号笔由标记处画出所要剪出的耳线，然后用碘酒消毒，不用酒精消毒，避免将画好的线给擦掉

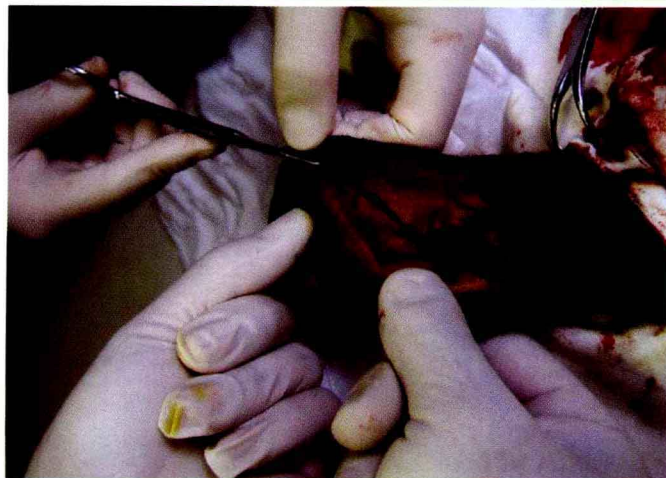


图1-2-3 用剪刀沿耳线将要剪除的部分依次剪下。剪切过程中注意止血，减少过度牵拉耳外侧皮肤

图1-2-4 剪切过程中，要连续，中间尽可能不要出现分叉

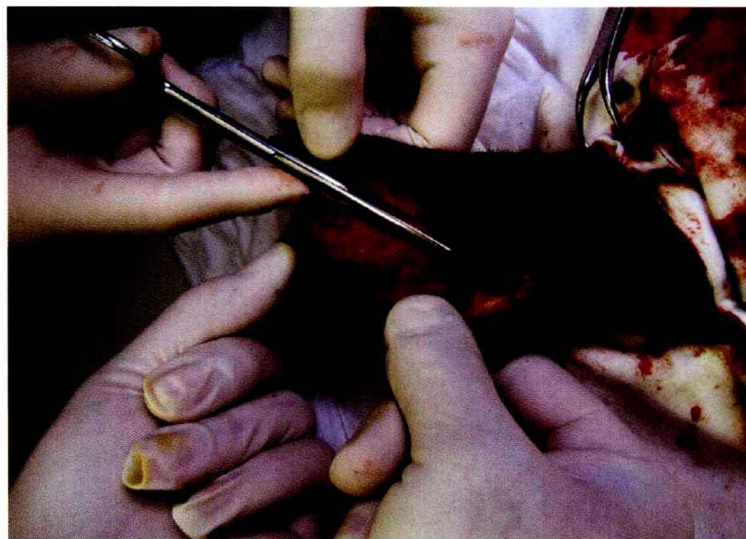


图1-2-5 剪切到耳根部时，需要根据情况决定是否将耳屏切迹剪掉

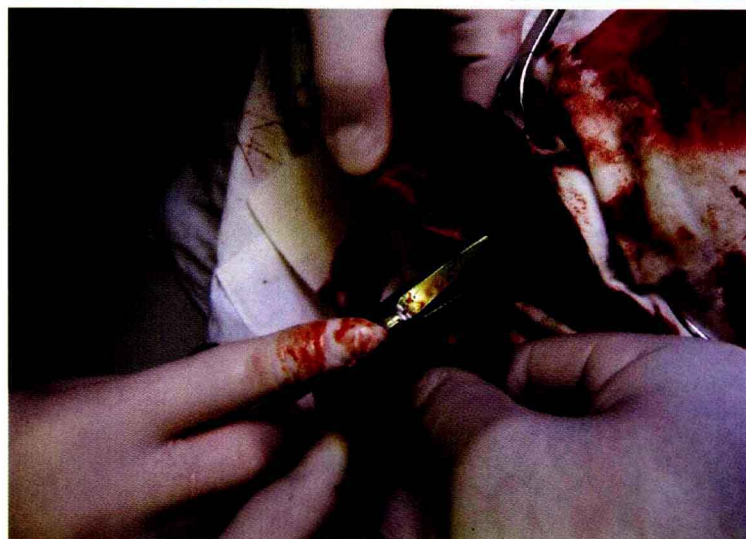
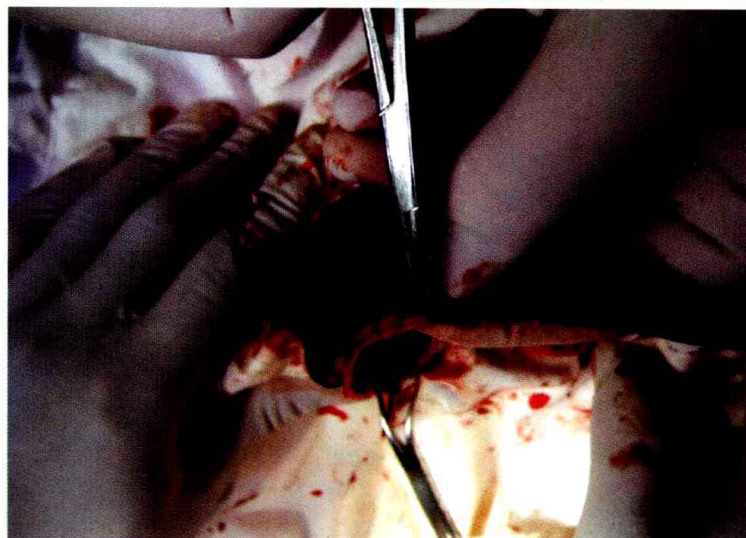


图1-2-6 用止血钳钳住切口断端的血管进行钳压捻转止血或电击止血



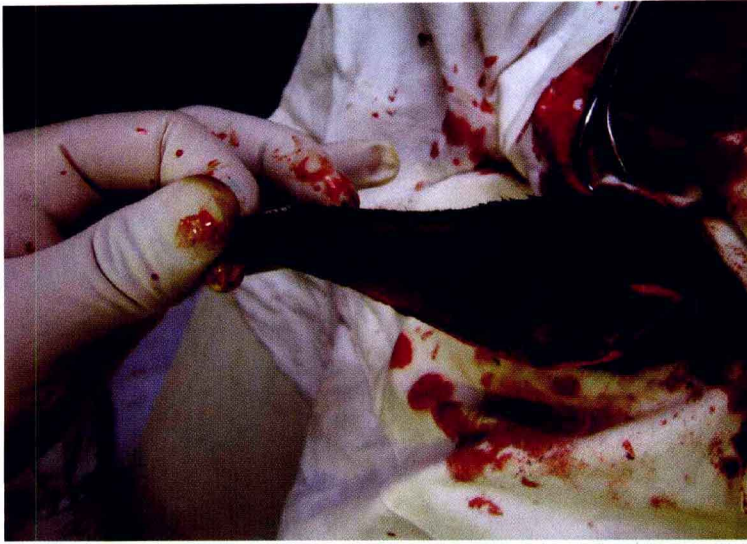


图1-2-7 用剪刀尖将耳内侧上三分之一皮肤和软骨进行分离，便于缝合的时候将软骨包住

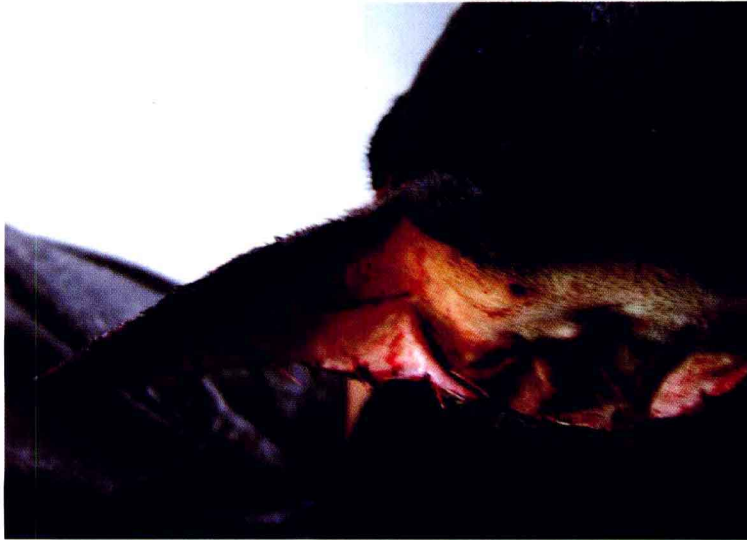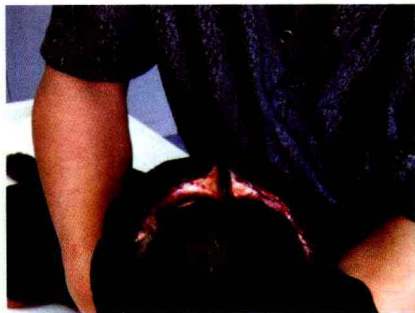


图1-2-8 用可吸收线进行缝合，上三分之一部内侧皮肤和外侧皮肤用连续锁边缝合不缝合软骨，下三分之二用连续缝合，将软骨和内外侧皮肤缝合在一起，缝合时将外侧皮肤和内侧皮肤闭合严密。也可以进行内外侧皮肤结节缝合，一定要保证皮肤完全对合，不错位

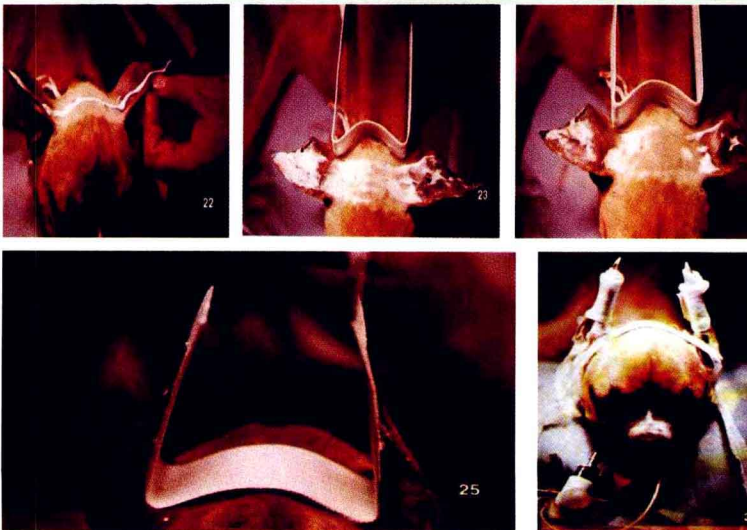

图1-2-9 可用专用的耳矫形支架将双侧已完成手术的两耳固定在一起

图1-2-10 另外,也可用缝合的方法将两耳暂时缝合在一起,缝合时采用扣状缝合,两侧均需加上胶管防止勒伤皮肤和软骨。创缘涂布碘酊,伤口固定线7~10天拆除,缝合线在10~15天后拆除



适应症:

拳师犬、大丹犬、杜宾犬、波士顿、迷你品(Pinscher)、雪纳瑞等品种,使其耳直立,进行耳整形术。

犬品种、年龄与犬耳长度关系见表1-2-1。

保定与麻醉:

腹卧保定,全身麻醉结合局部浸润麻醉,有吸入麻醉机的动物医院最好采用吸入麻醉。

注意要点:

1. 为了两耳对称,将剪下的耳贴在对策侧耳朵上,外侧边缘对合一致然后沿剪掉耳的内侧缘用记号笔画线,用同样的方法剪掉、止血、缝合。
2. 犬在手术后应有专人看护,防止犬自伤或被其他犬咬伤。
3. 每天在伤口处涂布碘伏1~2次。

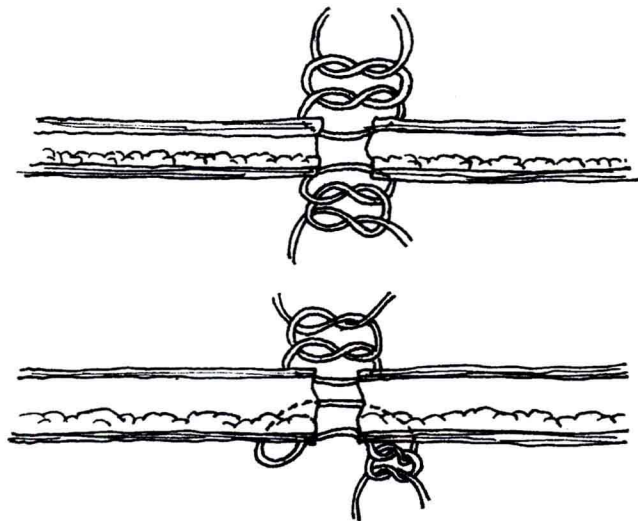


表1-2-1 犬品种、年龄与耳长度关系

品种	年龄	犬耳长度/cm
大丹犬	7周龄	8.3
拳师犬	9~10周龄	6.3
小型雪纳瑞犬	10~12周龄	5~7
大型雪纳瑞犬	9~10周龄	6.3
杜宾犬	7~8周龄	6.9
迷你品	9~12周	随意
波士顿	任何年龄	尽可能长

4. 7~10天解除固定后,如耳不能直立,可用绷带在耳基部包扎,也可用胶布将两耳粘在一起,以促使耳直立。解除绷带,若仍不能直立,再包扎绷带,直至耳直立为止。

5. 保留的耳长度需要根据犬的年龄、性别以及耳软骨的发育情况确定。

6. 耳部包扎的时候,避免出现局部过紧压迫而出现压迫性坏死。

附:耳廓撕裂的缝合方法

附图 当动物因打架、撕咬,出现耳廓撕裂的时候,可以采取下列缝合方法对撕裂的开口进行缝合