



FBI

FEDERAL BUREAU OF INVESTIGATION

读心术全集

美国FBI超强读心

教你一眼看穿人心



华生◎编著

美国FBI教你超级实用心理学，从肢体到话语，从心理到行为，从读心到攻心，彻底破解人的心理密码，完全掌控人的内心世界。



全国百佳出版社
中央编译出版社
Central Compilation & Translation Press

多功能液针刀微创治疗学

DUOGONGNENG YEZHENDAO WEICHUANG ZHILIAOXUE

(第2版)

主 编 党东旭

副主编 董 俊 吴竺铎 余 华

部 辉 李坤顺 党 诺

编 委 彭培文 谢文波 甘作权

梁志宝 李德勇 章建龙

康周平 陈春生 吴乐滚



人民军医出版社

PEOPLE'S MILITARY MEDICAL PRESS

北 京

图书在版编目(CIP)数据

多功能液针刀微创治疗学/党东旭主编. —2版. —北京:人民军医出版社,2012.3
ISBN 978-7-5091-5153-2

I. ①多… II. ①党… III. ①中医伤科学—针刀疗法 IV. ①R274

中国版本图书馆 CIP 数据核字(2011)第 275654 号

策划编辑:于哲 文字编辑:尉建霞 阎丽 陈娟 责任审读:伦踪启

出版人:石虹

出版发行:人民军医出版社 经销:新华书店

通信地址:北京市 100036 信箱 188 分箱 邮编:100036

质量反馈电话:(010)51927290;(010)51927283

邮购电话:(010)51927252

策划编辑电话:(010)51927300-8052

网址:www.pmmmp.com.cn

印刷:潮河印业有限公司 装订:京兰装订有限公司

开本:710mm×1010mm 1/16

印张:21.125·彩页 20 面 字数:457 千字

版、印次:2012 年 3 月第 2 版第 1 次印刷

印数:0001—4500

定价:49.00 元

版权所有 侵权必究

购买本社图书,凡有缺、倒、脱页者,本社负责调换

【作者简介】



党东旭，河南南阳人，副主任医师。现任广州中研新医学研究院院长，广州中医药大学学术交流中心多功能液针刀及特色疗法培训中心主任，北京宝芝堂医学研究院客座教授，多功能液针刀新疗法创始人，现兼任北京中医药进修学院继续教育部教授及液针刀疗法培训部主任。从医 27 年，从教 12 年，立足医疗科研前沿，博采众长，融会贯通。潜心研究多功能液针刀疗法和三维定位正脊手法，擅长治疗软组织损伤及脊柱相关疾病，方法独到，疗效显著。

在运用多功能液针刀疗法治疗慢性软组织损伤、颈肩腰腿痛、脊柱相关疾病的过程中，根据脊柱全息医学理论，首创了脊柱全息诊治区液针刀松解植入术；首次在脊柱全息区划分治疗线，把液针刀松解、注药、植入药磁线巧妙融为一体，以严谨的科学理论和大量的临床治愈病例，创立了液针刀疗法及三维定位正脊手法的完整治疗体系。填补了国内外医学的空白，液针刀针具已获得国家发明专利及科技成果奖多项，并撰写了《多功能新液针刀疗法》《多功能液针刀微创解剖与临床》《脊柱全息液针刀植入术》《三维定位正脊术》等专著 10 余部。曾应邀赴东南亚多个国家讲学，享有很高的荣誉。2003 年成立广州骨伤科医院多功能液针刀疗法治疗中心，并任中心与专科主任。2005 年由国家组织传统医学专家团，赴美国学习交流；脊柱全息药磁植入疗法受到了国内外专家的一致称赞。

彩 图

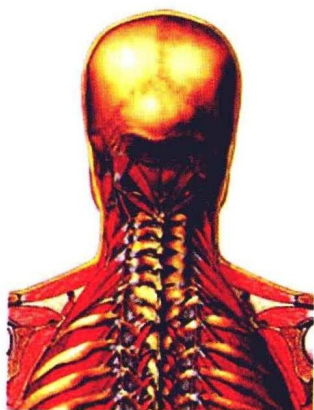


图 1-1 枕下三角示意图
(正文第 15 页)

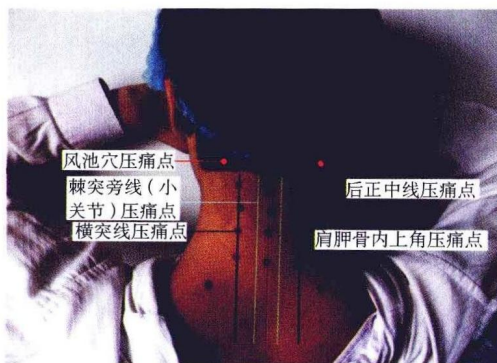

图 1-2 常见颈项部软组织损伤压痛点
(正文第 15 页)

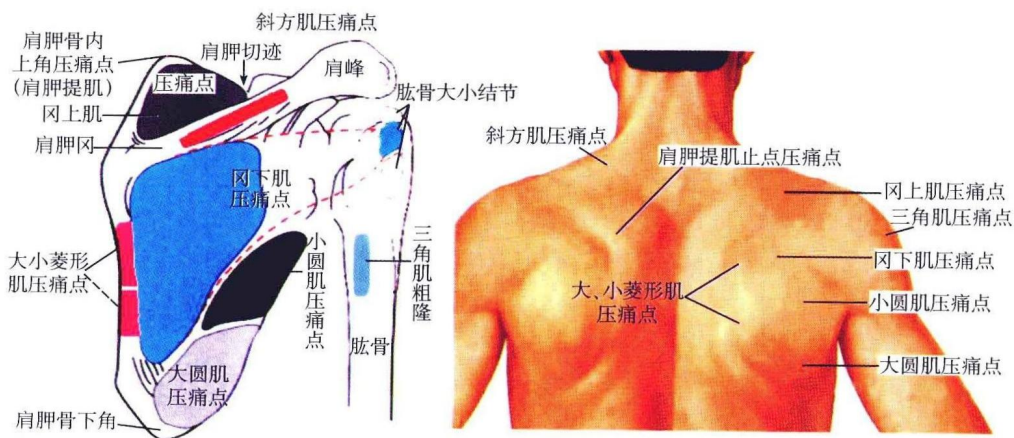


图 1-3 肩背部软组织损伤压痛点图(正文第 18 页)

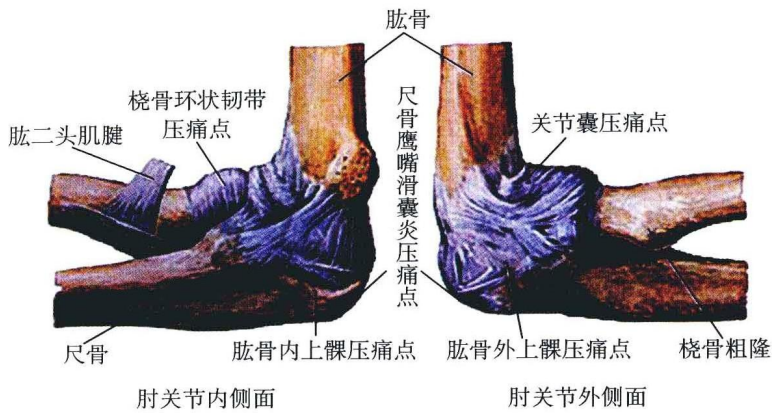


图 1-4 肘部软组织损伤压痛点分布图(正文第 19 页)

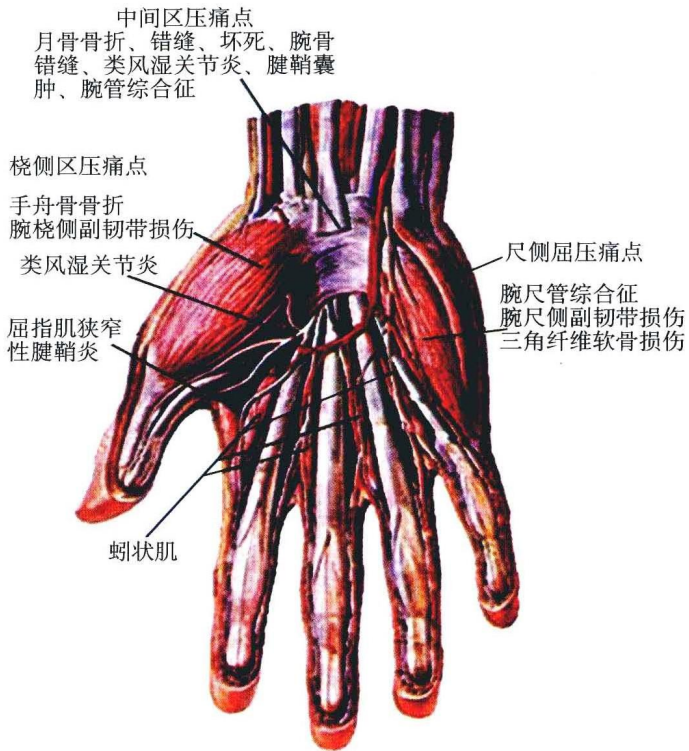


图 1-5 腕手部软组织损伤压痛点分布图(正文第 20 页)

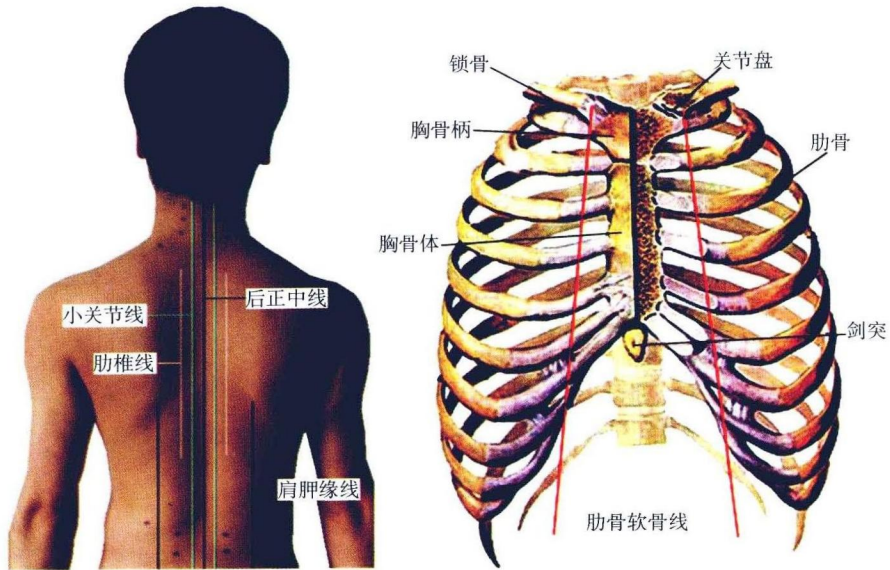


图 1-6 胸背部软组织损伤压痛点分布图(正文第 21 页)

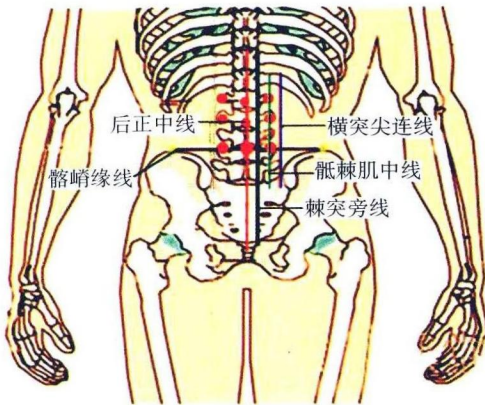


图 1-7 腰部软组织损伤压痛点分布图
(正文第 23 页)

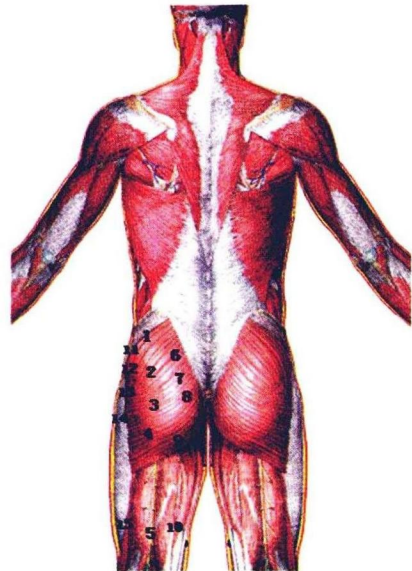


图 1-8 臀骶部软组织损伤压痛点分布
(正文第 25 页)

1. 臀肌点; 2. 梨状肌点; 3. 髂白点;
4. 结外点; 5. 股后中点; 6. 髂后上棘点;
7. 骶髂关节点; 8. 骶骨外侧缘点; 9. 坐骨结节点; 10. 腓绳肌点; 11. 臀中肌点;
12. 髂前上棘点; 13. 髂前下棘点; 14. 股骨大转子点; 15. 股后外侧点

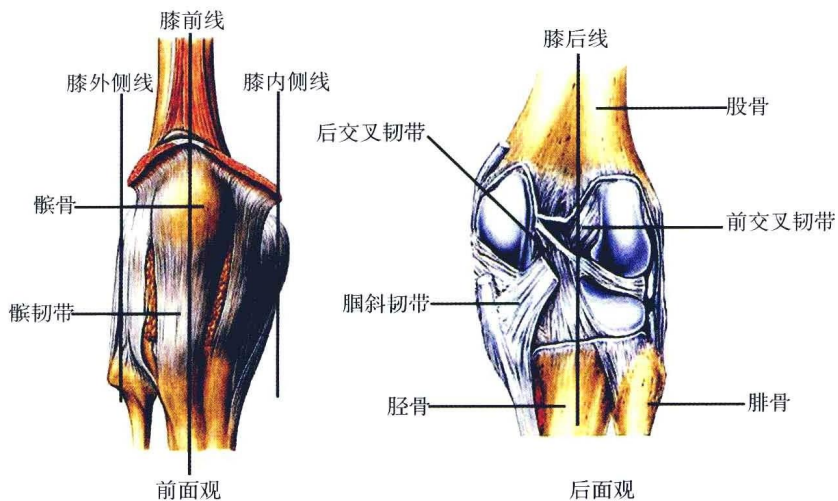


图 1-9 膝部软组织损伤压痛点分布图(正文第 27 页)

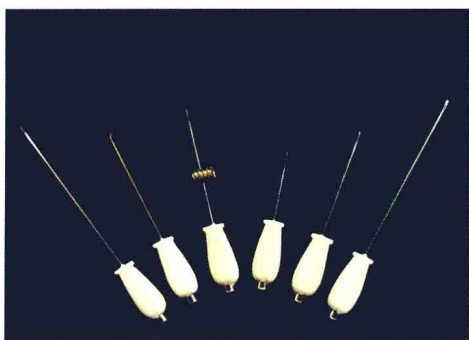


图 1-13 液针刀针具模型图(正文第 48 页)

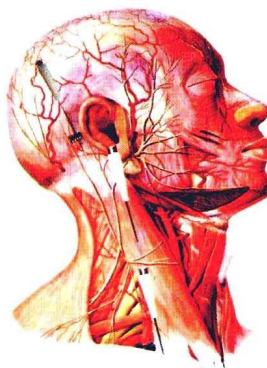


图 2-1 液针刀治疗小儿先天性斜颈
(正文第 52 页)

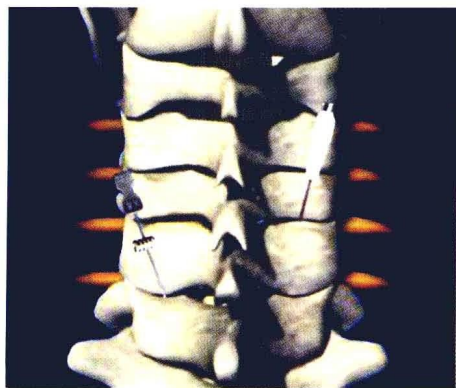

图 2-3 液针刀小关节治疗点(正文第 55 页)




图 2-4 后枕部神经分布图(正文第 57 页)

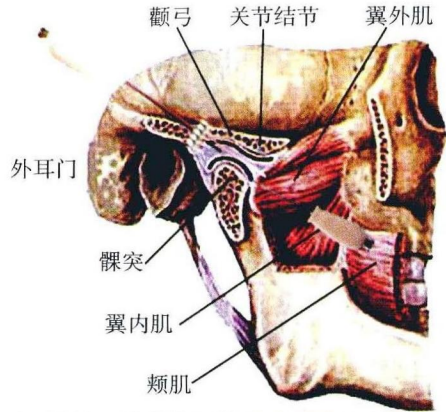


图 2-5 液针刀治疗颞下颌关节紊乱(正文第 61 页)

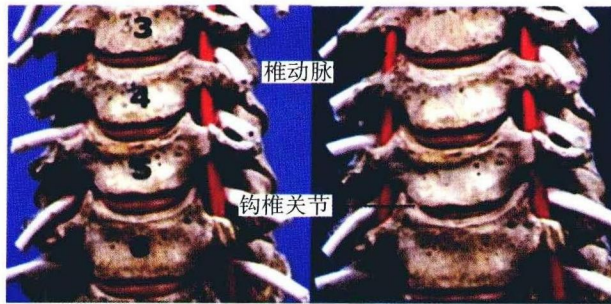

图 2-8 椎动脉示意图(正文第 65 页)

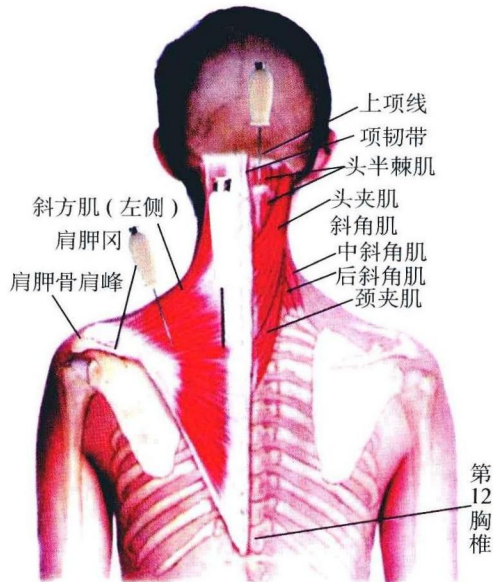


图 2-14 液针刀治疗颈椎病示意图(正文第 73 页)

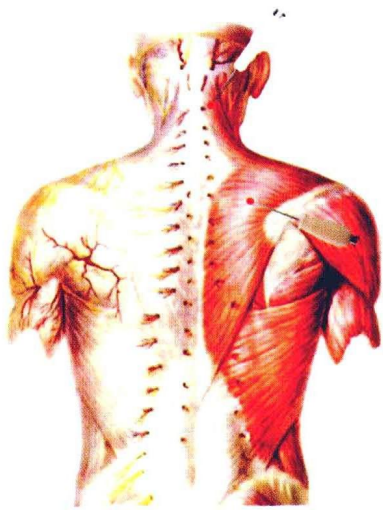


图 2-15 肩胛提肌损伤液针刀治疗示意图(正文第 78 页)

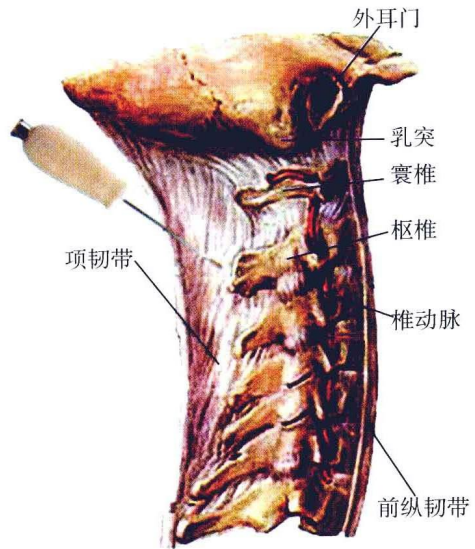


图 2-16 液针刀治疗项韧带损伤示意图 (正文第 80 页)

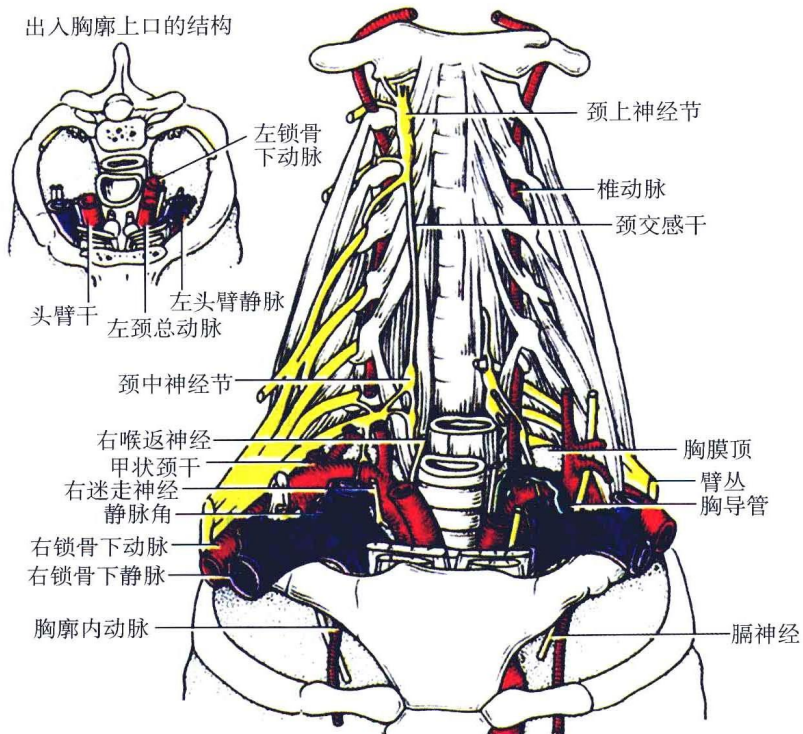


图 3-1 胸廓出口解剖示意图(正文第 82 页)

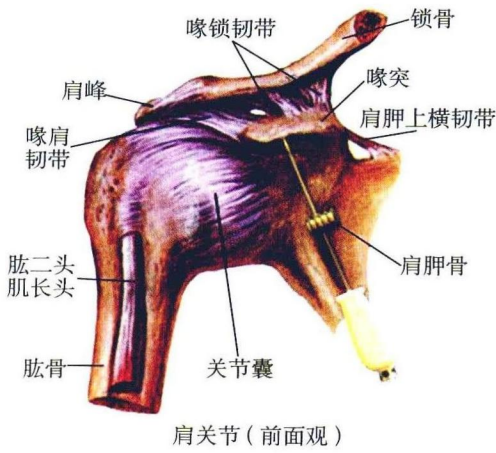


图 3-2 液针刀喙突进针示意图
(正文第 87 页)

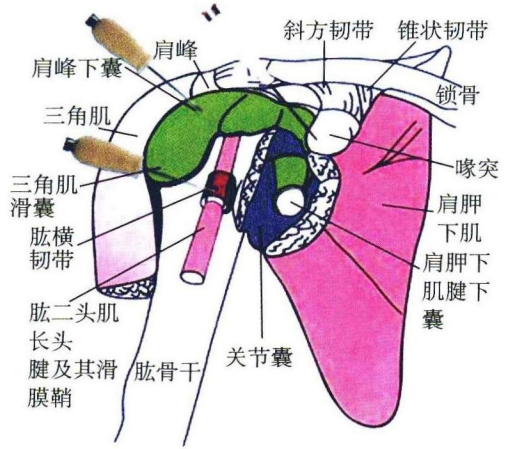


图 3-3 液针刀治疗肩周炎示意图
(正文第 88 页)

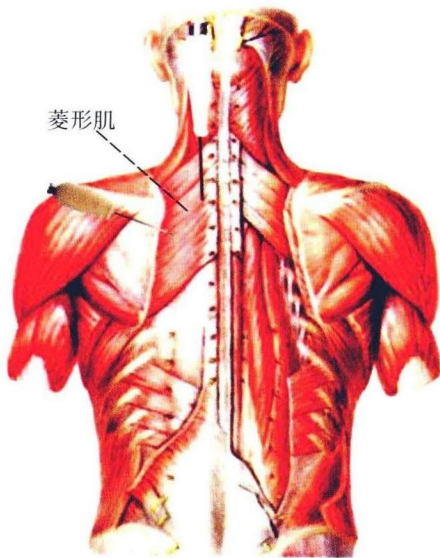


图 3-4 菱形肌损伤液针刀治疗示意图
(正文第 90 页)

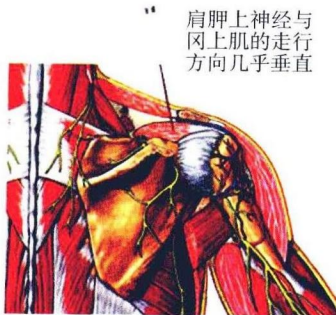
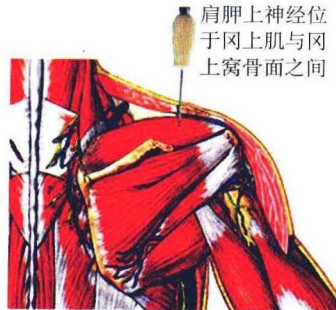
图 3-5 肩胛上神经卡压综合征治疗示意图
(正文第 91 页)

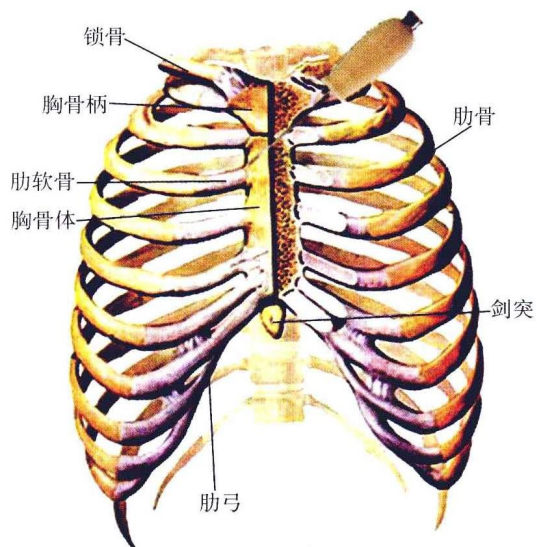


图 3-6 肋软骨炎治疗示意图
(正文第 96 页)

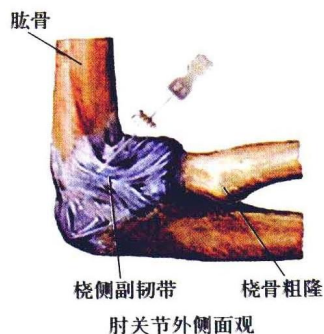


图 4-1 液针刀治疗肱骨外上髁炎示意图
(正文第 99 页)

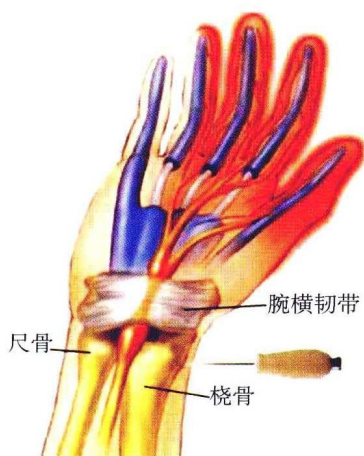
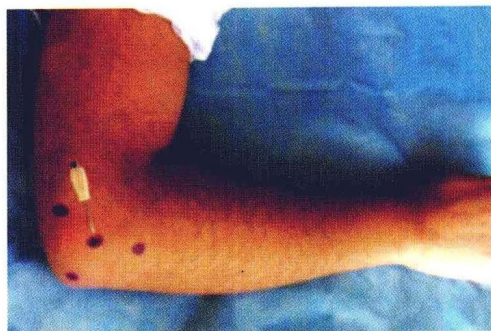

图 4-2 液针刀治疗桡骨茎突腱鞘炎示意图(正文第 101 页)

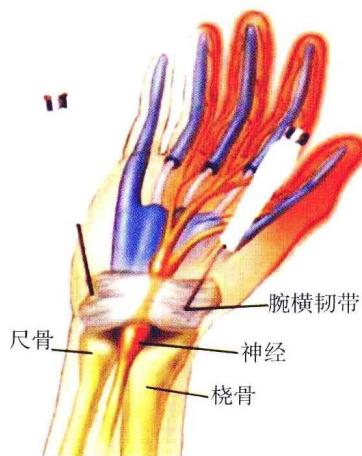


图 4-4 液针刀治疗腕管综合征示意图(正文第 105 页)

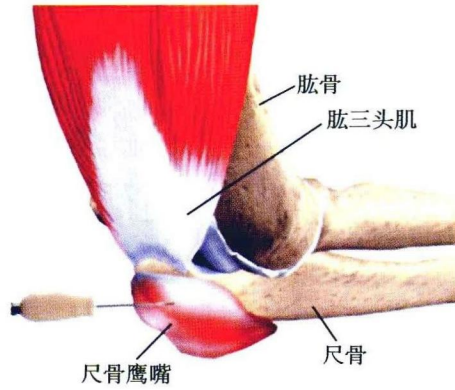


图 4-5 液针刀治疗尺骨鹰嘴滑囊炎
(正文第 110 页)

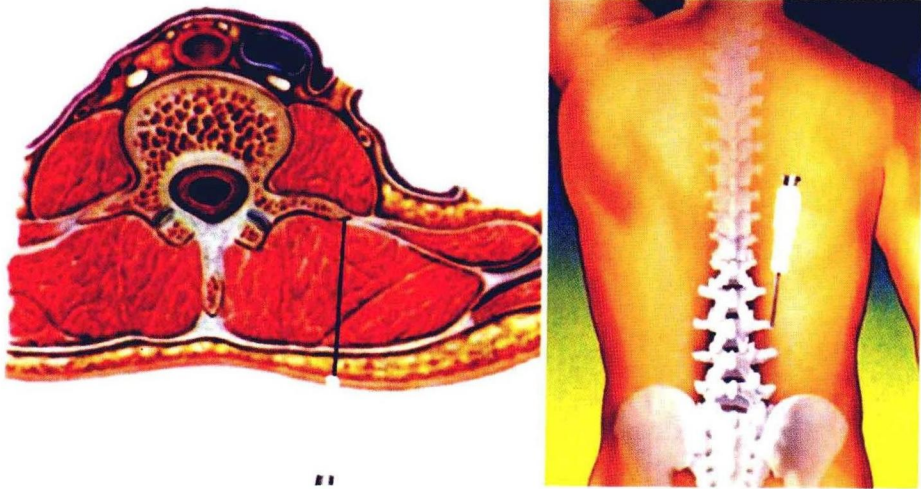


图 5-1 液针刀治疗腰三锥横突综合征示意图(正文第 115 页)

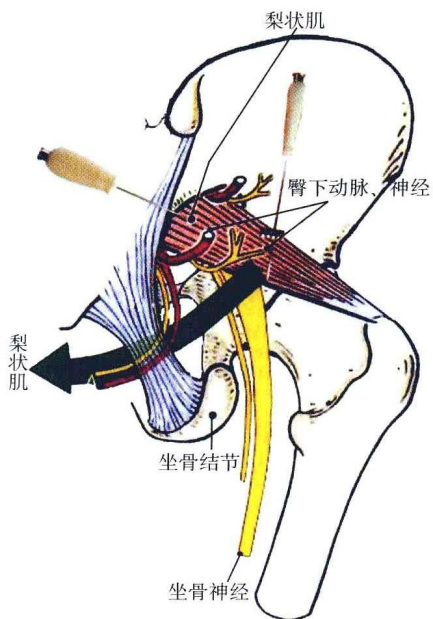


图 5-2 液针刀治疗梨状肌综合征示意图
(正文第 118 页)

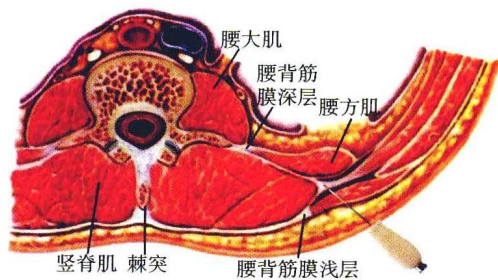


图 5-3 液针刀治疗腰背肌筋膜炎示意图
(正文第 120 页)

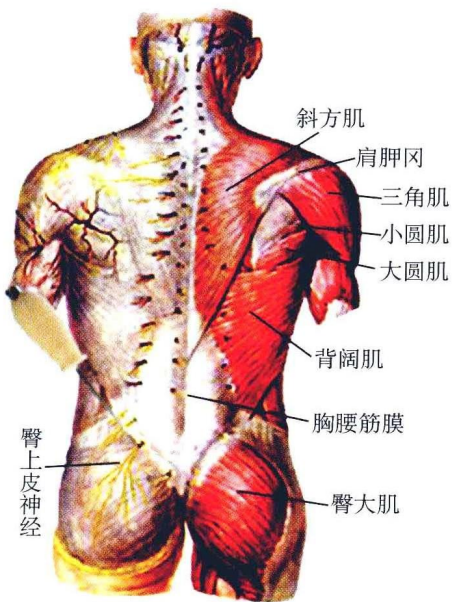


图 5-5 液针刀治疗示意图
(正文第 129 页)

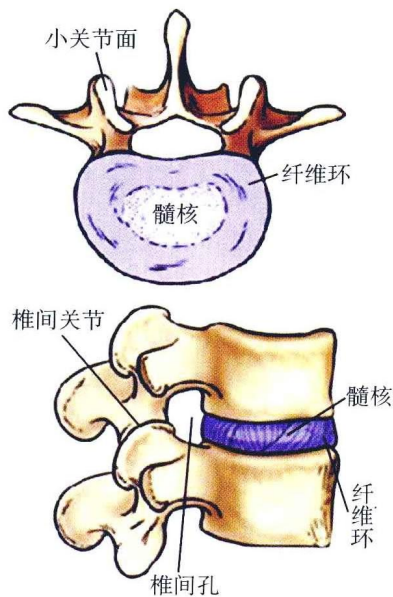


图 5-6 腰椎间盘矢状面图
(正文第 130 页)

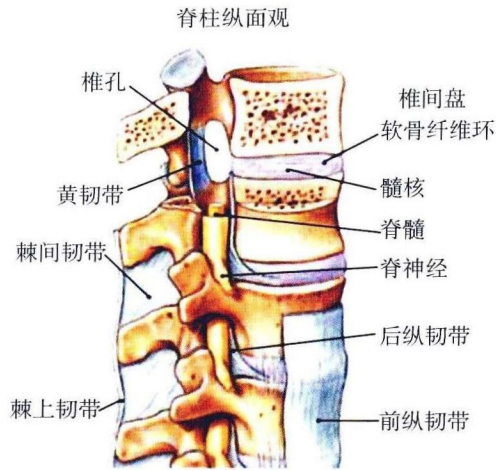


图 5-7 脊柱周围韧带及椎间盘示意图
(正文第 132 页)

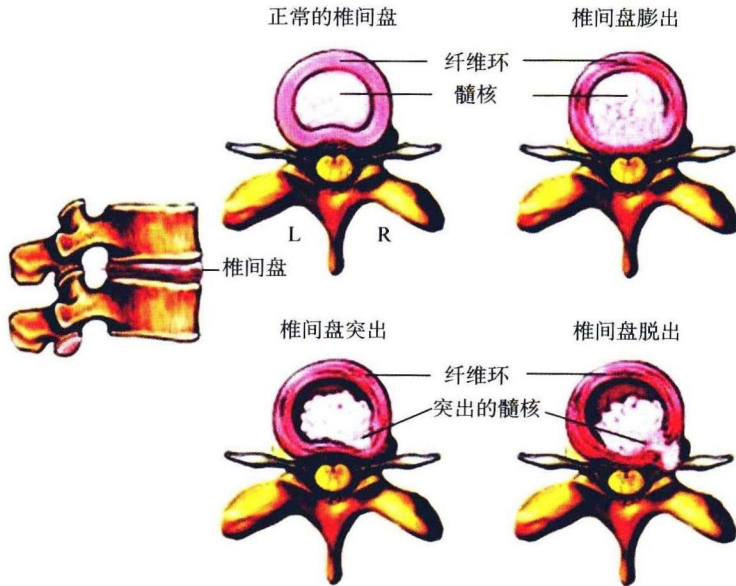


图 5-8 椎间盘突出常见病理分型示意图(正文第 136 页)

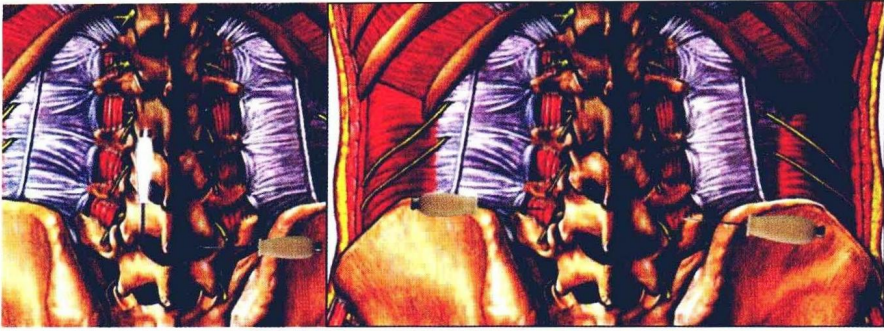


图 5-10 椎间孔外口及侧隐窝液针刀入路示意图(正文第 143 页)

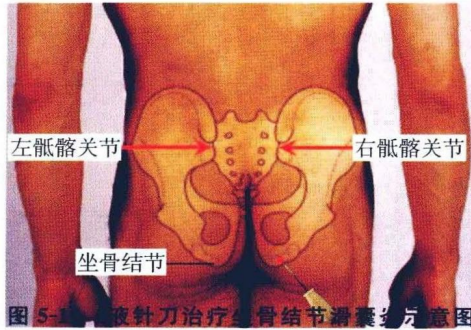


图 5-11 液针刀治疗坐骨结节滑囊炎示意图

(正文第 157 页)

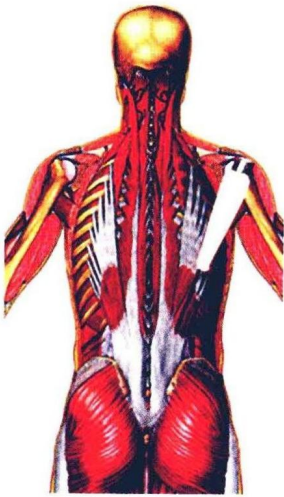

图 5-13 液针刀治疗腰肌劳损示意图

(正文第 159 页)

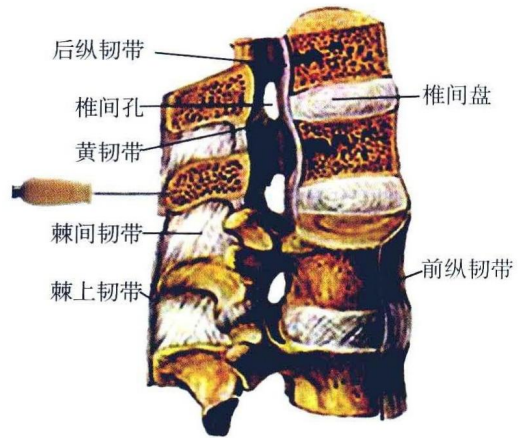


图 5-14 液针刀治疗棘上韧带损伤示意图

(正文第 161 页)

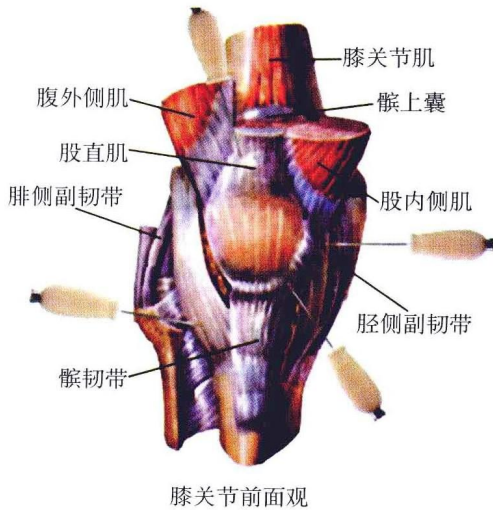


图 6-2 液针刀治疗膝关节骨性关节炎示意图
(正文第 168 页)

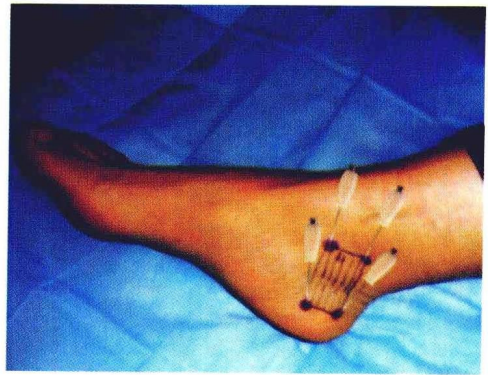
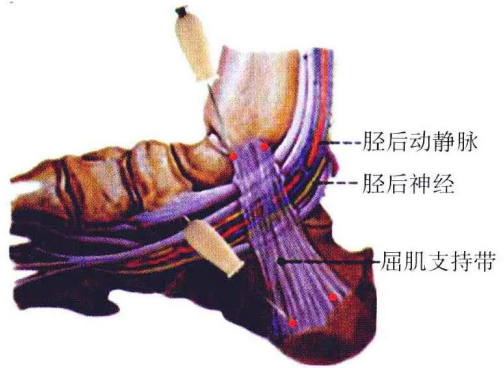

图 6-3 液针刀治疗跖管综合征
(正文第 170 页)

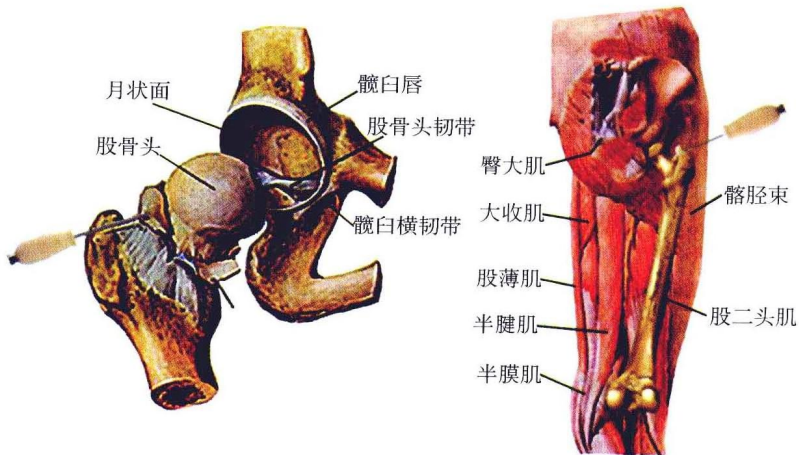


图 6-5 液针刀治疗股骨头坏死侧方入路示意图(正文第 175 页)