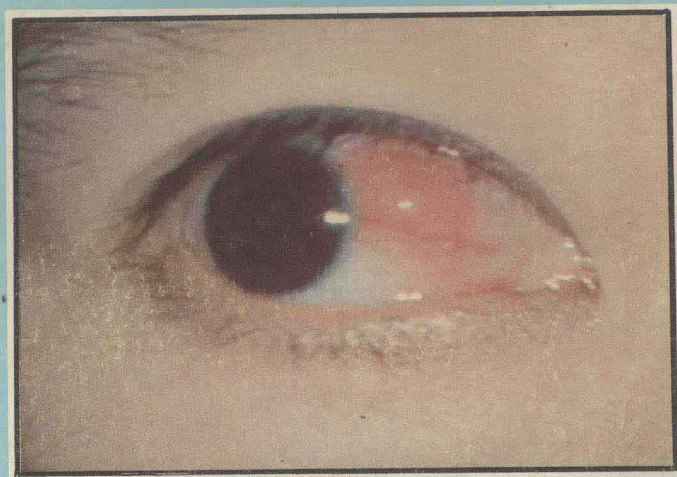


眼病摄影图谱

KÖZ KESƏLLIKLIRINING FUTO SÜRƏTLIRI



魏廷荣 著

新疆人民卫生出版社

XINJIANG HƏLK SƏHIYƏ NƏXRIYATI

眼病摄影图谱

魏廷荣 著

新疆人民卫生出版社

ON SƏKKIZINQI QISIM

Kozqitilqan nurni kollinip kəz kesəllirini dawalaxtiki dəslepki doklatlarning qoxumqə sürətliri: (sürət 1 - ①) (sürət 1 - ②) (sürət 1 - ③) (2 - sürət) (3 - sürət) (sürət 4 - ①) (sürət 4 - ②) (sürət 5 - ①) (sürət 5 - ②)

Sürət 114 Argon ionlirining kozqitilqan nuri bilən katurqanda (xu qaqdila) elinqan sürət

① Serik daqning yerik kamirini argonning kozqitilqan nuri bilən katurqan qaqdiki sərət sol kəz:

② Kərux tor pərdisi kaniqanda argonning kozqitilqan nuri bilən katurqan qaqdiki sürət, ong kəz:

KƏZ KESƏLLIKLIRINING FUTO SÜRƏTLIRI

Hənzuqə Uyoqurqə selixturma kilinqan

Wey Ting rong kuraxturqan

Xinjiang həlk səhiyə nəxriyati nəxir kildi

Xinjiang xinhua kitaphanisi tarkitidu

Xinjiang geziti basma zawudida besildi

1979 - yil 11 - ay 1 - nəxri 1 - besilxi

Kitap nomuri: M14183.41

Besiloqan sani 1 — 5000

Bahasi: 3.50 yüən

眼科摄影图谱

(汉维对照)

魏廷荣 著

新疆人民卫生出版社出版

新疆新华书店发行

新疆新华印刷三厂印刷

新疆人民日报社印刷(色图)

开本: 787×1092毫米1/16 印张: 20

1979年11月第1版 1979年第1次印刷

印数: 1—5,000

统一书号: M14183·41

定 价: 3.50元

KÖZ KESƏLLIKLIRINING FUTO SÜRƏTLIRI

Wey Ting rong Quraxturqan
Yasin Təjimis

XINJIANG HƏLK SƏHIYƏ NƏXRIYATI

说 明

摄影技术应用于眼科有着重要价值，它是一种永久、准确、客观的记录方法。

外眼摄影技术，随着摄影技术的出现和发展，早已广泛得到应用。内眼摄影技术，半个世纪以来在国外已逐渐得到广泛应用。国内眼科杂志虽然有专门著文报导眼底摄影的论述，然而笔者鉴于目前国内一些眼科专论书籍与文章眼底插图，仍以绘图为主，绘图方法虽有阳性体征明显突出便于教学之优点，但是在缺乏真实性这一点确是难以克服的。

特别是近年来，荧光摄影技术的出现，由于观察眼底循环的瞬间变化，必须采用现代的荧光摄影技术，才能完成瞬间眼底微细变化记录。因此笔者将近三年时间在新疆拍摄眼病图片汇成小册，希望在加速四个现代化的过程中，在这方面能起到一点抛砖引玉的微小作用。内容包括眼底荧光摄影图，以及红宝石、氩激光后的摄影图片。因为考虑图谱用途不同，以及便于对黑白图的辨认，所以有些病例虽然有彩色图，仍将黑白图收集入册。为便于初学者使用，部分病例并附有示意图。

由于本册资料收集整理时间短促以及本人水平所限，故缺点、错误一定不少，请读者批评指正。

魏 廷 荣

1979年10月1日于乌鲁木齐

IZAĤAT

Süratkə elix tehnikisini kəz bəlümidə kollinix muĥim kim-mətkə igə, u bolsimu mənggülik, toĥra, obiktiplik hatiriləx usu-lidin ibarət.

Kəz sirtini süratkə elix tehnikisi — süratkə elix tehnikisi-ning dunyaqə kelixi wə tərəkkiyatiqə əgixip — allikaqan kəng dairidə ixlitixkə erixkən idi. Kəz iqini süratkə elix tehnikisi, yerim əsirdin buyan qət'əllərdə tədriji həlda kəng kələmdə kol-linixkə erixti. Elimizdiki kəz bəlimigə ait zornallarda məhsus makalilar yezilip kəz tigini səratkə elixtikiki bayanlar həwər kilin-qan bolsimu, birək, kəz aldimizda elimizdiki bəzi kəz kesəlli-rining məhsus nəziriyiwi kitapliri wə makaliliridiki kəz tegining sərətlirida siziləqanlirini əsas kiləqandək turəqanliqini kərdüm, sərətlərnə sizix usulining musbətlik bədən bəlgiliri gəwdilik bo-lup okitixkə əplik boluxtək artuqçiliqi bolsimu, ləkin qinliqining kəmçil boluxtin ibarət bu nuqtidin hali bolux kiwin.

Bolupmu yekindin buyan pakiraklik nurda səratkə elix tehni-kisi dunyaqə kəldi, kəz tigidiki qan aylinixning dəkikidiki əz-girixlirini küzitixtə, zamaniwi pakiraklik nurda süratkə elix tehnikisini kollinix arkilikla andin dəkikidiki kəz tiginə na-zuk əzgirixlirini hatirliwəlixkə bolidiqanliqi üqün, 3 yiləqə ye-kin wakit iqidiki Xinjiangda elinqan kəz kesəllirining sərətlirini kiçik kitapqə kilip toplap çiktim, 4 ni zamaniwilaxturuxni təz-litix jəryanida, bu jəhəttə "qalma etixtikiki qərəz gəhər elix mək-sitidə" digəndək ərziməs rolini jari kilduruxni ümit kildim. Məz-mun jəhəttə, kəz tegining pakiraklik nurda elinqan sərətlər, həm kizil yakutluk, Argonluk kozəqitiləqan nurda elinqan sərətlərnə əz iqigə alidu, sərətlərnə ixlitilixining ohximasliqi, həmdə qara sərətlərnə tonuxkə ongaylik tuqdurux nəzərdə tutuləqəqka, bəzi kesəllərnə rənglik sərətliri bolsimu, qara sərətliri kitapka yənəla kirgüzüldi. Yəngi əgən'güqilərnə ixlitixigə ongaylik tuq-durux üqün, kismən kesəllərgə ixarətlik sərətlər qoxumqə kilindi.

Bu kitaptiki matiriyallarnə yiqip rətləx waktining kisliqi wə səwiyəmning qəklilikligi tüpəylidin kəmçilik, hataliklarnə az bolmasliqi qokum, kitaphanilarnə tənkit berip tüzitixini soraymən.

Wey Ting - rong

1979- yil 1- əktəbir Ürümqi

目 录

第一部分 眼科摄影概述	(1)
眼科摄影方法种类	(1)
一般眼底摄影方法	(1)
荧光眼底摄影	(3)
第二部分 正常眼底	(11)
正常眼底黑白摄影图	图谱1—2
正常眼底彩色摄影图	色图1—2
第三部分 视网膜疾患	(15)
I 视网膜血液循环障碍	(16)
1. 视网膜动脉阻塞	(16)
视网膜动脉阻塞(鼻上枝)眼底黑白摄影图	图谱3
视网膜动脉阻塞(鼻上枝)眼底彩色摄影图	色图3
2. 视网膜静脉阻塞	(16)
视网膜中央静脉阻塞眼底黑白摄影图	图谱4
视网膜中央静脉阻塞眼底荧光摄影图	图谱5
视网膜静脉阻塞眼底彩色摄影图	色图4, 5, 7
3. 视网膜出血	(24)
视网膜前出血眼底摄影图	图谱6 色图6
视网膜不同形状出血摄影图	图谱7—8, 色图8—9
4. 视网膜静脉周围炎	(27)
视网膜静脉周围炎眼底黑白摄影图	图谱9—13
视网膜静脉周围炎眼底、外眼及裂隙灯下彩色摄影图	色图10—13
II 视网膜外伤	(34)
外伤性视网膜震荡、出血、黄斑裂孔眼底彩色摄影图	色图14—15
视网膜外伤眼底摄影图	图谱14—18
视网膜外伤激光治疗后眼底彩色摄影图	色图16—17
III 黄斑部病变	(43)
中心性浆液性视网膜病变眼底黑白摄影图	图谱19—20

MUNDƏRIJƏ

Birinqi Kısım Kəz Bəlimidə Sürətkə Elix Toqrisida Kiskiqa	
Bayan	1
Kəz Bəlimining Sürətkə Elix Usullirining Türliri.....	
Kəz Tegini Adəttikiqa Sürətkə Elix Usuli.....	
Pakiraklik (Fluresceini) Nurda Kəz Tegini Sürətkə Elix.....	3
İkkinqi Kısım Normal Kəz Tegi	11
Normal Kəz Tegidə Elinəjan Sürət	
Normal Kəz Tegidə Elinəjan Rənglik Sürət (Rənglik Sürət 1.2)	
Üçinqi Kısım Kərəx Tor Pərdisining Kesəlliri.....	15
I Kərəx Tor Pərdisidiki Kan Aylinixning Toskunliqi.....	16
1. Kərəx Tor Pərdisi Kizil Tomurning Trombisi.....	16
Kərəx Tor Pərdisi Kizil Tomurning Trombisi (Xahlirining) Kəz Tegidin Elinəjan Süriti (Süriti 3)	
Kərəx Tor Pərdisi Kizil Tomurning Trombisi (Xahlirining) Kəz Tegidin Elinəjan Rənglik Süriti (Rənglik Süriti 3).....	
2. Kərəx Tor Pərdə Mərkəzdiki Kək Tomurning Tosulup Kəlixini	16
Kərəx Tor Pərdə Mərkizidiki Kək Tomurning Tosulup Kə- lixini Kəz Tegidin Aləjan Sürət (Sürət 4).....	
Mərkizi Kək Tomurning Tosulup Kəlixini Pakiraklik Nur Bilən Kəz Tegidin Elinəjan Sürət (Sürət 5)	
Kərəx Tor Pərdə Mərkizidiki Kək Tomurning Tosulup Kəlixini Kəz Tegidin Aləjan Rənglik Sürət (Rənglik Sürət 4.5.7)	
3. Kərəx Tor Pərdə Aldidiki Kanax.....	24
Tor Pərdə Aldidin Kanaxni Kəz Tegidin Elinəjan Sürət (Sürət 6) (Rənglik Sürət 6)	
Kərəx Tor Pərdə Aldidiki Kanax Elinəjan Süriti (Süri- ti 7.8) (Rənglik Süriti 8.9).....	

中心性视网膜病变并发黄斑部出血黑白摄影图	图谱21—22	
中心性视网膜病变彩色摄影图		色图18—20
Ⅳ 全身性疾病所致眼底改变		(49)
原发性高血压眼底摄影图	图谱23	色图22
继发性高血压眼底摄影图	图谱24	色图23
脑动脉硬化眼底摄影图	图谱25	色图24
肾炎眼底摄影图	图谱26	色图25
再生障碍性贫血眼底摄影图		色图26
糖尿病眼底摄影图		色图27
肺癌颅内转移眼底出血摄影图	图谱28—29	色图28—29
V 视网膜脱离		(79)
原发性视网膜脱离眼底摄影图	图谱30	色图30、56
继发性视网膜脱离眼底摄影图	图谱31—32	色图31
外伤性视网膜脱离	图谱33	色图33
Ⅵ 视网膜变性、萎缩及其它		(85)
高度近视眼底摄影图	图谱35—37	色图34
原发性视网膜色素变性眼底摄影图	图谱38—41	色图35
黄斑部圆盘状变性眼底摄影图	图谱42	
白点状视网膜变性眼底摄影图	图谱43	色图36
先天性视网膜血管祥	图谱44	色图37
视网膜囊肿样病变眼底摄影图	图谱45	色图54
视网膜母细胞瘤眼球纵剖面摄影图	图谱46	
第四部分 脉络膜疾患		(107)
散在性脉络膜炎眼底摄影图	图谱47—48	色图38—39
散在性脉络膜炎荧光眼底摄影图	图谱49—50	
局限性脉络膜炎眼底摄影图	图谱51	
第五部分 视神经疾患		(111)
I 视神经乳头水肿		(118)
视神经乳头水肿眼底摄影图	图谱52—53	色图40—43
Ⅱ 视神经乳头炎		(120)
视神经乳头炎眼底摄影图	图谱54—55	色图44—45
视神经乳头炎荧光眼底摄影图	图谱56	
Ⅲ 视神经萎缩		(131)
外伤性视神经萎缩眼底摄影图	图谱57	色图47
单纯性视神经萎缩眼底摄影图	图谱58	色图46
青光眼性视神经萎缩眼底摄影图	图谱59	

4. Kөрүx Tor Pәrdә Kөk Tomuri Өtrapining Yalluқи	27
Kөрүx Tor Pәrdә Kөk Tomuri Өtrapining Yalluқи Elin- oan Srüiti (9 — 13).....	
Kөрүx Tor Pәrdә Kөk Tomuri Өtrapining Yalluқи Elinoan Rәnglik Süriti (Rәnglik Süriti 10 — 13)	
II Kөрүx Tor Pәrdisining Xekәstlinixi	34
Xekәstlinix Haraktiridiki Kөрүx Tor Pәrdisining Qaykilixi Serik Daқning Kanixi Elinoan Rәnglik Süriti (Rәnglik Süriti 14.15.53).....	
Kөрүx Tor Pәrdisining Xekәstlinixi	
Kөz Tegidin Elinoan Süriti (Süriti 14 — 18).....	
Kөрүx Tor Pәrdisining Xekәstlinixining Kozqitiloan Nur Qүxürgәndin Keyin Elinoan Rәnglik Süriti (Rәnglik Süriti (16. 17).....	
IV Serik Daқ Kismidiki Kesәllik Өzgirixi.....	43
Mәrkizi Harakterlik Serozluk Kөрүx Tor Pәrdisining to- murluk Pәrdә Yalluқи Kөz Tegidin Elinoan Süriti (Sü- riti 19.20)	
Mәrkizi Haraktirlik Kөрүx Tor Pәrdә Kesәllik Өzgirixigә Koxulup Kәlgән Serik Daқ Aldinki Pәrdisiman Madda Elinoan Süriti (Süriti 21.22) (rәnglik süriti 18-19)	
Mәrkizi Haraktirlik Seruzluk Kөрүx Tor Pәrdisining Ke- sәllik Өzgirixi Elinoan Rәnglik Seriti (Rәnglik Süriti 21 — 21)	
IIV Pütүн Bәdәnlik Kesәl Sәwiwidin Kөz Tegining Өzgirixi...	49
Yukuri Kan Besim (Birlәмqi) Haraktirlik Kөрүx Tor Pәr- disining Kesәllik Өzgirixidә Elinoan Kөz Tegining Se- riti (Süriti 23) (Rәnglik Süriti 22)	
Yukuri Kan Besimi (Ikkilәмqi) Haraktirlik Kөрүx Tor Pәr- dә Kesәllik Өzgirixidә Elinoan Kөz Tegining Seriti (Süriti 24)(Rәnglik Süriti 23).....	
Mingә Kizil Tomurı Katkanda Elinoan Kөz Tegining Seriti (Süriti 25) Rәnglik Süriti 24	
Sozulma Bәrәk Xarqә Bәrәk Yalluқining Kөz Tegi Futuluk Süriti (Süriti 26) rәnglik Süriti 25)	

铅中毒性视神经萎缩眼底彩色摄影图.....	色图48	
IV 视神经先天发育异常		(139)
先天性视神经乳头发育不全眼底摄影图.....	图谱60	
先天性视乳头前膜眼底摄影图.....	图谱61	色图49
第六部分 眼眶疾患		(143)
I 眼眶囊肿及肿瘤		(143)
眼眶假瘤(淋巴硬化型)并发视神经萎缩眼底摄影图.....	图谱62—64	色图50—51
眼眶海绵状血管瘤.....	图谱66—67	
眼眶浆液性囊肿.....	图谱68	
眼眶绿色瘤.....	图谱69	
II 眼眶内异物		(161)
第七部分 眼球疾患		(166)
全眼球炎.....	图谱72	色图58—59
先天性眼球萎缩和先天性前葡萄肿.....	图谱73	
第八部分 玻璃体及前房疾患		(172)
玻璃体动脉残留眼底摄影图.....	图谱74	色图60
玻璃体内异物近距离摄影图.....	图谱75	色图61
前房内异物.....	图谱76	
第九部分 水晶体疾患		(175)
I 白内障		(175)
绕核性白内障.....	图谱77	
点状白内障.....	图谱78	
电击白内障.....	图谱79	
三硝基甲苯(TNT)中毒性白内障.....	图谱80	
II 水晶体脱位		(182)
水晶体前房内脱位.....	图谱81	
马凡(Marfan)氏综合症.....	图谱82	
第十部分 青光眼		(185)
先天性青光眼.....	图谱83—84	
原发性青光眼.....		色图62
继发性青光眼.....		色图63

Qayta Ixlinixi Toskunlukka UqraX Haraktiridiki Qan Az- liktiki Koz Tegidin Elinqan Rənglik Sürət (Rənglik Sü- riti 26).....	
Xekər Siyix Kesili Haraktirlik Kərux Tor Pərdisining Ke- səllik əzgirixidə Koz Tegidin Elinqan Rənglik Sürət (Rənglik Süriti 27).....	
Bərək Haraktirlik Qan Besimining Koz Tegi (Süriti 27).....	
Əpkə Rakining Bax Iqigə Yətkilixi Bilən Qoxulup Kəlgən Ikki Kozning Kərux Nerwisininə Yigilixi, Kərux Tor Pərdisining Qanixi (Süriti 28.29) (Rənglik Süriti 28.29).....	
V Kərux Tor Pərdisining Soyulixi	79
Birləmqi Haraktirlik Kərux Tor Pərdisining Soyulixi Koz Tegidin Elinqan Süriti (Süriti 30) (Rənglik Süriti 30.56).....	
Ikkiləmqi Haraktirlik Kərux Tor Pərdisining Ajrap Ketixi Koz Tegidin Elinqan Süriti (Süriti 30.31) (Rənglik Süri- ti 31.57).....	
Xekəstlinixtin Bolqan Kərux Tor Pərdisining Silkinixi. Qa- nixi, Ajrap Ketixi, Yerilixidin Elinqan Sürət (Süriti 33) (Rənglik Süriti 33).....	
VI Kərux Tor Pərdisining Yigilixi Wə Xəklini Əzğərtixi Həm Baxkılar	85
Əqir Dərijidiki Yekinni Kəridiqan Koz Tegining Əzğirix Elinqan Süriti (Süriti 35 — 37) (Rənglik Süriti 34).....	
Tor Pərdining Birləmqi Haraktiridiki Rəng Maddisining Əzğirixi (Süriti 38 — 41) (Rənglik Süriti 35).....	
Serik Daq Qismining Yumulak Təhsidək Əzğirixi Koz Te- gidin Elinqan Süriti (Süriti 42).....	
Kərux Tor Pərdisining Aq Qikitsiman Əzğirixi Koz Tegi- din Elinqan Süriti (Süriti 43) (Rənglik Süriti 36).....	
Tuqma Haraktirlik Kərux Tor Pərdə Qan Kanal Yəgiməx (Süriti 44) (Rənglik Süriti 37).....	
Kərux Tor Pərdə Haltisiman Kesəllik Əzğirixlik Ixxik Elinqan Süriti (Süriti 45) (Rənglik Süriti 54).....	
Kərux Tor Pərdisining Ana Həjəyrə Əsmisi Elinqan Süriti (Süriti 46).....	

第十一部分 虹膜疾患..... (191)

- 虹膜纹理紊乱..... 图谱85
- 外伤性虹膜根部脱离..... 图谱86 色图64
- 先天性瞳孔残膜..... 图谱87—88 色图65
- 先天性虹膜及脉络膜缺损..... 图谱89
- 先天性虹膜色素痣..... 图谱90 色图66—67

第十二部分 角膜疾患..... (203)

- 单纯疱疹病毒性角膜炎..... 图谱91
- 蚕蚀性角膜溃疡..... 图谱92 色图70—71
- 匍行性角膜溃疡..... 图谱93 色图72
- 角膜缘变性..... 图谱94
- 干眼症..... 图谱95 色图68—69
- 角膜混浊..... 图谱96
- 全角膜移植手术前后..... 图谱97
- 酒渣鼻性角结膜炎..... 色图73
- 雷特 (Reiter) 氏综合症..... 图谱98 色图74

第十三部分 巩膜疾患..... (223)

- 巩膜表层炎..... 色图75—76
- 巩膜黑色素痣、眼眶黑色素瘤..... 图谱99 色图77
- 巩膜上皮瘤, 赘生在角膜..... 图谱100

第十四部分 结膜疾患..... (229)

- 春季卡他性结膜炎..... 色图78
- 泡疹性结膜炎..... 色图79
- 滤泡性结膜炎..... 色图80
- 皮样肿瘤..... 图谱102 色图81、83
- 翼状胬肉..... 图谱101

第十五部分 眼肌疾患..... (235)

- 先天性眼外肌麻痹合并上睑下垂..... 图谱103
- 共转性内斜视..... 图谱104
- 共转性外斜视..... 图谱105

Tətinqi Kism

Tomurluk Pərdə Kesəllikliri.....	107
Qaqma Haraktirdiki Tomur Pərdə Yalluqi Elinqan Süriti (Süriti 47.48.) Rənglik Süriti 38.39).....	
Qaqma Haraktirlik Tomur Pərdə Yalluqining Pakiraklik Nurda Elinqan Kəz Tegining Süriti (Süriti 49.50).....	
Məhəlliy Haraktirlik Tomur Pərdə Yalluqi Kəz Tegidin Elinqan Süriti (Süriti 51).....	

Bəxinqi Kism

Kөрүх Nerwisining Kesəlliri.....	118
1. Kөрүх nerwa Əsükqisining Suluk ixxiqi	118
Kөрүх Nerwa Əsükqisining Suluk ixxiqi.....	
Kөz Tegidin Elinqan Süriti (Süriti 52.53) (Rənglik Süriti 41.43)	
II Kөрүх Nerwa Əsükqə Yalluqi	120
Kөрүх Nerwa Əsükqə Yalluqi Kөz Tegidin Elinqan Rənglik Süriti (Süriti 54.55) (rəng- lik Süriti 44.45)	
Kөрүх Nerwa Əsükqə Yalluqining Pakiraklik Nurda Elin- qan Süriti..... (süriti 56)	
III Kөрүх Nerwisining Yigilixi.....	131
Sikəstlinix Haraktirlik Kөрүх Nerwisining Yigilixi Kөz Tegidin Elinqan Süriti (Süriti 57) (Rənglik Süriti 47).....	
Yəkkə Haraktirlik Kөрүх Nerwisining Kөрüluxi (Süriti 58) (Rənglik Süriti 46).....	
Glaukoma Haraktirlik Kөрүх Nerwa Əsükqisining Oyuluxi (Süriti 59).....	
Koquxun Bilən Zəhərlən'gən Kөрүх Nerwisining Yigilixi Kөz Tegidin Elinqan Rənglik Süriti (Rənglik Süriti 48)	
IV Kөрүх Nerwa Əsügining Tuqma Haraktirlik Toluk Tərək- ki Kilməsliqi.....	139

第十六部分 泪道疾患..... (241)

 非经手术泪道插管方法..... (241)

第十七部分 眼睑疾患..... (244)

 眼睑海绵状血管瘤冷冻治疗图.....图谱107

 眼睑脓肿.....图谱108

 眼睑下垂.....图谱109—110

 眼睑外翻.....图谱111

 先天性眼睑色素异常.....图谱112

 霰粒肿.....色图82

 睑缘炎.....色图84

 正常外眼近距离摄影.....色图85

第十八部分应用激光治疗眼病初步报告.....图谱113..... (255)

 氩激光凝固(当时)摄影图.....图谱114

 附: 部分色版临床资料..... (261)

Körux Nerwa Əsügingin Tuqma Haraktirlik Toluk Tərəki

 Kilmasliqi Kəz Tegidin Elinqan Süriti (Süriti 59).....

Körux Əsükqə Aldi Pərdisi Kəz Tegidin Elinqan Rənglik

 Süriti (Süriti 61) (Rənglik Süriti 49).....

Altinqi Kism Kəz Qaniqining Kesəlliri 143

 I Kəz Qaniqidiki Haltilik İxxik Wə Əsmilər 143

 Qanak İqidiki Yaloqan Əsmigə Koxulup Pəyda Bolqan

 Körux Nerwisining Yigilixi Kəz Tegidin Elinqan Süriti

 (Süriti 62 — 64) (Rənglik Süriti 50 — 51)

 Kəz Qaniqidiki Bulutsiman Kanəyqilər Əsmisi (Süriti

 66 — 67)

 Kəz Qaniqining Serozluk Halta İxxiqi (Süriti 68).....

 Kəz Qaniqining Yexil Əsmisi (Süriti 69).....

 II Qanak İqidiki Yat Maddilar..... 161

Yəttinqi Kism Kəz Almisining Kesəlliri..... 166

 Pütün Kəz Almisining Yalluqi (Süriti 72) (Rənglik Süriti

 58 — 59).....

Tuqma Haraktirlik Koz Almisining Yigilixi Wə Tuqma Haraktirlik Kozning Aldinki Uzümsiman Ixxioqi (Süriti 73).....	
Səkkizinqi Kısım Əynəksiman Tənəqi Wə Aldinki Dalan Kesəlliri	172
Əynəksiman Tənqisidiki Kızıl Tomur Kalduqining Süriti (Süriti 74) (Rənglik Süriti 60)	
Əynəksiman Tənəqə Iqidiki Yat Maddə (Süriti 75) (Rənglik Süriti 61)	
Tokkuzinqi Kısım Lenzining Kesəlliri.....	175
I Kəzgə Ak Quxux	175
Lenzi Yadrosioqa Oraloqan Kəzgə Ak Quxux (Süriti77).....	
Qikitsiman Kəzgə Quxkən Ak (Süriti 78)	
Eliktir Sokkandin Kəzgə Quxkən Ak (Süriti 79).....	
Trinitrotoluence (TNT) Biləg Zəhərlən'gəndə Kəzgə Quxkən Ak (Süriti 80)	
II Lenzining Ajrap Ketixi	182
Lenzining Aldinki Dalanqidiki Ajrixı (Süriti 81).....	
Marfan Bənləxmə Bəlgisi (Sindromisi) (Süriti 82)	
Oninqi Kısım Glaukoma.....	185
Tuqma Glaukoma (Süriti 83–84)	
Birləmqi Glaukoma (Rənglik Süriti 62).....	
İkkiləmqi Haraktirlik Glaukoma (Rənglik Süriti).....	
Onbirinqi Kısım Rəngdar Pərdə Kesəlliri	191
Rəngdar Pərdə Sızıqlirining Kalaymıkanlıxixi (Süriti85).....	
Xikəstlinix Haraktiridiki Rəngdar Pərdə Yiltizining üzülüp Ketixi (Süriti 86) (Rənglik Süriti 64).....	
Tuqma Haraktirli Koz Karquqidiki (Süriti 87 — 88))Rənglik Süriti 65)	
Tuqma Haraktirlik Rəngda Pərdə Wə Tomur Pərdining Kəmtükligi (Süriti 89).....	
Tuqma Haraktirlik Rəngdar Pərdidiki Rənglik Məng.....	

(Süriti 90) (Rənglik Süriti 66 — 67).....	
Onikkinçi Kısım Müנגgüz Pərdining Kesəlliri	203
Nukul Puwəkkə Virusi Haraktiridiki Müנגgüz Pərdə Yal- luqining Pakiraklik Nurda Elinqan Süriti (Süriti91).....	
Pilə Kuruti Yigən'ǝ Ohxaydiqan Müנגgüz Pərdə Yarisi (Süriti 92) (Rənglik Süriti 70)	
Yanbaqrilap Ilgirləx Haraktirlik Yara (Süriti 93) (Rənglik Süriti 72)	
Müנגgüz Pərdə Kırining Əzgirip Ketixi (Süriti 94)	
Köz Kurux Kesili (Süriti 95)	
(Rənglik Süriti 68 — 69).....	
Müנגgüz Pərdining Daqlixixi (Süriti 96)	
Müנגgüz Pərdini Pütün Kəqürüxdiki Ilgiri Wə Keyinki Əhwali (Süriti 97)	
Yekin Ariliktin Elinqan Biriktürgüqi Pərdə Yalluqining Müנגgüz Pərdə Yalluqining Wə Kapak Kiri Yalluqining (Rənglik Süriti 73)	
Reiters Sindrom (Süriti 98) (Rənglik Süriti 74).....	
Onüqünçi Kısım Aksil Pərdə Kesəlliri	223
Aksil Pərdə Yüzəki Kəwət Yalluqi (Rənglik Süriti 75 — 76)	
Aksil Pərdidiki Kara Rənglik Məng Köz Qaniqi Biriktür- güqi Pərdidiki Kara Əsmə (Süriti 99) (Rənglik Süriti77).....	
Müנגgüz Pərdidə Əsüp Kalqan Aksil Pərdising Epitel Əsmisi (Süriti 100).....	
Ontətinçi Kısım	229
Beriktürgüqi Pərdə Kesəlliri.....	
Bahar Pəslidiki Katar Haraktirlik Biriktürgüqi Pərdə Yal- luqi (Rənglik Süriti 78)	
Puwəkklik Biriktürgüqi Pərdə Yalluqi (Rənglik Süriti79).....	
Kapartkuluk Biriktürgüqi Pərdə Yalluqi (Rənglik Süriti80).....	