



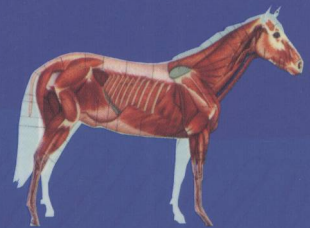
普通高等教育“十一五”国家级规划教材

# Anatomy of the Domestic Animals and Fowls

# 畜禽解剖学

(第2版)

主 编 彭克美



高等教育出版社  
Higher Education Press



普通高等教育“十一五”国家级规划教材

# Anatomy of the Domestic Animals and Fowls

# 畜禽解剖学

(第2版)

主 编 彭克美

副主编: 梁梓森 李 奎 陈耀星 雷治海  
李福宝 刘为民 杨 隼 崔 燕

编 委: (以姓氏笔画为序)

王 岩	临沂师范学院	位 兰	河南科技大学
王春生	东北林业大学	宋 卉	华中农业大学
王海东	山西农业大学	宋德光	吉林大学
尹逊河	山东农业大学	张书松	河南农业大学
冯新畅	东北农业大学	陈文钦	湖北生物科技职业学院
刘为民	佛山科技学院	陈树林	西北农林科技大学
刘华珍	华中农业大学	陈耀星	中国农业大学
刘建钊	河北工程大学	陈 曦	华中农业大学
刘 敏	华中农业大学	范光丽	西北农林科技大学
安铁洙	东北林业大学	祖国红	中国农业大学
许万祥	安徽科技学院	贺俊平	山西农业大学
李升和	安徽科技学院	唐文花	华中农业大学
李 奎	河南农业大学	黄丽波	山东农业大学
李 勇	江西农业大学	崔成都	延边大学
李福宝	安徽农业大学	崔 燕	甘肃农业大学
杨 隼	黑龙江八一农垦大学	梁梓森	华南农业大学
苏 娟	南京农业大学	彭克美	华中农业大学
肖传斌	河南农业大学	董玉兰	中国农业大学
邱德新	华中农业大学	雷治海	南京农业大学
何文波	华中农业大学		

主 审: 董常生 山西农业大学



高等教育出版社  
Higher Education Press

## 内容提要

本书是华中农业大学在“家畜解剖学及组织胚胎学”获得首批国家精品课程奖的成果基础上,组织工作在全国 22 所高等院校教学第一线、具有丰富教学实践经验的 40 位专家、学者共同编写完成的。

全书共分 17 章,配有多幅黑白插图和部分彩色插图,以牛、羊、马、猪和家禽为主要研究对象,为适应宠物养殖业蓬勃发展的需要,设置了兔、犬、猫解剖学特征 3 章。本书采用系统解剖学和比较解剖学相结合的形式进行论述,遵循“少而精”的原则,内容适度,重点突出,文字精练,插图清晰,图文并茂。每一章的开始列有“本章重点”,结尾配有“思考与讨论”。为配合“双语教学”的需求,在专业名词第一次出现时均注有相应的英文词汇。

为了适应 21 世纪教学改革的需要并和国际接轨,力求突出本学科的特点、重点和难点,注意与其他相关学科的衔接,特别强调理论密切结合动物医学临床和畜牧业生产实际,书中以图文框的形式加入了一些临床知识和科学小资料,以增强学生的兴趣,激发学习的积极性,并拓宽知识面。

本书主要面向全国高等农业院校的动物医学、动物检疫、动物生产类(包括畜牧、经济动物养殖)、野生动物资源保护、草业科学和生物学等专业的本科和专科学生,也可供畜牧兽医科技人员参考。

## 图书在版编目(CIP)数据

畜禽解剖学/彭克美主编.—2 版.—北京:高等教育出版社,2009.11

ISBN 978-7-04-028263-4

I. 畜… II. 彭… III. ①家畜-动物解剖学-高等学校-教材②家禽-动物解剖学-高等学校-教材 IV. S852.1

中国版本图书馆 CIP 数据核字(2009)第 183708 号

策划编辑 潘超 责任编辑 张晓晶 封面设计 张志奇 责任绘图 尹莉  
版式设计 余杨 责任校对 金辉 责任印制 尤静

出版发行 高等教育出版社  
社址 北京市西城区德外大街 4 号  
邮政编码 100120  
总机 010-58581000

经销 蓝色畅想图书发行有限公司  
印刷 化学工业出版社印刷厂

购书热线 010-58581118  
咨询电话 400-810-0598  
网 址 <http://www.hep.edu.cn>  
<http://www.hep.com.cn>  
网上订购 <http://www.landaco.com>  
<http://www.landaco.com.cn>  
畅想教育 <http://www.widedu.com>

开本 850×1168 1/16  
印张 20.25  
字数 540 000  
插页 20

版次 2005 年 7 月第 1 版  
2009 年 11 月第 2 版  
印次 2009 年 11 月第 1 次印刷  
定价 33.00 元

本书如有缺页、倒页、脱页等质量问题,请到所购图书销售部门联系调换。

版权所有 侵权必究

物料号 28263-00

## 第2版前言

本书第1版自2005年出版以来,赢得了海内外同行专家和广大读者的好评,被许多院校采用。随着教学改革不断深入、科学技术的飞速发展和人才培养的新需要,对教材也提出了更高的要求。

2008年7月在杨凌召开了本教材编审人员的修订工作会议,对修订原则、修改意见、章节分工进行了认真的研讨,达成了共识。为了节约时间,保证质量,各位专家的修改稿完成后,采取了互相函审的办法,最后由主编再次统稿修改,送主审专家终审。

本次修订,在保持本教材原有的系统性、科学性、适用性和完整性的基础上,增加了部分彩色插图,这些插图都是精心挑选自目前国内外最为适用的和图像逼真的精美彩图,经过再次加工处理后,色彩明快,层次丰富,科学适用;凝练了各章节的文字内容,更加突出了联系动物医学临床和畜禽生产实际;为适应我国赛马业发展的需要而加强了马的解剖部分;适当增加了小资料的内容,使教材更具知识性和趣味性。

编审人员和章节分工如下:第1章绪论:彭克美、梁梓森;第2章运动系统:陈耀星、董玉兰、梁梓森、陈曦、王岩、李福宝、祖国红;第3章被皮系统:陈曦、何文波、刘敏、宋卉、刘华珍、邱德新、唐文花;第4章内脏总论:雷治海、苏娟;第5章消化系统:李福宝、刘为民、雷治海、苏娟;第6章呼吸系统:李奎、肖传斌、张书松;第7章泌尿系统:贺俊平、王海东;第8章生殖系统:杨隽、黄丽波、李奎;第9章心血管系统:彭克美、梁梓森、宋卉、位兰;第10章淋巴系统:彭克美、刘华珍、何文波、王岩;第11章神经系统:崔燕、冯新畅、安铁洙、李奎、王春生;第12章内分泌系统:崔成都、宋德光;第13章感觉器官:尹逊河、许万祥;第14章兔的解剖学特征:梁梓森;第15章犬的解剖学特征:彭克美、李升和、陈文钦;第16章猫的解剖学特征:彭克美、李奎、李勇;第17章家禽的解剖学特征:范光丽、陈树林、李奎;小资料:彭克美、梁梓森、陈曦、刘建钊。

本书邀请中国畜牧兽医学解剖学及组织胚胎学分会理事长、山西农业大学校长、博士生导师董常生教授担任主审。在此,谨向董校长致以由衷的感谢!

本书中的部分彩色插图引自所附主要参考文献中的有关插图或改绘。其中主要有:

1. 中国人民解放军兽医大学. 马体解剖图谱. 长春:吉林人民出版社,1979.
2. 西北农学院,甘肃农业大学,山西农学院. 家畜解剖学图谱. 西安:陕西人民出版社,1978.
3. Budras K D, Habel R E, Wunsche A, et al. Bovine Anatomy—An Illustrated Text // Jahrmaker G, Richter R, Starke D. Scientific Illustrators. Verlag und Druckerei Hans-Böcker-Allee Hannover, Germany; Schlüterische GmbH & Co. KG, 2003.

在此,特别对原书的作者和出版社致以铭心的谢意!

本书作为国家级、省级和校级三级精品课程建设项目的重要组成部分,在全书的编写、修订和出版过程中,得到了各位编委所在单位和教育部及高等教育出版社的大力支持。修订工作历时一年多。华中农业大学教务处、教材科、动物科技学院和动物医学院等单位提供了诸多的方便和热情的支持,解剖及组织胚胎学教研室的全体博士生、硕士生做了大量的事务性工作。华南农业大学梁梓森教授与河南农业大学李奎教授无私资助了经费。在此,谨对所有关心和支持本书

出版的单位、领导和同志们致以衷心的感谢！本书在前人工作的基础上，在各个部门的协调与支持下编写而成，是全体同行集体智慧的结晶。但由于编者，特别是我本人的水平所限，书中难免有不妥甚至错误之处，热忱欢迎各位同行和广大读者批评指正。

彭克美

2009年5月18日于武汉南湖

# 第1版前言

《畜禽解剖学》是动物医学、动物科学、野生动物资源保护、草业科学和生物学类各专业重要的必修专业基础课。《畜禽解剖学》教材历来备受全国各高等农林院校的重视。我国曾先后出版过多部《家畜解剖学》教材,这些教材对推动本学科的教学,作出了巨大贡献。为了适应21世纪学科的发展和教学改革的需要,本着少而精的原则,本书力求突出本学科的特点、重点和难点,注意与其他相关学科的衔接,避免解剖学与其他课程的内容重复和脱节等现象。特别强调理论密切结合动物医学临床和畜牧业生产实际,注重培养学生的实际操作技能,有利于培养宽口径、厚基础、重实践、强能力、高素质,能适应现代化建设的人才。

全书共分17章,插图丰富,以牛、羊、马、猪和家禽为主要研究对象,为适应宠物养殖业蓬勃发展的需要,增添了兔、犬、猫的解剖学特征3章。本书采用系统解剖学和比较解剖学相结合的方法进行论述,特点如下:

1. 内容适度,重点突出,语言简练,深入浅出,图文并茂。全部插图均采用点线图,清晰明了,科学实用。

2. 为配合“双语教学”的需求,在专业名词第一次出现时均注有相应的英文词汇。

3. 为了与国际接轨,注意与其他相关学科的衔接,特别强调理论联系实际,书中以图文框的形式加入了一些临床知识和小资料,以增强学生的兴趣,激发学习的积极性,并拓宽知识面。

4. 每一章的开始列有“本章重点”,每一章的结尾配有“思考与讨论”。便于学生抓住本课程的主线,培养创新思维,也有利于课后复习。

5. 全书既保持了本学科的完整性,又注重反映本学科的最新研究成果和科学前沿。

6. 书后附有参考文献和国内外有关解剖学的知名网站,为学生的自学提供了重要的依据。

编写大纲及分工:

第1章绪论:彭克美;第2章运动系统:陈耀星、马云飞、祖国红;第3章被皮系统:邱德新;第4章内脏概论:雷治海;第5章消化系统:李福宝、刘为民、雷治海;第6章呼吸系统:李奎、肖传斌;第7章泌尿系统:贺俊平;第8章生殖系统:杨隽、黄丽波、王安华;第9章心血管系统:彭克美、唐文花、梁梓森;第10章淋巴系统:彭克美、刘华珍、唐文花;第11章神经系统:崔燕、冯新畅;第12章内分泌系统:崔成都;第13章感觉器官:尹逊河;第14章兔的解剖学特征:梁梓森;第15章犬的解剖学特征:彭克美、刘华珍、何文波;第16章猫的解剖学特征:唐文花、何文波、赫晓燕、彭克美;第17章家禽的解剖学特征:范光丽、王安华;小资料:彭克美、王安华、陈曦。老前辈陈慈麟先生绘制了部分插图。

参加本书审校的有:刘华珍、宋卉、陈文钦、罗冠中、王岩、位兰、杜安娜、唐丽、唐文花、王安华、伍晓雄和彭克美。

本书特聘中国畜牧兽医学会解剖学及组织胚胎学分会理事长、山西农业大学校长、博士生导师董常生教授,该学会前任理事长、安徽农业大学沈和湘教授,该学会副理事长、军医大学杨维泰教授,该学会副理事长、河南农业大学张玉龙教授担任主审。4位专家高度负责,详细认真地、逐字逐句审阅文稿和插图,提出了许多宝贵意见和建议,为把好本书的质量关,付出了辛勤的劳动。

在此,谨向他们致以崇高的敬意和衷心的感谢!

按照4位主审专家审阅后所提出的意见和建议,主编对书稿和插图进行了全面的修改,最后寄送高等教育出版社。

在全书的整个编写和出版过程中,得到了各位作者所在单位和高等教育出版社生命科学分社的大力支持,许多同仁提出了中肯的意见和建议。华中农业大学教务处、教材科、动物科技学院和动物医学院等单位的领导高度重视,并给予大力支持。在此,谨对所有关心和支持本书出版的单位、领导和同仁致以衷心的感谢!

本书中的一部分插图是参考所附参考文献中的有关插图而绘制的。在此,特别对原书的作者致以铭心的谢意!

本书在前人工作的基础上,在各位编委与各个部门的协作和支持下编写而成,是集体智慧的结晶。但由于编者知识水平和编写能力所限,本教材中难免有不妥之处,热忱欢迎各位同行和广大读者指正。

彭克美

2004年11月18日于武汉

# 目 录

<b>1 绪论</b> .....	1	1.5 畜体的部位名称 .....	5
1.1 解剖学的概念和意义 .....	1	1.5.1 头 .....	5
1.2 解剖学的发展简史 .....	2	1.5.2 躯干 .....	6
1.3 学习解剖学的基本观点和方法 .....	4	1.5.3 四肢 .....	6
1.3.1 进化发展的观点 .....	4	1.6 解剖学常用方位术语 .....	6
1.3.2 结构与功能统一的观点 .....	4	1.6.1 基本切面 .....	7
1.3.3 局部与整体统一的观点 .....	4	1.6.2 用于躯干的术语 .....	7
1.3.4 理论联系实际的观点 .....	4	1.6.3 用于四肢的术语 .....	8
1.4 畜禽机体的基本结构 .....	4	思考与讨论 .....	8
<b>大家畜解剖学</b>			
<b>2 运动系统</b> .....	11	3.1.2 真皮 .....	47
2.1 骨 .....	11	3.1.3 皮下组织 .....	47
2.1.1 骨的类型 .....	11	3.2 毛和毛囊 .....	48
2.1.2 骨的基本结构 .....	12	3.2.1 毛 .....	48
2.1.3 骨的物理特性和化学成分 .....	12	3.2.2 毛囊 .....	49
2.1.4 骨表面的形态 .....	13	3.3 皮肤腺 .....	49
2.1.5 畜体全身骨骼的划分 .....	13	3.3.1 汗腺 .....	49
2.1.6 骨的解剖结构 .....	13	3.3.2 皮脂腺 .....	49
2.2 骨的连接 .....	26	3.3.3 乳腺 .....	49
2.2.1 骨连接的类型 .....	26	3.4 蹄 .....	51
2.2.2 关节 .....	26	3.4.1 牛(羊)蹄的结构特征 .....	51
2.2.3 躯干骨的连接 .....	27	3.4.2 马蹄的结构特征 .....	53
2.2.4 头骨的连接 .....	28	3.4.3 猪蹄的结构特征 .....	55
2.2.5 前肢关节 .....	28	3.5 角 .....	55
2.2.6 后肢关节 .....	29	3.5.1 角的形态 .....	55
2.3 肌肉 .....	31	3.5.2 角的结构 .....	56
2.3.1 概述 .....	31	思考与讨论 .....	56
2.3.2 皮肤 .....	32	<b>4 内脏总论</b> .....	57
2.3.3 前肢主要肌肉 .....	32	4.1 内脏学及内脏的含义 .....	57
2.3.4 后肢主要肌肉 .....	38	4.2 内脏的一般结构 .....	57
2.3.5 躯干肌 .....	42	4.2.1 管状器官 .....	57
2.3.6 头部肌 .....	44	4.2.2 实质性器官 .....	58
思考与讨论 .....	45	4.3 体腔和浆膜 .....	59
<b>3 被皮系统</b> .....	46	4.3.1 体腔 .....	59
3.1 皮肤 .....	46	4.3.2 浆膜和浆膜腔 .....	59
3.1.1 表皮 .....	46	4.4 腹腔分区 .....	60



思考与讨论 .....	61	7.2.1 输尿管 .....	109
<b>5 消化系统</b> .....	62	7.2.2 膀胱 .....	110
5.1 牛(羊)消化系统的解剖学特点 .....	63	7.2.3 尿道 .....	110
5.1.1 口腔 .....	63	思考与讨论 .....	111
5.1.2 咽和软腭 .....	68	<b>8 生殖系统</b> .....	112
5.1.3 食管 .....	69	8.1 雄性生殖系统 .....	112
5.1.4 胃 .....	69	8.1.1 睾丸和附睾 .....	112
5.1.5 小肠、肝和胰 .....	74	8.1.2 输精管和精索 .....	115
5.1.6 大肠和肛门 .....	76	8.1.3 阴囊 .....	115
5.2 马消化系统的解剖学特点 .....	78	8.1.4 尿生殖道 .....	116
5.2.1 口腔和咽 .....	79	8.1.5 副性腺 .....	118
5.2.2 食管 .....	82	8.1.6 阴茎 .....	118
5.2.3 胃 .....	82	8.1.7 包皮 .....	120
5.2.4 肠 .....	83	8.2 雌性生殖系统 .....	121
5.2.5 肝和胰 .....	86	8.2.1 卵巢 .....	121
5.3 猪消化系统的解剖学特点 .....	87	8.2.2 输卵管 .....	123
5.3.1 口腔和咽 .....	87	8.2.3 子宫 .....	124
5.3.2 食管 .....	89	8.2.4 阴道 .....	126
5.3.3 胃 .....	89	8.2.5 尿生殖前庭与阴门 .....	126
5.3.4 肠 .....	90	8.2.6 雌性尿道 .....	127
5.3.5 肝和胰 .....	92	思考与讨论 .....	127
思考与讨论 .....	93	<b>9 心血管系统</b> .....	128
<b>6 呼吸系统</b> .....	94	9.1 心脏 .....	129
6.1 鼻 .....	95	9.1.1 心脏的形态和位置 .....	129
6.1.1 鼻腔 .....	95	9.1.2 心脏的构造 .....	130
6.1.2 副鼻窦 .....	96	9.1.3 心壁的构造 .....	132
6.2 咽、喉、气管和主支气管 .....	96	9.1.4 心脏的血管 .....	133
6.2.1 咽 .....	96	9.1.5 心脏的传导系统和神经 .....	133
6.2.2 喉 .....	96	9.1.6 心包 .....	134
6.2.3 气管和主支气管 .....	98	9.2 血管 .....	135
6.3 肺 .....	98	9.2.1 血管的种类及分布规律 .....	135
6.3.1 肺的形态和位置 .....	98	9.2.2 肺循环的血管 .....	136
6.3.2 肺的结构 .....	100	9.2.3 体循环的血管 .....	136
6.3.3 肺的血管和神经 .....	101	9.3 胎儿血液循环的特点 .....	154
思考与讨论 .....	101	9.3.1 心血管结构特点 .....	154
<b>7 泌尿系统</b> .....	102	9.3.2 血液循环的途径 .....	155
7.1 肾 .....	103	9.3.3 胎儿出生后心血管的变化 .....	155
7.1.1 肾的形态和位置 .....	103	思考与讨论 .....	156
7.1.2 肾的结构 .....	103	<b>10 淋巴系统</b> .....	157
7.1.3 哺乳动物肾的分类 .....	104	10.1 淋巴管道和淋巴回流 .....	158
7.1.4 肾的血管、淋巴管与神经分布 .....	105	10.1.1 毛细淋巴管 .....	158
7.1.5 各种动物肾的结构特征 .....	105	10.1.2 淋巴管 .....	158
7.2 输尿管、膀胱和尿道 .....	109	10.1.3 淋巴干 .....	158

10.1.4 淋巴导管 .....	159	<b>12 内分泌系统</b> .....	203
10.1.5 淋巴生成和淋巴回流 .....	159	12.1 内分泌器官 .....	203
10.2 淋巴器官 .....	159	12.1.1 垂体 .....	203
10.2.1 胸腺 .....	160	12.1.2 甲状腺 .....	205
10.2.2 脾 .....	160	12.1.3 甲状旁腺 .....	206
10.2.3 扁桃体 .....	162	12.1.4 肾上腺 .....	206
10.2.4 淋巴结与淋巴中心 .....	162	12.1.5 松果体 .....	207
10.2.5 血淋巴结 .....	171	12.2 内分泌组织 .....	207
思考与讨论 .....	171	12.2.1 胰岛 .....	207
<b>11 神经系统</b> .....	172	12.2.2 肾小球旁复合体 .....	208
11.1 概论 .....	172	12.2.3 睾丸的内分泌组织 .....	208
11.1.1 神经系统的基本结构和活动 方式 .....	172	12.2.4 卵泡的内分泌组织 .....	208
11.1.2 神经系统的划分 .....	173	思考与讨论 .....	208
11.1.3 神经系统的常用术语 .....	173	<b>13 感觉器官</b> .....	209
11.2 中枢神经系 .....	173	13.1 视觉器官 .....	209
11.2.1 脊髓 .....	173	13.1.1 眼球 .....	209
11.2.2 脑 .....	175	13.1.2 眼的辅助器官 .....	211
11.2.3 脑脊髓膜和脑脊液循环 .....	183	13.1.3 视觉传导径 .....	212
11.2.4 脑脊髓传导径 .....	184	13.2 位听器官 .....	213
11.3 外周神经系 .....	186	13.2.1 外耳 .....	213
11.3.1 脊神经 .....	187	13.2.2 中耳 .....	213
11.3.2 脑神经 .....	193	13.2.3 内耳 .....	214
11.3.3 自主神经 .....	197	13.2.4 听觉和位置觉传导径 .....	215
思考与讨论 .....	202	思考与讨论 .....	216

### 小动物解剖学

<b>14 兔的解剖学特征</b> .....	219	14.5.3 膀胱 .....	229
14.1 运动系统 .....	219	14.6 生殖系统 .....	229
14.1.1 骨骼 .....	219	14.6.1 母兔生殖系统 .....	229
14.1.2 肌肉 .....	221	14.6.2 公兔生殖系统 .....	229
14.2 被皮系统 .....	223	14.7 心血管系统 .....	230
14.2.1 皮肤 .....	223	14.7.1 心脏 .....	230
14.2.2 皮肤衍生物 .....	223	14.7.2 动脉 .....	231
14.3 消化系统 .....	224	14.7.3 静脉 .....	231
14.3.1 消化管 .....	225	14.8 淋巴系统 .....	232
14.3.2 消化腺 .....	227	14.8.1 淋巴器官 .....	232
14.4 呼吸系统 .....	227	14.8.2 淋巴管 .....	233
14.4.1 呼吸道 .....	227	14.9 神经系统 .....	233
14.4.2 肺 .....	228	14.9.1 中枢神经系 .....	233
14.5 泌尿系统 .....	228	14.9.2 外周神经系 .....	235
14.5.1 肾 .....	228	14.10 内分泌系统 .....	235
14.5.2 输尿管 .....	229	14.10.1 垂体 .....	235

14.10.2 甲状腺 .....	236	15.10.2 甲状旁腺 .....	256
14.10.3 甲状旁腺 .....	236	15.10.3 肾上腺 .....	256
14.10.4 肾上腺 .....	236	15.10.4 垂体 .....	256
14.10.5 松果体(腺) .....	236	思考与讨论 .....	256
思考与讨论 .....	236	<b>16 猫的解剖学特征</b> .....	257
<b>15 犬的解剖学特征</b> .....	237	16.1 骨骼 .....	257
15.1 骨骼 .....	237	16.1.1 头骨 .....	257
15.1.1 躯干骨 .....	237	16.1.2 脊柱 .....	257
15.1.2 头骨 .....	237	16.1.3 肋骨与胸骨 .....	257
15.1.3 前肢骨 .....	239	16.1.4 四肢骨骼 .....	258
15.1.4 后肢骨 .....	239	16.2 肌肉 .....	259
15.2 肌肉 .....	239	16.2.1 胸部肌 .....	259
15.2.1 躯干肌 .....	240	16.2.2 腹壁肌 .....	260
15.2.2 头部肌 .....	241	16.3 消化系统 .....	260
15.2.3 前肢肌 .....	241	16.3.1 口腔 .....	260
15.2.4 后肢肌 .....	242	16.3.2 食管 .....	261
15.3 消化系统 .....	243	16.3.3 胃 .....	261
15.3.1 消化管 .....	243	16.3.4 小肠 .....	262
15.3.2 消化腺 .....	244	16.3.5 大肠 .....	262
15.4 呼吸系统 .....	246	16.3.6 肝 .....	263
15.4.1 鼻腔 .....	246	16.3.7 胰 .....	263
15.4.2 喉 .....	246	16.4 呼吸系统 .....	263
15.4.3 气管和支气管 .....	246	16.4.1 鼻腔 .....	263
15.4.4 肺 .....	246	16.4.2 喉 .....	264
15.5 泌尿系统 .....	246	16.4.3 气管和支气管 .....	264
15.5.1 肾 .....	246	16.4.4 肺 .....	264
15.5.2 输尿管 .....	246	16.5 泌尿系统 .....	264
15.5.3 膀胱 .....	247	16.5.1 肾 .....	264
15.6 生殖系统 .....	247	16.5.2 输尿管 .....	264
15.6.1 雌犬生殖系统 .....	247	16.5.3 膀胱 .....	264
15.6.2 雄犬生殖系统 .....	248	16.6 生殖系统 .....	265
15.7 心血管系统 .....	249	16.6.1 雄性生殖系统 .....	265
15.7.1 心脏 .....	249	16.6.2 雌性生殖系统 .....	266
15.7.2 血管 .....	249	16.7 心血管系统 .....	266
15.8 淋巴系统 .....	249	16.7.1 心脏 .....	266
15.8.1 淋巴管 .....	249	16.7.2 动脉 .....	266
15.8.2 淋巴结 .....	251	16.7.3 静脉 .....	268
15.8.3 脾 .....	253	16.8 淋巴系统 .....	268
15.9 神经系统 .....	253	16.9 神经系统 .....	269
15.9.1 中枢神经系 .....	253	16.9.1 中枢神经系 .....	269
15.9.2 外周神经系 .....	255	16.9.2 外周神经系 .....	270
15.10 内分泌系统 .....	256	16.9.3 自主神经 .....	270
15.10.1 甲状腺 .....	256	16.10 内分泌系统 .....	270

16.10.1 甲状腺与甲状旁腺 .....	270	16.10.4 松果体 .....	271
16.10.2 肾上腺 .....	271	思考与讨论 .....	271
16.10.3 垂体 .....	271		

### 禽类解剖学

<b>17 家禽的解剖学特征</b> .....	275	17.5.1 雄性生殖系统 .....	284
17.1 运动系统 .....	275	17.5.2 雌性生殖系统 .....	284
17.1.1 骨 .....	275	17.6 心血管系统和淋巴系统 .....	286
17.1.2 关节 .....	277	17.6.1 心脏和血管 .....	286
17.1.3 肌肉 .....	277	17.6.2 淋巴系统 .....	289
17.2 消化系统 .....	278	17.7 神经、内分泌系统 .....	290
17.2.1 消化管 .....	278	17.7.1 中枢神经系 .....	290
17.2.2 消化腺 .....	281	17.7.2 外周神经系 .....	293
17.3 呼吸系统 .....	281	17.7.3 内分泌系统 .....	296
17.3.1 鼻腔和鼻腺 .....	281	17.8 感觉器官 .....	297
17.3.2 咽、喉和气管 .....	281	17.8.1 视觉器官 .....	297
17.3.3 肺 .....	281	17.8.2 位听器官 .....	297
17.3.4 气囊 .....	282	17.9 被皮系统 .....	298
17.4 泌尿系统 .....	283	17.9.1 皮肤 .....	298
17.4.1 肾 .....	283	17.9.2 羽毛和其他衍生物 .....	298
17.4.2 输尿管 .....	283	思考与讨论 .....	299
17.5 生殖系统 .....	284		
<b>主要参考文献</b> .....	300		
<b>相关网站</b> .....	302		
<b>索引</b> .....	303		
<b>彩色插图版</b>			

# 1 绪 论

## 本章重点

- 掌握畜禽解剖学的概念。
- 了解畜体的基本结构。
- 掌握畜体各部的名称。
- 掌握解剖学常用的方位术语:3个基本切面,躯干和四肢的常用术语。

## 1.1 解剖学的概念和意义

畜禽解剖学(anatomy of the domestic animals and fowls)是研究家畜、家禽有机体的正常形态结构及其发生发展规律的科学。它既是生命科学中的一个重要分支,又是动物医学、动物科学、草业科学和生物学等专业重要的必修专业基础课。畜禽解剖学是以牛、羊、猪、马、犬、猫、兔和家禽为主要研究对象的形态学。广义的解剖学包括大体解剖学和显微解剖学。大体解剖学(gross anatomy)是采用刀、剪、锯、镊等解剖器械,用切割分离的方法,经肉眼观察,研究畜禽有机体各器官的正常形态、构造、色泽、位置及相互关系的科学;显微解剖学(microscopic anatomy)又称为组织学(histology),是采用切片、染色技术,制成切片标本,通过光学显微镜或电子显微镜观察、研究畜禽有机体各器官和组织的正常微细构造及其功能关系的科学。形态结构是功能活动的基础,功能则是形态结构表现的运动形式,功能必须与形态结构相适应,二者互相联系密切。例如心脏是以心肌为主构成的器官,含有4个心腔。心腔内有防止血液倒流的瓣膜。心肌有规律地收缩运动,挤压血液流动,而瓣膜可使血液按特定的方向流动,保证血液在血管内不停地循环,以维持正常的生命活动。

在大体解剖学的教学中,按系统授课,研究机体形态结构的,称为系统解剖学(systemic anatomy);按部位研究各器官在该局部的位置、毗邻和联属等关系的,称为局部解剖学(topographic anatomy);对多种动物同一器官的形态结构进行比较和研究的,称为比较解剖学(comparative anatomy)。

此外,在机体的生活过程中,观察、研究机体器官的形态、结构和功能变化规律的,称为机能解剖学(functional anatomy);用 X 线观察研究机体器官形态结构的,称为 X 线解剖学(X-ray anatomy);研究神经系统中神经核团的细胞构造和神经元之间相互联络的,称为神经解剖学(neuroanatomy),等等。这些都是随着社会的发展和技术的创新,根据不同的研究目的而建立的分支学科。畜禽解剖学与其他专业基础课和专业课(如组织胚胎学、生理学、病理学、外科学、产科学和繁殖学等)具有密切的联系,是这些课程的先导。



### 爱因斯坦——未知世界的锁匠

爱因斯坦那凌乱的头发、敏锐的目光,几乎成为科学天才的象征。他的巨著《广义相对论原理》,写就了人类科学史上最辉煌的一页。1955年4月18日,20世纪最杰出的科学家阿尔伯特·爱因斯坦于睡眠中在美国普林斯顿医院逝世,终年76岁。一位记者写道:“他是一位未知世界的锁匠,从微小的原子到浩瀚的宇宙。”

1999年12月26日,美国《时代》周刊公布了20世纪的世纪人物——阿尔伯特·爱因斯坦。这家杂志的编辑们认为:“没有谁比爱因斯坦更能代表这个时代。”

爱因斯坦去世后,他的脑被普林斯顿医院的托马斯·哈维医生取出并保存下来。哈维把爱因斯坦的脑悄悄带回家里,浸泡在防腐液中,后来又用树脂固化,切成200多片,供科学研究使用。

1997年,84岁高龄的哈维把这些脑切片送还爱因斯坦生前工作的普林斯顿大学。在送还之前,老哈维带着爱因斯坦的脑切片乘车横穿美国东西。他说,这是为了实现爱因斯坦的遗愿。

爱因斯坦的大脑为什么充满超常智慧,仍然是一个谜。人们最感兴趣的是:他为什么充满那么多智慧?他的大脑与常人比较,有哪些不寻常之处?他的大脑真的与众不同吗?

据报道,加拿大麦克马斯特大学的怀特森教授,有幸研究了爱因斯坦的大脑。他发现,爱因斯坦大脑左右半球的顶下叶区域非常发达,比常人大15%。顶下叶发达,对一个人的数学思维、想象力以及视觉空间认识,都有重要作用。

2009年,科学家们又在爱因斯坦大脑中发现了更多的特异性。美国佛罗里达州立大学科学家迪安·法尔克对爱因斯坦大脑的照片,尤其是大脑顶叶进行了深入研究。法尔克宣称,他在一些较为宽大的顶叶上发现了许多突起的山脊状和凹槽图案。法尔克认为,这种极为罕见的图案可能就是爱因斯坦在研究物理学过程中能够进行形象化思维的主要原因。法尔克的另一项特异性发现就是在爱因斯坦大脑的运动皮质中发现了一个球形突起物。法尔克解释了这一球形突起物的意义:“在其他研究中,也会发现相似的球形突起物。通常这种球形突起物被认为与音乐天赋有关。大家可能都了解,自从童年时期起,爱因斯坦就非常喜爱拉小提琴。”

但是,脑科学家却在呼吁:应谨慎对待这些发现。因为仅凭爱因斯坦的一个大脑就得出“天生天才”的结论,尚为时过早。如果没有后天培养和个人努力,天才也难发挥出超人的智慧。对爱因斯坦的大脑,脑科学家们仍然饶有兴趣,孜孜不倦地研究,并且不断报道新的发现。但是,爱因斯坦大脑之谜的谜底直到今天仍未揭开。

## 1.2 解剖学的发展简史

解剖学是一门经典的科学。早在史前时期,人们通过长期的实践,如狩猎、屠宰畜禽和役畜受伤等,就已经对动物的外形及内部构造进行观察和记载。在石器时代人居洞穴的壁上就留有

很多粗浅的解剖图画,古中国和古埃及就已具备了尸体防腐的知识。

解剖学的创始人希波克拉底(Hippocrates,公元前460—公元前377)对人类头骨作了正确的描述,并根据动物机体的结构描述了人体的其他器官。古希腊的哲学家和博物学家亚里士多德(Aristoteles,公元前384—公元前322)提供了一些动物解剖学资料,把神经和肌腱区分开来,并指出心脏是血液循环的中枢,血液自心流入血管。古罗马名医和解剖学家克劳第斯·盖伦(Claudius Galenus,公元131—200)曾撰写了大量动物解剖学资料,对血液运行、神经分布、脑、心及内脏都有比较具体的记载;明确指出血管内流动的是血液,而不是长期以来被认为的空气;并认为神经是按区域分布,脑神经有7对。随着西欧的文艺复兴和各种科学的蓬勃发展,解剖学也有了相应的进步。意大利画家略那多·达·芬奇(Leonardo da Vinci,公元1452—1519)绘制了最早的13幅解剖学图谱,其描绘之精细准确,在现代也堪称佳作。比利时著名的解剖学家安德烈·维萨利(Andreas Vesalius,公元1514—1564)从青年时代就潜心于解剖学研究,在他29岁时(公元1543年)便完成了长达7卷的解剖学巨著。17世纪,英国名医威廉·哈维(William Harvey,公元1578—1657)通过动物试验证明了血液循环的原理,首次提出了心脏血管是一套封闭的管道系统。荷兰生物学家安东尼·范·列文虎克(Anthony van Leeuwenhoek,公元1632—1723)于1664年发明了显微镜。意大利解剖学家马塞罗·马尔皮基(Marcello Malpighi,公元1628—1694)在显微镜下发现了蛙的毛细血管血液循环,并研究了动物的微细构造,奠定了组织学的基础。19世纪,德国的动物学家T. A. H. 施万(Theodor Ambrose Hubert Schwann,公元1810—1882)和植物学家马塞斯·施莱登(Matthias Jacob Schleiden,公元1804—1881)创立了细胞学,推动了组织学的发展。

早在战国时代(公元前300年),我国第一部医学经典著作《内经》就已有关于解剖学知识的广泛记载。书中明确提出了“解剖”,并已有了胃、心、肺、脾、肾等器官名称、大小、位置、容量等的记录,认识到机体是内外环境的统一体。很多名称仍为现代解剖学所沿用。宋代的宋慈(公元1186—1249)所著《洗冤录》一书,对人体的骨骼、内脏和胚胎发育等有详细的记录并配有插图。清朝王清任(公元1768—1831)著有《医林改错》,他在亲自解剖了30多具尸体的基础上,修正并补充了许多解剖学内容,其中对内脏、脑和眼等的看法都与现代医学知识相符。19世纪末,我国建立了现代家畜解剖学学科,但发展比较慢。进入20世纪以来,随着畜牧兽医事业蓬勃发展,解剖学科得到了飞速的发展。张鹤宇等老一辈解剖学家先后翻译了谢逊(Septimus Sisson)和克立莫夫(А. Ф. КЛИМОВ)的家畜解剖学专著,并出版了多种畜禽解剖学的著作、图谱,建立了解剖学模型厂和标本厂。近几十年来,随着科学技术的进步,解剖学这一古老的学科又焕发出新的活力。解剖学研究内容的层次也已经从肉眼所见的器官、组织发展到微观的细胞乃至分子水平。自然科学的发展史给人们的启示是:对自然科学的发展,除了社会制度和文化思潮的影响外,技术创新也是极为重要的因素。每当先进技术引入解剖学研究领域,人们对器官组织结构的认识也就随之深入一步。从电子显微镜的问世,同位素、放射自显影、荧光和酶标记、免疫组化、电子计算机X线断层扫描(CT)、核磁共振和细胞图像分析系统等技术的推广应用,到多媒体和国际互联网的普及,畜禽解剖学的教学与科研都取得了丰硕的成果。

德国病理解剖学家哈根斯(Hagens,1945— ),于1986年发明了解剖标本的塑化处理保存技术,并已投资1亿元人民币在中国大连建立了塑化解剖标本厂,从而大大改变了长期以来一直沿用福尔马林保存解剖标本的困境,有利于避免福尔马林对人体健康的不良影响。随着社会的进步和物理学、生理学、生物化学等新理论、新技术的发展,以及多学科综合研究的进行,解剖学等形

态学的研究也有引向综合性学科的趋势,那种纯形态学研究的局面正在发生越来越多的改变。

## 1.3 学习解剖学的基本观点和方法

畜禽解剖学是一门形态科学,因此学习时必须运用科学的逻辑思维探讨并掌握畜禽的形态特征。然而,形态不是孤立静止的,所以学习时应该运用进化发展的观点、结构与功能统一的观点、局部与整体统一的观点和理论联系实际的观点来观察与研究机体的形态构造,这样才能正确地、全面地认识畜禽机体的形态结构。

### 1.3.1 进化发展的观点

动物的形态结构随着亿万年漫长岁月的进程,逐渐地由简单到复杂,从低等向高等进化。经比较解剖学和古生物学的研究,畜禽的形态结构仍保留着许多进化的痕迹。如马属动物的小掌骨,就是从多指进化为单指的证据。畜禽的四肢和鱼类的胸鳍、腹鳍是同源器官,由鱼鳍演化成四肢是动物从水中上陆地以后爬行、飞翔进化的结果。所以,运用进化发展的观点能更好地理解机体的发生、发展和变异。

### 1.3.2 结构与功能统一的观点

形态结构是功能的基础,而功能的变化又必然引起形态结构的改变。所以,结构与功能是相互依存又相互制约的。例如:气管以软骨环为支架始终处于开张状态,便于输送气体;食管以肌肉为主构成消化管,其肌肉收缩便于输送食物。这些不同结构适应了各自的功能。因此,用结构与功能统一的观点,可以从器官的形态结构推导出它们的功能,也可以从功能加深对其形体结构的理解。

### 1.3.3 局部与整体统一的观点

机体是由许多器官和系统组成的统一体,不同的器官和系统虽然各具有特定的形态和功能,但都是整体不可分割的部分,各系统各局部既相互联系,又相互影响。例如家畜左肺较小,右肺较大。从整体看,正是由于心脏偏左侧相互影响的结果。另外,任何一个器官具有一定的形态并执行特定的功能,也必须在整体的统一协调下,即必须有血管不断地输送营养物质和排出其代谢产物、神经支配、被膜和皮肤的保护等,才能维持其正常的形态和功能。

### 1.3.4 理论联系实际的观点

理论是实践概括的总结,也是进一步实践的指导。学习畜禽解剖学既要刻苦钻研理论,又要勤于实践,通过实验课对本、模型和活体进行详细的观察,并认真地进行畜禽解剖操作,从实践中加深对理论知识的验证和理解,同时联系动物医学临床和动物生产实践加深记忆。只有这样,才能取得很好的学习效果,为学习其他专业基础课和专业课奠定坚实的基础。

## 1.4 畜禽机体的基本结构

畜禽机体最基本的结构和功能单位是细胞。起源相同,执行共同机能的细胞群体称为组织。



构成畜禽机体的基本组织有4种,即上皮组织、结缔组织、肌组织和神经组织。细胞和组织的微细结构,必须借助于显微镜才能观察,属于显微解剖学或组织学的研究范畴。由几种不同的组织,按照一定的形式互相结合形成器官。器官在体内居于特定的位置,执行特殊的机能。如心位于胸腔,是血液循环的动力器官;肾位于腹腔,是泌尿器官。若干个机能相近的器官构成一个系统。如鼻、咽、喉、气管、支气管和肺组成呼吸系统,共同完成呼吸功能。畜禽机体包括运动系统、被皮系统、消化系统、呼吸系统、泌尿系统、生殖系统、心血管系统、淋巴系统、神经系统、内分泌系统和感觉器官系统。

## 1.5 畜体的部位名称

为了说明畜体的位置关系,常以骨为基础,将畜体从外表划分出以下各部(图1-1)。

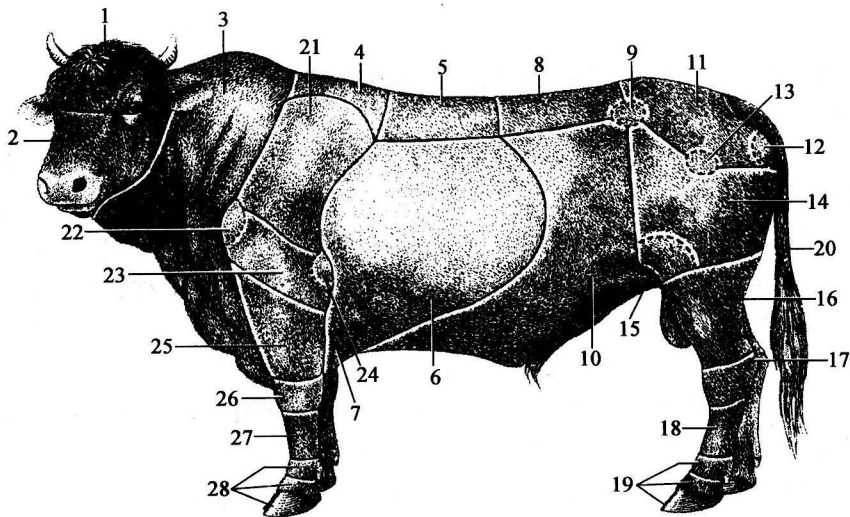


图1-1 牛体各部名称(仿绘于西北农学院等,家畜解剖图谱,1978)

1. 颅部 2. 面部 3. 颈部 4. 鬐甲部 5. 背部 6. 胸侧部(肋部) 7. 胸骨部 8. 腰部  
9. 髋结节 10. 腹部 11. 荐臀部 12. 坐骨结节 13. 髋关节 14. 大腿部(股部)  
15. 膝关节 16. 小腿脚 17. 跗部 18. 跖部 19. 趾部 20. 尾部 21. 肩带部 22. 肩  
关节 23. 臂部 24. 鹰嘴结节 25. 前臂部 26. 腕部 27. 掌部 28. 指部

### 1.5.1 头

头(head, caput)位于畜体的最前端,以内眼角和颧弓为界又分成上方的颅部与下方的面部。

#### 1.5.1.1 颅部

又可分为:

- (1) 枕部(occipital region) 位于颅部后方,两耳之间。
- (2) 顶部(parietal region) 位于枕部的前方。
- (3) 额部(frontal region) 位于顶部的前方,左、右眼眶之间。
- (4) 颞部(temporal region) 位于顶部两侧,耳与眼之间。