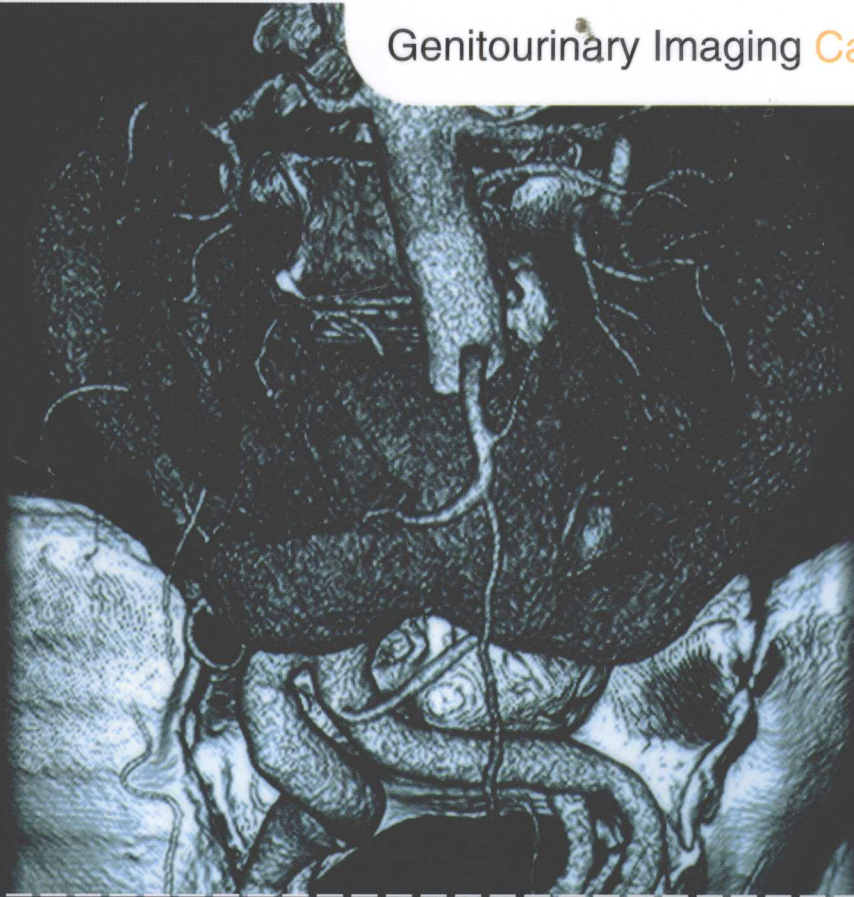


临床影像病例点评系列
Case Review Series

泌尿生殖影像病例点评 239 例

Genitourinary Imaging Case Review



(第2版)

原著 Ronald J. Zagoria
William W. Mayo-Smith
Julia R. Fielding

主审 蒋学祥
主译 王继琛
副主译 郑书刚



北京大学医学出版社

2023年度工作总结

2023年12月15日



2023年12月15日

2023年12月15日

临床影像病例点评系列
Case Review Series

泌尿生殖影像病例点评 239 例 Genitourinary Imaging Case Review

(第二版)

原 著 Ronald J. Zagoria
William W. Mayo-Smith
Julia R. Fielding

主 审 蒋学祥
主 译 王继琛
副主译 郑书刚

北京大学医学出版社
Peking University Medical Press

图书在版编目(CIP)数据

泌尿生殖影像病例点评 239 例: 第 2 版 / (美) 扎戈里亚 (Zagoria, R. J.), (美) 麦雅-史密斯 (Mayo-Smith, W. W.), (美) 菲尔丁 (Fielding, J. R.) 著; 王继琛等译. —北京: 北京大学医学出版社, 2009

书名原文: Genitourinary Imaging: Case Review

ISBN 978-7-8116-630-9

I. 泌… II. ①扎… ②麦… ③菲… ④王… III. 泌尿生殖系统—泌尿系统疾病—影象诊断—病案—分析 VI. R690.4

中国版本图书馆 CIP 数据核字 (2009) 第 168609 号

北京市版权局著作权合同登记号: 图字: 01-2007-2691

Genitourinary Imaging Case Review, 2nd edition

Ronald J. Zagoria, William W. Mayo-Smith, Julia R. Fielding

ISBN-13: 978-0-323-03714-3

ISBN-10: 0-323-03714-3

Copyright © 2007, 2000 by Mosby, Inc., an affiliate of Elsevier Inc.

Authorized Simplified Chinese translation from English language edition published by the Proprietor.

978-981-259-943-8

981-259-943-6

Elsevier (Singapore) Pte Ltd.

3 Killiney Road, #08-01 Winsland House I, Singapore 239519

Tel: (65) 6349-0200, Fax: (65) 6733-1817

First Published 2009

2009 年初版

Simplified Chinese translation Copyright © 2009 by Elsevier (Singapore) Pte Ltd and Peking University Medical Press. All rights reserved.

Published in China by Peking University Medical Press under special agreement with Elsevier (Singapore) Pte Ltd. This edition is authorized for sale in China only, excluding Hong Kong SAR and Taiwan. Unauthorized export of this edition is a violation of the Copyright Act. Violation of this Law is subject to Civil and Criminal Penalties.

本书简体中文版由北京大学医学出版社与 Elsevier (Singapore) Pte Ltd. 在中国境内 (不包括香港特别行政区及台湾) 协议出版。本版仅限在中国境内 (不包括香港特别行政区及台湾) 出版及标价销售。未经许可之出口, 是为违反著作权法, 将受法律之制裁。

泌尿生殖影像病例点评 239 例 (第 2 版)

主 译: 王继琛

出版发行: 北京大学医学出版社 (电话: 010-82802230)

地 址: (100191) 北京市海淀区学院路 38 号 北京大学医学部院内

网 址: <http://www.pumpress.com.cn>

E-mail: booksale@bjmu.edu.cn

印 刷: 北京佳信达欣艺术印刷有限公司

经 销: 新华书店

责任编辑: 李海燕 责任校对: 杜悦 责任印制: 郭桂兰

开 本: 889mm×1194mm 1/16 印张: 26.5 彩页: 1 字数: 666 千字

版 次: 2009 年 11 月第 1 版 2009 年 11 月第 1 次印刷

书 号: ISBN 978-7-81116-630-9

定 价: 109.00 元

版权所有, 违者必究

(凡属质量问题请与本社发行部联系退换)

主 审：蒋学祥

北京大学第一医院 医学影像科

主 译：王继琛

南京明基医院 南京医科大学附属医院 放射科

副主译：郑书刚

河北省沧州市人民医院 CT 室

译 者（按姓氏笔画排序）

高 莉 北京大学第一医院 医学影像科

秦乃姗 北京大学第一医院 医学影像科

谢 晟 北京大学第一医院 医学影像科

谨以此书献给我爱的人——Kathy、David、Michael、Sam 和 Sylvia，
他们带给我如此多的快乐。

RJZ

献给我亲爱的 Margaret 和 Bill，他们充满了知性的好奇。
献给 Leslie，她自始至终地支持我。
献给我的犬子 James、Andrew 和 Chris，他们对此充满期待。

WWM-S

献给我的父母，他们相信我已为任何事情做好了准备。
献给我的丈夫和儿子，他们使我的每一天都充满快乐。
还要献给我的住院医师们，是他们让我确信放射学的光明未来。

JRF

首先，我们很荣幸拿到《泌尿生殖影像病例点评 239 例》这本书并把它翻译成中文。

北京大学第一医院泌尿科和泌尿外科研究所是我国相关领域的著名权威机构之一。两代院士吴阶平、郭应禄教授为我国的泌尿外科学做出了巨大贡献。我院妇产科也是卫生部重点学科之一。在这些临床科室的支持下，我院医学影像科多位前辈在泌尿生殖放射学领域也颇有建树。年轻一代也不乏见多识广之士。由于每天我们都会见到大量相关病例，对编著一本“泌尿生殖影像病例分析”的书籍，我们已酝酿多年。但当我在北京大学医学出版社看到这套“临床影像病例点评”系列丛书之一《泌尿生殖影像病例点评 239 例》时，发现它编写得如此之好，完全与我们的想法相吻合。它包含了大量配有高质量图像的病例，基本涵盖了绝大多数泌尿生殖影像病例。所以，我决定放弃自己编书的打算，立即接受邀请，翻译这本书。

本书包括 239 例泌尿生殖系统影像病例，根据难易程度，分为“基础篇”、“提高篇”和“挑战篇”三部分。可以说，它正好分别对应我国住院医师第一、第二阶段住院医师和高年专业医生水平。可以帮助接受第一、第二阶段培训的放射科医生提高临床技能。更重要的是，它采用了提问-回答的方式，方便读者进行自我评价，便于自学。

非常感谢高莉、秦乃姗、谢晟三位副教授在百忙之中承担了大部分翻译工作，我想把这本书的中文版献给你们三个人的孩子，毛豆、宁宁和一平。谢谢你们对妈妈们辛勤工作的支持。还要感谢郑书刚主任对整个翻译工作的大力协助。最后，感谢我的夫人和儿子，正是由于你们的一贯理解和支持，才使得本书得以顺利出版发行。

王继琛

现工作单位：南京明基医院 南京医科大学附属医院 放射科
(原工作单位：北京大学第一医院 医学影像科)

2009.09.05

对于病例点评系列深受欢迎和初次出版后得到的正面反馈，我感到异常高兴。期刊中的综述和口头述评受到读者一致喜爱。作者们做了一项非常出色的工作，使之成为基于病例的易于阅读的学习工具，填补了 THE REQUISITES——《必备》丛书的空白。某些学生在非互动的书本学习模式下学习最佳；而其他一些学生则需要问题来刺激学习。认识到这种需求，出版商和我选择了这种病例点评系列形式来模仿查房经历，展示数量有限的几幅图像来形成鉴别诊断，并提出几个临床问题和影像学问题（唯一的不同是病例点评系列会马上给出正确答案和反馈）。病例根据难易程度从易到难分级，来测验读者知识的深度。针对每个病例，作者都做出了简评、提供与《必备》丛书相关的参考文献和近期参考文献。

因为该病例系列的成功，我们开始出版第二版。期望第二版能向读者呈现现状，介绍新方法、新技术，并提供更多新的病理图片。

Ron Zagoria、Bill Mayo-Smith 和 Julia Fielding 已经完成了第二版病例点评系列的任务，提供了不同难易程度的多种检查方法和病理的系列病例。该书包括新病例、新技术、新看法和新疾病。图像质量和对鉴别诊断的全新重点内容增加了第二版的价值。

我很荣幸地欢迎由 Zagoria、Mayo-Smith 和 Fielding 编著的泌尿生殖影像病例点评加入第二版病例点评系列丛书大家族，该系列第二版还包括本人和 Ana Carolina 编著的头颈部影像。第一版病例点评系列包括 Emily F. Conant 和 Cecilia M. Brennecke 编著的乳腺影像；Gautham Reddy 和 Robert Steiner 编著的肝脏影像；Suresh Vedantham 和 Jennifer Gould 编著的血管和介入影像；Rob Ward 和 Hans Blickman 编著的儿科影像；Harvey A. Zeissman 和 Patricia Rehm 编著的核医学；William D. Middleton 编著的普通和血管超声；Joseph Yu 编著的骨骼肌肉影像；Al Kurtz 和 Pam Johnson 编著的妇产科超声；rian Bowen 编著的脊柱影像；Phil Boiselle 和 Thresa McLoud 编著的胸部影像；Peter Feczko 和 Robert Halpert 编著的胃肠道影像以及 Laurie Loevner 编著的大脑影像。

David M. Yousem, MD, MBA

当出版商让我引领该项目，而 Glen Tung 退出参与时，修订此书似乎是一棘手的难题。这是在 Bill Mayo-Smith 和我请 Julia Fielding 作为第三主编之前。幸运的是，Fielding 博士热情地接受了该项目。读者很快就能发觉该书有很多新病例，并且就连第一版中的许多病例也予以更新。删除了过时的病例，代之以更为切合当今的病例。我们大量扩充了 MR 病例的数量和妇科病例的数量和广度。这些确实是相当及时的改变。随着影像学技术的提高，从第一版以来，影像学检查对于妇科疾病治疗的影响已显著增加了。因为学生经常使用该书为美国放射学委员会举办的口试做准备，我们认为该书中这些内容的扩充有助于更好地备考，毕竟这些考试总是不断更新、反映实践变化的。此外，自从横断面成像首次用于泌尿生殖系统疾病诊断以来，其重要性日益受到重视。自第一版出版以来，已经增加了多排 CT 和新 MR 序列的应用，这在第二版中得到了反映。

我们三人为这本新书的出版深感自豪。我们认为它提供了一种学习和回顾泌尿生殖影像技术的有效方法。对该书进行细致阅读并消化学习要点，应该能使读者应付即使是最难的泌尿生殖影像病例。对于那些用该书备考的读者，我们有信心，通过与其他学习手段和实践相结合，可以顺利通过考试的泌尿生殖系统部分。

我们三人希望《泌尿生殖影像病例点评 239 例》第二版能够帮助读者学习影像学中这一不断变化的有趣而富有挑战性的亚分支学科。

Ronald J. Zagoria, MD

感谢 William Mayo-Smith 和 Julia Fielding 对本书所做出的卓越贡献。没有他们就不可能完成第二版。Glen Tung 博士是该教科书第一版的首要作者。他提供了大量病例，而且文笔优美，很多材料在第二版继续应用，虽然因为需要，第二版有所更新，但他对于该书仍做出了巨大贡献。感谢他允许我们继续使用这些相关病例。此外，感谢 Wake Forest 医学院放射诊断科同事们和导师的帮助，包括我的长期导师 Ray Dyer 博士和腹部放射学组的其他成员，尤其是 John Leyendecker 博士，他在 MR 成像方面提供了很多帮助。感谢 David 和 Michael Zagoria 在本版组织病例这个高难度任务中给予我们的帮助。许多住院医师和同事对于该书做出了贡献，在此我一并致谢，他们是 Scott Baginski、Noel Berquist、Forrester Carson、Lance Dasher、Andy Deibler、Kathryn Olsen、Joe Pastrano、Alex Pertile、Christian Scales、Grant Thaxton 以及 Chris Whitlow。还要特别感谢我的助手——Maureen Crumley 所做出的贡献，没有她，将会是一片混乱，很难像这样顺利完成项目。最后，感谢我的妻子 Kathy，她的支持和耐心使我毕生难忘。这样的项目需要一个家庭做出牺牲，Kathy 愿意支持我参加这样的学术活动不单单是高尚可以形容的。

RJZ

在该书第一版，我认识到写一本书是件很不容易的事情。而通过第二版，我知道了修订一本书比写一本书容易，但也好不到哪去！因此，我对本版同事深表感激。Baird、Beland、Dubel、Kalinsky、Khan、Lourenco Potter、Prince、Salad 和 Yoo 为该书提供了新奇有趣的病例；特别感谢 Liz Lazarus，她撰写了多个女性影像病例，祝愿她刚开始的事业一帆风顺；同样还要感谢我的主席——John Cronan，他对 Brown 的学术非常支持；Mark Rilden 安排我们的工作日程；还有我的同事，在我因学术活动而缺席时替我履行临床职责；还要感谢办公室同室 Damian Dupuy，他拥有旺盛的精力和幽默感。

Ron Zagoria 负责最终编辑和排版，是该版的资深作者。读者将会注意到第二版作者成员有所改变。我的朋友和同事 Glenn Tung 转入一个不同的学术领域，且业绩卓著。当 Ron 问我谁可以成为新的第三作者时，我毫不犹豫地推荐了 Julia Fielding。她聪明、有极高工作热情，并且能准时完成任务。本书由于她的加入而增强了阵容。

最后，我想感谢我的妻子 Leslie 和我的三个儿子 James、Andrew 和 Chris。写书剥夺了我的部分家庭生活时间，但他们非常支持我的第二轮努力。

衷心希望您能喜欢这本新的《泌尿生殖影像病例点评 239 例》！

WWM-S

基础篇

病例 1	3	病例 18	27
答案 肾: 常染色体显性遗传性多囊肾	4	答案 膀胱: 膀胱结石	28
病例 2	3	病例 19	27
答案 肾: 碎裂肾	4	答案 膀胱: 膀胱移行细胞癌	28
病例 3	5	病例 20	29
答案 肾: 盆腔异位肾合并结石	6	答案 膀胱: MR 显示的膀胱癌	30
病例 4	7	病例 21	31
答案 肾: 囊性肾细胞癌	8	答案 膀胱: 气肿性膀胱炎	32
病例 5	9	病例 22	31
答案 肾: 乳头坏死	10	答案 膀胱: 膀胱破裂的放射性诊断	32
病例 6	9	病例 23	33
答案 肾: 急性肾盂肾炎	10	答案 膀胱: 腹膜内膀胱破裂	34
病例 7	11	病例 24	35
答案 肾: 钙化性肾肿块	12	答案 尿道: 男性前尿道的腺体和导管	36
病例 8	11	病例 25	37
答案 肾: 肾细胞癌伴肾静脉和下腔静脉 侵犯	12	答案 尿道: 医源性尿道损伤	38
病例 9	13	病例 26	37
答案 肾: 转移性肾细胞癌	14	答案 尿道: 后部尿道钝伤	38
病例 10	13	病例 27	39
答案 肾盂和输尿管: 移行细胞癌	14	答案 产科 / 妇科学: 结节性输卵管峡炎	40
病例 11	15	病例 28	39
答案 肾盂肾盏和输尿管: 输尿管结石	16	答案 产科 / 妇科学: 超声和子宫输卵管造影 上的分隔子宫	40
病例 12	17	病例 29	41
答案 肾盂肾盏和输尿管: 肾盂旁囊肿	18	答案 产科 / 妇科学: 妊娠时的卵巢囊 腺瘤	42
病例 13	19	病例 30	41
答案 肾盂肾盏和输尿管: 输尿管囊肿 内结石	20	答案 产科 / 妇科学: 宫颈癌放疗后结 肠炎	42
病例 14	21	病例 31	43
答案 肾盂肾盏和输尿管: 透亮的充盈 缺损	22	答案 产科 / 妇科学: 成熟囊性畸胎瘤 恶性变	44
病例 15	23	病例 32	45
答案 肾盂肾盏和输尿管: 肾盂输尿管 连接部梗阻	24	答案 产科 / 妇科学: 宫颈癌	46
病例 16	23	病例 33	47
答案 肾盂肾盏和输尿管: 肾盂移行细 胞癌	24	答案 产科 / 妇科学: 卵巢癌	48
病例 17	25	病例 34	49
答案 膀胱: 移行细胞癌	26	答案 产科 / 妇科学: 卵巢皮样囊肿	50
		病例 35	51

目 录

答案 产科 / 妇科学: 双侧卵巢皮样囊肿	52	病例 46	71
病例 36	53	答案 肾上腺: PET 上的肺癌和左侧肾上腺良性肿块	72
答案 产科 / 妇科学: 复发的卵巢癌	54	病例 47	73
病例 37	55	答案 肾上腺: 肾上腺腺瘤	74
答案 产科 / 妇科学: 出血性卵巢囊肿	56	病例 48	75
病例 38	57	答案 血管和介入: 肾脓肿经皮穿刺引流	76
答案 产科 / 妇科学: 输卵管卵巢脓肿	58	病例 49	77
病例 39	59	答案 腹膜后: 破裂的腹主动脉瘤	78
答案 产科 / 妇科学: 子宫肌瘤	60	病例 50	79
病例 40	59	答案 腹膜后: 腹膜后纤维化	80
答案 产科 / 妇科学: 绝经后女性子宫内膜厚度的超声测量	60	病例 51	81
病例 41	61	答案 前列腺和精囊: MRI 上前列腺各个带的解剖	82
答案 产科 / 妇科学: 宫颈癌	62	病例 52	83
病例 42	63	答案 前列腺和精囊: 前列腺超声上的低回声病变	84
答案 肾上腺: 肾上腺肿块的评价: 体积和密度	64	病例 53	85
病例 43	65	答案 阴囊: 睾丸癌的分期	86
答案 肾上腺: CT 上的急性肾上腺出血	66	病例 54	85
病例 44	67	答案 阴囊: 阴囊内珍珠	86
答案 肾上腺: 肾上腺假性肿瘤	68	病例 55	87
病例 45	69	答案 阴囊: 睾丸微结石	88
答案 肾上腺: 髓样脂肪瘤的自然病程	70		

提高篇

病例 56	91	脂肪瘤	104
答案 造影剂问题	91	病例 63	105
病例 57	93	答案 肾: 血管平滑肌脂肪瘤和结节性硬化症	106
答案 肾: 肾髓质钙化	94	病例 64	107
病例 58	95	答案 肾: 肾血管平滑肌脂肪瘤	108
答案 肾: 重复集合系统的反流性肾病	96	病例 65	109
病例 59	97	答案 肾: Bosniak IV 期囊性肾肿块	110
答案 肾: 局灶性气肿性肾盂肾炎	98	病例 66	111
病例 60	99	答案 肾: 马蹄肾中的肾细胞癌	112
答案 肾: 马蹄肾	100	病例 67	113
病例 61	101	答案 肾: 肾细胞癌合并自发肾周出血	114
答案 肾: 缺乏脂肪的血管平滑肌脂肪瘤	102	病例 68	113
病例 62	103	答案 肾: II 期肾细胞癌	114
答案 肾: 伴有自发性肾周出血的血管平滑肌		病例 69	115

答案 肾:左肾静脉受累的肾细胞癌	116	答案 肾盂移行细胞癌——逆行肾盂造影	
病例 70	115	和 CT	146
答案 肾: von Hippel-Lindau 病	116	病例 89	145
病例 71	117	答案 肾盂肾盏和输尿管:左肾盂移行细	
答案 肾:肾淋巴瘤	118	胞癌	146
病例 72	117	病例 90	147
答案 肾:结节性硬化症	118	答案 肾盂肾盏和输尿管:移行细胞癌伴	
病例 73	119	“高脚杯”征	148
答案 肾:肾嗜酸粒细胞瘤	120	病例 91	149
病例 74	121	答案 肾盂肾盏和输尿管:多灶性移行细	
答案 肾:肾淋巴瘤	122	胞癌	150
病例 75	121	病例 92	151
答案 肾:肾周淋巴瘤	122	答案 肾盂肾盏和输尿管:输尿管梗阻伴肾	
病例 76	123	周造影剂外渗	152
答案 肾:十二指肠溃疡穿孔引起的肾周		病例 93	151
脓肿	124	答案 肾盂肾盏和输尿管:移植肾梗阻性肾	
病例 77	125	积水	152
答案 肾:肾梗死	126	病例 94	153
病例 78	125	答案 肾盂肾盏和输尿管:肾盂肾盏内的血	
答案 肾:肾移行细胞癌:蒙面肾	126	凝块	154
病例 79	127	病例 95	153
答案 肾:黄色肉芽肿性肾盂肾炎和肾细		答案 肾盂肾盏和输尿管:输尿管创伤	154
胞癌	128	病例 96	155
病例 80	129	答案 肾盂肾盏和输尿管:腹膜后手术所致的	
答案 肾:肾周尿瘤	130	输尿管狭窄	156
病例 81	131	病例 97	157
答案 肾:肾包膜下血肿	132	答案 肾盂肾盏和输尿管:腔静脉后输尿管 ...	158
病例 82	133	病例 98	159
答案 肾:移植肾的肾周血肿	134	答案 膀胱:尿路造影和超声所示的膀胱癌 ...	160
病例 83	135	病例 99	159
答案 肾:肾静脉血栓	136	答案 膀胱:来源于憩室的IV期膀胱癌	160
病例 84	137	病例 100	161
答案 肾:继发于血液透析的肾囊性		答案 膀胱:可控性尿流改道术	162
病变	138	病例 101	163
病例 85	139	答案 膀胱:Koch 尿流改道术后尿外漏	164
答案 肾盂和输尿管:原位输尿管囊肿	140	病例 102	163
病例 86	139	答案 膀胱:冰糕征:膀胱 Gd-DTPA	
答案 肾盂和输尿管:假性输尿管囊肿	140	增强 MRI	164
病例 87	141	病例 103	165
答案 肾盂和输尿管:肾盂移行细胞癌		答案 膀胱:宫颈癌放疗后膀胱阴道瘘	166
——尿路造影	142	病例 104	167
病例 88	143	答案 膀胱:梨形膀胱	168

目 录

病例 105	169	病例 126	207
答案 膀胱: 盆腔脂肪增多症伴腺性膀胱炎 ...	170	答案 产科/妇科学: 卵巢扭转	208
病例 106	171	病例 127	209
答案 膀胱: 出血性膀胱炎	172	答案 产科/妇科学: 手术瘢痕内子宫内膜瘤	210
病例 107	173	病例 128	211
答案 膀胱: 环磷酰胺诱发的膀胱炎	174	答案 产科/妇科学: 卵巢肿物的超声评价 ...	212
病例 108	175	病例 129	213
答案 膀胱: 膀胱腹股沟疝	176	答案 产科/妇科学: 卵巢扭转	214
病例 109	175	病例 130	213
答案 膀胱: 膀胱血吸虫病	176	答案 产科/妇科学: 卵巢固定术	214
病例 110	177	病例 131	215
答案 尿道: 人工尿道括约肌	178	答案 产科/妇科学: 妊娠滋养细胞病	216
病例 111	179	病例 132	217
答案 尿道: 尿道憩室的 MRI 表现	180	答案 产科/妇科学: 子宫内膜癌 IA 期	218
病例 112	181	病例 133	219
答案 尿道: 尿道憩室伴癌	182	答案 产科/妇科学: 子宫内膜癌	220
病例 113	183	病例 134	221
答案 尿道: 尿道损伤	184	答案 产科/妇科学: 子宫内膜瘤	222
病例 114	185	病例 135	223
答案 尿道: 获得性尿道憩室	186	答案 产科/妇科学: 输卵管卵巢脓肿	224
病例 115	187	病例 136	225
答案 尿道: 男性尿道鳞状细胞癌	188	答案 产科/妇科学: 双子宫伴右角梗阻	226
病例 116	189	病例 137	227
答案 产科/妇科学: 纵隔子宫的 MRI 表现 ...	190	答案 产科/妇科学: 纵隔子宫	228
病例 117	189	病例 138	229
答案 产科/妇科学: 多囊卵巢病	190	答案 产科/妇科学: 卵巢静脉血栓形成	230
病例 118	191	病例 139	231
答案 产科/妇科学: 卵巢过度刺激综合征 ...	192	答案 产科/妇科学: 子宫腺肌症	232
病例 119	193	病例 140	231
答案 产科/妇科学: 葡萄胎	194	答案 产科/妇科学: 他莫昔芬治疗的患者 子宫内膜的变化	232
病例 120	195	病例 141	233
答案 产科/妇科学: 卵巢静脉血栓形成	196	答案 产科/妇科学: 宫颈癌侵犯膀胱	234
病例 121	197	病例 142	235
答案 产科/妇科学: 剖宫产术后切口瘢痕 ...	198	答案 产科/妇科学: 良性转移性平滑肌瘤 ...	236
病例 122	199	病例 143	237
答案 产科/妇科学: 卵巢上皮癌	200	答案 产科/妇科学: 妊娠期子宫肌瘤退行性变	238
病例 123	201	病例 144	239
答案 产科/妇科学: MRI 所示腹膜种植转移	202	答案 产科/妇科学: 盆腔淤血综合征	240
病例 124	203	病例 145	241
答案 产科/妇科学: Krukenberg 转移瘤	204	答案 肾上腺: 评价 CT 偶然发现的肾上 腺肿物	242
病例 125	205		
答案 产科/妇科学: 卵巢纤维瘤	206		

病例 146	243	答案 血管和介入：肾细胞瘤的动脉 栓塞治疗	272
答案 肾上腺：肾上腺肿瘤化学位移 MRI 的 特征	244	病例 164	271
病例 147	245	答案 血管和介入：肾源性高血压的肾动脉 支架植入	272
答案 肾上腺：动态增强 CT 评价肾上 腺肿物	246	病例 165	273
病例 148	247	答案 血管和介入：子宫动脉栓塞	274
答案 肾上腺：肾上腺化学位移成像：假阴性 和假阳性	248	病例 166	275
病例 149	249	答案 血管和介入：经皮肾造瘘术	276
答案 肾上腺：肾上腺出血的 MRI 表现	250	病例 167	277
病例 150	251	答案 血管和介入：经皮肾上腺活检	278
答案 肾上腺：肾上腺假性囊肿	252	病例 168	279
病例 151	253	答案 血管和介入：腹膜后淋巴结病经皮 穿刺活检	280
答案 肾上腺：肾上腺出血	254	病例 169	281
病例 152	255	答案 血管和介入：输卵管卵巢脓肿经皮 引流	282
答案 肾上腺：肾上腺囊肿	256	病例 170	283
病例 153	255	答案 腹膜后：脂肪肉瘤	284
答案 肾上腺：肾上腺髓质脂肪瘤	256	病例 171	285
病例 154	257	答案 前列腺：Zinner 综合征（精囊腺囊 肿合并肾发育不全）	286
答案 肾上腺：嗜铬细胞瘤	258	病例 172	287
病例 155	257	答案 前列腺和精囊腺：前列腺脓肿	288
答案 肾上腺：嗜铬细胞瘤复发（嗜铬细胞 瘤病）	258	病例 173	289
病例 156	259	答案 前列腺和精囊腺：前列腺 MRI	290
答案 肾上腺：Addison 病所致肾上腺钙化	260	病例 174	291
病例 157	259	答案 前列腺和精囊腺：前列腺癌分期	292
答案 肾上腺：Schmidt 综合征	260	病例 175	293
病例 158	261	答案 阴囊：Crohn 病引起的会阴脓肿	294
答案 血管与介入：肾动脉狭窄	262	病例 176	295
病例 159	263	答案 阴囊：睾丸网的管状扩张	296
答案 血管与介入：肌纤维发育不良	264	病例 177	295
病例 160	265	答案 阴囊：钙化的睾丸肿物	296
答案 血管与介入：肾动脉瘤	266	病例 178	297
病例 161	267	答案 阴囊：富尼埃坏疽	298
答案 血管和介入：双肾动脉的 CT 血管 造影表现	268	病例 179	299
病例 162	269	答案 阴囊：睾丸破裂	300
答案 血管和介入：移植肾活检后并发动 静脉瘘	270	病例 180	301
病例 163	271	答案 阴茎：血管性勃起功能障碍	302

挑战篇

病例 181	305	答案 膀胱: 膀胱外翻合并腺癌	330
答案 肾: 肾皮质钙质沉着症	306	病例 199	331
病例 182	307	答案 膀胱: 泄殖腔	332
答案 肾: 多房性囊性肾瘤	308	病例 200	333
病例 183	307	答案 膀胱: 膀胱神经节瘤 (嗜铬细 胞瘤)	334
答案 肾: 黄色肉芽肿肾盂肾炎并发髂 腰肌脓肿	308	病例 201	335
病例 184	309	答案 膀胱: 膀胱平滑肌瘤	336
答案 肾: 肾发育不良	310	病例 202	337
病例 185	311	答案 尿道: 巨大的前列腺小囊	338
答案 肾: 肾卡氏肺孢子虫感染	312	病例 203	339
病例 186	313	答案 尿道: 尿道憩室腺癌	340
答案 肾: 肾平滑肌肉瘤	314	病例 204	341
病例 187	315	答案 尿道: 前尿道撕裂	342
答案 肾: Birt-Hogg-Dubé 综合征	316	病例 205	343
病例 188	317	答案 尿道: 尿道旁胶原填充	344
答案 肾盂肾盏和输尿管: 肾盂输尿管 连接部梗阻后肾盂积脓	318	病例 206	345
病例 189	317	答案 产科 / 妇科学: 阴道闭锁	346
答案 肾盂肾盏和输尿管: 囊性肾盂输 尿管炎	318	病例 207	345
病例 190	319	答案 产科 / 妇科学: 恶性腺瘤	346
答案 肾盂肾盏和输尿管: 先天性巨输尿管 ...	320	病例 208	347
病例 191	321	答案 产科 / 妇科学: 乙状结肠的子宫 内膜异位	348
答案 肾盂肾盏和输尿管: 重复畸形	322	病例 209	349
病例 192	323	答案 产科 / 妇科学: 卵巢间质肿瘤 (颗粒细胞瘤)	350
答案 肾盂肾盏和输尿管: 移植肾的 真菌感染	324	病例 210	349
病例 193	323	答案 产科 / 妇科学: 子宫恶性 müller 管混合瘤	350
答案 肾盂肾盏和输尿管: 重复畸形	324	病例 211	351
病例 194	325	答案 产科 / 妇科学: 子宫平滑肌肉瘤	352
答案 肾盂肾盏和输尿管: 脐尿管腺癌	326	病例 212	353
病例 195	327	答案 产科 / 妇科学: 输卵管积水	354
答案 膀胱: 膀胱憩室癌	328	病例 213	353
病例 196	327	答案 产科 / 妇科学: 子宫输卵管造影的造 影剂静脉反流	354
答案 膀胱: 废用膀胱的尿外渗	328	病例 214	355
病例 197	329	答案 产科 / 妇科学: Asherman 综合征 (创 伤性闭经综合征)	356
答案 膀胱: 腺性膀胱炎	330		
病例 198	329		

病例 215	355	病例 228	381
答案 产科 / 妇科学: 输卵管间质部异位妊娠	356	答案 肾上腺: 肾上腺增生	382
病例 216	357	病例 229	381
答案 产科 / 妇科学: 输卵管积水	358	答案 肾上腺: 肾上腺血管瘤	382
病例 217	359	病例 230	383
答案 产科 / 妇科学: 输卵管积水	360	答案 血管和介入: 肾动静脉畸形	384
病例 218	361	病例 231	385
答案 产科 / 妇科学: 子宫的海绵状血管 瘤和动静脉畸形	362	答案 血管和介入: 肾血管平滑肌脂肪瘤的 栓塞治疗	386
病例 219	363	病例 232	387
答案 肾上腺: 肾上腺皮质癌	364	答案 血管和介入: 肾细胞肾癌的射频 消融治疗	388
病例 220	365	病例 233	389
答案 肾上腺: 肾上腺淋巴瘤	366	答案 腹膜后: 肾上腺外嗜铬细胞瘤 复发	390
病例 221	367	病例 234	391
答案 肾上腺: 儿童的肾上腺皮质肿瘤	368	答案 前列腺和精囊腺: 前列腺中线囊肿	392
病例 222	369	病例 235	393
答案 肾上腺: Addison 病	370	答案 阴囊: 睾丸内肾上腺残留并发先天性 肾上腺增生	394
病例 223	371	病例 236	395
答案 肾上腺: von Hippel-Lindau 综合征 中的嗜铬细胞瘤	372	答案 阴囊: 附睾的腺瘤样瘤	396
病例 224	373	病例 237	395
答案 肾上腺: 原发性醛固酮增多症	374	答案 阴囊: 精索脂肪肉瘤	396
病例 225	375	病例 238	397
答案 肾上腺: Cushing 综合征: 异位的 促肾上腺皮质激素综合征	376	答案 阴茎: 低流量型阴茎异常勃起	398
病例 226	377	病例 239	399
答案 肾上腺: 囊性嗜铬细胞瘤	378	答案 阴茎: 干燥性闭塞性龟头炎	400
病例 227	379		
答案 肾上腺: 肾上腺碰撞瘤	380		