

临床手术解剖彩色图谱

妇产科手术解剖 彩色图谱

Colour Atlas of O&G
Operation Anatomy

总主编/席焕久
主 编/赵宝东 隋鸿锦



人民军医出版社

PEOPLE'S MILITARY MEDICAL PRESS

中国妇产科学临床指南

妇产科学术解剖

彩色图谱

Current Atlas of Obstetrics
Gynecology and Gynaecology

主编 曹泽志
副主编 曹泽志 曹泽毅

人民卫生出版社

临床手术解剖彩色图谱

妇产科手术解剖

彩色图谱

Colour Atlas of O&G Operation Anatomy



人民军医出版社

PEOPLE'S MILITARY MEDICAL PRESS

图书在版编目 (CIP) 数据

妇产科手术解剖彩色图谱 / 赵宝东, 隋鸿锦主编. —北京: 人民军医出版社, 2010. 1
ISBN 978-7-5091-3284-5

I. ①妇… II. ①赵…②隋… III. ①妇科外科手术—人体解剖学—图谱②产科外科手术—人体解剖学—图谱 IV. ①R713-64②R719-64

中国版本图书馆CIP数据核字 (2009) 第217364号

策划编辑: 郭颖 文字编辑: 胡国梁 责任审读: 吴铁双

出版人: 齐学进

出版发行: 人民军医出版社 经销: 新华书店

通信地址: 北京市100036信箱188分箱 邮编: 100036

质量反馈电话: (010) 51927290; (010) 51927283

邮购电话: (010) 51927252

策划编辑电话: (010) 51927300-8153

网址: www.pmmp.com.cn

印、装: 三河市春园印刷有限公司

开本: 787mm×1092mm 1/16

印张: 4.5 字数: 97千字

版、印次: 2010年1月第1版第1次印刷

印数: 0001~3500

定价: 35.00元

版权所有 侵权必究

购买本社图书, 凡有缺、倒、脱页者, 本社负责调换

内 容 提 要

本书为解剖学专家与妇产科专家合作编写而成，以妇产科临床手术需要为依据，清晰地反映了女性盆腔、会阴各层次的结构、形态、位置、毗邻关系，以及大血管和重要神经的分支、分布、走行等。全书分为四部分，分别为女性胸腹壁及妇科手术入路层次解剖，女性盆部脏器及血管、神经、淋巴，会阴层次解剖，女性盆部断层解剖及CT。本书共有彩图89幅，与盆部断层相配套的CT片15张，图片精美，内容实用、贴近临床，便于查阅，适于各级妇产科医师、医学院校学生等阅读参考。

前 言

人体解剖学图谱是高等医学院校学生和医务工作者学习、认识人体结构和功能的重要工具。近年来,国内有许多解剖学图谱相继问世,但尚缺乏一部为临床手术学科服务、与临床手术相配套、较系统和全面适合临床医师和学生使用的临床解剖学图谱。为此,由辽宁医学院、大连医科大学、福建医科大学、第三军医大学成都分院、郑州医学高等专科学校等五所院校的解剖学和临床手术学科专家共同编绘了《临床手术解剖彩色图谱》。这套图谱包括《妇产科手术解剖彩色图谱》《腹部手术解剖彩色图谱》《胸部手术解剖彩色图谱》和《头颈手术解剖彩色图谱》。

《妇产科手术解剖彩色图谱》共有彩图 89 幅,与盆部断层相配套的 CT 片 15 张。此图谱的特点是:①以临床妇产科手术需要为依据,密切结合临床,较清楚地反映了手术过程中各层次的器官结构、形态、位置、毗邻关系。②该图谱的图像大多是实物解剖拍照的,结构清楚、完整,接近临床实际;为了更清楚了解各部的结构,在实物照片后还绘制了相应的彩图。③为临床诊断需要,盆部作了连续横断面解剖,并与相对应的 CT 片相配套,以便学习掌握。④图谱中的名词用中英文双语标注,便于学习应用。

本书编写过程中,得到了辽宁医学院、福建医科大学、第三军医大学成都分院及其他参编单位领导与同志们的帮助与支持,在此一并表示感谢。由于时间紧迫,加之水平所限,书中的不足之处敬请读者及同道多提宝贵意见,以便进一步完善与修改。

赵宝东

2010 年 1 月

目 录

第一部分 女性胸腹壁及妇科手术入路层次解剖/1

- 图 1 胸腹壁浅层 /2
- 图 2 胸腹壁深层 /3
- 图 3 盆部手术皮肤横切口标线 /4
- 图 4 在耻骨联合上,沿阴阜上腹壁的横纹处做横切口 /4
- 图 5 皮肤横切口切开 /5
- 图 6 切开浅筋膜 /6
- 图 7 切口皮肤和皮下脂肪(浅筋膜) /6
- 图 8 暴露深筋膜 /7
- 图 9 深筋膜横切口标线 /7
- 图 10 横向切开深筋膜和腹直肌前鞘,暴露腹直肌 /8
- 图 11 切开筋膜方法之一——横行切开腹壁深筋膜和腹直肌前鞘 /8
- 图 12 横行切开深筋膜和腹直肌前鞘暴露腹直肌 /8
- 图 13 切断腹白线 /9
- 图 14 深筋膜纵切口标线 /9
- 图 15 切开筋膜方法之二——将皮肤和浅筋膜上下分开,纵行切开腹直肌前鞘 /10
- 图 16 纵行切开腹直肌前鞘 /10
- 图 17 纵向切开深筋膜和腹直肌前鞘,暴露腹直肌 /11
- 图 18 横向离断腹直肌 /12
- 图 19 纵向分离腹直肌,暴露腹膜外脂肪 /12
- 图 20 横向离断腹直肌,暴露腹膜外脂肪 /13
- 图 21 横向剪开壁腹膜 /14
- 图 22 纵向切开壁腹膜 /15

- 图 23 腹部脐以下旁正中切口标志线 /16
- 图 24 (1) 纵向切开皮肤, 暴露浅筋膜 /17
- 图 24 (2) 从耻骨联合上缘开始, 向上切口皮肤和皮下脂肪 (浅筋膜) /18
- 图 24 (3) 切开皮下脂肪, 暴露深筋膜和腹直肌前鞘 /18
- 图 25 暴露腹直肌鞘前层 /19
- 图 26 (1) 切开腹直肌鞘前层 /20
- 图 26 (2) 切开腹直肌鞘前层, 移开腹直肌, 显露腹直肌后鞘 /21
- 图 27 在腹直肌前鞘中段切一小口, 暴露腹直肌 /22
- 图 28 用镊子将前鞘提起, 用剪刀将鞘膜与腹直肌分离, 并剪开前鞘达皮肤切口长度 /22
- 图 29 用组织钳提起一侧前鞘, 以刀柄钝性分离, 找出腹直肌内侧缘 /23
- 图 30 用双手的示指深入腹直肌内侧缘间隙, 向上下分离肌束 /23
- 图 31 腹部纵行切口, 切开腹膜 /24
- 图 32 分离腹直肌, 暴露腹膜外脂肪 /25
- 图 33 于切口上 1/3 处切一小口, 切开腹膜外脂肪和壁腹膜 /25
- 图 34 将示指和中指深入腹膜腔把腹膜撑开, 在两指间剪开腹膜 /26
- 图 35 将腹膜切口上下延至与筋膜切口等长 /26

第二部分 女性盆腔脏器及血管、神经、淋巴/27

- 图 36 (1) 女性盆腔上面观 /28
- 图 36 (2) 女性盆腔脏器上面观 /28
- 图 37 (1) 女性盆部脏器侧面观 /29
- 图 37 (2) 女性盆部侧面观 /29
- 图 37 (3) 女性盆部侧面观 /30
- 图 38 女性盆部前面观 /31
- 图 39 女性泌尿、生殖系统 /32
- 图 40 子宫及其附件 /32
- 图 41 女性盆部血管侧面观 /34
- 图 42 女性盆部血管前内侧面观 /35

contents

图 43 女性盆腔上面观及膀胱、子宫的血管 /35

图 44 直肠的动脉 /36

图 45 直肠的静脉 /36

图 46 女性盆部淋巴结 /37

图 47 女性盆部神经丛 /38

第三部分 会阴层次解剖/39

图 48 女性外生殖器 /40

图 49 暴露会阴浅筋膜 /40

图 50 走行在会阴浅筋膜中的血管、神经 /41

图 51 会阴深层结构及血管、神经 /43

图 52 女性盆底肌上面观 /45

图 53 (1) 骨盆的韧带前面观 /45

图 53 (2) 骨盆的韧带后面观 /46

图 54 女性骨盆 /46

第四部分 女性盆部断层解剖及CT / 47

图 55 女性盆部横切面与断层 CT (一) /48

图 56 女性盆部横切面与断层 CT (二) /49

图 57 女性盆部横切面与断层 CT (三) /50

图 58 女性盆部横切面与断层 CT (四) /51

图 59 女性盆部横切面与断层 CT (五) /52

图 60 女性盆部横切面与断层 CT (六) /53

图 61 女性盆部横切面与断层 CT (七) /54

图 62 女性盆部横切面与断层 CT (八) /55

图 63 女性盆部横切面与断层 CT (九) /56

图 64 女性盆部横切面与断层 CT (十) /57

图 65 女性盆部横切面与断层 CT (十一) /58

contents

- 图 66 女性盆部横切面与断层 CT (十二) /59
- 图 67 女性盆部横切面与断层 CT (十三) /60
- 图 68 女性盆部横切面与断层 CT (十四) /61
- 图 69 女性盆部横切面与断层 CT (十五) /62

第二部分 女性盆腔脏器及血管、神经、淋巴/27

- 图 36 (1) 女性盆腔上面观 /28
- 图 36 (2) 女性盆腔脏器上面观 /28
- 图 37 (1) 女性盆部脏体前面观 /29
- 图 37 (2) 女性盆部体前面观 /29
- 图 37 (3) 女性盆部横面观 /30
- 图 38 女性盆部前面观 /31
- 图 39 女性生殖、生殖系统 /32
- 图 40 子宫及其附件 /32
- 图 41 女性盆部血管前面观 /34
- 图 42 女性盆部血管前内侧面观 /35

- 图 43 女性盆部横切面与断层 CT (一) /36
- 图 44 女性盆部横切面与断层 CT (二) /37
- 图 45 女性盆部横切面与断层 CT (三) /38
- 图 46 女性盆部横切面与断层 CT (四) /39
- 图 47 女性盆部横切面与断层 CT (五) /40
- 图 48 女性盆部横切面与断层 CT (六) /41
- 图 49 女性盆部横切面与断层 CT (七) /42
- 图 50 女性盆部横切面与断层 CT (八) /43
- 图 51 女性盆部横切面与断层 CT (九) /44
- 图 52 女性盆部横切面与断层 CT (十) /45
- 图 53 女性盆部横切面与断层 CT (十一) /46
- 图 54 女性盆部横切面与断层 CT (十二) /47
- 图 55 女性盆部横切面与断层 CT (十三) /48
- 图 56 女性盆部横切面与断层 CT (十四) /49
- 图 57 女性盆部横切面与断层 CT (十五) /50
- 图 58 女性盆部横切面与断层 CT (十六) /51
- 图 59 女性盆部横切面与断层 CT (十七) /52
- 图 60 女性盆部横切面与断层 CT (十八) /53
- 图 61 女性盆部横切面与断层 CT (十九) /54
- 图 62 女性盆部横切面与断层 CT (二十) /55
- 图 63 女性盆部横切面与断层 CT (二十一) /56
- 图 64 女性盆部横切面与断层 CT (二十二) /57
- 图 65 女性盆部横切面与断层 CT (二十三) /58
- 图 66 女性盆部横切面与断层 CT (二十四) /59
- 图 67 女性盆部横切面与断层 CT (二十五) /60
- 图 68 女性盆部横切面与断层 CT (二十六) /61
- 图 69 女性盆部横切面与断层 CT (二十七) /62

1

第一部分◎

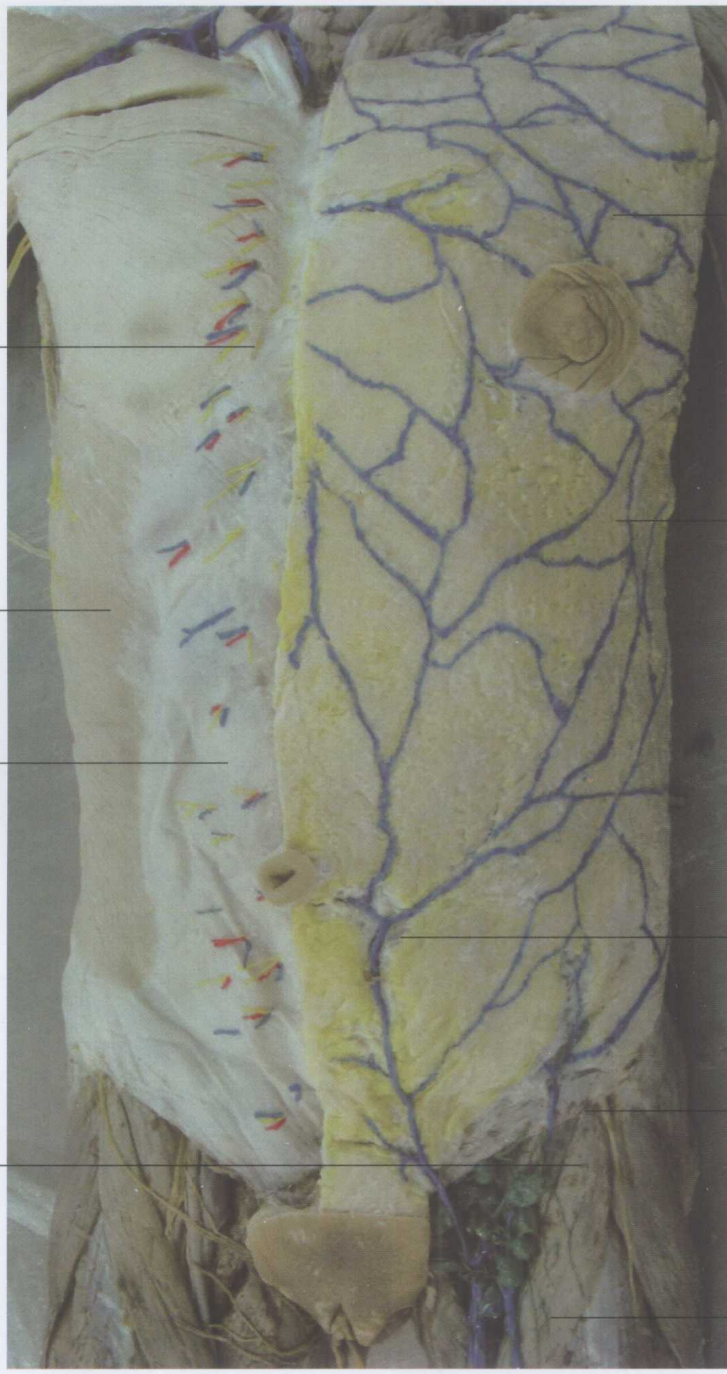女性胸腹壁及妇科手术入路层次解剖

前皮支(肋间神经)
anterior cutaneous branches
(intercostales N.)

腹外斜肌
obliquus externus
abdominis M.

腹外斜肌腱膜
obliquus externus
abdominis aponeurosis

腹股沟浅淋巴结
Superficial inguinal
lymph Nodi.



乳晕静脉丛
plexus venosus
areolaris

胸腹壁静脉
thoraco epigastricae V.

腹壁浅静脉
Superficial
epigastric V.

旋髂浅静脉
Superficial iliac
circurflex V.

大隐静脉
great saphenous V.

图 1 胸腹壁浅层

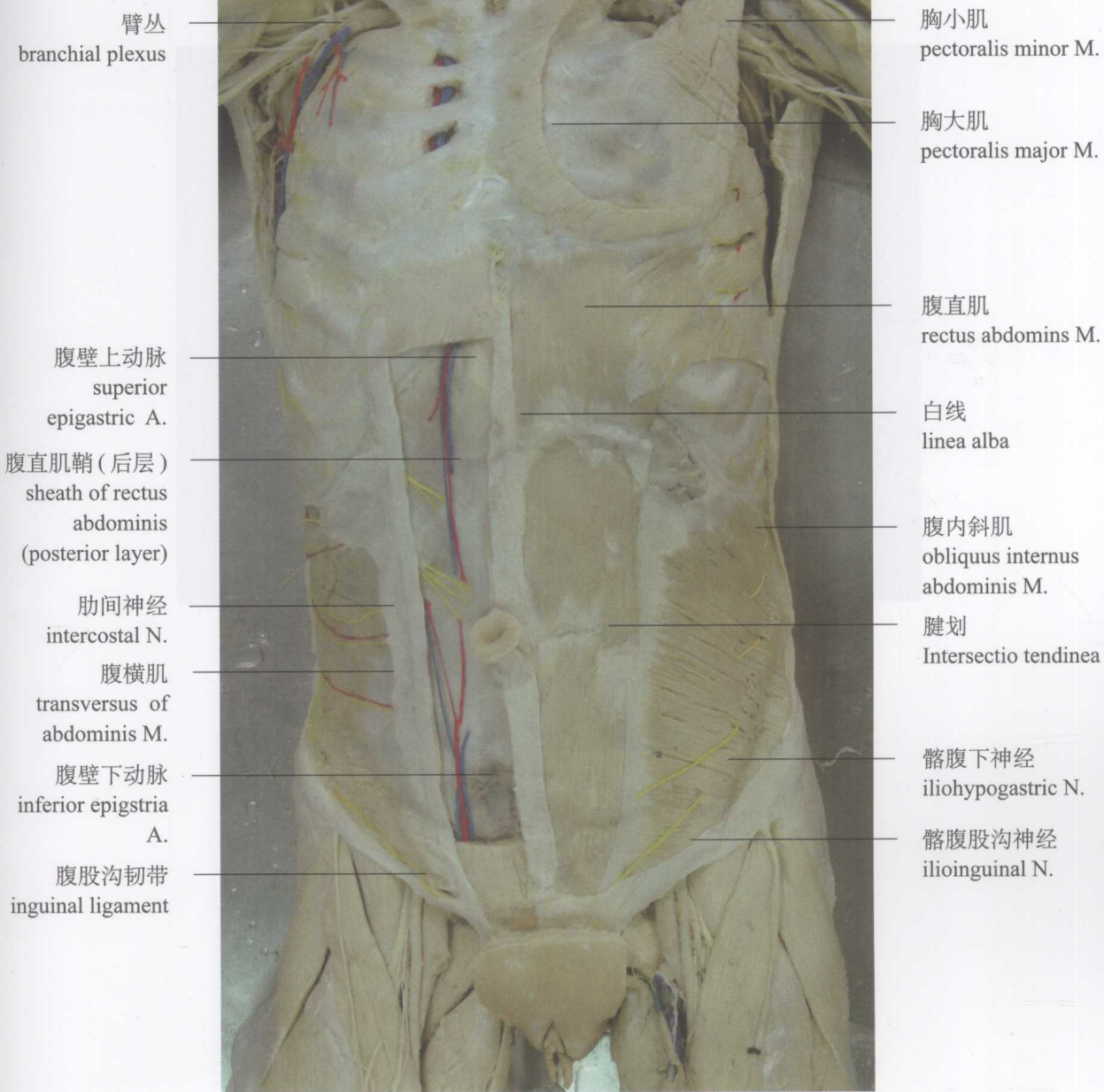


图2 胸腹壁深层

一、腹壁横切口

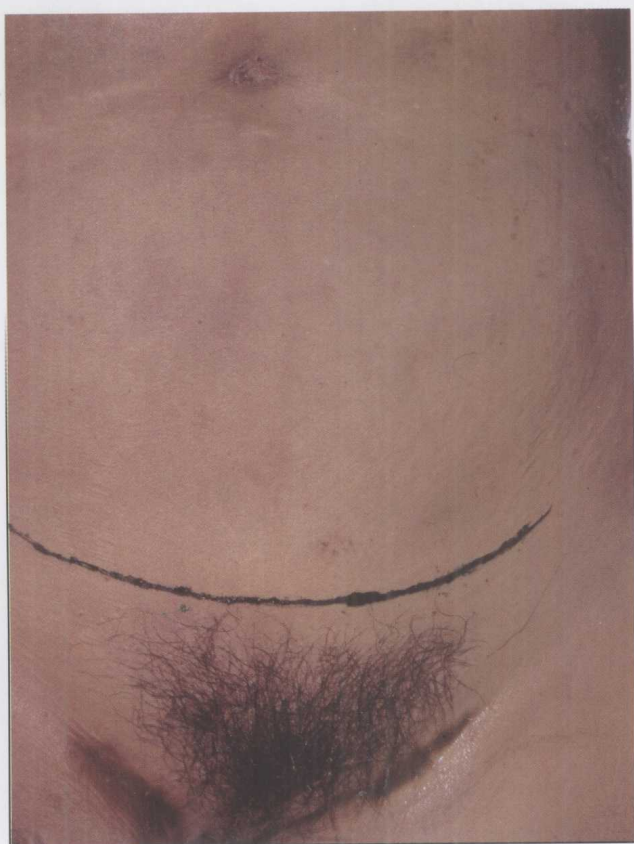


图3 盆部手术皮肤横切口标线

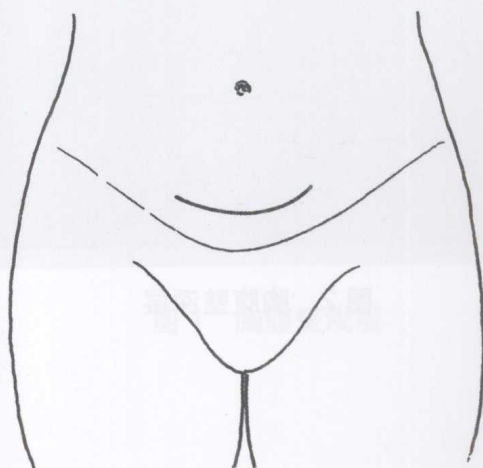


图4 在耻骨联合上,沿阴阜上腹壁横纹处做横切口(两端稍向髂前上棘方向弯,使切口呈弧形)

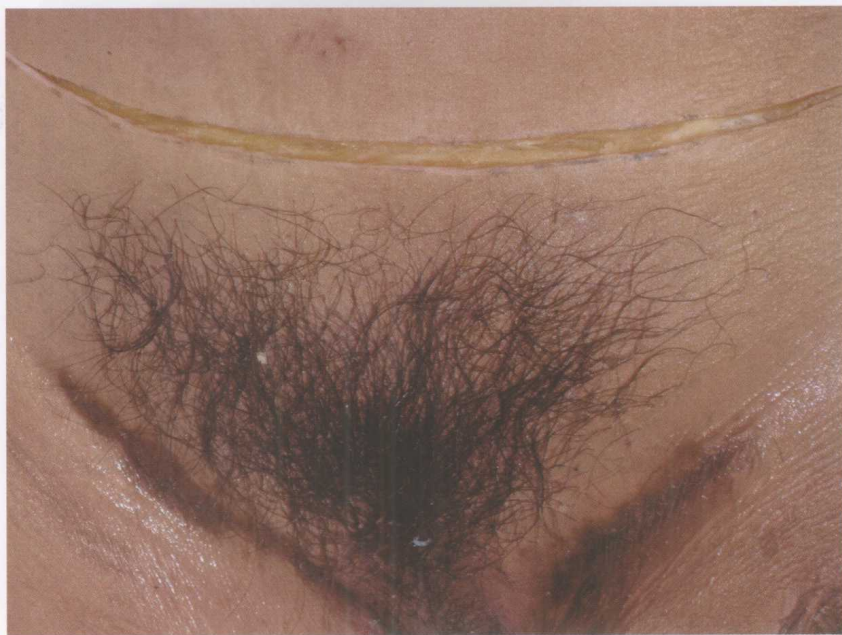
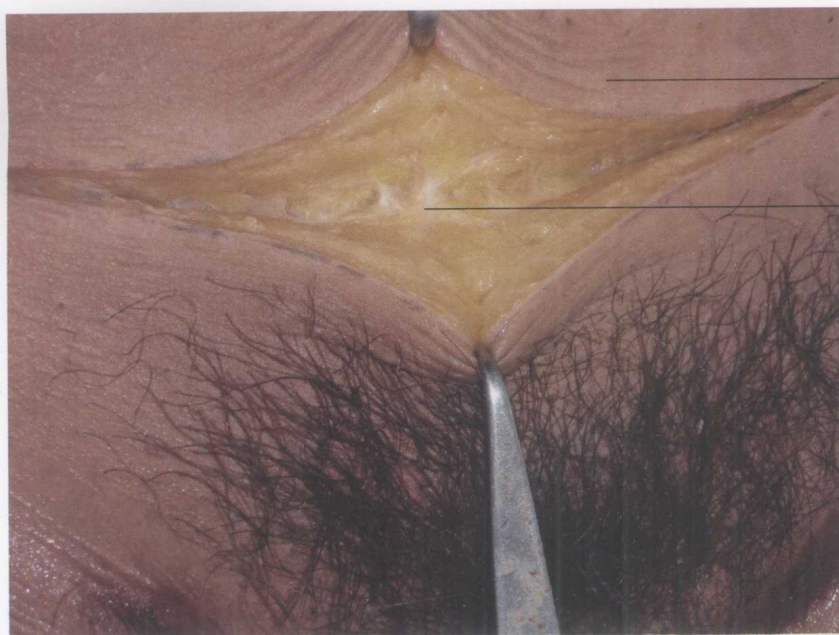
图5 皮肤横切口切开



图9 深筋膜横切口标记



皮肤
skin

浅筋膜
superficial fascia

图6 切开浅筋膜

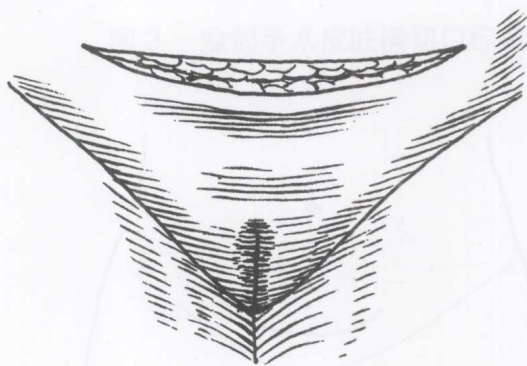


图7 切口皮肤和皮下脂肪(浅筋膜)

图4 在耻骨联合上,沿阴阜上腹壁的横纹处做横切口(两端稍向脐前上腹方向弯,使切口呈弧形)

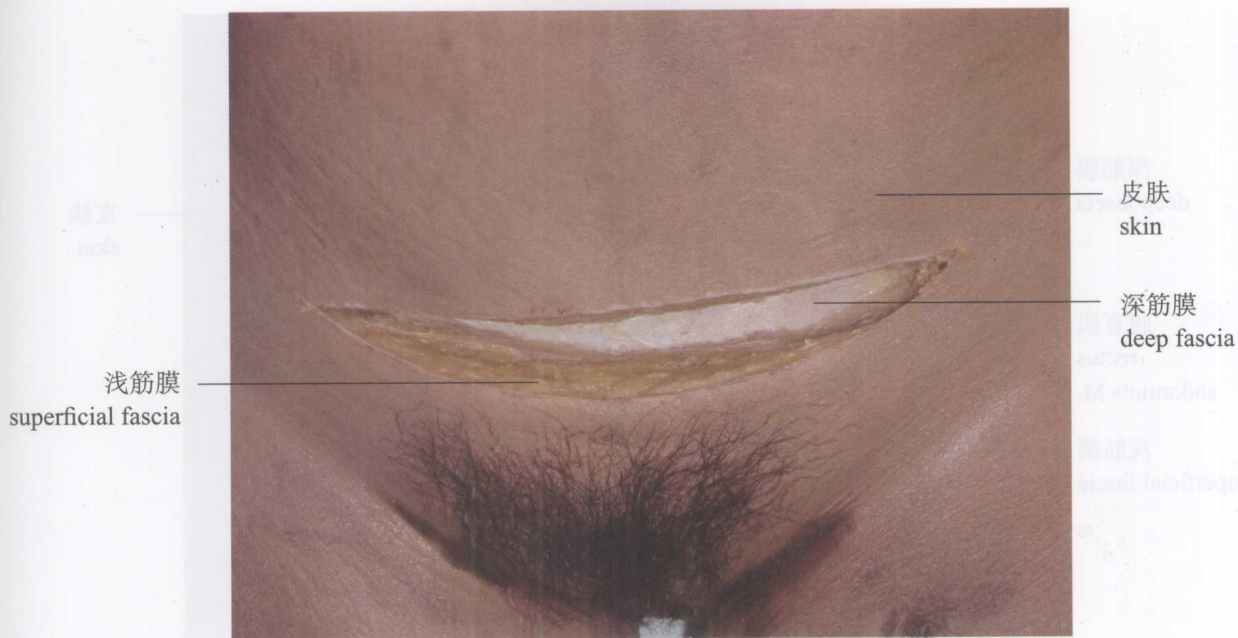

图 8 暴露深筋膜

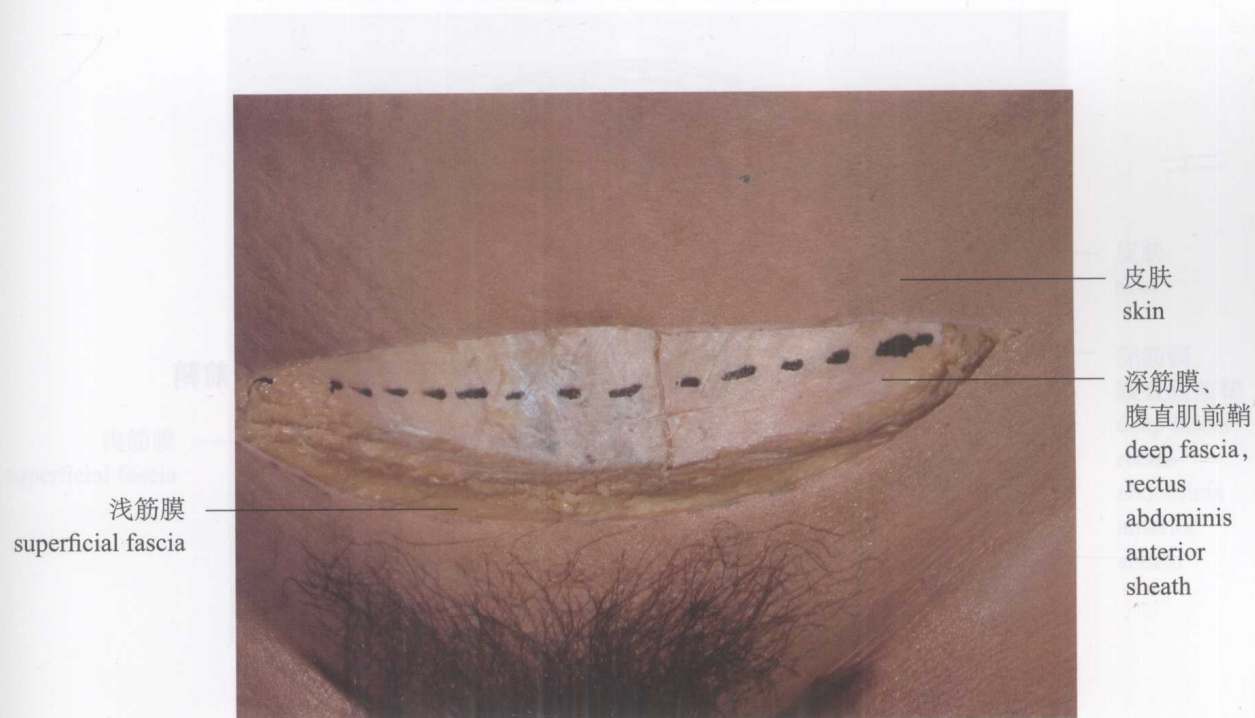


图 9 深筋膜横切口标线