



2019年10月


# 《中国书画函授大学肇庆分校建校二十周年纪念册》

肇庆分校建校二十周年纪念册

肇庆分校建校二十周年纪念册

肇庆分校建校二十周年纪念册

肇庆分校建校二十周年纪念册



超声诊断精品系列

R445.1  
F993-3

# 疑难疾病超声诊断

## ——全身超声显像病例精析

YINAN JIBING CHAOSHENG ZHENDUAN  
——QUANSHEN CHAOSHENG XIANXIANG  
BINGLI JINGXI

主 编 富京山 富 玮  
副 主 编 左文莉 陈福林 章红利 张素敏  
编 务 张 彬 王亚宁

免

R445.1  
F993-3



人民军医出版社

PEOPLE'S MILITARY MEDICAL PRESS

---

图书在版编目(CIP)数据

疑难疾病超声诊断：全身超声显像病例精析 / 富京山，富玮主编. — 北京：人民军医出版社，2010.1

(超声诊断精品系列)

ISBN 978-7-5091-3294-4

I. ①疑… II. ①富…②富… III. ①疑难病—超声波诊断—病案—分析 IV. ①R445.1

中国版本图书馆CIP数据核字(2009)第224189号

---

策划编辑：郭颖 文字编辑：于晓红 责任审读：余满松

出版人：齐学进

出版发行：人民军医出版社 经销：新华书店

通讯地址：北京市100036信箱188分箱 邮编：100036

质量反馈电话：(010) 51927290；(010) 51927283

邮购电话：(010) 51927252

策划编辑电话：(010)51927300-8153

网址：[www.pmmp.com.cn](http://www.pmmp.com.cn)

---

印刷：北京天宇星印刷厂 装订：恒兴印装有限公司

开本：787mm × 1092mm 1/16

印张：53 字数：1301千字

版、印次：2010年1月第1版第1次印刷

印数：0001~2600

定价：298.00元

---

版权所有 侵权必究

购买本社图书，凡有缺、倒、脱页者，本社负责调换

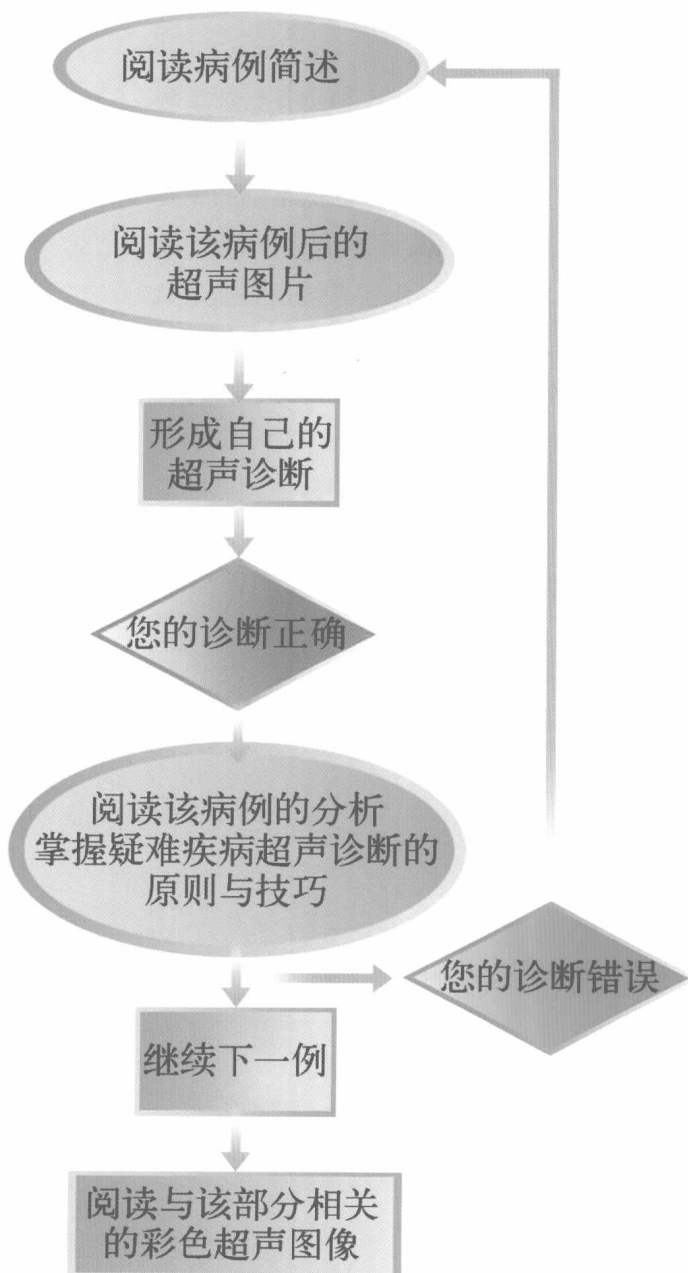
# 内容提要

---

本书集作者多年临床与超声诊断经验,精选各科疑难病例 183 例,汇全身超声诊断与鉴别诊断技巧。全书共分 2 篇 14 章,论述了超声诊断程序及原则、超声诊断的基础知识及新发展,系统地介绍了头颈部、甲状腺、甲状旁腺、乳腺、胸部、腹部、肝、胆囊、胰、脾、胃肠、泌尿系统及男性生殖系统、女性生殖系统及血管、肌肉、淋巴结等全身各部位疾病的超声诊断病例,对各科疑难病例都有精辟深入的分析,并配有质量上乘的超声图像。本书立足于临床实践,突出了疑难病、少见病的超声诊断分析,反映了超声诊断领域的新进展,语言精练,图像精美,内容实用,是各级医院超声科医师、影像科医师及临床各科医师的理想参考书。

# 阅读指南

---




# 主编简介

---



富京山 男，1944年出生。资深B超专家，原北京大学人民医院超声科主任、主任医师。1962年考入北京医学院医疗系，从事内科工作多年。自1980年起一直从事全身超声诊断的临床与科研工作，具有扎实的理论基础和丰富的实践经验，并积累了大量的临床和超声诊断资料，特别强调理论联系实际、超声诊断结合临床与基础的重要性。擅长全身各部位尤其是跨学科疑难疾病的超声诊断。自1980年以来发表学术论文数十篇，培养了各级超声医师数百名，主编出版了《全身超声诊断学》《临床超声鉴别诊断学》和《实用腹部超声诊断图谱》。



富 玮 女，1971年出生。自1992年开始从事临床超声诊断工作，对全身超声诊断进行了多年的临床实践与研究。积累了大量临床与超声影像资料，曾先后在北京大学人民医院超声科和北京大学第一医院妇产科进修学习超声诊断技术，并参与多项科研协作课题。在全身超声诊断工作中积累了丰富的经验，强调理论结合临床实践，其诊断范围较广，超声诊断正确率较高，发表超声医学论文多篇，是《全身超声诊断学》《临床超声鉴别诊断学》和《实用腹部超声诊断图谱》三本学术著作的副主编。

# 序

---

二维超声显像及彩色多普勒超声是20世纪80年代研发的新技术,近年来发展十分迅速,已成为临床各科疾病诊断不可缺少的检查手段,其具有无创、方便、实时和可重复性的特点,起到了其他诊断技术无法替代的作用,现已成为临床各科首选的检查方法。

《疑难疾病超声诊断——全身超声显像病例精析》一书的特点是突出临床和超声显像诊断思路与程序,荟萃各科疑难疾病的临床和超声鉴别诊断要点与方法。超声检查应以临床为本,并以症状、体征为纲,以疾病为目,通过超声扫查以及逻辑思维和辩证推理,从超声图像的主要特征出发,结合临床所见,进行细致、深入的分析、比较与鉴别,在鉴别中做出诊断。本书作者根据临床实践提出对疑难疾病超声首诊一次诊断的观念,对临床十分重要,应予推广。

本书是一部专业水平较高、科学性和实用性较强的学术专著。作者基于丰富的临床实践和扎实的理论基础,结合国内外超声领域的最新进展,配以大量的实际病例的精选图像,对全身各部位疑难疾病的临床概况、病理、超声表现及鉴别诊断均做了系统阐述。本书内容全面、资料翔实,具有很强的临床指导作用和学习参考价值,适于各级医院超声科、影像科及临床各科医师、研究生、进修生和实习生学习阅读。

我祝贺《疑难疾病超声诊断——全身超声显像病例精析》的适时出版并愿作序。相信本书能成为广大超声医师和临床医师有价值的参考书,并能推动我国的超声诊断工作。



于北京大学第一医院

2009年10月



# 努力做一名优秀的超声医师

## (代前言)

---

超声医师与临床医师一样,正确诊断疾病是最重要的基本功,也是诸多医师终生追求的目标。作为一名优秀的超声医师,在日常工作中就要做到跨学科的“一站式”服务(同时可进行多器官、多系统的检查)和“全天候”即时检查(不要求条件,随时可检查),力争对全身各科疾病做到首诊一次即能明确诊断。首诊一次确诊对病人有利,能节约时间,使病人尽快得到治疗,甚至挽救其生命,并能节省病人的多项费用,减少种种麻烦。

各科疾病种类繁多,各种疑难疾病在日常工作中随时可遇,而且今后还可能出现新的病种,其临床表现也可能更复杂。超声医师如何做到正确诊断众多疑难疾病呢?一位优秀的超声医师应该具备:

1. 良好的医德,有同情心,富于仁爱并能摆脱商业行为,潜心研究专业。
2. 深厚扎实的理论基础和渊博的知识。
3. 过硬的临床功底和丰富的经验。
4. 正确的思维方法和从相似中寻找特异性的鉴别诊断能力。
5. 对疑难疾病有追寻到底的决心和毅力。

这样,在面对复杂疑难疾病时就能够做到心中有数,有条不紊地进行规范的超声检查,经过缜密、严格的逻辑思维并进行合理的分析、推断,从而把握疾病的发生发展及其演变规律,清楚认识并系统阐述疾病的本质,最后才能确定诊

断和制定正确的处理方案。这些思维、推断、鉴别诊断、系统表述的能力要经过长期的艰苦学习和临床磨练才能获得，还要有深厚的语言文字功力。

日常超声检查（每例病人）应该在短时间内完成，对于疑难疾病首诊一次诊断时间应在半小时左右。所谓疑难疾病就是病情复杂的常见病（涉及多器官多系统病变）和疑难的少见病。超声医师比临床医师多一项技能即超声检查，比临床医师多一双“眼睛”观察人体内部结构和病变，因此在疑难疾病检查中理应做到首诊一次就能明确诊断。但要做到一次明确诊断并非易事，超声医师必须多进行检查操作，努力实践，在长期的临床实践中总结经验，从失败中汲取教训，并善于向高年资医师（包括各科临床医师）学习，可以认为这是一条继续教育的捷径。另外，在超声检查过程中应与临床密切结合，对病变进行综合分析、综合判断，这是超声医师提高诊断正确率的有效方法。

我们总结了多年从事超声诊断实践与研究经验，收集了大量疑难病例的临床与超声图像资料，结合国内外超声领域的最新进展，编著了《疑难疾病超声诊断——全身超声显像病例精析》。本书内容包括超声诊断基础、全身各系统疑难疾病 183 例的超声检查与鉴别诊断。全书逾 100 万字，黑白及彩色图像 1 000 余幅，力求反映现代超声诊断的先进技术和科研成果，立足于临床实践，以大量的超声图像为基础，系统阐述疑难疾病的超声检查与鉴别诊断的思维特点和规律，特别强调超声显像诊断与临床结合的重要性。

业师北京大学第一医院著名内科学家张树基教授热情鼓励、支持本书撰写和出版，并亲笔作序。人民军医出版社的领导、编辑等工作人员为本书的出版给予了大力支持，在此一并表示衷心感谢！

由于我们学识有限，错误之处恳请读者批评指正！

富京山

2010年1月

# 目 录

## 第一篇 超声诊断基础

第 1 章 超声诊断程序及原则	(3)
一、超声诊断程序	(3)
二、超声诊断原则	(4)
三、关于疑难疾病超声首诊一次诊断	(6)
第 2 章 超声诊断物理学基础	(17)
一、超声波的物理学特性	(17)
二、声源、声束和分辨力	(18)
三、人体组织的声学参数	(20)
四、人体组织对入射超声波的作用	(20)
五、超声波对人体组织的作用	(21)
六、超声成像原理	(22)
七、超声诊断系统设备	(24)
八、超声多普勒技术	(25)
九、超声显像技术的安全性	(26)
第 3 章 超声诊断仪的种类和调试	(28)
一、超声诊断仪的种类	(28)
二、超声诊断仪的调试	(31)
第 4 章 超声诊断技术新发展	(37)
一、二维超声诊断	(37)
二、双功能多普勒超声及彩色多普勒血流显像诊断	(37)
三、腔内超声诊断	(38)
四、超声造影诊断	(39)
五、三维超声诊断	(39)
六、超声显像分辨力的研究	(40)
七、数字声束形成技术	(42)
八、谐波成像	(43)

九、内镜超声诊断技术新进展·····	(46)
十、内镜超声在胆道疾病诊断中的应用·····	(49)
十一、内镜超声介入技术进展·····	(51)
十二、超声多普勒测定血流量准确性的研究·····	(53)
十三、超声内镜在非胰岛素瘤的胃肠胰神经内分泌肿瘤定位诊断中的应用·····	(54)
十四、肝纤维化的无创评估进展·····	(55)
十五、肝脏声像图纤维化量化分析·····	(56)
<b>第5章 超声扫查技术和图像分析</b> ·····	(59)
一、超声扫查技术·····	(59)
二、超声诊断专业术语·····	(61)
三、超声显像的基本表现·····	(63)
四、彩色多普勒血流显像和频谱多普勒观测的内容及参数·····	(64)
五、超声扫查常见伪差·····	(65)

## 第二篇 全身超声诊断疑难病例及分析

<b>第6章 肝脾疾病</b> ·····	(71)
第1例 腹胀、双下肢水肿——肝硬化失代偿期·····	(71)
第2例 肥胖、腹胀、血脂及血糖明显升高——酒精性肝硬化、门脉高压、脾大·····	(79)
第3例 心慌、气短2年,黄疸2个月——淤血性肝硬化·····	(82)
第4例 脂肪肝、脾大·····	(87)
第5例 间断性黑便3年——肝硬化门脉高压性肠病·····	(89)
第6例 贫血、脾脏明显增大——骨髓纤维化·····	(95)
第7例 Caroli病临床误诊为肝硬化2例·····	(98)
第8例 全身水肿、腹胀、行走困难、言语不清——肝豆状核变性(Wilson病)·····	(100)
第9例 右上腹闷痛3年、黄疸1年——继发性胆汁性肝硬化·····	(103)
第10例 肝硬化的超声鉴别诊断·····	(109)
第11例 发热、黑便、呕血——原发性肝癌·····	(114)
第12例 肝脏局灶结节性增生——临床和超声误诊为原发性肝癌·····	(116)
第13例 肝区疼痛、消瘦、腹胀、黄疸——肝炎后肝硬化并发原发性肝癌·····	(119)
第14例 小肝癌超声诊断与鉴别诊断·····	(123)
第15例 急性腹痛伴恶心、心慌4小时——原发性肝癌自发性破裂·····	(127)
第16例 右上腹痛、黄疸——肝门部胆管癌·····	(130)
第17例 右季肋部隐痛、右下肺阴影——肺癌肝转移·····	(134)
第18例 上腹不适、食欲减退——转移性肝癌·····	(138)
第19例 酒精性肝硬化超声诊断·····	(142)
第20例 消瘦、腹胀、下肢水肿及黄疸——肝硬化腹水的鉴别诊断·····	(147)
第21例 全血细胞减少——脾功能亢进·····	(153)
第22例 肝血管瘤与肝脏恶性肿瘤鉴别诊断·····	(156)

第 23 例	发热、盗汗、右肋胀痛——肝脓肿	(161)
第 24 例	肝棘球蚴病 2 例	(165)
第 25 例	腹胀、腹水——转移性肝癌(腹水的诊断思维)	(168)
第 26 例	多囊肝与其他肝脏囊性病变鉴别诊断	(175)
第 27 例	肝脏局灶性病变鉴别诊断	(179)
第 28 例	发热、甲状腺增大、ALT 增高、蛋白尿——桥本病及自身免疫性肝炎	(188)
第 29 例	血吸虫肝病	(194)
第 30 例	长期发热、多汗、关节痛、肝脾大——布鲁菌病	(198)
第 31 例	低热、头痛、腹胀、食欲减退 2 周——酒精性肝病	(201)
第 32 例	油漆中毒所致——中毒性黄疸性肝病	(204)
第 33 例	发热、左上腹疼痛、脾脏进行性增大——真性红细胞增多症	(208)
第 34 例	发热、口干、ALT 增高及蛋白尿——干燥综合征	(210)
第 35 例	复发性上消化道出血、肝大、腹水——Budd-Chiari 综合征	(213)
第 36 例	左上腹包块(脾明显增大)——白血病	(216)
第 37 例	左上腹肿物——脾大的鉴别诊断	(219)
<b>第 7 章</b>	<b>胆系疾病</b>	(224)
第 38 例	发冷、发热、右上腹痛——急性结石性胆囊炎	(224)
第 39 例	胆石病超声检查与鉴别诊断	(227)
第 40 例	急性胆囊炎超声检查与鉴别诊断	(234)
第 41 例	胆囊息肉样病变鉴别诊断	(236)
第 42 例	胆总管囊肿结石超声误诊为胆石,手术误切正常胆囊	(240)
第 43 例	右侧腹痛、呕吐——胆总管结石	(243)
第 44 例	慢性胆囊炎超声表现	(251)
第 45 例	右季肋部隐痛不适、黄疸——慢性硬化性胆管炎	(253)
第 46 例	消瘦、黄疸——胆总管癌	(260)
第 47 例	间断性右上腹痛——胆道蛔虫病	(265)
第 48 例	发冷、发热、右上腹痛——胆囊癌伴感染	(267)
第 49 例	间断黄疸、右上腹痛伴明显腹胀 8 年——原发性硬化性胆管炎	(270)
第 50 例	阻塞性黄疸的超声诊断与鉴别诊断	(272)
第 51 例	非外科性阻塞性黄疸	(278)
<b>第 8 章</b>	<b>胰腺疾病</b>	(286)
第 52 例	急性上腹痛 1 天——急性胆源性胰腺炎	(286)
第 53 例	上腹痛伴呕吐 7 天——急性胰腺炎后假性胰腺囊肿	(291)
第 54 例	腹痛、腹泻 3 天——急性胰腺炎	(294)
第 55 例	胸痛、心电图异常、血清酶谱增高——急性胰腺炎	(296)
第 56 例	顽固性腹痛——胰体部腺癌	(298)
第 57 例	无痛、无黄疸——胰头癌	(302)
第 58 例	腹胀、消瘦——胰体尾癌	(305)
第 59 例	胰腺转移癌	(306)

<b>第 9 章 泌尿及男性生殖系统疾病</b> .....	(308)
第 60 例   颜面水肿、高血压、蛋白尿——急性肾小球肾炎与急进性肾小球肾炎 .....	(308)
第 61 例   左腰部不适——左肾癌 .....	(312)
第 62 例   发热、恶心、呕吐——高钙血症、急性肾衰竭.....	(313)
第 63 例   肾结核误诊为泌尿系感染、肾盂肾炎 4 年.....	(315)
第 64 例   肾脏畸形的超声显像表现 .....	(320)
第 65 例   发热、进行性少尿 1 周——急性肾衰竭.....	(324)
第 66 例   肺出血-肾炎综合征 .....	(328)
第 67 例   急性小腿肌肉疼痛——急性横纹肌溶解症、急性肾衰竭.....	(331)
第 68 例   发热、颜面水肿、尿少、血压高——慢性肾衰竭.....	(335)
第 69 例   肉眼血尿 2 天——左肾盂癌 .....	(339)
第 70 例   婴幼儿腹部肿块——肾胚胎瘤 .....	(342)
第 71 例   肾移植超声显像表现 .....	(344)
第 72 例   肾结石碎石术后肾脏损伤引发弥散性血管内凝血 .....	(347)
第 73 例   左肾部分缺失、先天性发育不良——肾盂肾炎.....	(349)
第 74 例   肾脏肿瘤的诊断与鉴别诊断 .....	(352)
第 75 例   恶寒、发热、排尿不出——前列腺脓肿 .....	(356)
第 76 例   右腰部憋胀——右输尿管结石 .....	(357)
第 77 例   肾脏囊性病变超声显像诊断 .....	(361)
第 78 例   超声显像在肾脏钙质沉积症诊断中的应用 .....	(369)
第 79 例   无痛性血尿——输尿管癌 .....	(372)
第 80 例   左腰部不适,左下肢活动受限——脾大、左肾严重积水及左侧腹膜后积液 (积尿) .....	(375)
第 81 例   无痛性血尿——膀胱癌 .....	(381)
第 82 例   恶心、呕吐、贫血——慢性肾衰竭误诊分析 .....	(384)
第 83 例   发冷、发热、尿痛、排尿困难——急性尿潴留.....	(387)
第 84 例   排尿困难、前列腺增大——前列腺癌.....	(389)
第 85 例   肾盂积水的诊断与鉴别诊断 .....	(393)
第 86 例   头昏、心悸、出汗、呕吐——嗜铬细胞瘤.....	(397)
第 87 例   右肾切除后原位置新生酷似肾脏外形的肿物——无症状肾上腺肿瘤 .....	(400)
第 88 例   排尿迟缓、尿线变细——前列腺增生.....	(405)
第 89 例   右侧腰部疼痛、憋胀——肾上腺癌.....	(407)
第 90 例   睾丸无痛性肿大——精原细胞瘤 .....	(409)
第 91 例   左侧阴囊睾丸外伤(踢伤)——睾丸破裂 .....	(412)
第 92 例   右侧阴囊间歇性肿大——交通性睾丸鞘膜积液 .....	(412)
第 93 例   双侧肾上腺肿块——肾上腺转移癌 .....	(415)
第 94 例   阵发性冷性血红蛋白尿所致急性肾衰竭 .....	(416)
第 95 例   低血糖昏迷——先天性肾性糖尿 .....	(418)
<b>第 10 章 胃肠及腹部疾病</b> .....	(421)

第 96 例	上腹不适、食欲下降、消瘦——胃癌	(421)
第 97 例	贫血、上腹部肿块——胃平滑肌肉瘤	(426)
第 98 例	上腹疼痛、发热、消瘦——胃恶性淋巴瘤	(428)
第 99 例	外生性胃间质瘤	(429)
第 100 例	发热、消瘦、贫血——结肠癌	(434)
第 101 例	持续性左上腹痛阵发性加剧伴呕吐——急性肠梗阻	(436)
第 102 例	发热、呕吐、急性腹痛——急性阑尾炎	(442)
第 103 例	B 超查体发现腹水、右下腹肿物——阑尾黏液腺瘤伴腹膜多发假性黏液腺瘤	(446)
第 104 例	排便困难——盆腔术后粘连性肠梗阻	(452)
第 105 例	双侧肾盂积水——肛管黑色素瘤复发	(456)
第 106 例	难治性腹水病因诊断思维	(458)
第 107 例	上消化道出血超声诊断思路	(466)
第 108 例	下消化道出血超声诊断思路	(472)
第 109 例	间断性右上腹痛 3 年,排柏油样便 5 个月——小肠平滑肌肉瘤	(475)
第 110 例	低热、盗汗、消瘦、腹痛、腹胀——结核性腹膜炎	(479)
第 111 例	腹部肿块超声显像表现与鉴别诊断	(482)
第 112 例	肾上腺肿块超声显像鉴别诊断	(493)
第 113 例	腹膜后肿块超声检查与鉴别诊断	(498)
第 114 例	无症状原发性腹膜后恶性肿瘤	(503)
第 115 例	闭合性腹部创伤——肝脏破裂	(508)
第 116 例	闭合性腹部创伤——脾脏破裂及胰腺损伤	(511)
第 117 例	闭合性腹部创伤——肾脏损伤及输尿管损伤	(516)
第 118 例	急腹症的临床与超声显像诊断	(521)
<b>第 11 章</b>	<b>颈部及甲状腺疾病</b>	<b>(531)</b>
第 119 例	脱发、面黄、手心黄染 2 年——慢性淋巴细胞性甲状腺炎伴甲状腺功能减退	(531)
第 120 例	心悸、心房纤颤——甲状腺功能亢进	(536)
第 121 例	甲状腺肿块——甲状腺腺瘤	(539)
第 122 例	甲状腺多发结节——结节性甲状腺肿	(542)
第 123 例	心悸、消瘦、怕热、多汗伴颈前部肿大——慢性淋巴细胞性甲状腺炎伴甲状腺功能亢进症	(543)
第 124 例	心悸、消瘦、白细胞减少——甲状腺功能亢进伴脾功能亢进	(547)
第 125 例	甲状腺弥漫性病变鉴别诊断	(549)
第 126 例	甲状腺单发结节——甲状腺癌	(553)
第 127 例	甲状腺疼痛性肿块——甲状腺血肿	(556)
第 128 例	原发性甲状旁腺功能亢进症	(558)
第 129 例	颈部淋巴结肿大——淋巴结结核	(559)
第 130 例	右颌下肿块伴疼痛 20 天——颌下腺炎	(562)

第 131 例	发热、甲状腺肿大伴疼痛——亚急性甲状腺炎	(565)
<b>第 12 章</b>	<b>血管疾病</b>	(568)
第 132 例	急性腹痛、急性上腹痛——主动脉夹层	(568)
第 133 例	多发性大动脉炎	(571)
第 134 例	脐下搏动性肿块——腹主动脉瘤	(574)
第 135 例	动脉粥样硬化超声表现	(577)
第 136 例	左上肢搏动性肿块——周围动脉瘤	(581)
第 137 例	无下肢肿胀的股深静脉及大隐静脉血栓形成	(585)
第 138 例	左小腿酸胀、疼痛、水肿——下肢静脉曲张	(591)
第 139 例	多普勒超声检查大隐静脉无彩色血流——高脂蛋白血症	(592)
第 140 例	高血压服用降压药后效果不佳——肾动脉狭窄	(593)
第 141 例	左大腿下内侧条索状红肿——血栓性浅静脉炎(大隐静脉中段)	(597)
第 142 例	外伤性静脉炎	(600)
<b>第 13 章</b>	<b>妇科及乳腺疾病</b>	(602)
第 143 例	乳房肿块——乳腺癌	(602)
第 144 例	左乳房肿块伴疼痛 2 个月——乳腺纤维腺瘤与乳腺囊性增生	(606)
第 145 例	左乳头棕褐色溢液——乳腺导管内乳头状瘤	(610)
第 146 例	无乳头溢液的乳腺导管内乳头状瘤	(612)
第 147 例	乳房疾病鉴别诊断思维	(618)
第 148 例	男性乳房发育症	(620)
第 149 例	B 超查体发现腹水、转移性肝癌——卵巢浆液性囊腺癌	(624)
第 150 例	子宫剖宫产瘢痕妊娠	(625)
第 151 例	发冷、发热、下腹痛——急性盆腔炎	(630)
第 152 例	卵巢肿瘤的鉴别诊断	(632)
第 153 例	闭经、不规则阴道出血、急性腹痛——宫外孕	(639)
第 154 例	突发下腹痛——卵巢黄体囊肿破裂(卵巢破裂)	(641)
第 155 例	人工流产后阴道不规则流血 5 个月伴消瘦——左肾转移性绒毛膜上皮癌	(643)
第 156 例	突发性右下腹痛——卵巢囊肿蒂扭转	(646)
第 157 例	下腹胀伴尿频、尿失禁——子宫黏膜下肌瘤脱出	(648)
第 158 例	痛经、子宫增大——子宫腺肌病	(656)
第 159 例	下腰痛、小腹坠痛——盆腔淤血综合征	(658)
第 160 例	下腹包块、腰骶胀痛——子宫内膜异位症	(659)
第 161 例	盆腔肿块鉴别诊断分析	(664)
第 162 例	肥胖、月经稀发、毛发增多——多囊卵巢综合征	(668)
第 163 例	绝经 10 年后阴道流血 6 个月——子宫内膜癌	(672)
第 164 例	人工流产后 40 天,不规则阴道流血 26 天——绒毛膜上皮癌	(676)
第 165 例	陈旧性包块型宫外孕超声显像误诊为卵巢恶性肿瘤	(681)
第 166 例	子宫内膜息肉鉴别诊断	(684)



第 14 章 其他疾病 .....	(687)
第 167 例 右大腿肌肉肿物伴疼痛 10 天——增生性肌炎 .....	(687)
第 168 例 软组织外伤性病变的超声显像表现 .....	(690)
第 169 例 胸腔积液超声诊断思维 .....	(694)
第 170 例 心悸、胸闷、上腹部隐痛——心包积液 .....	(698)
第 171 例 皮炎炎合并 Burkitt 淋巴瘤 .....	(700)
第 172 例 全身淋巴结肿大的超声诊断 .....	(705)
第 173 例 发热、腹痛、消瘦 1 年——肠道相关性恶性淋巴瘤 .....	(712)
第 174 例 发热、阵发性腹痛 20 天——恶性淋巴瘤(弥漫性肠系膜淋巴结肿大) .....	(715)
第 175 例 发冷、发热、腹股沟疼痛性肿块——急性淋巴结炎 .....	(720)
第 176 例 左下肢腘窝部神经鞘瘤 .....	(722)
第 177 例 活动后心慌、气短 10 年,近半年加重——风湿性心脏病左心房血栓误诊为黏液瘤 .....	(723)
第 178 例 彩色多普勒超声对正常人眼血流动力学研究 .....	(725)
第 179 例 彩色多普勒血流显像对低压青光眼的血流动力学研究 .....	(727)
第 180 例 新生儿脐炎、嗜睡、呕吐、惊厥——新生儿脑脓肿 .....	(729)
第 181 例 腹腔巨大囊肿 5 例 .....	(731)
第 182 例 腹水、肝硬化——二尖瓣狭窄、全心扩大、心力衰竭 .....	(739)
第 183 例 超声显像诊断慢性淋巴细胞性甲状腺炎相关肾脏病变 1 例报告 .....	(749)
附录 A 腹部断层解剖与超声断层图像 .....	(757)
疑难疾病超声诊断彩色图像 .....	(775)