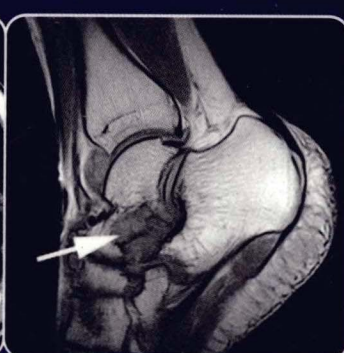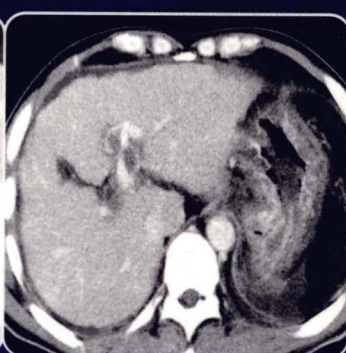
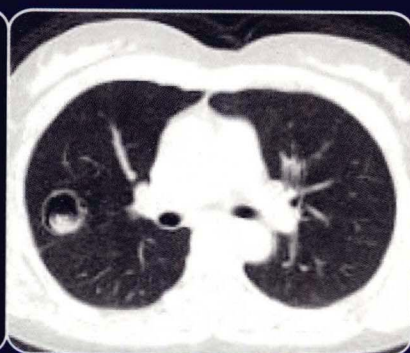

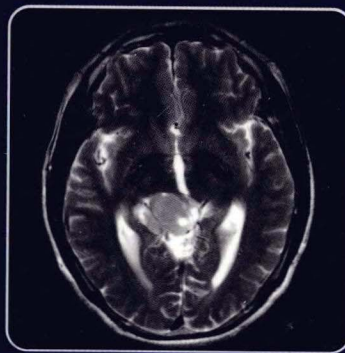
YIXUE YINGXIANG

DUPIAN FENXI

医学影像 读片分析

◆ 主 编 章士正



人民軍醫出版社

PEOPLE'S MILITARY MEDICAL PRESS



YIXUE YINGXIANG
DIPIAN FENXI

医学影像
读片分析

医学影像

读片分析

主编 王斌全



人民卫生出版社
人民卫生出版社

医学影像读片分析

YIXUE YINGXIANG DUPIAN FENXI

主 编 章士正
副主编 章熙道 许顺良 袁建华 蒋定尧
许茂盛 陈文辉
编 委 (以姓氏笔画为序)
邓丽萍 许茂盛 许顺良 杨 斌
张 胜 张峭巍 陈文辉 陈方宏
郑伟良 袁建华 龚向阳 章士正
章熙道 蒋定尧



人民军医出版社

PEOPLE'S MILITARY MEDICAL PRESS

北 京

图书在版编目(CIP)数据

医学影像读片分析/章士正主编. —北京:人民军医出版社,2009.10
ISBN 978-7-5091-3119-0

I. 医… II. 章… III. 影像诊断 IV. R445

中国版本图书馆 CIP 数据核字(2009)第 177484 号

策划编辑:高爱英 文字编辑:张春燕 责任审读:黄栩兵
出版人:齐学进
出版发行:人民军医出版社 经销:新华书店
通信地址:北京市 100036 信箱 188 分箱 邮编:100036
质量反馈电话:(010)51927290;(010)51927283
邮购电话:(010)51927252
策划编辑电话:(010)51927300—8172
网址:www.pmmp.com.cn

印、装:三河市春园印刷有限公司
开本:889mm×1194mm 1/16
印张:26 字数:734千字
版、印次:2009年10月第1版第1次印刷
印数:0001~3000
定价:150.00元


版权所有 侵权必究
购买本社图书,凡有缺、倒、脱页者,本社负责调换

前 言

P r e f a c e

医学影像学随着影像设备的发展而突飞猛进,CT、MRI 已成为重要的检查手段,且在临床诊疗工作中日益普及,可为循证医学提供最重要、客观的诊断依据。医疗的发展要求放射科医师要不断学习、不断提高。因而,放射科医师面临着层出不穷的挑战。一位知识全面的放射科医师不仅要掌握本专业内各种影像手段的成像原理,还应能熟练地将不同的成像结果综合分析、互相印证,有效地提高诊断的准确率。

医学是一门经验学科,除需要认真、努力学习理论知识外,经验的积累也非常重要。医学影像学更是如此,正所谓“百闻不如一见”。在影像诊断的学习中,对于各种解剖变异和各种病变的影像学表现,在学习了理论知识后如能再看到相应的图像,就会极大地加深印象,更易于理解和记忆。本书集中了 2005—2007 年 3 年来杭州市每月一次的读片会资料,积累了大量的典型及疑难病例,既有清晰的图像,又有必要的临床资料和影像表现的描述,并且还做了画龙点睛式的点评。我们相信这本图文并茂的专著必将使读者受益,将成为放射科医师和其他各临床专业医师的良师益友。



教授

浙江省医学会放射学分会主任委员
浙大医学院附属邵逸夫医院放射科主任

2009 年 9 月

致 谢

本书的材料由参与杭州市读片会的各医院提供,分别是:

浙江大学医学院附属第一医院

浙江大学医学院附属第二医院

浙江大学医学院附属邵逸夫医院

浙江大学医学院附属妇女医院

浙江大学医学院附属儿童医院

浙江省人民医院

浙江医院

中国人民解放军 117 医院

浙江省中医院

浙江省立同德医院

杭州市第一医院

杭州市第二医院

杭州市第三医院

杭州市中医院

浙江省新华医院

浙江湖州中心医院

浙江台州医院

对于上述各医院积极参与及提供宝贵的病例,在此谨表示衷心感谢!

目 录

Contents

第1章 神经系统	(1)
第一节 毛细胞型星形细胞瘤	(1)
病例1 右颞叶毛细胞型星形细胞瘤	(1)
病例2 小脑蚓部毛细胞型星形细胞瘤	(1)
病例3 左侧脑室毛细胞型星形细胞瘤	(2)
第二节 胼胝体星形细胞瘤	(3)
病例1 胼胝体星形细胞瘤Ⅱ~Ⅲ级	(3)
病例2 胼胝体星形细胞瘤Ⅰ级	(3)
第三节 中枢神经细胞瘤	(4)
病例1 中枢神经细胞瘤	(4)
病例2 中枢神经细胞瘤	(4)
第四节 原发性恶性淋巴瘤	(6)
病例1 右额颞叶B细胞型恶性淋巴瘤	(6)
病例2 左顶叶B细胞型恶性淋巴瘤	(7)
病例3 左额叶非霍奇金弥漫大B细胞型淋巴瘤	(7)
病例4 胸 ₁₀ ~腰 ₁ 非霍奇金恶性淋巴瘤(NHL)	(8)
第五节 小脑半球血管网状细胞瘤	(9)
病例1 血管网状细胞瘤	(9)
病例2 血管网状细胞瘤	(9)
第六节 小脑髓母细胞瘤	(10)
病例1 小脑蚓部髓母细胞瘤	(10)
病例2 小脑半球髓母细胞瘤	(11)
第七节 畸胎瘤	(11)
病例1 鞍上畸胎瘤	(11)
病例2 右颞部成熟囊性畸胎瘤	(12)
病例3 腰 ₂₋₃ 椎管内成熟囊性畸胎瘤	(13)
第八节 松果体区肿瘤	(14)
病例1 松果体区生殖细胞瘤	(14)
病例2 松果体区分化不良型室管膜瘤(Ⅱ~Ⅲ级)	(16)
第九节 神经鞘瘤	(17)
病例1 舌下神经鞘瘤	(17)



病例 2	舌下神经鞘瘤	(17)
病例 3	舌下神经鞘瘤	(17)
病例 4	颅中窝神经鞘膜瘤伴出血囊变	(18)
第十节	表皮样囊肿	(19)
病例 1	左颞部表皮样囊肿	(19)
病例 2	腰 _{1~2} 椎管内表皮样囊肿	(20)
第十一节	颅内巨大动脉瘤	(21)
病例 1	左颈内动脉虹吸段动脉瘤	(21)
病例 2	右大脑中动脉 M ₂ 段动脉瘤	(22)
病例 3	鞍区动脉瘤	(22)
病例 4	左大脑前动脉 A ₂ 段动脉瘤	(22)
病例 5	左颈内动脉海绵窦段动脉瘤	(24)
病例 6	右椎动脉动脉瘤	(25)
第十二节	脑血吸虫病	(26)
病例 1	右额顶叶血吸虫性肉芽肿炎伴坏死	(26)
病例 2	右颞叶血吸虫感染	(26)
第十三节	其他	(28)
病例 1	瘤样脱髓鞘病变	(28)
病例 2	淋巴细胞性垂体炎	(29)
病例 3	脑结核	(30)
病例 4	节细胞胶质瘤	(30)
病例 5	颅内软骨肉瘤	(31)
病例 6	脊膜黑色素细胞瘤	(32)
病例 7	多发脑膜瘤	(33)
病例 8	骨纤维异常增殖症	(35)
病例 9	脑实质孤立性髓外浆细胞瘤	(36)
病例 10	颅骨穿透伤后继发改变	(37)
第 2 章	头颈部	(39)
第一节	颈动脉体瘤	(39)
病例 1	颈动脉体瘤	(39)
病例 2	颈动脉体瘤恶变	(39)
第二节	神经源性肿瘤	(41)
病例 1	左颈部神经纤维瘤	(41)
病例 2	(右锁骨)神经鞘瘤	(41)
病例 3	右颈后部神经鞘瘤	(42)
病例 4	右咽旁间隙神经鞘瘤	(43)
第三节	腺样囊性癌	(44)
病例 1	气管腺样囊性癌	(44)
病例 2	右鼻腔腺样囊性癌	(44)
病例 3	左上腭腺样囊性癌	(45)
第四节	血管性病变	(45)

病例 1	颈内动脉瘤,瘤体破裂,伴假性动脉瘤形成	(45)
病例 2	左侧颅底鞍旁颈内动脉瘤	(46)
病例 3	右颈部海绵状血管瘤	(47)
第五节	鼻咽部病变	(47)
病例 1	血管纤维瘤	(47)
病例 2	血管纤维瘤	(48)
病例 3	鼻咽部息肉	(48)
病例 4	鼻咽癌	(49)
病例 5	鼻咽癌	(50)
病例 6	黏膜下型鼻咽癌	(50)
病例 7	鼻咽低分化鳞癌	(52)
第六节	甲状腺病变	(53)
病例 1	结节性甲状腺肿	(53)
病例 2	左侧甲状腺乳头状癌、右侧结节性甲状腺肿	(54)
病例 3	双侧结节性甲状腺肿	(54)
病例 4	甲状腺右叶腺瘤伴钙化	(55)
病例 5	甲状腺右叶腺癌,气管食管沟内淋巴结转移	(55)
第七节	腮腺病变	(56)
病例 1	腮腺腺鳞癌,侵犯周围肌肉组织	(56)
病例 2	腮裂囊肿癌变	(56)
病例 3	腮腺黏液表皮样癌	(56)
病例 4	腮腺多形性腺瘤	(57)
病例 5	右腮腺恶性淋巴瘤	(57)
病例 6	左腮腺中分化癌	(58)
第八节	眼眶病变	(59)
病例 1	特发性炎性假瘤	(59)
病例 2	特发性炎性假瘤	(59)
病例 3	右眼眶内小细胞未分化癌	(60)
病例 4	左眼眶脉管瘤	(60)
第九节	头颈部骨和肌肉病变	(61)
病例 1	右鼻腔软骨肉瘤	(61)
病例 2	左上颌窦软骨肉瘤术后复发	(61)
病例 3	鼻腔骨化性纤维瘤	(63)
病例 4	右侧颞骨软骨母细胞瘤	(64)
病例 5	左颈椎旁软骨瘤,伴黏液变性及其骨形成	(64)
病例 6	颅骨骨膜窦	(66)
病例 7	左蝶窦滑膜肉瘤	(67)
病例 8	颈部滑膜肉瘤伴局部黏液变	(67)
病例 9	左颈部恶性纤维组织细胞瘤	(68)
病例 10	右下颌骨慢性骨髓炎	(69)
病例 11	胸骨甲状肌增生性肌炎	(70)
第十节	淋巴源性病变	(70)

病例 1	右鼻腔及鼻窦恶性淋巴瘤(弥漫大 B 细胞型)	(70)
病例 2	甲状腺弥漫大 B 细胞型淋巴瘤合并黏膜相关淋巴组织性淋巴瘤(MALT),伴淋巴性甲状腺肿	(70)
病例 3	右颈部非霍奇金淋巴瘤(弥漫大 B 细胞型)	(72)
病例 4	右颈部非霍奇金淋巴瘤	(72)
病例 5	左颈部囊性淋巴管瘤	(73)
病例 6	右颈部乳头状淋巴囊腺瘤	(73)
病例 7	左颈部组织细胞坏死性淋巴结炎	(73)
病例 8	右颈部淋巴组织增生伴大片坏死	(75)
第十一节 转移瘤		(75)
病例 1	右颈部转移瘤	(75)
病例 2	梨状窝癌伴左颈部淋巴结转移	(75)
病例 3	舌癌,左侧颈部转移性鳞癌	(77)
病例 4	胃癌,左侧锁骨上淋巴结转移性腺癌	(78)
病例 5	右侧甲状腺腺癌,气管食管沟淋巴结转移	(78)
第十二节 其他		(79)
病例 1	右上颌多形性腺瘤	(79)
病例 2	右上颌骨囊性造釉细胞瘤(棘皮瘤型)	(79)
病例 3	右上颌骨浆细胞肉芽肿	(80)
病例 4	左颞部勒-雪病	(81)
病例 5	颈部 Langerhan 组织细胞增生症	(81)
病例 6	左上颌窦炎性坏死组织	(82)
病例 7	右中颅底表皮样囊肿	(83)
病例 8	Rosai-Dorfman 病(窦组织细胞增生伴巨大淋巴结病)	(84)
病例 9	左颈部慢性化脓性炎,5 枚淋巴结慢性炎	(84)
病例 10	左颈部肉芽肿性炎	(85)
第 3 章 胸部		(86)
第一节 肺癌		(86)
病例 1	纵隔旁肺鳞癌	(86)
病例 2	左主支气管中分化鳞状细胞癌	(87)
病例 3	右下肺高分化鳞癌伴坏死	(87)
病例 4	右肺门旁鳞状细胞癌	(88)
病例 5	右肺上叶小细胞肺癌	(89)
病例 6	右下肺大细胞癌	(90)
病例 7	左肺硬化性血管瘤,右肺腺癌	(90)
病例 8	右肺下叶腺癌	(92)
病例 9	双肺腺癌	(92)
病例 10	左下肺肺泡细胞癌	(93)
病例 11	右肺上叶细支气管肺泡癌(周围型)	(94)
病例 12	左肺下叶细支气管肺泡癌	(95)
病例 13	左肺上叶类癌	(96)

病例 14	右肺下叶类癌	(96)
病例 15	纵隔旁类癌	(96)
病例 16	右肺腺样囊性癌,右肺下叶支气管阻塞	(98)
病例 17	左肺上叶癌肉瘤	(99)
第二节	肺部其他恶性肿瘤	(99)
病例 1	右中下肺炎性肌纤维母细胞瘤(中度恶性)	(99)
病例 2	右肺下叶炎性肌纤维母细胞瘤(低度恶性)	(100)
病例 3	左肺上叶滑膜肉瘤	(101)
病例 4	左侧胸腔孤立性纤维性肿瘤(交界性)	(102)
病例 5	左侧胸腔孤立性纤维瘤	(103)
病例 6	绒毛膜上皮癌肺转移	(103)
病例 7	右上及左上肺小 B 细胞型非霍奇金淋巴瘤	(105)
病例 8	右肺上叶低度恶性 B 细胞淋巴瘤	(106)
病例 9	双肺非霍奇金淋巴瘤(T 细胞来源)	(106)
病例 10	两肺异常增生淋巴组织	(107)
第三节	肺部良性肿瘤	(109)
病例 1	右肺下叶错构瘤	(109)
病例 2	右肺门旁错构瘤	(109)
病例 3	右肺下叶错构瘤	(109)
病例 4	两肺多发错构瘤	(110)
病例 5	左肺上叶硬化性血管瘤	(111)
病例 6	左下肺硬化性血管瘤	(111)
病例 7	右肺下叶硬化性血管瘤	(112)
病例 8	右下肺硬化性血管瘤	(112)
病例 9	左肺支气管囊肿并感染	(113)
病例 10	子宫平滑肌瘤肺转移	(114)
第四节	肺部感染性和炎性病变	(114)
病例 1	左肺下叶慢性肺脓肿伴肉芽肿形成	(114)
病例 2	左肺慢性化脓性炎	(115)
病例 3	左肺上叶肺脓肿伴机化性肺炎	(115)
病例 4	右下肺细支气管阻塞性机化性肺炎	(116)
病例 5	左肺下叶类脂质肺炎(慢性间质性肺炎)	(117)
病例 6	左肺肉芽肿性病变	(118)
病例 7	右肺门旁肉芽肿性炎	(119)
病例 8	肺非结核性分枝杆菌性肺病	(119)
病例 9	右肺下叶曲菌球	(120)
病例 10	右肺上叶曲菌球	(120)
病例 11	右肺下叶隐球菌性肉芽肿性炎	(121)
病例 12	左肺下叶隐球菌病	(122)
病例 13	左肺下叶隐球菌病	(122)
第五节	肺部其他病变	(123)
病例 1	肺泡蛋白沉积症	(123)

病例 2	肺泡蛋白沉积症	(124)
病例 3	肺泡蛋白沉积症	(124)
病例 4	肺泡蛋白沉积症	(125)
病例 5	弥漫性泛细支气管炎	(126)
病例 6	右肺下叶后基底段肺隔离症	(128)
病例 7	左肺下叶肺隔离症	(129)
病例 8	左下肺肺囊性腺瘤样畸形	(129)
第六节	纵隔、胸壁、横膈病变	(130)
病例 1	气管神经鞘瘤	(130)
病例 2	气管内外腺样囊性癌	(132)
病例 3	后纵隔支气管源性囊肿	(132)
病例 4	左气管食管沟支气管源性囊肿	(133)
病例 5	胸腺瘤	(134)
病例 6	左胸内胸腺脂肪瘤	(134)
病例 7	胸腺类癌伴脉管内癌栓形成及肺转移	(135)
病例 8	胸腺类癌	(136)
病例 9	纵隔小细胞神经内分泌癌	(137)
病例 10	起源于副神经节的纵隔恶性神经内分泌肿瘤	(137)
病例 11	纵隔生殖细胞瘤(混合型)	(138)
病例 12	前中纵隔囊性畸胎瘤	(139)
病例 13	后纵隔淋巴管瘤	(140)
病例 14	后纵隔分化良好型脂肪肉瘤	(140)
病例 15	右侧第 5 肋软骨瘤	(142)
病例 16	纵隔高分化软骨肉瘤	(142)
病例 17	后纵隔神经纤维瘤病	(144)
病例 18	右侧膈胸膜孤立性纤维瘤	(145)
病例 19	纵隔神经纤维梭形细胞肉瘤	(146)
病例 20	纵隔淋巴瘤	(146)
第七节	乳腺病变	(147)
病例 1	右乳纤维腺瘤	(147)
病例 2	左乳巨大纤维腺瘤	(147)
病例 3	左乳小叶增生伴积乳囊肿	(147)
病例 4	左乳浸润型导管癌	(147)
病例 5	左乳乳腺癌	(150)
病例 6	左乳化脓性乳腺炎	(150)
病例 7	右侧乳腺血管肉瘤	(153)
病例 8	右乳、右腋下乳腺导管内乳头状瘤癌变伴浸润	(154)
病例 9	大汗腺囊肿	(154)
第 4 章	腹部	(157)
第一节	肝的良性占位性病变	(157)
病例 1	肝局灶性结节增生(FNH)	(157)

病例 2	肝局灶性结节增生(FNH)·····	(157)
病例 3	肝局灶性结节增生(FNH)·····	(158)
病例 4	肝上皮样血管平滑肌脂肪瘤·····	(158)
病例 5	肝上皮样血管平滑肌脂肪瘤·····	(160)
病例 6	肝细胞腺瘤·····	(161)
病例 7	肝腺瘤病·····	(162)
病例 8	肝左叶神经鞘瘤·····	(163)
病例 9	肝孤立性坏死结节·····	(163)
病例 10	肝炎性肉芽肿伴肝细胞结节增生·····	(163)
病例 11	肝郎汉斯细胞组织细胞增生症·····	(165)
病例 12	肝包虫囊肿·····	(165)
第二节	肝恶性肿瘤·····	(167)
病例 1	肝左叶胆管细胞癌伴淋巴结转移·····	(167)
病例 2	肝右叶胆管细胞癌·····	(167)
病例 3	肝黏液表皮样癌·····	(169)
病例 4	肝鳞腺癌·····	(169)
病例 5	肝上皮样血管内皮细胞瘤·····	(170)
病例 6	肝、脾血管瘤·····	(170)
第三节	与肝有关的其他病变·····	(172)
病例 1	浆膜型肝结核·····	(172)
病例 2	浆膜型肝结核·····	(173)
病例 3	肝豆状核变性·····	(173)
病例 4	肝豆状核变性·····	(173)
第四节	胆道隐球菌病·····	(175)
病例	胆道隐球菌病·····	(175)
第五节	胰腺实性病变·····	(176)
病例 1	胰头部慢性炎症·····	(176)
病例 2	胰腺钩突部慢性炎症·····	(177)
病例 3	胰岛细胞瘤(实质型)·····	(177)
病例 4	胰尾部内分泌肿瘤·····	(178)
病例 5	胰腺多发性内分泌肿瘤·····	(179)
病例 6	神经内分泌癌·····	(180)
病例 7	胰腺体尾部腺鳞癌·····	(180)
第六节	胰腺囊实性肿瘤·····	(182)
病例 1	胰腺实性假乳头状瘤·····	(182)
病例 2	胰头浆液性囊腺瘤·····	(183)
病例 3	胰头导管内乳头状黏液瘤(交界性)·····	(183)
病例 4	胰尾黏液腺癌·····	(184)
病例 5	胰腺脂肪组织液化坏死·····	(185)
第七节	脾病变·····	(186)
病例 1	脾动脉瘤破裂伴血肿形成·····	(186)
病例 2	脾动脉瘤·····	(186)

病例 3	脾动脉瘤	(187)
病例 4	脾窦岸细胞血管瘤	(188)
病例 5	脾窦岸细胞血管瘤	(189)
病例 6	脾淋巴管瘤	(190)
病例 7	脾炎性肌纤维母细胞瘤(炎性假瘤)	(190)
病例 8	脾炎性假瘤	(191)
病例 9	脾恶性非霍奇金淋巴瘤	(192)
病例 10	脾恶性非霍奇金淋巴瘤	(192)
病例 11	脾梭形细胞肉瘤	(192)
病例 12	脾血管瘤	(194)
病例 13	急性髓性白血病(AML-M2a)脾浸润	(195)
病例 14	肺泡细胞癌脾转移	(195)
第八节 胃肠道淋巴瘤		(196)
病例 1	胃黏膜相关淋巴瘤	(196)
病例 2	胃恶性淋巴瘤	(197)
病例 3	胃黏膜相关淋巴瘤	(197)
病例 4	胃恶性淋巴瘤	(198)
病例 5	十二指肠弥漫性淋巴瘤	(199)
病例 6	小肠非霍奇金恶性淋巴瘤(B细胞型)	(199)
病例 7	小肠间变性淋巴瘤	(200)
病例 8	回盲肠非霍奇金淋巴瘤(NHL)	(200)
病例 9	回盲部弥漫性大B细胞淋巴瘤	(202)
病例 10	回肠末端黏膜相关淋巴瘤	(202)
病例 11	回肠末端黏膜相关淋巴瘤	(203)
第九节 胃肠道癌		(204)
病例 1	十二指肠低分化腺癌	(204)
病例 2	十二指肠乳头腺癌	(204)
病例 3	十二指肠降部腺癌	(205)
病例 4	(横结肠)溃疡型中-低分化腺癌部分黏液腺癌	(206)
病例 5	横结肠神经内分泌癌(NEC)	(206)
病例 6	直肠管状乳头状腺癌	(207)
病例 7	直肠类癌	(208)
第十节 Crohn病及其他		(208)
病例 1	胃Crohn病	(208)
病例 2	回肠末端克罗恩病	(209)
病例 3	回肠、盲肠克罗恩病	(210)
病例 4	胃异位胰腺	(210)
病例 5	十二指肠Brunner腺瘤	(212)
第十一节 缺血性肠病(专题)		(213)
第十二节 肠梗阻		(217)
病例 1	回肠粪石	(217)
病例 2	十二指肠柿石	(217)

病例 3	回肠扭转,空肠憩室并粪石形成,十二指肠结石	(218)
病例 4	回肠粪石	(219)
病例 5	切口疝并发肠梗阻	(220)
第十三节	回盲部病变	(220)
病例 1	阑尾囊腺瘤	(220)
病例 2	阑尾黏液囊腺瘤	(221)
病例 3	回盲部炎症	(222)
病例 4	回盲部结核	(222)
病例 5	结肠黏膜下脂肪瘤	(222)
病例 6	结肠中分化腺癌	(223)
第十四节	肠系膜和腹膜病变	(224)
一、	肠系膜以及腹腔的正常 CT 和 MRI 表现	(224)
二、	肠系膜混浊的 CT 征象及原因	(225)
三、	硬化性肠系膜炎(panniculitis)	(226)
四、	肠系膜和腹膜结核	(227)
五、	肠系膜外伤	(228)
六、	巨淋巴结增生症	(228)
七、	结节病	(229)
八、	肠系膜肿瘤	(230)
九、	转移性肿瘤	(232)
第十五节	胃肠间质瘤(GIST)	(235)
病例 1	胃间质瘤	(235)
病例 2	直肠间质瘤	(236)
病例 3	食管、胃肠道多发性 GIST	(236)
病例 4	小肠系膜间质瘤	(236)
病例 5	肠系膜恶性间质瘤	(238)
病例 6	腹膜间质瘤	(239)
病例 7	腹膜后恶性间质瘤	(239)
病例 8	腹膜后间质瘤	(239)
病例 9	肝右叶间质瘤	(240)
第十六节	神经鞘瘤	(241)
病例 1	腹腔内神经鞘瘤	(241)
病例 2	十二指肠韧带神经鞘瘤	(242)
病例 3	神经鞘瘤	(242)
病例 4	腹膜后神经鞘瘤	(243)
第十七节	巨淋巴结增生症(Castleman 病)	(244)
病例 1	血管滤泡性淋巴结增生(透明血管型)	(244)
病例 2	肠系膜巨大淋巴结增生(血管滤泡性淋巴组织增生)	(244)
病例 3	盆腔血管滤泡性淋巴结增生(透明血管型)	(245)
病例 4	右闭孔巨淋巴结增生(透明血管型)	(245)
病例 5	腹膜后血管滤泡性淋巴结增生(透明血管型)	(246)
病例 6	腹膜后巨大淋巴结增生症(浆细胞型)	(246)

病例 7	结肠血管滤泡性淋巴结增生(透明血管型)	(247)
病例 8	胃 Castleman 病	(248)
第十八节	淋巴瘤	(249)
病例 1	腹膜后弥漫大 B 细胞型淋巴瘤	(249)
病例 2	腹膜后 T 细胞淋巴瘤	(249)
病例 3	腹腔、腹膜后大 B 细胞淋巴瘤	(249)
病例 4	腹腔、腹膜后非霍奇金淋巴瘤(弥漫大 B 细胞型)	(251)
第十九节	腹部恶性肿瘤及腹壁肿瘤	(251)
病例 1	腹腔脂肪肉瘤	(251)
病例 2	腹膜后黏液性脂肪肉瘤	(252)
病例 3	左侧髂窝精原细胞瘤	(253)
病例 4	盆腔平滑肌肉瘤	(253)
病例 5	盆腔平滑肌肉瘤	(254)
病例 6	盆腔横纹肌肉瘤	(254)
病例 7	腹直肌韧带样瘤	(255)
第二十节	腹腔淋巴结结核及腹膜后纤维化	(256)
病例 1	腹腔淋巴结结核	(256)
病例 2	肠系膜淋巴结结核	(256)
病例 3	腹膜后纤维化	(257)
第二十一节	肾上腺及其相关的良性肿瘤	(259)
病例 1	双侧肾上腺皮质腺瘤	(259)
病例 2	右肾上腺节细胞神经瘤	(260)
病例 3	腹膜后节细胞神经瘤	(260)
病例 4	腹膜后节细胞神经瘤	(261)
病例 5	左肾上腺神经鞘瘤	(262)
病例 6	右侧肾上腺神经鞘瘤	(262)
病例 7	双侧肾上腺嗜铬细胞瘤	(263)
病例 8	左肾上腺嗜铬细胞瘤伴出血、钙化	(263)
病例 9	膀胱嗜铬细胞瘤	(265)
病例 10	腹膜后副神经节细胞瘤	(265)
病例 11	右肾上腺皮质嗜酸细胞腺瘤伴局部骨化	(266)
病例 12	左肾上腺脂肪坏死伴出血及炎性肉芽组织增生	(266)
第二十二节	肾恶性肿瘤	(267)
病例 1	肾癌(嫌色细胞型)	(267)
病例 2	肾癌(嫌色细胞型)	(268)
病例 3	肾癌(嫌色细胞型)	(268)
病例 4	肾癌(嫌色细胞型)	(268)
病例 5	肾癌(嫌色细胞型)	(268)
病例 6	乳头状肾细胞癌	(270)
病例 7	集合管肾癌	(271)
病例 8	集合管肾癌伴部分肉瘤样变	(272)
病例 9	肾透明细胞癌	(272)

病例 10	肾透明细胞癌	(273)
病例 11	肾透明细胞癌	(273)
病例 12	肾透明细胞癌	(274)
病例 13	双肾透明细胞癌	(274)
病例 14	肾癌肉瘤	(275)
病例 15	肾癌(混合细胞型)	(276)
病例 16	肾恶性肿瘤(wilms 瘤)	(277)
病例 17	肾 wilms 瘤	(277)
病例 18	肾多形性恶性纤维组织细胞瘤	(277)
第二十三节	肾良性肿瘤	(279)
病例 1	肾嗜酸性细胞瘤	(279)
病例 2	肾嗜酸细胞瘤	(279)
病例 3	肾上皮样血管平滑肌脂肪瘤	(280)
病例 4	肾血管周上皮样细胞肿瘤	(281)
病例 5	多房性囊性肾瘤	(282)
病例 6	中胚叶肾瘤	(282)
病例 7	左肾混合性上皮和间质肿瘤(成人中胚层细胞肾瘤)	(282)
第二十四节	膀胱恶性肿瘤	(284)
病例 1	膀胱癌肉瘤	(284)
病例 2	膀胱非霍奇金淋巴瘤	(285)
第二十五节	脐尿管病变	(285)
病例 1	脐尿管囊肿伴感染	(285)
病例 2	脐尿管黏液腺癌	(286)
第二十六节	前列腺病变	(287)
病例 1	前列腺炎	(287)
病例 2	前列腺非特异性炎症	(287)
病例 3	前列腺癌	(287)
病例 4	前列腺癌	(288)
病例 5	前列腺恶性间质瘤	(289)
第二十七节	子宫肌瘤	(289)
一、肌瘤分类	(289)
二、肌瘤变性	(292)
第二十八节	静脉内平滑肌瘤病	(292)
病例 1	右心房、下腔静脉、髂静脉内平滑肌瘤病	(292)
病例 2	子宫静脉内血管平滑肌瘤病	(293)
第二十九节	卵巢良性病变	(294)
病例 1	正常卵巢 MRI 表现	(294)
病例 2	卵巢子宫内膜异位囊肿、子宫肌瘤	(295)
病例 3	卵巢纤维瘤	(295)
病例 4	卵巢泡膜纤维瘤	(296)
病例 5	卵巢纤维瘤伴钙化	(297)
病例 6	卵巢滤泡囊肿	(297)